Segmentación y clasificación de patologías retinales en imágenes OCT mediante Deep Learning

Alexis Barniquez - alexisbarnique@gmail.com,
Barbara Cerezo - cerezo.barbara@gmail.com,
Daniel Paniagua - dgpaniagua1989@gmail.com,
Brian Salamone - briansalamonecastro@gmail.com.
Carrera de Especialización en Inteligencia Artificial (CEIA). FIUBA, Buenos Aires, Argentina

***Resumen*—La tomografía de coherencia óptica (OCT) es el estándar de imagen para el diagnóstico de enfermedades retinales como la neovascularización coroidal (CNV), el edema macular diabético (DME) y las drusas. En este trabajo se evalúa si la segmentación semántica de capas retinales mejora la clasificación automática de patologías en imágenes OCT. Se entrenó un modelo UNet++ con encoder ResNet34 para segmentar 8 capas retinales, obteniendo un coeficiente Dice de 0.98 y un IoU de 0.96. Sobre el dataset de Kermany et al. (2018) se entrenaron tres clasificadores ResNet50: uno sobre imágenes originales (92 % accuracy), otro sobre máscaras de segmentación (72 %), y un tercero híbrido que concatena la imagen original con la máscara como cuarto canal (92 %). Los resultados indican que la información de textura y contraste presente en las imágenes originales es suficientemente discriminativa, y que la adición de información estructural de segmentación no aporta mejora significativa. Adicionalmente, se desarrolló una aplicación web interactiva con Streamlit que integra los enfoques como prototipo de sistema de apoyo al diagnóstico.**

***Index Terms*—OCT, segmentación semántica, clasificación de imágenes médicas, deep learning, retina, UNet++, ResNet50.**

I. Introducción

La tomografía de coherencia óptica (OCT) es una modalidad de imagen no invasiva que permite obtener cortes transversales de alta resolución de la retina. Esta técnica se ha convertido en una herramienta fundamental para el diagnóstico y seguimiento de diversas patologías oculares, incluyendo la neovascularización coroidal (CNV) 1, el edema macular diabético (DME) 2 y las drusas 3 [1]. La interpretación manual de estas imágenes requiere especialistas altamente entrenados, es subjetiva y consume tiempo significativo, lo que impulsa la necesidad de herramientas automatizadas basadas en deep learning.

En los últimos años, las redes neuronales convolucionales han demostrado un desempeño notable en la clasificación automática de imágenes OCT. El trabajo seminal de Kermany et al. [1] demostró que una red profunda puede clasificar imágenes OCT en cuatro categorías de diagnóstico con rendimiento comparable a expertos clínicos, utilizando transfer learning con InceptionV3. Posteriormente, De Fauw et al. [2] presentaron un sistema de dos etapas desarrollado por DeepMind en colaboración con Moorfields Eye Hospital, donde primero se segmentan las estructuras retinales y luego se clasifica la patología, obteniendo resultados clínicamente aplicables en un espectro mas amplio de enfermedades.

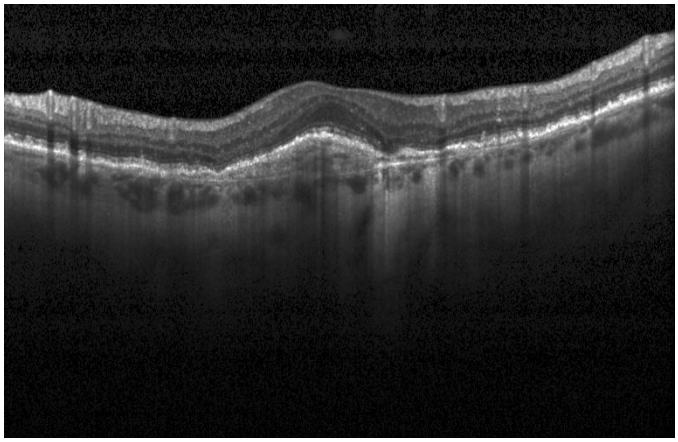

Figura 1: Imagen OCT - CNV.

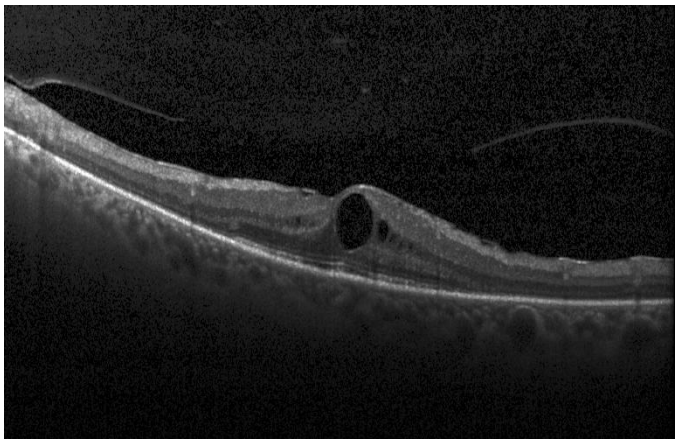

Figura 2: Imagen OCT - DME.

Sin embargo, la mayoría de los enfoques de clasificación tratan la imagen OCT como una entrada opaca, sin considerar explícitamente la estructura anatómica de la retina. La retina esta compuesta por multiples capas diferenciadas, y distintas patologías afectan capas específicas: las drusas se acumulan entre el epitelio pigmentario retinal (RPE) y la membrana de Bruch, mientras que el DME se manifiesta como engrosamiento en las capas internas [3]. Esta observación motiva la pregunta central de este trabajo: ¿la segmentación semántica de capas retinales como paso previo, mejora la clasificación

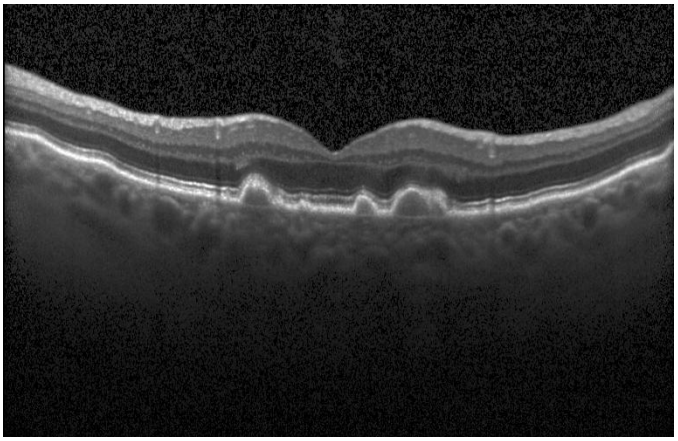

Figura 3: Imagen OCT - Drusen.

de patologías en OCT?

Las contribuciones principales de este trabajo son:

1. Un modelo de segmentación semántica de 8 capas retinales basado en UNet++ con Dice de 0.98.
2. Una comparación controlada entre tres estrategias de clasificación: imágenes originales, máscaras de segmentación, y un enfoque híbrido que concatena ambas.
3. Una aplicación web interactiva que integra los enfoques como prototipo funcional de apoyo al diagnóstico.

II. Metodología

II-A. Datasets

Se utilizan dos datasets públicos complementarios:

Dataset de segmentación: se emplea el Retinal Layer Segmentation Dataset disponible en Kaggle [4], que contiene 220 imágenes OCT en formato `.npy` con resolución de 224×512 píxeles en escala de grises, acompañadas de máscaras de segmentación píxel a píxel para 8 capas retinales: ILM-RNFL, RNFL-GCL, GCL-IPL, IPL-INL, INL-OPL, OPL-ONL, ONL-IS e IS-OS.

Dataset de clasificación: se utiliza el dataset público de Kermany et al. [1] con cuatro categorías de diagnóstico. La distribución se detalla en la Tabla I.

Cuadro I: distribución del dataset de clasificación por clase.

Clase	Train	Val	Test
CNV	1 041	508	990
DME	990	508	1 002
DRUSEN	979	508	1 021
NORMAL	990	508	1 002
Total	4 000	2 032	4 015

Para el entrenamiento de los clasificadores se utilizan 2 000 imágenes por clase seleccionadas mediante `WeightedRandomSampler` del conjunto original de 8 000 imágenes, compensando el desbalance entre clases.

II-B. Modelo de segmentación

Para la segmentación semántica de capas retinales se emplea una arquitectura UNet++ [5] implementada mediante la biblioteca `segmentation_models_pytorch` [6], con un encoder ResNet34 [7] con pesos preentrenados.

Se eligió UNet++ sobre U-Net estándar porque sus conexiones densas anidadas mejoran la captura de detalles finos en las capas retinales, que son estructuras delgadas donde los bordes precisos son críticos para una segmentación correcta. ResNet34 como encoder ofrece un buen balance entre capacidad de representación y costo computacional para imágenes médicas de un solo canal.

El modelo recibe imágenes de un canal (escala de grises) redimensionadas a 224×512 píxeles y produce una salida de 8 canales correspondientes a las capas retinales. Se utiliza *Cross-Entropy Loss* como función de perdida, optimizador Adam con learning rate de 10^{-3}, batch size de 8, y entrenamiento por 50 epochs. El dataset se divide en 80 % entrenamiento (176 imágenes) y 20 % validación (44 imágenes).

II-C. Clasificación sobre imágenes originales (Modelo 1)

El primer modelo de clasificación emplea una red ResNet50 [7] con pesos preentrenados de ImageNet (IMAGENET1K_V2), modificando la capa fully connected final para producir 4 salidas. Las imágenes se redimensionan a 224×224 pixeles y se normalizan con media y desviación estándar de ImageNet. Se aplica *ColorJitter* como aumentación (brillo y contraste $\pm 0{,}2$). El entrenamiento utiliza optimizador Adam con learning rate de 10^{-4}, batch size de 32, *Cross-Entropy Loss*, y early stopping con patience de 5 epochs sobre un máximo de 30 epochs.

II-D. Clasificación sobre máscaras de segmentación (Modelo 2)

El segundo clasificador utiliza la misma arquitectura ResNet50 con idéntica configuración de hiperparámetros, pero recibe como entrada las máscaras de segmentación generadas por el modelo UNet++ (cuyos pesos permanecen congelados durante el entrenamiento del clasificador). El pipeline de preprocesamiento consiste en: (1) convertir la imagen OCT a escala de grises, (2) redimensionar a 224×512, (3) generar la máscara de segmentación con valores de clase 0–7, (4) normalizar la máscara al rango $[0, 1]$ dividiendola por 7, (5) replicar a 3 canales para compatibilidad con ResNet50, y (6) redimensionar a 224×224 con normalización ImageNet. Se aplican *RandomHorizontalFlip* y *RandomVerticalFlip* como aumentación. El entrenamiento se realiza por un máximo de 20 epochs con early stopping (patience de 5).

Este diseño experimental aísla la variable independiente (tipo de entrada) al mantener la misma arquitectura de clasificación, hiperparámetros y dataset, permitiendo atribuir las diferencias de rendimiento exclusivamente al efecto de la segmentación como preprocesamiento.

II-E. Clasificación híbrida: imagen + máscara (Modelo 3)

El tercer clasificador explora un enfoque intermedio: concatenar la imagen OCT original (3 canales RGB) con la máscara de segmentación (1 canal) para formar una entrada de 4 canales. Formalmente, dada una imagen $I \in \mathbb{R}^{3 \times H \times W}$ y la máscara $M \in \mathbb{R}^{1 \times H \times W}$, la entrada es:

$$X = [I \| M] \in \mathbb{R}^{4\times H\times W} \tag{1}$$

Se utiliza ResNet50 con la primera capa convolucional modificada para aceptar 4 canales de entrada, inicializando el cuarto filtro como el promedio de los tres filtros RGB originales. La máscara se genera *on-the-fly* con el modelo UNet++ congelado (valores 0–7 normalizados a $[0, 1]$). Se aplican *RandomHorizontalFlip* y *RandomVerticalFlip* de forma coherente sobre la imagen y la máscara. El entrenamiento utiliza `WeightedRandomSampler` con 8 000 muestras por epoch, batch size de 32, Adam con learning rate 10^{-4}, y early stopping (patience de 5) sobre un máximo de 20 epochs.

III. Resultados

III-A. Rendimiento de la segmentación

La Tabla II presenta las métricas globales del modelo de segmentación, y la Tabla III detalla el rendimiento por capa retinal.

Cuadro II: métricas globales de segmentación (UNet++ con ResNet34)

Metrica	Valor
Dice (macro)	0.9814
IoU (macro)	0.9637
Hausdorff Distance (px)	1.5303
Val Loss (mejor)	0.0181

Cuadro III: rendimiento de segmentación por capa retinal

-	Capa	Dice	IoU	HD (px)
1	ILM-RNFL	0.9988	0.9976	1.11
2	RNFL-GCL	0.9795	0.9599	1.23
3	GCL-IPL	0.9886	0.9775	1.63
4	IPL-INL	0.9704	0.9425	1.84
5	INL-OPL	0.9669	0.9360	2.15
6	OPL-ONL	0.9901	0.9804	1.99
7	ONL-IS	0.9781	0.9572	1.16
8	IS-OS	0.9789	0.9587	1.13

El modelo alcanza un Dice macro de 0.98, con todas las capas superando un Dice de 0.96. La capa con menor rendimiento es INL-OPL (Dice = 0.967), consistente con ser una de las capas más delgadas y difíciles de delinear. La convergencia del entrenamiento fue estable, con la loss de validación descendiendo de 0.57 (epoch 1) a 0.02 (epoch 50).

A continuación en la Figura 8 se visualizan 2 imágenes con sus máscaras.

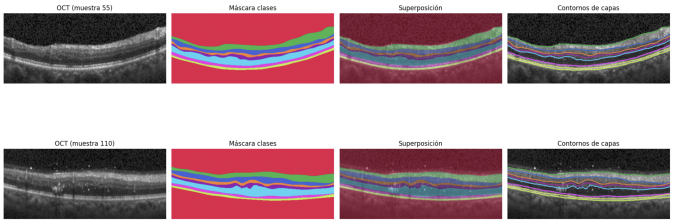

Figura 4: Visualización: de muestras con imagen + máscara + superposición + capas.

III-B. Comparación de clasificación

La Tabla IV presenta la comparación global entre ambos clasificadores, y la Tabla V detalla el F1-score por clase.

Cuadro IV: Comparación de clasificadores sobre el set de test (4 015 imágenes)

Modelo	Acc.	Prec.	Recall	F1
Modelo 1 (imágenes)	**0.92**	**0.92**	**0.92**	**0.92**
Modelo 2 (segmentación)	0.72	0.74	0.72	0.71
Modelo 3 (híbrido 4-ch)	**0.92**	**0.92**	**0.92**	**0.92**

Cuadro V: F1-score por clase diagnóstica para los tres modelos

Clase	Mod. 1	Mod. 2	Mod. 3	Δ 1 vs 2	Δ 1 vs 3
CNV	0.94	0.82	0.93	−0,12	−0,01
DME	0.94	0.78	0.93	−0,16	−0,01
DRUSEN	0.89	0.54	0.89	−0,35	0
NORMAL	0.91	0.71	0.92	−0,20	−0,01
Macro	**0.92**	0.71	**0.92**	−0,21	0

El Modelo 1 (imágenes originales) y el Modelo 3 (híbrido) alcanzan ambos 92 % de accuracy, superando al Modelo 2 (solo máscaras) por 20 puntos porcentuales. Este resultado es revelador: agregar la máscara de segmentación como canal adicional a la imagen original (Modelo 3) no mejora el rendimiento respecto a usar solo la imagen (Modelo 1), lo que indica que la información estructural de la segmentación es redundante cuando ya se dispone de la imagen completa.

III-C. Análisis por clase

La clase más afectada por el uso exclusivo de máscaras de segmentación es DRUSEN, cuyo F1-score cae de 0.89 (Modelo 1) a 0.54 (Modelo 2), como se puede apreciar en la matriz de confusión de la Figura 5 y 6, una diferencia de $\Delta = -0{,}35$. Esto es clínicamente coherente: las drusas son depósitos sub-retinales cuya detección depende de características de textura e intensidad visual que se pierden completamente al reducir la imagen a etiquetas discretas de clase. El Modelo 3 (híbrido) recupera el rendimiento en DRUSEN (F1 = 0.89), confirmando que la información visual de la imagen original es la que permite la detección, como se visualiza en su matriz de confusión de la Figura 7.

En contraste, CNV es la clase menos afectada por la pérdida de información visual ($\Delta = -0{,}12$), posiblemente porque la neovascularización produce cambios estructurales más pronunciados que se preservan parcialmente en la máscara. El Modelo 2 muestra confusión significativa entre DRUSEN y NORMAL, lo cual sugiere que sin la información de textura, el clasificador no puede distinguir depósitos sub-retinales sutiles de una retina sana.

IV. Discusión

IV-A. Pérdida de información discriminativa

El hallazgo principal de este trabajo es que la segmentación como preprocesamiento *degrada* significativamente la clasificación cuando se usa como única entrada (Modelo 2, 72 %),

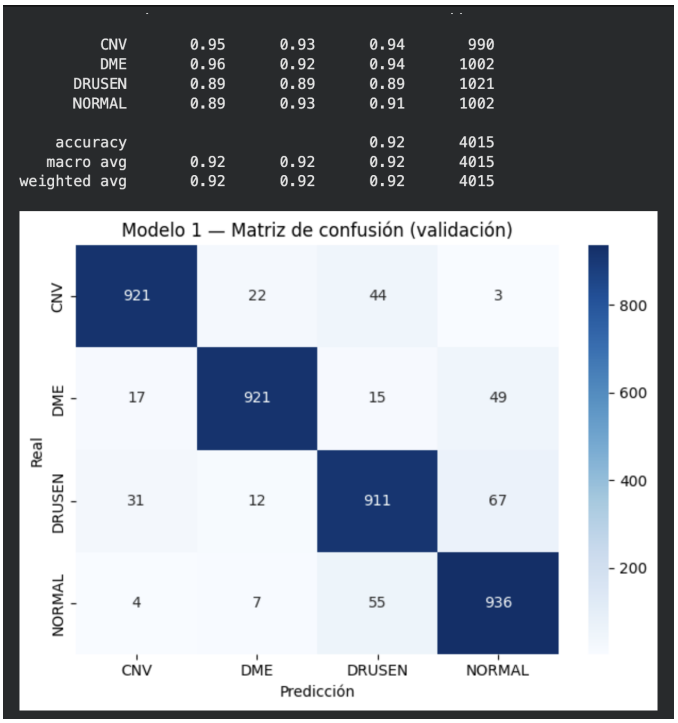

	precision	recall	f1-score	support
CNV	0.95	0.93	0.94	990
DME	0.96	0.92	0.94	1002
DRUSEN	0.89	0.89	0.89	1021
NORMAL	0.89	0.93	0.91	1002
accuracy			0.92	4015
macro avg	0.92	0.92	0.92	4015
weighted avg	0.92	0.92	0.92	4015

Figura 5: Matriz de confusión del modelo 1.

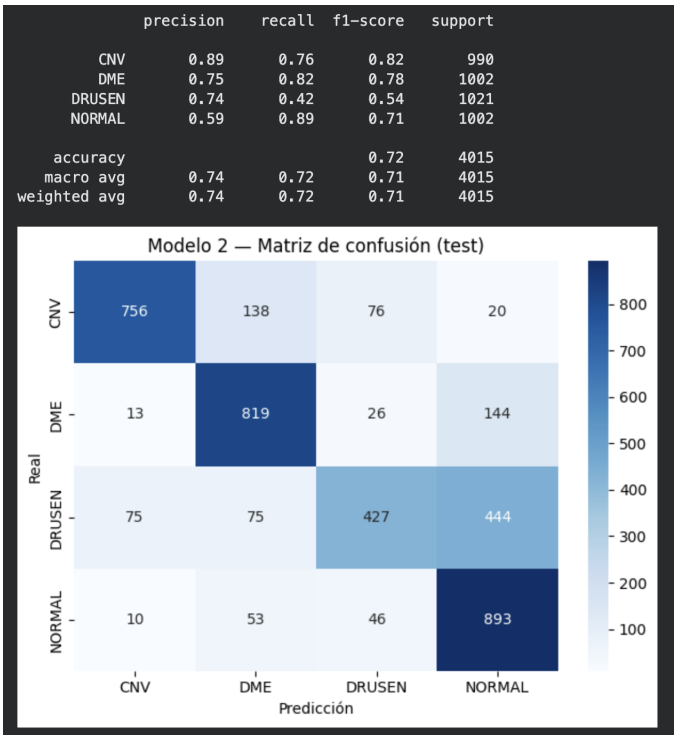

	precision	recall	f1-score	support
CNV	0.89	0.76	0.82	990
DME	0.75	0.82	0.78	1002
DRUSEN	0.74	0.42	0.54	1021
NORMAL	0.59	0.89	0.71	1002
accuracy			0.72	4015
macro avg	0.74	0.72	0.71	4015
weighted avg	0.74	0.72	0.71	4015

Figura 6: Matriz de confusión del modelo 2.

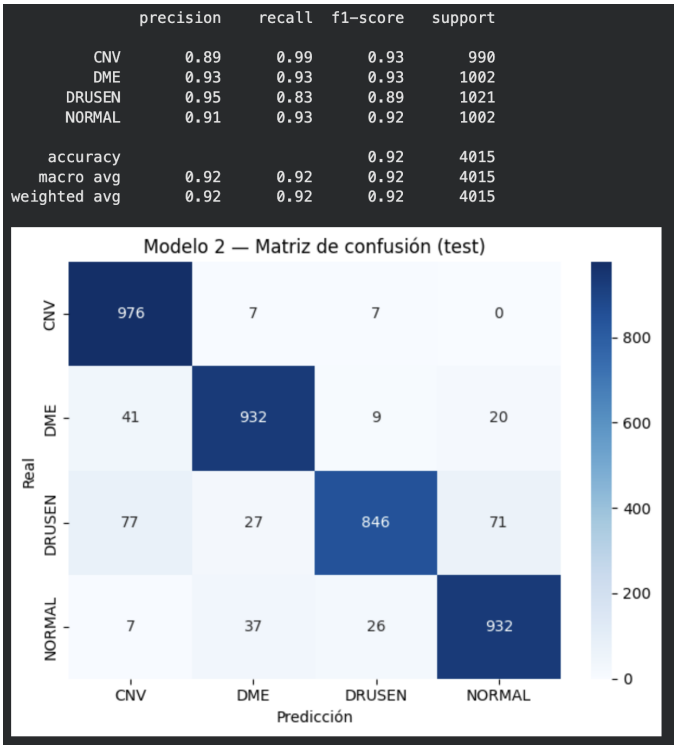

	precision	recall	f1-score	support
CNV	0.89	0.99	0.93	990
DME	0.93	0.93	0.93	1002
DRUSEN	0.95	0.83	0.89	1021
NORMAL	0.91	0.93	0.92	1002
accuracy			0.92	4015
macro avg	0.92	0.92	0.92	4015
weighted avg	0.92	0.92	0.92	4015

Figura 7: Matriz de confusión del modelo 3.

pero *no aporta mejora* cuando se combina con la imagen original (Modelo 3, 92 % = Modelo 1). La explicación más plausible es que la conversión de una imagen OCT continua a una máscara discreta (valores 0–7) descarta información de textura, intensidad y contraste fundamental para distinguir patologías. Al concatenar la máscara con la imagen original, la información estructural resulta redundante: el clasificador ya extrae implícitamente la información anatómica relevante directamente de la imagen.

IV-B. Discrepancia de dominios

Un factor que probablemente amplifica la degradación es la discrepancia entre los datasets de segmentación y clasificación. El modelo de segmentación fue entrenado con el Retinal Layer Segmentation Dataset de Kaggle, mientras que la clasificación se realiza sobre el dataset de Kermany et al. Las diferencias en equipos OCT, resolución, y condiciones de adquisición pueden generar máscaras de segmentación subóptimas al aplicarse al segundo dataset, propagando errores al clasificador.

IV-C. Calidad de la segmentación vs. utilidad para clasificación

Es importante destacar que el modelo de segmentación por sí mismo alcanza un rendimiento excelente (Dice = 0.98, IoU = 0.96). El problema no radica en la calidad de la segmentación, sino en que la información estructural que aporta es redundante con lo que ResNet50 ya extrae de la imagen original. Esto se confirma con el Modelo 3: al concatenar imagen + máscara (4 canales), el accuracy se mantiene en 92 %, idéntico al Modelo 1 que solo usa la imagen. La segmentación identifica *dónde*

están las capas, pero el clasificador necesita saber *cómo se ven* (textura, opacidad, depósitos), información que ya está en la imagen original.

IV-D. Limitaciones

Este trabajo presenta las siguientes limitaciones:

1. Se utilizó un único backbone de clasificación (ResNet50); explorar Vision Transformers u otras arquitecturas podría arrojar resultados diferentes.
2. Aunque se exploró la concatenación de imagen + máscara, otras estrategias de integración como mecanismos de atención guiados por la segmentación o *feature fusion* en capas intermedias podrían ser más efectivas.
3. El dataset de segmentación es relativamente pequeño (220 imágenes) y proviene de un dominio diferente al de clasificación, lo que introduce un sesgo de distribución.
4. Los resultados son específicos al dominio de OCT retinal y no necesariamente generalizables a otros tipos de imagen médica.

V. Aplicacion web

Para demostrar la utilidad práctica de la investigación, se desarrolló una aplicación web con Streamlit que integra los modelos entrenados (segmentación UNet++ y los clasificadores ResNet50). La aplicación permite al usuario cargar imágenes OCT y obtener: (1) la segmentación interactiva de las 8 capas retinales con overlay sobre la imagen original, (2) la predicción simultánea de los clasificadores con barras de probabilidad por clase, y (3) una vista comparativa que facilita la interpretación de los resultados. La Figura 8 muestra una captura de la página principal y la Figura 9 la comparativa de 3 escenarios de clasificación.

Figura 8: captura de pantalla de la página principal de la aplicación web de demostración desarrollada con Streamlit.

VI. Conclusiones

En este trabajo se investigó si la segmentación explícita de capas retinales mejora la clasificación automática de patologías en imágenes OCT. Los resultados permiten extraer las siguientes conclusiones:

1. El clasificador sobre imágenes OCT originales alcanza 92 % de accuracy, superando significativamente al clasificador sobre máscaras de segmentación (72 %). El enfoque híbrido de 4 canales (imagen + máscara) iguala al clasificador sobre imágenes originales (92 %), sin aportar mejora.
2. La información de textura y contraste contenida en las imágenes crudas es suficientemente discriminativa para la clasificación de patologías retinales; la información estructural de la segmentación resulta redundante cuando se dispone de la imagen original.
3. El modelo UNet++ con encoder ResNet34 logra una segmentación precisa de capas retinales (Dice = 0.98, IoU = 0.96), validando su utilidad como herramienta independiente para análisis estructural retinal.
4. La clase DRUSEN es la más sensible a la pérdida de información visual (F1 cae de 0.89 a 0.54 con solo máscaras), lo cual es coherente con la naturaleza de esta patología, que se manifiesta como depósitos cuya detección depende de patrones de textura e intensidad.
5. La discrepancia entre los dominios de los datasets de segmentación y clasificación es un factor que probablemente contribuye a la degradación del rendimiento del Modelo 2.
6. La segmentación semántica, aunque no mejora la clasificación, aporta valor clínico como herramienta de interpretabilidad, permitiendo al oftalmólogo visualizar las estructuras retinales junto con el diagnóstico automatizado.
7. Se desarrolló una aplicación web interactiva que integra los enfoques, demostrando la factibilidad de un sistema de apoyo al diagnóstico oftalmológico basado en deep learning.

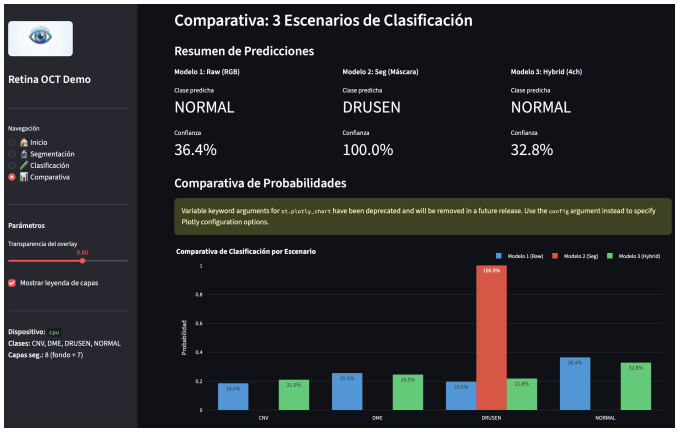

Figura 9: captura de pantalla de una comparación de 3 escenarios de clasificación de la aplicación web de demostración desarrollada con Streamlit.

Como trabajo futuro se propone explorar estrategias de integración más sofisticadas, como mecanismos de atención guiados por la segmentación, *feature fusion* en capas intermedias de la red, o la evaluación con otras arquitecturas como Vision Transformers.

REFERENCIAS

[1] D. S. Kermany, M. Goldbaum, W. Cai, C. C. Valentim, H. Liang, S. L. Baxter, A. McKeown, G. Yang, X. Wu, F. Yan *et al.*, "Identifying medical diagnoses and treatable diseases by image-based deep learning," *Cell*, vol. 172, no. 5, pp. 1122–1131, 2018.

[2] J. De Fauw, J. R. Ledsam, B. Romera-Paredes, S. Nikolov, N. Tomasev, S. Blackwell, H. Askham, X. Glorot, B. O'Donoghue, D. Visber *et al.*, "Clinically applicable deep learning for diagnosis and referral in retinal disease," *Nature Medicine*, vol. 24, no. 9, pp. 1342–1350, 2018.

[3] D. Huang, E. A. Swanson, C. P. Lin, J. S. Schuman, W. G. Stinson, W. Chang, M. R. Hee, T. Flotte, K. Gregory, C. A. Puliafito, and J. G. Fujimoto, "Optical coherence tomography," *Science*, vol. 254, no. 5035, pp. 1178–1181, 1991.

[4] Kaggle, "Kaggle: Your machine learning and data science community," https://www.kaggle.com, 2024.

[5] Z. Zhou, M. M. Rahman Siddiquee, N. Tajbakhsh, and J. Liang, "U-net++: A nested u-net architecture for medical image segmentation," in *Deep Learning in Medical Image Analysis and Multimodal Learning for Clinical Decision Support*. Springer, 2018, pp. 3–11.

[6] P. Yakubovskiy, "Segmentation models pytorch," GitHub repository, 2020. [Online]. Disponible en: https://github.com/qubvel/segmentation_models.pytorch

[7] K. He, X. Zhang, S. Ren, and J. Sun, "Deep residual learning for image recognition," in *Proceedings of the IEEE conference on computer vision and pattern recognition*, 2016, pp. 770–778.