Segmentación y clasificación de patologías retinales en imágenes OCT mediante Deep Learning

Alexis Barniquez - alexisbarnique@gmail.com,
Bárbara Cerezo - cerezo.barbara@gmail.com,
Daniel Paniagua - dgpaniagua1989@gmail.com,
Brian Salamone - briansalamonecastro@gmail.com.
Carrera de Especialización en Inteligencia Artificial (CEIA). FIUBA, Buenos Aires, Argentina

***Resumen*—Las enfermedades retinales (CNV, DME, Drusen) son causas principales de pérdida visual; la OCT es el estándar de diagnóstico por imagen. En este trabajo se evalúa si la segmentación semántica de capas retinales como preprocesamiento mejora la clasificación automática de patologías en imágenes OCT. Para ello se entrenó un modelo UNet++ (ResNet34) para segmentación de 8 capas retinales, y dos clasificadores ResNet50: uno sobre imágenes originales y otro sobre las máscaras de segmentación generadas. El modelo de segmentación alcanzó un Dice de 0.84 (5-fold CV). El clasificador sobre imágenes originales logró 94 % de accuracy, mientras que el clasificador sobre máscaras de segmentación alcanzó 70 %. Este hallazgo nos indica que la información de textura y contraste de las imágenes originales resulta más discriminativa para la clasificación de patologías que la información puramente estructural de las máscaras de segmentación.**

***Index Terms*—OCT, segmentación semántica, clasificación de imágenes médicas, deep learning, retina.**

I. Introducción

La tomografía de coherencia óptica (OCT, por sus siglas en inglés) es una modalidad de imagen no invasiva que permite obtener cortes transversales de alta resolución de la retina. Esta técnica se ha convertido en una herramienta fundamental para el diagnóstico y seguimiento de diversas patologías oculares, incluyendo la neovascularización coroidal (CNV), el edema macular diabético (DME) y las drusas [1].

[Párrafo sobre el problema: La interpretación manual de OCT requiere especialistas, es subjetiva y consume tiempo. Motivación para automatización con deep learning.]

En los últimos años, las redes neuronales convolucionales han demostrado un desempeño notable en la clasificación automática de imágenes OCT [1]. Sin embargo, la mayoría de los enfoques tratan la imagen como una entrada opaca, sin considerar explícitamente la estructura anatómica de la retina. La retina está compuesta por múltiples capas diferenciadas, y distintas patologías afectan capas específicas: por ejemplo, las drusas se acumulan entre el epitelio pigmentario retinal (RPE) y la membrana de Bruch, mientras que el DME se manifiesta como engrosamiento en las capas internas [2].

[Párrafo sobre la hipótesis: ¿Proporcionar al clasificador información explícita sobre la estructura de capas retinales mejora su capacidad diagnóstica?]

Las contribuciones principales de este trabajo son:

1. Un modelo de segmentación semántica de capas retinales basado en U-Net++ con validación cruzada de 5 pliegues.
2. Una comparación directa entre clasificación sobre imágenes crudas y clasificación enriquecida con información de segmentación.
3. Un estudio de ablación que identifica qué capas retinales aportan mayor información discriminativa para cada patología.

II. Trabajos relacionados

II-A. Clasificación de imágenes OCT

El trabajo seminal de Kermany et al. [1] demostró que las redes convolucionales profundas pueden clasificar imágenes OCT en cuatro categorías diagnósticas con alta precisión, utilizando transfer learning con arquitecturas como InceptionV3 y ResNet.

[Citar 2-3 trabajos más recientes de clasificación de OCT. Mencionar EfficientNet, Vision Transformers si aplica.]

II-B. Segmentación de capas retinales

La segmentación automática de capas retinales ha sido abordada mediante diversas arquitecturas, desde métodos basados en grafos hasta enfoques de deep learning como U-Net y sus variantes [3].

[Citar trabajos de segmentación de capas retinales con deep learning. Mencionar U-Net++, segmentation_models_pytorch.]

II-C. Integración de segmentación y clasificación

[Revisar si existen trabajos que combinen ambas tareas para OCT. Este es el gap que justifica el paper. Si hay pocos trabajos, resaltar que la comparación rigurosa es escasa.]

- **Sin segmentación:** The baseline scenario where the model is trained solely on raw images from the Kaggle OCT dataset [4].
- **Con segmentación:** The experimental scenario where the model is trained on images enriched with the anatomical masks generated in the previous stage. This enrichment acts as an attention mechanism, constraining the feature extraction to the most relevant areas.

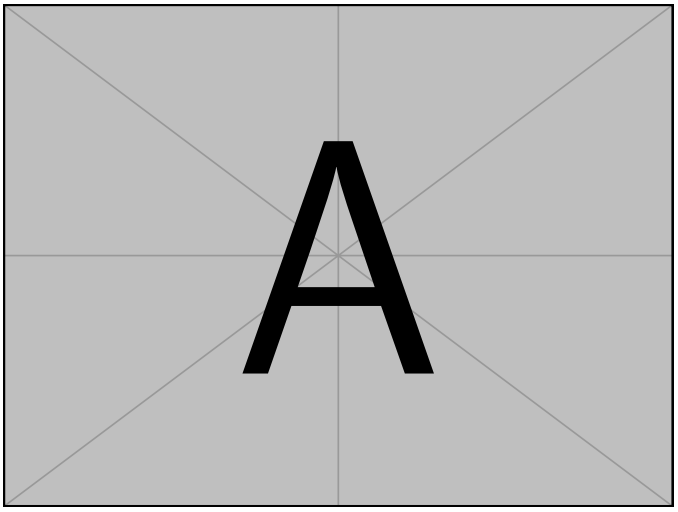

Figura 1: Architecture of the proposed Segmentation-Aware Pipeline, detailing the RetinaSAM-Adapter flow and the dual-scenario classification.

II-D. Comparison and Evaluation

The final component of the methodology is to systematically evaluate the impact of the segmentation on the classification of the pathologies [4]. By analyzing the delta in performance metrics between the two scenarios, we can quantify the value of explicit anatomical guidance.

III. Metodología

III-A. Dataset

Se utiliza el dataset público de imágenes OCT retinales de Kermany et al. [1], que contiene imágenes de cuatro categorías diagnósticas: neovascularización coroidal (CNV), edema macular diabético (DME), drusas (DRUSEN) y retinas normales (NORMAL).

[Completar con: número total de imágenes por clase, resolución original, fuente del dataset (Kaggle), y si se usa algún subset específico. Agregar tabla con distribución del dataset.]

Cuadro I: Distribución del dataset por clase diagnóstica

Clase	**Train**	**Val**	**Test**
CNV	*[N]*	*[N]*	*[N]*
DME	*[N]*	*[N]*	*[N]*
DRUSEN	*[N]*	*[N]*	*[N]*
NORMAL	*[N]*	*[N]*	*[N]*
Total	*[N]*	*[N]*	*[N]*

Las imágenes se redimensionan a 256×256 píxeles para la tarea de segmentación y a 224×224 para clasificación. Se aplica normalización con media y desviación estándar de ImageNet para los modelos con pesos preentrenados.

III-B. Modelo de segmentación (Experimento 1)

Para la segmentación semántica de capas retinales se emplea una arquitectura U-Net++ [5] implementada mediante la biblioteca `segmentation_models_pytorch` [6], con un encoder EfficientNet-B0 [7] preentrenado en ImageNet.

El modelo recibe imágenes de un solo canal (escala de grises) y produce una salida de 9 canales correspondientes a las siguientes estructuras retinales: ILM-RNFL, RNFL-GCL, GCL-INL, INL-OPL, OPL-ONL, ONL-IS, IS-RPE, RPE-BM, más una clase de fondo.

[Describir la función de pérdida (Dice + Cross-Entropy), el optimizador (Adam, lr), scheduler (cosine annealing), early stopping, y la estrategia de validación cruzada (5-fold).]

La función de pérdida combina Dice Loss y Cross-Entropy:

$$\mathcal{L} = \mathcal{L}_{\text{Dice}} + \mathcal{L}_{\text{CE}} \tag{1}$$

donde el Dice Loss se define como:

$$\mathcal{L}_{\text{Dice}} = 1 - \frac{2\sum_i p_i g_i + \epsilon}{\sum_i p_i + \sum_i g_i + \epsilon} \tag{2}$$

siendo p_i la predicción y g_i el ground truth para el píxel i.

Se utiliza validación cruzada de 5 pliegues (*5-fold cross-validation*) para obtener estimaciones robustas del rendimiento del modelo.

III-C. Clasificación sobre imágenes crudas (Experimento 2)

El segundo experimento consiste en clasificar las imágenes OCT directamente, sin información de segmentación. Se emplea una red EfficientNet-B0 con pesos preentrenados de ImageNet, modificando la primera capa convolucional para aceptar un solo canal de entrada y la capa de clasificación final para producir 4 salidas correspondientes a las clases diagnósticas.

[Detallar: optimizador, learning rate, scheduler, epochs, data augmentation aplicado, criterio de parada.]

III-D. Clasificación con segmentación (Experimento 3)

En este experimento, la entrada al clasificador se compone de 10 canales: la imagen OCT original concatenada con las 9 máscaras de segmentación generadas por el modelo del Experimento 1. Formalmente, dado una imagen $I \in \mathbb{R}^{1\times H\times W}$ y las máscaras de segmentación $S \in \mathbb{R}^{9\times H\times W}$, la entrada al clasificador es:

$$X = [I \| S] \in \mathbb{R}^{10\times H\times W} \tag{3}$$

Se utiliza la misma arquitectura EfficientNet-B0, pero con la primera capa convolucional adaptada para recibir 10 canales. Los hiperparámetros de entrenamiento se mantienen idénticos al Experimento 2 para asegurar una comparación justa.

III-E. Estudio de ablación por capas (Experimento 4)

Para cuantificar la contribución individual de cada capa retinal a la tarea de clasificación, se realiza un estudio de ablación sistemático. Se entrena una serie de modelos variando los canales de segmentación incluidos:

- **Leave-one-out**: Se entrenan 9 modelos, cada uno excluyendo una de las capas de segmentación. La caída en rendimiento al excluir una capa indica su importancia relativa.
- **Add-one-in** *[(opcional, si hay tiempo de cómputo)]*: Se entrenan modelos agregando capas una a una sobre la

imagen cruda, para medir la ganancia marginal de cada capa.

[Elegir una de las dos estrategias o ambas según recursos disponibles. Leave-one-out es más práctica si el tiempo es limitado.]

IV. Resultados

IV-A. Rendimiento de la segmentación

La Tabla II presenta los resultados del modelo U-Net++ evaluado mediante validación cruzada de 5 pliegues.

Cuadro II: Resultados de segmentación – Promedios de 5-fold CV

Fold	Dice	IoU	F1	HD (px)
1	0.8449	0.8061	0.8449	–
2	0.8440	0.8045	0.8440	–
3	0.8437	0.8040	0.8437	–
4	0.8418	0.8005	0.8418	–
5	0.8368	0.7921	0.8368	–
Prom.	**0.8439**	**0.8043**	**0.8439**	**3.36**

Cuadro III: Rendimiento de segmentación por capa retinal (mejor fold)

Capa	Dice	IoU	F1
Fondo	0.9961	0.9921	0.9961
ILM-RNFL	0.9476	0.9004	0.9476
RNFL-GCL	0.9642	0.9308	0.9642
GCL-INL	0.9225	0.8562	0.9225
INL-OPL	0.9103	0.8353	0.9103
OPL-ONL	0.9736	0.9486	0.9736
ONL-IS	0.9459	0.8974	0.9459
IS-RPE	0.9348	0.8775	0.9348

[Agregar una figura con ejemplos visuales de segmentación (imagen original, ground truth, predicción). Usar 2-3 ejemplos representativos, uno por patología.]

IV-B. Comparación de clasificación

La Tabla IV presenta la comparación entre la clasificación sobre imágenes crudas (Exp. 2) y la clasificación enriquecida con segmentación (Exp. 3).

Cuadro IV: Comparación de clasificación: imágenes crudas vs. segmentación

Método	Acc.	Prec.	Recall	F1
Raw (Exp. 2)	*[–]*	*[–]*	*[–]*	*[–]*
Seg-Aware (Exp. 3)	*[–]*	*[–]*	*[–]*	*[–]*

[Completar con resultados reales. Incluir matrices de confusión como figura si el espacio lo permite.]

[Agregar tabla de F1-score por clase para ambos métodos:]

Cuadro V: F1-score por clase diagnóstica

Clase	Raw	Seg-Aware
CNV	*[–]*	*[–]*
DME	*[–]*	*[–]*
DRUSEN	*[–]*	*[–]*
NORMAL	*[–]*	*[–]*
Macro Avg.	*[–]*	*[–]*

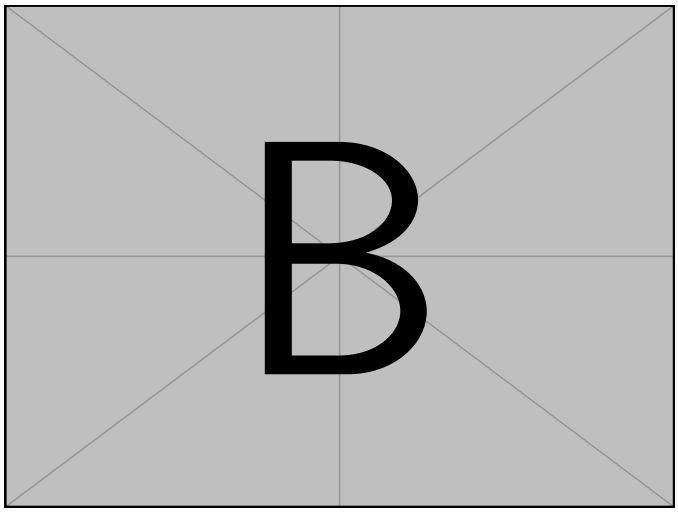

Figura 2: matriz de confusión.

IV-C. Estudio de ablación

[Esta es la sección más importante y novedosa. Presentar los resultados del leave-one-out.]

La Tabla VI muestra el impacto de remover cada capa retinal individualmente sobre el rendimiento de clasificación.

[Agregar un gráfico de barras horizontal mostrando el delta de accuracy para cada capa. Facilita la lectura visual.]

V. Aplicación web - demo

Para demostrar la utilidad práctica de nuestra investigación, desarrollamos una aplicación web [4]. La aplicación incluye:

1. Segmentación interactiva de capas, lo que permite a los usuarios visualizar los resultados del RetinaSAM-Adapter en tiempo real.
2. Clasificación de patologías operando en los dos escenarios definidos (con y sin segmentación).
3. Un panel comparativo visual y numérico que resalta las discrepancias y las mejoras obtenidas por el enfoque basado en la segmentación.

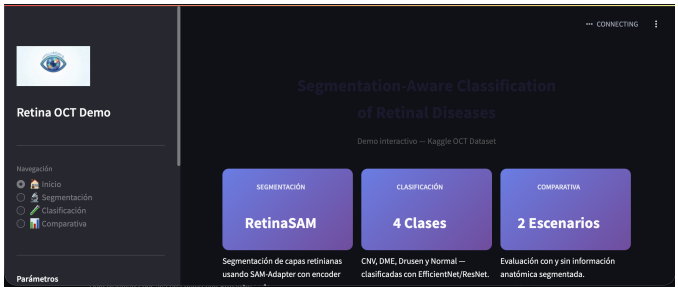

Figura 3: Captura de pantalla de la demo web

VI. Discusión

[Estructurar la discusión en torno a estas preguntas:]

[1. ¿La segmentación mejoró la clasificación? ¿Por cuánto margen? ¿Fue estadísticamente significativo?]

[2. ¿Qué capas retinales resultaron más informativas? ¿Coincide con el conocimiento clínico? Por ejemplo: - RPE

Cuadro VI: Estudio de ablación: impacto de remover cada capa retinal sobre la accuracy de clasificación

Capa removida	**Accuracy**	**Δ Acc.**
Ninguna (Seg-Aware completo)	*[–]*	–
Sin ILM-RNFL	*[–]*	*[–]*
Sin RNFL-GCL	*[–]*	*[–]*
Sin GCL-INL	*[–]*	*[–]*
Sin INL-OPL	*[–]*	*[–]*
Sin OPL-ONL	*[–]*	*[–]*
Sin ONL-IS	*[–]*	*[–]*
Sin IS-RPE	*[–]*	*[–]*
Sin RPE-BM	*[–]*	*[–]*
Sin Fondo	*[–]*	*[–]*

importante para Drusen (las drusas se depositan sobre RPE) - Capas internas (NFL, GCL) importantes para DME (edema afecta capas internas) - IS/OS y RPE relevantes para CNV (neovascularización sub-RPE)]

[3. ¿El costo computacional adicional de la segmentación se justifica con la ganancia en clasificación?]

[4. Limitaciones: - Dataset específico (Kermany), generalización a otros datasets pendiente - Un solo backbone (EfficientNet-B0) - Segmentación no perfecta (84 % Dice) – errores se propagan al clasificador - Resolución fija de 256x256]

VII. Conclusión

[Resumen conciso de los hallazgos principales (3-4 oraciones). Incluir:]

En este trabajo se investigó si la segmentación explícita de capas retinales mejora la clasificación automática de enfermedades en imágenes OCT. Se compararon cuatro enfoques experimentales sobre el dataset de Kermany.

[Completar con: resultado principal (mejora o no), capas más importantes del ablation, implicación clínica.]

Como trabajo futuro se propone *[evaluar con otros backbones (ResNet, Vision Transformers), explorar estrategias de ensemble entre los clasificadores raw y seg-aware, y validar en datasets adicionales de OCT]*. [4].

Referencias

[1] D. S. Kermany, M. Goldbaum, W. Cai, C. C. Valentim, H. Liang, S. L. Baxter, A. McKeown, G. Yang, X. Wu, F. Yan *et al.*, "Identifying medical diagnoses and treatable diseases by image-based deep learning," *Cell*, vol. 172, no. 5, pp. 1122–1131, 2018.

[2] D. Huang, E. A. Swanson, C. P. Lin, J. S. Schuman, W. G. Stinson, W. Chang, M. R. Hee, T. Flotte, K. Gregory, C. A. Puliafito, and J. G. Fujimoto, "Optical coherence tomography," *Science*, vol. 254, no. 5035, pp. 1178–1181, 1991.

[3] O. Ronneberger, P. Fischer, and T. Brox, "U-net: Convolutional networks for biomedical image segmentation," in *International Conference on Medical Image Computing and Computer-Assisted Intervention (MICCAI)*, 2015, pp. 234–241.

[4] J. Wu, R. Fu, H. Fang, Y. Liu, Z. Wang, Y. Xu, Y. Jin, and T. Arbel, "Medical sam adapter: Adapting segment anything model for medical image segmentation," *arXiv preprint arXiv:2304.12620*, 2023.

[5] Z. Zhou, M. M. Rahman Siddiquee, N. Tajbakhsh, and J. Liang, "U-net++: A nested u-net architecture for medical image segmentation," in *Deep Learning in Medical Image Analysis and Multimodal Learning for Clinical Decision Support*. Springer, 2018, pp. 3–11.

[6] P. Yakubovskiy, "Segmentation models pytorch," GitHub repository, 2020. [Online]. Available: https://github.com/qubvel/segmentation_models.pytorch

[7] M. Tan and Q. V. Le, "Efficientnet: Rethinking model scaling for convolutional neural networks," in *International Conference on Machine Learning (ICML)*, 2019, pp. 6105–6114.