© Р.И. Хабарова, С.А. Кулева, 2022
УДК 616-006.03+616-08-035
DOI 10.37469/0507-3758-2022-68-6-820-826

Вопросы онкологии, 2022. Том 68, № 6

Р.И. Хабарова[1], С.А. Кулева[1,2]

Искусственный интеллект в диагностике доброкачественных новообразований кожи у пациентов детского возраста. Интеграция нейронной сети в мобильное приложение

[1] ФГБУ «НМИЦ онкологии им. Н.Н. Петрова» Минздрава России, Санкт-Петербург
[2] ФГБОУ ВО «Санкт-Петербургский государственный педиатрический медицинский университет» Минздрава России, Санкт-Петербург

Введение. Десятилетие назад искусственный интеллект (ИИ), в частности нейронные сети (НС), как диагностическая опция в практике врача казался лишь отдаленной перспективой. На сегодняшний день применение ИИ во всех сферах клинической и фундаментальной медицины является все более востребованным и ежедневно совершенствующимся подходом.

Цель исследования. Разработка НС и ее обучение распознаванию четырех типов доброкачественных меланоцитарных новообразований кожи, интеграция искусственного интеллекта в мобильное приложение.

Материал и методы. 600 пациентам детского возраста были проведены клиническое и дерматоскопическое исследования новообразований кожи. У части пациентов (n=65) элементы были удалены и патоморфологически верифицированы. В 43% (n=28) был выявлен дермальный невус, в 33,8% (n=22) — сложный невус, в 10,8% (n=7) — пиогенная гранулема, в 6,2% (n=4) — невус Шпиц, по 3,1% (n=2) были вариантами голубой невус и меланома кожи. Семь пациентов с пиогенными гранулемами и 2 с меланомой были исключены из тестовой выборки во время обучения НС. В обучающей выборке была проведена аугментация, тем самым, база была увеличена с 600 до 1800 изображений. НС написана на языке программирования Python с использованием фрэймворка для машинного обучения TensorFlow 2.0. Архитектура сети основана на предварительно обученной модели «EfficientNet B7» с применением парадигмы «обучения с учителем».

Результаты. После периода обучения на тестовой когорте достигнута 83 % точность распознавания четырех типов меланоцитарных невусов. Несмотря на ограниченную выборку, чувствительность метода в зависимости от класса новообразования составила 100% (голубой невус), 73% (сложный невус), 93% (дермальный невус) и 75% (невус Шпиц), специфичность — 98, 94, 82 и 98% соответственно. Помимо разработки и обучения искусственный интеллект интегрирован в мобильное приложение «KIDS NEVI», что обеспечило практическое применение метода.

Заключение. ИИ в качестве вспомогательного метода диагностики меланоцитарных новообразований кожи у детей и подростков продемонстрировал высокий потенциал. Несмотря на ограниченную выборку, в настоящем исследовании представлены большие достижения в информативности данной диагностической методики.

Ключевые слова: дети, доброкачественные новообразования кожи, искусственный интеллект, нейронная сеть, дерматоскопия

Введение

Детство — динамический период в отношении развития меланоцитарных новообразований кожи, поэтому актуальность быстрой диагностики и принятия решения о целесообразности наблюдения за образованием или его удаления с последующей патоморфологической верификацией не вызывает сомнений [1, 2].

Несмотря на достигнутые успехи в диагностике пигментных поражений кожи у детей и подростков, данные о естественных эволюционно обусловленных трансформациях невусов все еще редки в медицинской литературе и в ряде случаев диагностический этап затруднителен.

Клинический осмотр или осмотр «невооруженным глазом» новообразования кожи несет определенную диагностическую информативность, которая значительно уступает исследованию с применением эпилюминисцентного микроскопа, что подтверждено рядом печатных работ отечественных и зарубежных авторов [2–4]. Факт высокой точности дерматоскопического исследования также был обоснован в работе, проведенной в НМИЦ онкологии им. Н.Н. Петрова в 2021 г. на когорте пациентов детского возраста [4].

На сегодняшний день очевидна необходимость создания вспомогательных методик неинвазивной диагностики, способных определить тактику ведения пациентов и избежать нецелесообразного хирургического вмешательства.

Десятилетие назад искусственный интеллект (ИИ), в частности, нейронные сети (НС), как диагностическая опция в практике врача казался лишь отдаленной перспективой с зарождающимся пониманием потенциального спектра внедрения машинного обучения и технической составляющей метода. В настоящее время ситуация претерпела значительные изменения — применение нейронных сетей во всех сферах клинической и фундаментальной медицины является все более востребованным и ежедневно совершенствующимся подходом [5].

Научных трудов, описывающих применение искусственного интеллекта в диагностике новообразований кожи у детей и подростков на примере отдельно отобранных подтипов меланоцитарных невусов, в литературе не найдено, что подчеркивает актуальность и научную новизну исследования.

Предложенная в работе НС разработана на основе архитектуры «EfficientNet B7» и обучена на 1800 (с учетом аугментации) дерматоскопических снимках пациентов детского и подросткового возраста, наблюдавшихся в НМИЦ онкологии им. Н.Н. Петрова с 2016 по 2022 гг. На тестовой выборке выполнена оценка точности, определена диагностическая информативность (чувствительность, специфичность и другие метрики) метода в диагностике четырех типов доброкачественных меланоцитарных новообразований кожи.

Материалы и методы

С сентября 2016 г. по февраль 2022 г. 600 пациентам детского и подросткового возраста проведены клиническое и дерматоскопическое исследования новообразований кожи. У части пациентов (n=65) было выполнено удаление элементов с последующей морфологической верификацией патологической ткани (протокол локального Комитета по Этике № 42 от 28.10.2020 г.).

Соотношение пациентов по полу составило 1:1; мальчиков — 33 (50,8%), девочек — 32 (49,2%).

Возраст пациентов варьировал от 2 до 17 лет, медиана 14 лет (рис. 1). Более половины детей были пубертатного возраста (n=45 или 69,2%).

Максимальный период наблюдения за пациентами составил 1569 дней, медиана — 16,5 дней.

Минимальный диаметр новообразований 0,2 см, максимальный — 60 см.

Локализация была различной: у 16 (24,6%) пациентов элементы выявлены на конечностях, у 61,5 (40%) — на туловище, у 2 (3,1%) — на коже головы и у 7 (10,8%) — на коже шеи.

Дерматоскопический паттерн был оценен согласно общепризнанным алгоритмам диагностики новообразований кожи у взрослых с возраст-адаптированным подходом, используя правило ABCDE (W. Stolz и соавт., 1994), 11 — позиционный тест (S.W. Menzies и соавт., 1996), 7 — позиционный тест (G. Argenziano и соавт., 1998).

Удаление новообразований кожи выполнялось посредством хирургического иссечения, удаления хирургическим лазером и тотальной панч-биопсии.

Вне зависимости от методики удаления у всех пациентов была проведена патоморфологическая верификация процесса. В 43% случаев (n=28) выявлен дермальный невус, в 3,1% (n=2) — голубой невус и меланома (n=2), 33,8% (n=22) — сложный, в 10,8% (n=7) — пиогенная гранулема, в 6,2% (n=4) — невус Шпиц (рис. 2).

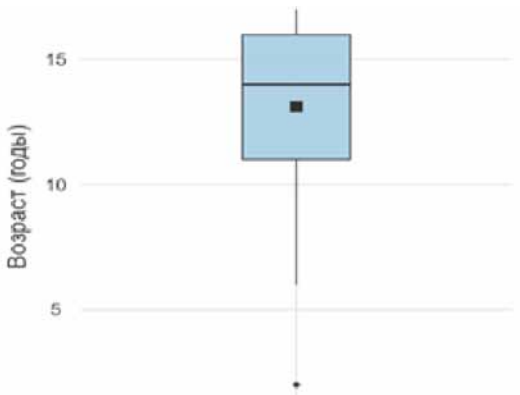

Рис. 1. Распределение пациентов по возрасту, медиана 14 лет

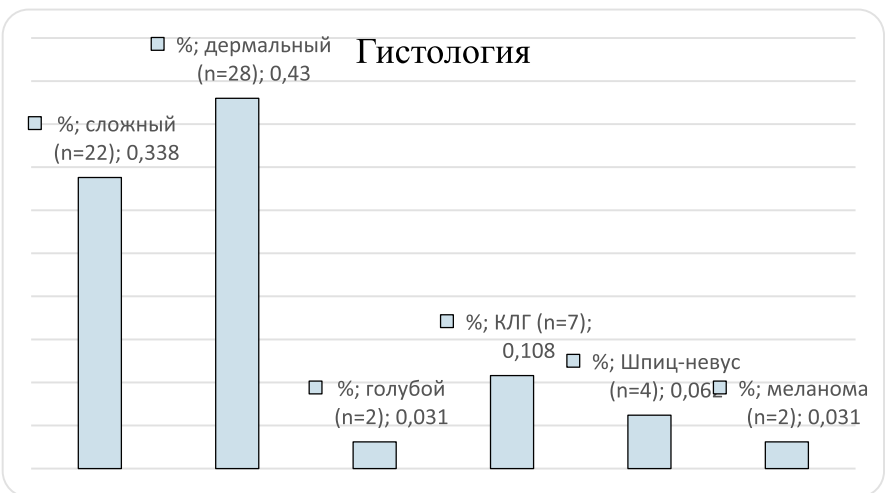

Рис. 2. Распределение пациентов в зависимости от гистологической верификации

Для дальнейшего анализа и разработки НС были отобраны доброкачественные новообразования кожи меланоцитарной природы четырех гистологических типов — голубой невус, сложный невус, дермальный невус и невус Шпиц.

С целью обучения НС по вышеописанным морфологическим вариантам из тестовой выборки были исключены 7 пациентов с пиогенными гранулемами и 2 пациента с меланомой кожи. Исключение пациентов с пиогенными гранулемами обосновано иным генезом образования. Данные о детях с верифицированной меланомой кожи были также изъяты из дальнейшего исследования из-за небольшого количества фотоматериала. Меланома кожи, являясь острейшей проблемой в структуре онкологической патологии, у пациентов детского возраста встречается крайне редко [6, 7]. Согласно последним публикациям, в данную группу включены образования, выявляемые менее чем в 2-х случаях на 1 млн ежегодно [8]. Редкость заболевания ограничивает набор базы дерматоскопических снимков и, к сожалению, делает невозможной попытку корректного машинного обучения и разработки нейронной сети в рамках описываемой работы.

Ввиду малого количества изображений в обучающей выборке была выполнена аугментация. Преобразованием данных путем отражения, увеличения, вращения, изменения яркости и контрастности достигнуто увеличение базы с 600 до 1800 изображений. Тестовая выборка включила 56 дерматоскопических снимка.

Результаты

Разработанная на основе данных обучающей и тестовой выборок НС написана на языке программирования Python с использованием фрэймворка для машинного обучения TensorFlow 2.0. В этой модели применена парадигма «обучение с учителем», подразумевающая, что каждый элемент выборки имеет классовую принадлежность. Архитектура сети создана на основе предобученной модели «EfficientNet B7». Подготовка НС произведена посредством интерактивного процесса корректировки синаптических весов на каждой эпохе методом обратного распространения ошибки. После ста эпох тренинга на тестовой выборке достигнута 83% точность (рис. 3).

Фрагмент модели, разработанной и обученной НС, представлен на рис. 4. Над каждым дерматоскопическим изображением отображены два морфологических варианта невуса, первый — результат предсказания НС, второй — истинный (гистологический) тип новообразования. При совпадении распознавание корректно, при несовпадении некорректно.

```
Epoch 12/15
57/57 [==============================] - 93s 2s/step - loss: 0.1328 - accuracy: 0.9599 - val_loss: 1.7550 - val_accuracy: 0.6250
Epoch 13/15
57/57 [==============================] - 93s 2s/step - loss: 0.1200 - accuracy: 0.9671 - val_loss: 2.1633 - val_accuracy: 0.6250
Epoch 14/15
57/57 [==============================] - 93s 2s/step - loss: 0.1206 - accuracy: 0.9682 - val_loss: 1.7448 - val_accuracy: 0.7500
Epoch 15/15
57/57 [==============================] - 93s 2s/step - loss: 0.1282 - accuracy: 0.9632 - val_loss: 0.4463 - val_accuracy: 0.8333
```

Рис. 3. Корректировка синаптических весов, 83% точность на тестовой выборке

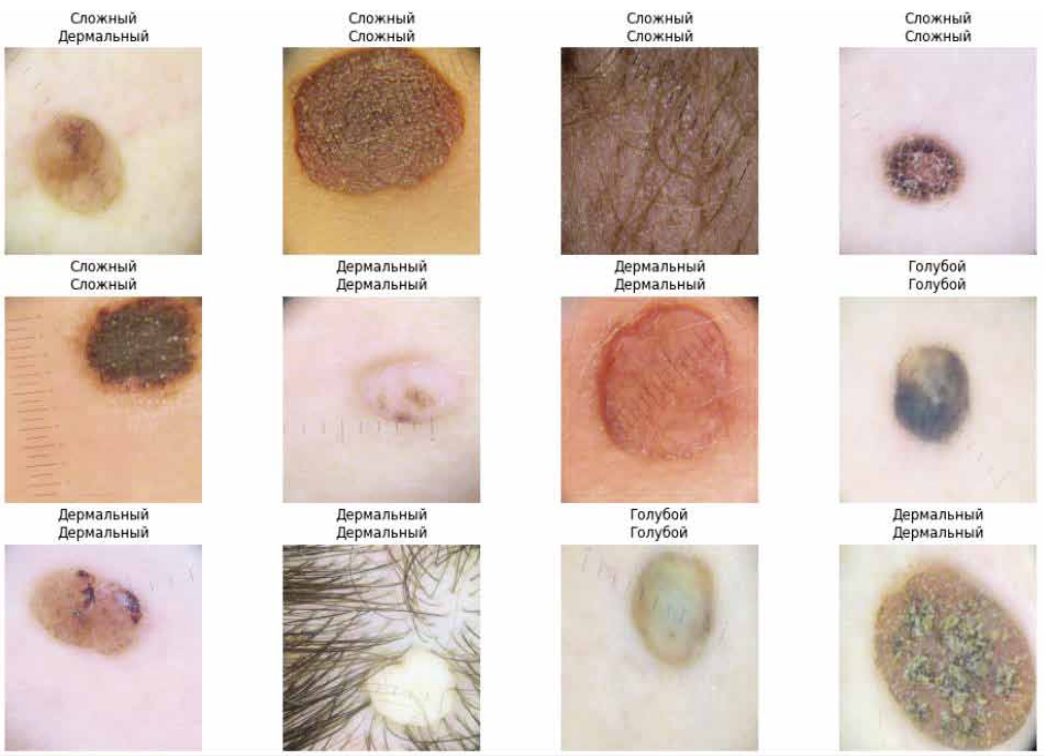

Рис. 4. Модель нейронной сети после обучения

Визуальная оценка вероятности диагностической ошибки выполнена с помощью сравнительного анализа фактических и предсказанных значений после построения матрицы ошибок.

Столбцы матрицы — прогнозируемые значения целевой переменной, то есть диагноз, поставленный по результатам распознавания изображения обученной НС. Строки — фактические (результирующие) показатели, то есть морфологическая верификация процесса. Числовые значения за пределами главной диагонали — диагностические ошибки (рис. 5).

За пределами главной диагонали представленной матрицы ошибок расположены единичные числовые значения, что подтверждает информативность метода. Максимальная диагностическая ошибка выявлена при идентификации сложного невуса, в пяти случаях элемент расценен как дермальный.

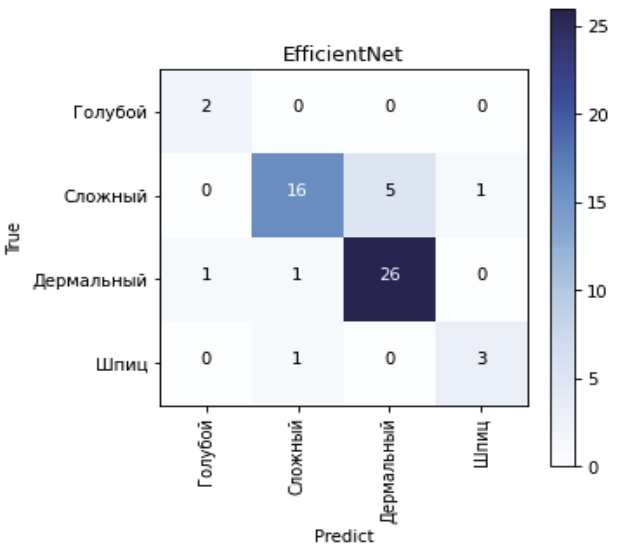

Рис. 5. Матрица ошибок

Пояснения к рис. 5:

– число пациентов (n=56) соответствует суммарному числовому значению в матрице;

– главная диагональ (слева направо, сверху вниз) соответствует совпадению диагнозов;

– числовое значение в пределах главной диагонали соответствует числу совпадений диагнозов;

– числовое значение за пределами главной диагонали соответствует количеству диагностических ошибок.

Методика также позволила оценить такие понятия, как точность анализа, чувствительность, специфичность и f1-score (совместная оценка точности и чувствительности) по нижеследующим формулам:

Точность положительных заключений (precision, PPV— positive predictive value — прогностическая ценность положительного результата): $PPV = \frac{TP}{(TP+FP)}$, где TP (true positive) — истинно положительный результат и FP (false positive) — ложно положительный результат.

Чувствительность (sensitivity, recall, hit rate, TPR — true positive rate — истинно положительный показатель): $TPR = \frac{TP}{(TP+FN)}$, где FN (false negative) — ложноотрицательный результат.

Специфичность (specificity, selectivity, TNR): $TNR = \frac{TN}{(FP+TN)}$, где TN (true negative) — истинно отрицательный результат.

F1-score (совместная оценка точности и чувствительности): $F1 = 2 \times \frac{precision \times recall}{precision + recall}$.

Расчет математических метрик выполнен при помощи библиотеки Scikit-learn (таблица).

Несмотря на ограниченную выборку, чувствительность метода в зависимости от класса новообразования составила 100% для голубого невуса, 73% — для сложного невуса, 93% — для дермального невуса и 75% — для невуса Шпиц, специфичность — 98, 94, 82 и 98% соответственно.

В целях анализа связи между несколькими детерминантами, методикой и морфологией (результирующие признаки — голубой невус, сложный невус, дермальный невус, невус Шпиц), учитывая мультипликативный эффект взаимодействия, для каждого типа меланоцитарного невуса построены ROC-кривые (Receiver Operator Characteristic — операционная характеристика приемника) и определены AUC (Area Under Curve — площадь под кривой). AUC для голубого невуса составила 0,99; для сложного невуса — 0,79; для дермального невуса — 0,89 и для невуса Шпиц — 0,76 (рис. 6).

Математические метрики (точность, чувствительность, специфичность, f1-score)

Гистологический диагноз	Искусственный интеллект (нейронная сеть)			
	точность (precision)	чувствительность (recall)	специфичность (specificity)	F1-score
Сложный невус	0,89	0,73	0,94	0,8
Дермальный невус	0,84	0,93	0,82	0,8
Голубой невус	0,67	1	0,98	0,8
Невус Шпиц	0,75	0,75	0,98	0,75

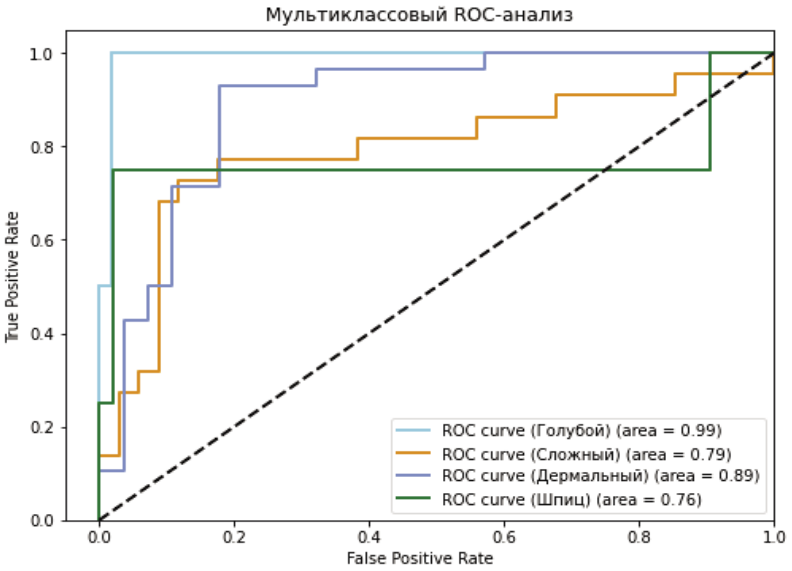

Рис. 6. ROC-кривая, AUC (голубой невус — 0,99; сложный невус — 0,79; дермальный невус — 0,89; невус Шпиц — 0,76)

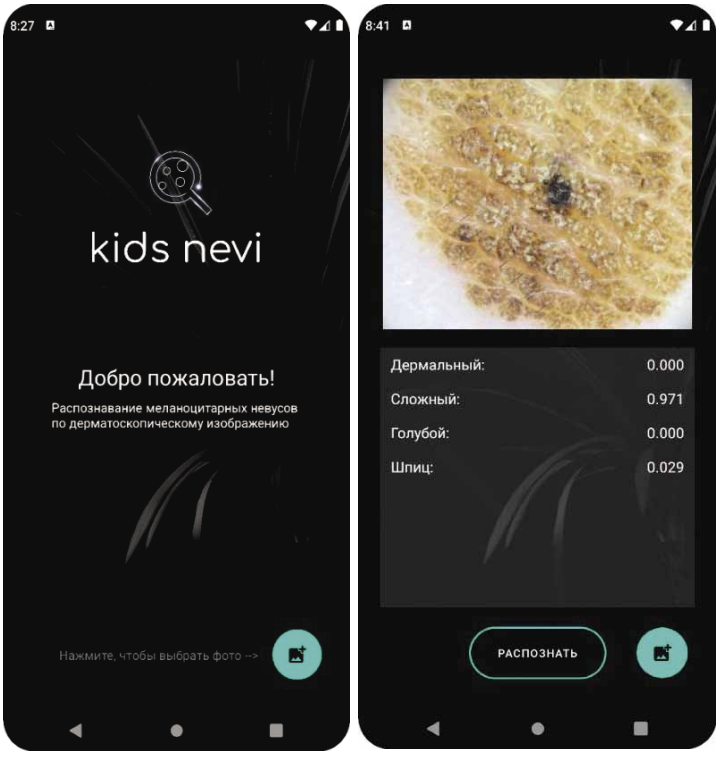

Рис. 7. Мобильное приложение «Kids nevi»

В рамках исследования разработанная НС по распознаванию доброкачественных новообразований кожи меланоцитарного генеза у пациентов детского и подросткового возраста интегрирована в мобильное приложение «Kids nevi». Путем анализа дерматоскопического снимка и распознавания морфологических структурных включений приложение отображает вероятность каждого типа пигментного невуса из четырех возможных с точностью до тысячных. Данное приложение доступно на платформе Android.

Принцип работы приложения: после запуска мобильного приложения нажатием кнопки «выбрать фото» выполняется загрузка дерматоскопического снимка, после чего нажатием кнопки «распознать» выполняется анализ изображения и идентификация типа меланоцитарного невуса с точностью до тысячных (рис. 7).

Обсуждение

Доступность крупноразмерных данных в сочетании с достижениями в области высокопроизводительных вычислений и инновационными архитектурами глубокого обучения привела к стремительному внедрению ИИ в практическую

медицину как онкологического, так и иных профилей [9, 10]. Целью программного обеспечения, разработанного и обученного при помощи ИИ, в онкологии может быть выявление патологии, стадирование процесса, оценка молекулярных характеристик опухолей и их микроокружения, поиск новых терапевтических опций, прогнозирование результатов лечения и прочее [11–13].

В медицинской литературе опубликован ряд зарубежных исследований на тему применения машинного обучения и непосредственно нейронных сетей в диагностике новообразований кожи посредством анализа цифровых изображений. В большей части работ отражены возможности ИИ по распознаванию и дифференциальной диагностике меланомы кожи у взрослых пациентов. Аналогичный опыт у детей на сегодняшний день отсутствует.

Итальянский исследователь P. Tschandl в 2021 г. представил сведения об информативности искусственного интеллекта при использовании автоматической оценки клинических и дерматоскопических изображений в диагностике меланомы кожи. Современные архитектуры нейронных сетей по мнению автора способны к выполнению анализа цифрового изображения новообразований кожи на уровне, сопоставимом с врачом дерматологом [14].

Заключение

1. Доброкачественные новообразования кожи у детей и подростков представлены большим разнообразием элементов меланоцитарного, сосудистого и иного генеза, что обусловливает необходимость использования широкого спектра дифференциально диагностических опций, адаптированных для данного возрастного периода пациентов.

2. Искусственный интеллект в качестве вспомогательного метода диагностики меланоцитарных новообразований кожи у детей и подростков продемонстрировал высокий потенциал и большие возможности, несмотря на ограниченную выборку.

3. Целесообразность дальнейшего изучения и усовершенствования метода путем расширения базы данных тестовой выборки и морфологических вариантов не вызывает сомнения.

4. Интеграция искусственного интеллекта в мобильное приложение позволило усовершенствовать дифференциальную диагностику и практическое применение, а сочетание при ежедневной работе врача как поверхностной микроскопии кожи (дерматоскопии), так и анализа полученного изображения мобильным приложением с быстрой интерпретацией данных, дает нам возможность «двойного контроля» при диагностике новообразований.

Вклад авторов:

Авторы внесли равнозначный вклад в написание статьи.

Конфликт интересов

Авторы заявляют об отсутствии в статье конфликта интересов.

Финансирование

Исследование не имело спонсорской поддержки.

ЛИТЕРАТУРА

1. Zalaudek I, Hofmann-Wellenhof R, Kittler H et al. A Dual Concept of Nevogenesis: Theoretical Considerations Based on Dermoscopic Features of Melanocytic Nevi // J Dtsch Dermatol Ges. 2007;5(11):98–92. doi:10.1111/j.1610-0387.2007.06384
2. Schaffer J. Update on melanocytic nevi in children // Clin Dermatol. 2015;33(3):368–86. doi:10.1016/j.clindermatol.2014.12.015
3. Haliasos H, Zalaudek I, Malvehy J et al. Dermoscopy of Benign and Malignant Neoplasms in the Pediatric Population // Semin Cutan Med Surg. 2010;29(4):218–31. doi:10.1016/j.sder.2010.10.003
4. Кулева С.А., Хабарова Р.И. Диагностическая информативность дерматоскопического паттерна новообразований кожи у детей и подростков // Российский журнал детской гематологии и онкологии. 2021;8(4):14–19. doi:10.21682/2311-1267-2021-8-4-14-19 [Kulyova SA, Khabarova RI. Diagnostic informativeness of the dermatoscopic pattern of skin neoplasms in children and adolescents // Russian Journal of Pediatric Hematology and Oncology. 2021;8(4):14–19 (In Russ.)]. doi:10.21682/2311-1267-2021-8-4-14-19
5. Currie G, Elizabeth H, Rohren E. Machine Learning and Deep Learning in Medical Imaging: Intelligent Imaging // J Med Imaging Radiat Sci. 2019;50(4):477–487. doi:10.1016/j.jmir.2019.09.005
6. Мерабишвили В.М. Злокачественная меланома. Эпидемиология, аналитические показатели эффективности деятельности онкологической службы (популяционное исследование) // Вопросы онкологии. 2017;63(2):221–233 [Merabishvili VM. Malignant melanoma. Epidemiology, analytical indicators of the effectiveness of the oncological service (population / population-based study) // Voprosy oncologii. 2017;63(2):221–233].
7. Барчук А.А., Арсеньев А.И., Беляев А.М. и др. Эффективность скрининга онкологических заболеваний // Вопросы онкологии. 2017;63(4):557–567 [Barchuk AA, Arseniev AI, Belyaev AM et al. Efficiency of cancer screening // Voprosy oncologii. 2017;63(4):557–567 (In Russ.)].
8. Ferrari A, Brecht I, Gatta G. et al. Definding and listing very rare cancers of periadric age: consensus of the Joint Action on Rare Cancers in cooperation with the European Cooperative Study Group for Pediatric rare tumors // Current Perspective. 2019;110(1):120–126. doi:10.1016/j.ejca.2018.12.031
9. Zukotynski K, Gaudet V, Uribe CF. Machine Learning in Nuclear Medicine: Part 2-Neural Networks and Clinical Aspects // J Nucl Med. 2021;62(1):22–29. doi:10.2967/jnumed.119.231837

10. Le Cun Y, Bengio Y, Hinton G. Deep Learning // Nature. 2015:521:436–444. doi:10.1038/nature14539
11. Барчук А.А., Подольский М.Д., Беляев А.М. и др. Автоматизированная диагностика в популяционном скрининге рака легкого // Вопросы онкологии. 2017;63(2):215–220 [Barchuk AA, Podolsky MD, Belyaev AM et al. Automated computer-assisted diagnostics in population-based lung cancer screening // Voprosy oncologii. 2017;63(2):215–220 (In Russ.)].
12. Shimizu H, Nakayama KI. Artificial intelligence in oncology // Cancer Sci. 2020;111:1452–1460. doi:10.1111/cas.14377
13. Bhinder B, Gilvary C, Madhukar NS, Elemento O. Cancer Discov. 2021;11(4):900–915. doi:10.1158/2159-8290
14. Tschandl P. Artificial intelligence for melanoma diagnosis // Ital J Dermatol Venereol. 2021;156:289–99. doi:10.23736/S2784-8671.20.06753

Поступила в редакцию 05.08.2022 г.

R.I. Khabarova[1], S.A. Kulyova[1,2]

Artificial intelligence in the diagnosis of benign skin tumors in pediatric patients. Neural network integration into a mobile application

[1] N.N. Petrov National Medical Research Center of Oncology, Saint Petersburg
[2] Saint Petersburg State Pediatric Medical University, Saint Petersburg

Introduction. A decade ago, the artificial intelligence (AI), in particular, neural networks (NN), as a diagnostic opportunity in medical practice, seemed only a distant prospect. Nowadays, the AI is an increasingly popular and daily improving approach in all aspects of clinical and fundamental medicine. Purpose of the research: development of NN and training it to recognize four types of benign melanocytic skin lesions, and integration of the AI into a mobile application.

Material and Methods. Clinical and dermatoscopic examination of skin lesions was carried out in 600 pediatric patients. Tumors were removed and pathomorphologically verified in 65 cases. Dermal nevus was found in 43% (n=28), compound nevus — in 33.8% (n=22), pyogenic granuloma — in 10.8% (n=7), Spitz-nevus — in 6.2% (n=4), blue nevus — in 3.1% (n=2), and melanoma — in 3.1% (n=2). Seven patients with pyogenic granulomas and two patients with melanoma were excluded from the test set during NN training. Augmentation has been carried out in the training set, therefore, the database has been increased from 600 images to 1800. The NN has been written in the machine language Python with the use of the machine learning framework TensorFlow 2.0. The network architecture is based on the pre-trained model «EfficientNet B7» with the use of «supervised learning» paradigm.

Results. After a period of learning, an accuracy up to 83% in determining /of the four types of melanocytic nevi has been achieved on the test set. Despite the limited sampling, sensitivity of the method, depending on the type of the lesion, was 100% (for blue nevus), 73% (compound nevus), 93% (dermal nevus), and 75% (Spitz-nevus);& The specificity was 98, 94, 82 and 98% respectively. Along with development and learning, the AI has been integrated into the mobile appication «KIDS NEVI» to provide practical usiage of the method.

Conclusion. The AI has demonstrated high potential as an auxiliary method for diagnosing melanocytic skin tumors in children and adolescents. Significant achievements in informative value have been presented despite the limited sample size.

Key words: children, benign skin tumors, artificial intelligence (AI), neural network (NN), dermatoscopy

Сведения об авторах

Хабарова Р.И., врач — детский онколог детского онкологического отделения, аспирант научного отдела инновационных методов терапевтической онкологии и реабилитации ФГБУ «НМИЦ онкологии им. Н.Н. Петрова» Минздрава РФ, 197758, Санкт-Петербург, пос. Песочный, ул. Ленинградская, 68, izmozherova@yandex.ru

Кулева С.А., д-р мед. наук, доцент, заведующий детским онкологическим отделением, ведущий научный сотрудник научного отдела инновационных методов терапевтической онкологии и реабилитации, профессор учебно-методического отдела ФГБУ «НМИЦ онкологии им. Н.Н. Петрова» Минздрава РФ, заведующая кафедрой онкологии, детской онкологии и лучевой терапии ФГБУ «Санкт-Петербургский государственный педиатрический медицинский университет» Минздрава РФ, главный детский специалист-онколог Комитета по здравоохранению Санкт-Петербурга, 194100, Санкт-Петербург, ул. Литовская, 2, kulevadoc@yandex.ru

Khabarova R.I., Pediatric Oncologist of the Children's, Pediatric Oncology Department, postgraduate student, PhD student of the Research Department of Innovative Therapeutic Oncology and Rehabilitation Methods of N.N. Petrov National Medical Research Center of Oncology of Ministry of Healthcare of the Russian Federation, 68 Leningradskaya str., Pesochny, Saint Petersburg, 197758, Russia, izmozherova@yandex.ru

Kulyova S.A., Dr. of Sci. (Med.), M.D., Associate Professor, Head of Pediatric Oncology Department, Leading Researcher, Leading Research worker, Senior Research Scientist of the Research Department of Innovative Therapeutic Oncology and Rehabilitation Methods, Professor of the Training and Methodology Department, Curriculum & Instruction Department of N.N. Petrov National Medical Research Center of Oncology, Head of the Department of Oncology, Children's Oncology and Radiotherapy of Saint Petersburg State Pediatric Medical University, Chief Freelance, Children's Specialist Oncologist of Saint-Petersburg Public Health Committee, 2 Litovskaya str., Saint Petersburg, 194100, Russia, kulevadoc@yandex.ru