特集
肩の腱板
―基礎から学ぶ臨床―

MRIで腱板損傷はどこまでわかるか？

How precisely to observe the rotator cuff injury on the MRI?

佐志隆士

T. Sashi：八重洲クリニック

Key words

●腱板損傷（rotator cuff injury）
●MRI（magnetic resonance imaging）
●ウインドウ・レベル（window-level）
●肩甲棘上・下筋（supra-infraspinatous muscle）

はじめに

頻度の高い中高年の棘上筋腱，棘下筋腱の断裂について述べる。腱板断裂の概念を正しく深く理解すると，小さな腱板損傷も詳細にみえてくる。逆に概念を間違って理解すると，存在しない病変や解剖構造までつくり出してしまう。

棘上・下筋腱板という1つの停止部をもつ肩甲棘上・下筋という概念（図1）

棘上筋は棘上窩を，棘下筋は棘下窩をそれぞれ覆いつくすほどの広い起始部をもっている。棘上筋と棘下筋の間には肩甲棘が存在する。肩甲棘より遠位で2つの筋は寄り添い，固く密着し，1つの薄い腱板となり大結節の上面・中面に停止する。起始部面積と比較すると停止部の面積は非常に狭い。これを可能にするのが筋内腱－腱板である。肩峰下で棘下筋腱は前上方へ回り込み，棘上筋腱に覆い被さり，棘上・下筋腱板を形成する。棘上・下筋腱板の密着は強固で，機能的には1つの停止腱である。棘上筋と棘下筋は，形態的には2つの起始・筋腹，1つの停止腱をもつ“肩甲棘上・下筋”であるとの解釈もできる**（図1）**。仮に棘上筋と棘下筋が同時に，かつ同程度に収縮すると，上腕骨は肩甲棘方向に挙上することになる。いみじくも両筋は肩甲上神経支配である。一方，肩甲下筋，小円筋は単独にそれぞれ起始，停止しており，腱板構成筋ではあるが独立している。

腱板断裂はなぜ起こるか？

烏口肩峰アーチ，三角筋で覆われている棘上・下筋腱板が直達外力で切れることはまずありえない。断裂は，加齢変性した腱板の過緊張と“擦れ”により生じる。過緊張による腱板断裂は広義の肉ばなれである。棘上・下筋腱板の過

0286-5394/12/¥400/論文/JCOPY

Presented by Medical*Online

図1 肩甲棘上・下筋

a，**b**：肩甲棘上・下筋。
c：棘上筋腱のT2*強調軸位断像。棘上筋の筋内腱(矢印)はまっすぐ大結節前方の上面に向かって走行する。
d：棘下筋腱のT2*強調軸位断像。棘下筋の筋内腱(矢印)は肩甲棘を越え，大結節中面，上面へと上方前側に回り込み，棘上筋腱に覆い被さり，密着して1つの棘上・下筋腱板を形成し，大結節上・中面に停止する。

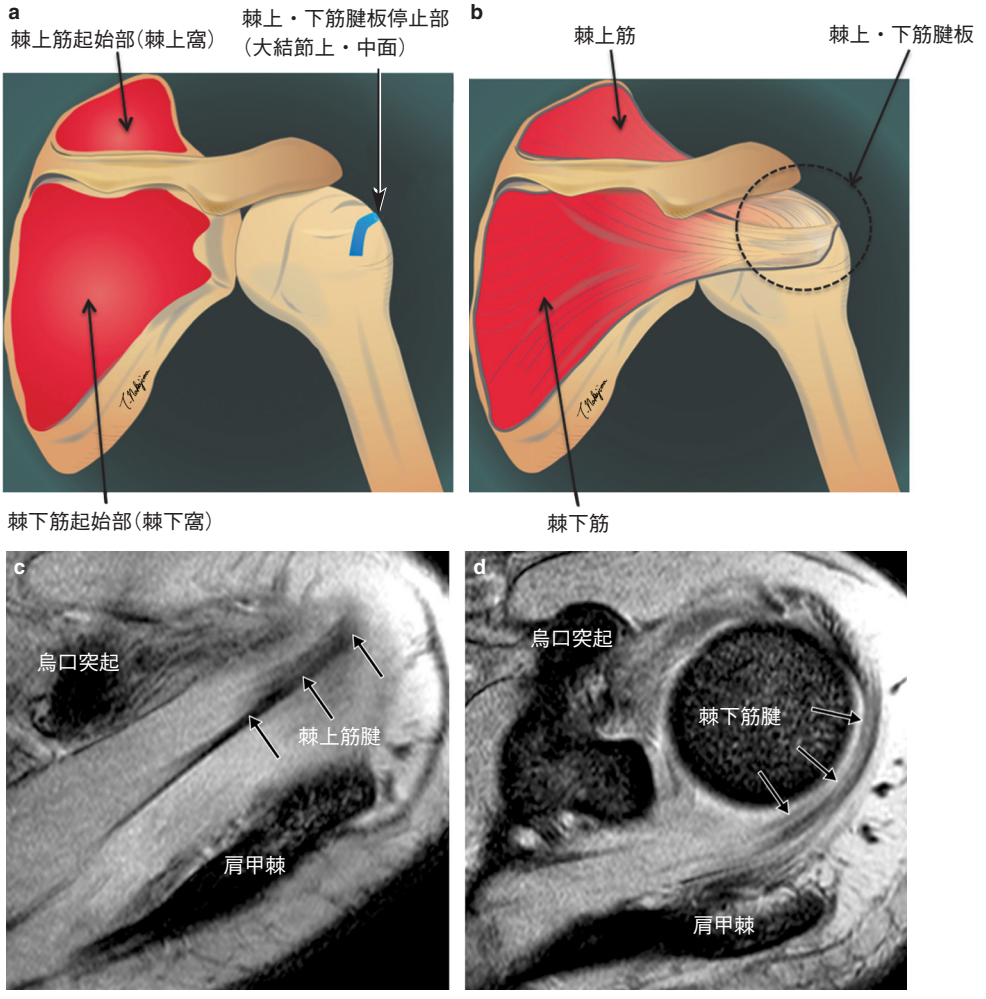

緊張は，他動的・能動的に，遠心性・求心性収縮により生じる。“突き上げ”は腱板変性を助長し，“擦れ”は腱表面にびらんを生じ，断裂を進行させる**(図2，3)**[1),2)]。

従来の断裂概念

転倒などにより，棘上・下筋腱に過緊張が生じ，腱間に亀裂が入る。これが従来の断裂**(図4)**の概念である。この筋腱間断裂は腱板停止部手前のcritical zoneとよばれる乏血性部分に好発する。断裂初期の場合は，棘上・下筋腱板が横断的に完全に切れてしまうことはまれで，棘下筋腱を主体とする腱板背側部分は残る。停止部を失う全層断裂では，断裂筋腱は健常筋腱との間に“ずれ”と“ゆがみ”を生じて“引き込み”，萎縮を生じる**(図5)**。やがて遠位断端はほとんど摩耗，吸収され，停止部の大結節はむき出しになる。

＊筋腱間の断裂を観察できるのは発症後数カ月で，1年以内には遠位断端はほぼ消失するらしい。

Presented by Medical*Online

図2 突き上げ，引き下げストレス

a：下垂位(負荷なし)。
b：突き上げ。
c：引き下げ。

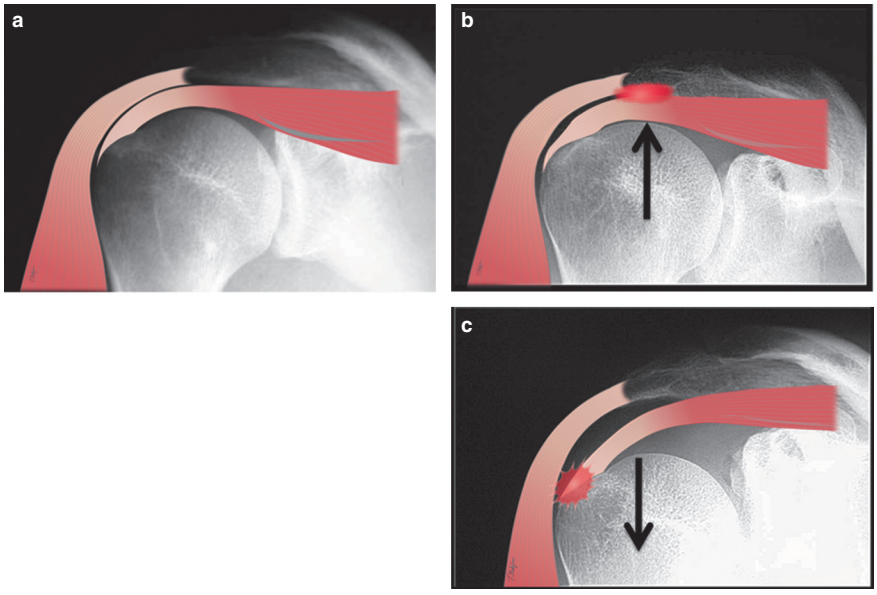

図3 外・内転による“擦れ”，収縮－伸長ストレス

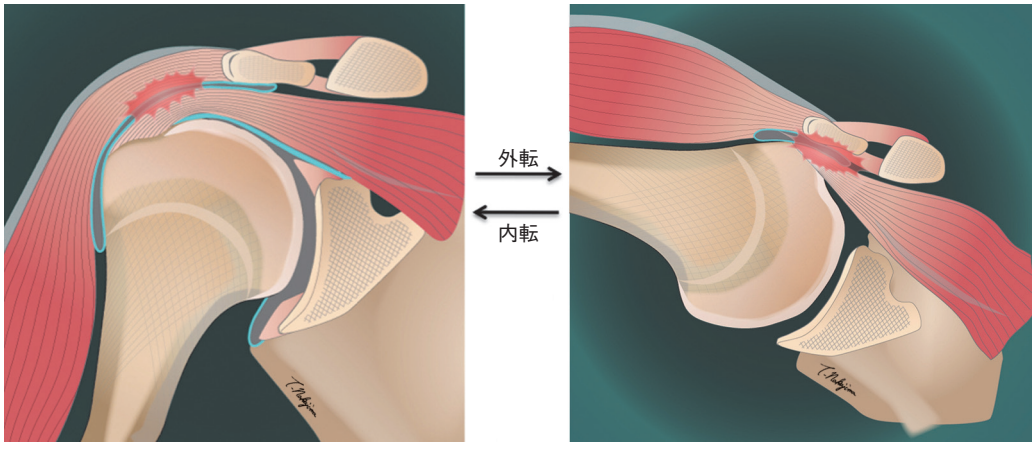

棘上・下筋腱剥離断裂という概念の導入(パラダイムシフト)

腱板前方部分の停止部が，上腕骨大結節から剥離**(図6)**するという病態は，外傷の有無にかかわらずしばしば認める。人体のほかの腱ではあまり認めない。この剥離は大結節上面に好発する。従来の断裂分類上は滑液包側部分断裂であることが大多数である。この部位には，

① “突き上げ”**(図2b)**

②烏口肩峰アーチ部での“擦れ”**(図3)**

③収縮－伸長ストレス**(図2c，3)**

の3つのストレスがある。

❖“突き上げ”

上腕骨頭は関節窩に固定されていないので，他動的，能動的(三角筋収縮)により“突き上げ”，“引っ張り”を受ける。挙上時の“突き上げ”でアーチ下に腱骨付着部もストレスを受ける。“引っ張り”では筋腱全体にストレスが加わるが，腱骨付着部でのストレスは強い。

❖烏口肩峰アーチ部での“擦れ”

“擦れ”は上腕骨頭の回転によって生じる。骨頭が関節窩に対して不安定であるときに“突き上げ”

Presented by Medical*Online

図4 筋腱間での断裂

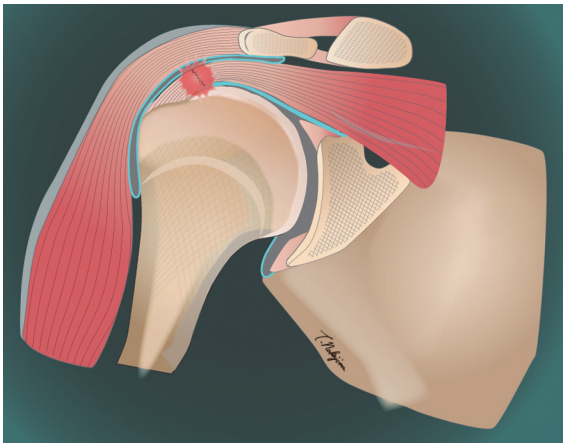

図6 腱停止部での剥離

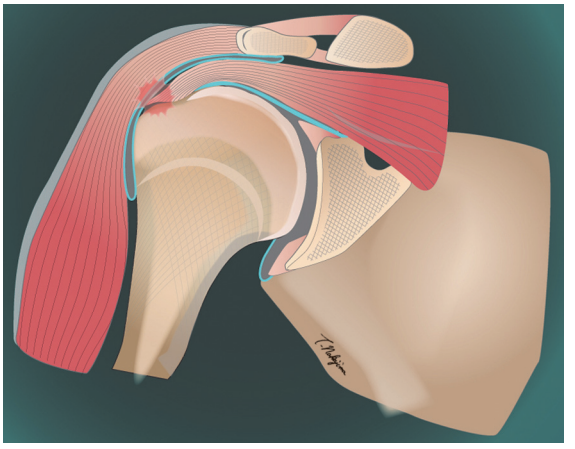

図5 引き込みの発生

と“擦れ”は同時に生じている。

❖収縮－伸長ストレス

棘上・下筋腱は能動的，他動的に収縮－伸長，緊張－弛緩を経年的に繰り返し，筋腱板全体と腱骨付着部にストレスを受ける。

上記の3つのストレスは筋腱変性，腱板を覆う滑膜・筋膜の炎症，びらんを招く。脆弱化し

Presented by Medical*Online

図7 腱板断裂と浮腫の鑑別

a：T2強調斜位冠状断像（window幅：1,197，window中央値：783）。window幅が狭く，剥離部のeffusionのコントラストはよいが皮下脂肪，骨脂肪髄がwindowの外に存在する。
b：T2強調斜位冠状断像（window幅：2,713，window中央値：1,338）。**a**のwindow幅を広げ，window中央値を上げた写真。window幅が広く，すべての組織がwindowのなかに入っているが，コントラストが不良である。
c：脂肪抑制T2強調斜位冠状断像（window幅：1,094，window中央値：1,107）。**a**，**b**と同一症例である。T2強調像では不明瞭であった腱症（浮腫；tendinosis）部分が明瞭である。ただし，剥離部との区別が難しく，腱症部位を断裂と判断しかねない。
d：脂肪抑制T2強調斜位冠状断像（window幅：2,680，window中央値：1,455）。**c**のwindow幅を広げ，window中央値を上げた写真。剥離部effusionと腱症浮腫との鑑別は容易であるが，小さな剥離を見つけるのは難しい。

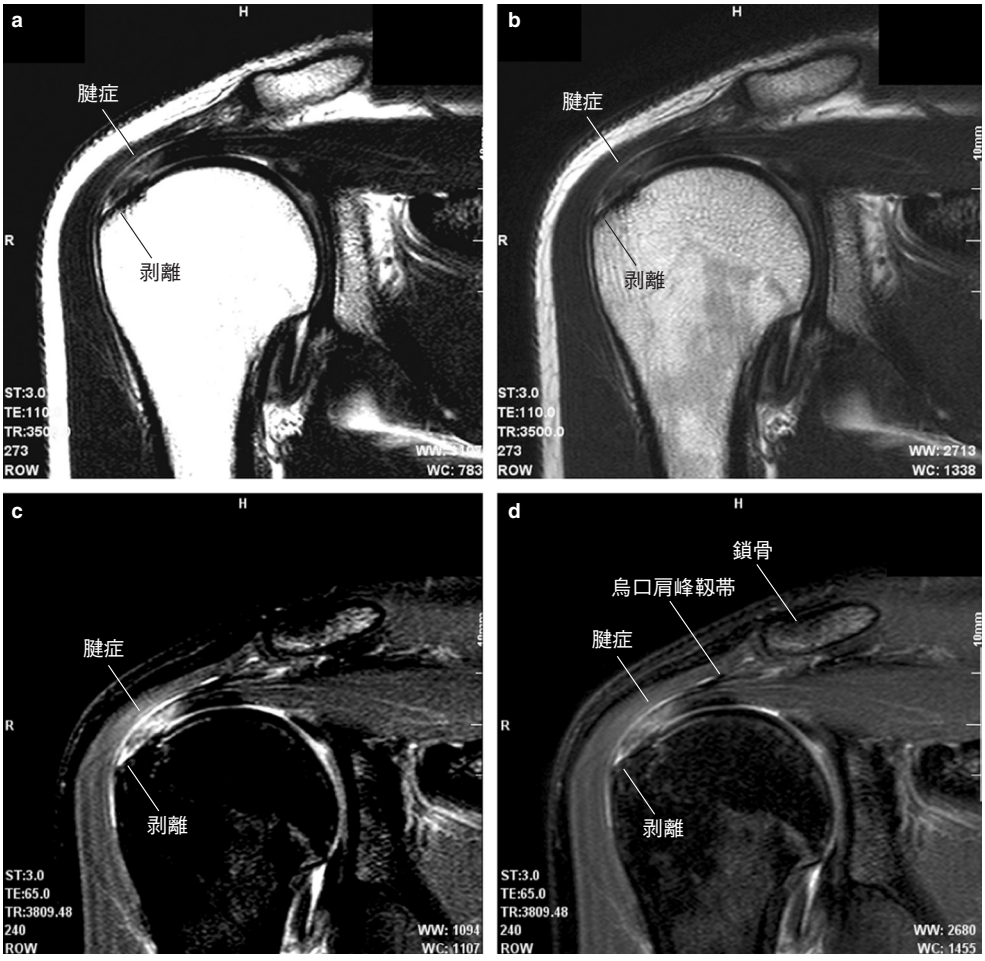

た腱板，腱停止は外傷性，非外傷性に腱間断裂，腱停止部剥離を生じうる。腱停止部剥離は腱板断裂の一形態であり，この存在を知ることにより，腱板断裂への理解が深まると同時にMRI上でこの剥離断裂がみえてくる**（図6）**。

MRI（ラジオ波）の真実，可視光の真実

MRIでは可視光より波長が長い電磁波（ラジオ波）で，3～4mm厚の全割のマクロの病理を観

Presented by Medical*Online

察することができる。だだし，スライス厚がもつ信号を平均化して画像をつくるので，解剖構造表面の状態を観察することは難しい。逆にいえば可視光の世界は大部分が表面解剖である。どちらの世界にも真実は存在する。

水を見るMRI

ないものは見えない。よってMRIでは，断裂部にfilling-inした滲出液を観察する。幸いにして，疼痛肩では滑膜炎，滑膜欠損，腱浮腫が存在するので，病変部の“水”が異常に増加している。異常な水成分に関しては，脂肪抑制T2強調像が素晴らしい感度をもっている。腱板断裂と浮腫の鑑別は画像表示のwindow幅，window中央値を正しく設定することで可能となる[3)]。

腱板停止端剥離，剥離部に接して腱症（tendinosis；腱炎，浮腫）の症例のT2強調像，脂肪抑制T2強調像のwindow幅，window中央値を変えたものを提示する**（図7）**。

MRIで腱板損傷はどこまでわかるか？

MRIでは3～5mm厚での標本全割マクロ病理を観察することができる。それも*in vivo*で軸位断，斜位冠状断，斜位矢状断での肩関節全割情報を得ることができる。当然，病理だけでなく，解剖もみることができる。三次元的に解剖，病理を思考上組み立てる。さらに患者の肩関節を頭のなかで動かしてみると生理，病態生理もみえてくる。さらに過去，現在，未来の時間軸を加え経時的変化を想像することで四次元的考察も可能となる。ミクロも含め可視光の世界だけが真実ではない。ラジオ波にはラジオ波の真実があり，可視光には可視光の真実があり，互いが否定できるものではない。

謝辞

イメージ・クリエーターでもある理学療法士の中島卓也氏には，議論を重ねてイラストを描いていただいた。

コラム

●文献からみたreview

「誰もおしえてくれなかった画像処理マニュアル.（文献[3)]）」

window-levelはwindow幅，window中央値（center，レベル）を簡略化した表現である。医療画像はデジタル化されDICOM規格に統一されている。さらに画像診断はモニター上で行われて，フィルムレスの時代になりつつある。すべての画像は画素でつくられており，各画素は画素値をもっている。window幅とはモニター上で表示する画素値の幅であり，レベルとはその中央値のことである。このマニュアル本には，既存の医学教育過程で教えてもらえなかったDICOM規格，window-levelに関してのわかりやすい解説がある。臨床各科の医師もwindow-levelに関する知識がないと画像を正しく理解できない。window-levelを理解するためにはモニター上でwindow-levelを操作して経験を積む必要があるが，このマニュアル本は短期間でのwindow-levelの概念の習得が可能である。

文献

1）信原克哉：第二関節. 肩－その機能と臨床, 第3版. 医学書院, 東京, 2001, p35-41.
2）佐志隆士, 井樋栄二, 秋田恵一：腱板断裂について. 改訂第2版 肩関節のMRI 読影ポイントのすべて. メジカルビュー社, 東京, 2011.
3）佐志隆士, 小林恒夫, 中村理宣ほか：Window幅, Window中央値について. 誰もおしえてくれなかった画像処理マニュアル. メジカルビュー社, 東京, 2012, p27-29, p38-39.

Presented by Medical*Online