肩関節拘縮の病態と分類

Pathophysiology and classification of shoulder stiffness

玉井和哉[1]　吉川勝久[2]　山口雄史[2]

Key words　▶凍結肩(frozen shoulder)　▶滑膜炎(synovitis)　▶線維化(fibrosis)

はじめに

拘縮(contracture)とは，関節包や靱帯などの軟部組織に原因のある関節可動域(range of motion；ROM)制限を指す。肩関節の拘縮はcommon diseaseである。わが国においては古くから，40～60歳台の人に明らかな外傷なく生じる有痛性関節拘縮を「五十肩」とよんできたが，その概念は依然として曖昧である。また，凍結肩(frozen shoulder)，肩関節周囲炎(pericapsulitis of the shoulder)，癒着性肩関節包炎(adhesive capsulitis)などの病名が存在するが，これらの異同は明らかではない。今，これらを整理し，あるいは定義するときにきている。なぜならば，同じ病名が異なる病態を指したり，逆に同じ病態を異なる病名でよんでいたりすれば，この疾患を科学の俎上に載せることができないからである。

なお，現在用いられている国際疾病分類(ICD-10)の病名では，肩関節周囲炎と癒着性肩関節包炎が同じコード(M750)に，肩関節拘縮は別のコード(M2451)に分類されている。「五十肩」，「凍結肩」は採用されていない。

1　Tamai Kazuya：東都文京病院整形外科
2　Yoshikawa Katsuhisa, Yamaguchi Yuji：獨協医科大学整形外科

Zuckermanらによる凍結肩の定義と分類

2011年，Zuckermanら[1]は凍結肩の定義と分類について，アメリカ肩肘学会(American Shoulder and Elbow Surgeons；ASES)の臨床会員211名にアンケートを行った結果を報告している。この定義とは，「自・他動運動ともに制限され，骨萎縮や石灰沈着はあってもよいが基本的にX線で異常のないもの」である。また分類としては，一次性(原発性)と二次性に大別し，二次性をさらにintrinsic，extrinsic，systemicと区分するものである**(表1)**。

アンケートの回答率は90％であった。一次性と二次性に大別することには85％が同意，二次性を3つに細分類することには66％が同意した。一次性凍結肩というentityが存在することを認めると答えたものは84％，凍結肩の定義と分類のコンセンサスを図ることに価値があるとしたものは85％であった。この結果からみるとZuckermanらの定義と分類はASESメンバーに受け入れられていると考えられる。また筆者らもこの分類はわかりやすいと感じている。

ISAKOSによる凍結肩の定義と分類

2015年，International Society of Arthroscopy, Knee Surgery and Orthopaedic Sports Medicine (ISAKOS)のUpper Extremity Committeeは，肩関節拘縮についての見解を発表した[2]。これによると，

Presented by Medical*Online

表1 Zuckermanらによる拘縮肩の分類

一次性凍結肩[primary(idiopathic)frozen shoulder]
先行する疾患や関連する病態の認められないもの
二次性凍結肩(secondary frozen shoulder)
①肩関節に原因があるもの(intrinsic) 腱板炎，腱板断裂，二頭筋長頭腱炎，石灰性腱炎 ②肩関節から離れた部位に原因があるもの(extrinsic) 乳腺手術，頚椎症，胸壁腫瘍，脳血管疾患，上腕骨骨幹部骨折，肩甲胸郭関節の異常，肩鎖関節炎，鎖骨骨折 ③全身性(systemic) 糖尿病，甲状腺機能亢進症，甲状腺機能低下症，副腎皮質機能不全

(文献1より改変)

一次性(原因不明)の拘縮肩をfrozen shoulderとよび，先行する病態が明らかな二次性の拘縮肩をsecondary stiff shoulderとよぶとしている**(表2)**。そしてfrozen shoulderのfrozen phaseにみられる典型的なROM制限は，屈曲100°未満，外旋10°未満，内旋L5未満であるとしている[2]。

この発表は，frozen shoulderという用語を一次性の肩関節拘縮に限って使うことを提案したものであるが，一次性と二次性を区別しようとしている点ではZuckermanらの考え方と共通するといえる。一方，ISAKOS分類で(一次性の)frozen shoulderの素因として挙げられている糖尿病，甲状腺疾患などは，Zuckermanらの分類においては二次性frozen shoulderの原因とされており，これらの病態を素因とするか先行疾患とするかによって，一次性とよぶか二次性とよぶかの見解が異なっている。

(一次性)凍結肩の病態

本症は，肩関節を構成する軟部組織，すなわち関節包，関節滑膜，腱板などに何らかの変化が生じ，それに対して生体が防御反応を起こしている疾患であると筆者らは考えている[3]。

1 関節包と靱帯

関節包のコラーゲンが増加することは古くから知られている[4]。腱板疎部の関節包および烏口上腕靱帯には線維化，フィブリノイド変性，ヒアリン化がみられる[5]。前上方関節包にはタイプⅢコラーゲンが出現し，新たなコラーゲン増殖が示唆される[6]。またtransforming growth factor(TGF)-β，platelet-derived growth factor(PDGF)，acidic fibroblast growth factor(aFGF)，basic FGF(bFGF)などの線維化を促進する成長因子が存在することが知られている[6,7]。

音響顕微鏡で組織の硬さをみると，凍結肩の関節包は硬くなっており，細胞成分が多く，炎症，線維化，軟骨形成に関連する遺伝子発現が多い[8]。凍結肩の関節包とDupuytren拘縮の組織の類似性も指摘されている。Dupuytren拘縮で認められる筋線維芽細胞が腱板疎部の関節包および烏口上腕靱帯に存在することが報告されている[7,9]。

2 滑膜

Freezing phaseの肩関節滑膜には滑膜細胞の増殖がみられ，免疫組織化学でtumor necrosis factor(TNF)-α，interleukin(IL)-1，IL-6などの炎症性サイトカインの存在が証明されている[6,10]。また，frozen phaseでは関節包に多数の線維芽細胞がみられ[6]，蛋白分解酵素であるgelatinase Aを活性化するmatrix metalloproteinase(MMP)-14が欠損している[7]ことも線維化が促進される一因となる。さらに肥満細胞，リンパ球，マクロファージ

Presented by Medical*Online

表2 ISAKOSによる拘縮肩の分類

分類	原因	例
Frozen shoulder (primary stiff shoulder)	不明	
	素因	糖尿病
		Dupuytren拘縮
		甲状腺疾患
		心筋梗塞
		Parkinson病
Secondary stiff shoulder	関節内	軟骨損傷
		関節唇断裂
		遊離体
	関節包	関節包損傷
		手術
		不動
	関節外	筋のtightness
		異所性骨化
		熱傷による皮膚瘢痕
	神経障害	頚椎または腕神経叢の損傷

（文献2より改変）

などが観察されることから，免疫学的な反応を伴う慢性炎症が起こっていると考えられている[11]。

これらの所見から凍結肩の発生メカニズムを推定すると，滑膜炎の持続によって線維化を促進する分子（TGF-βなど）が発現して関節包のコラーゲン増殖が起こり，痛みのため関節を動かさないことも加わって関節拘縮に至ると考えられる[3]**（図1）**。

3 画像所見から推測される病態

最近は行われないが，関節造影で関節容量の減少，腋窩陥凹の縮小，肩甲下筋滑液包の閉塞などがみられる。関節包の短縮が起こっていることは明らかである。腋窩部の関節包の短縮と肥厚は，単純MRIで確認できる[12),13]。

経静脈的に造影剤を投与して連続撮像を行うdynamic MRIでは，滑膜病変が観察できる。肩甲上腕関節の滑膜はfreezing phaseでよく造影され，病期が進行し臨床症状が改善されるとともに造影効果が低下する[14),15]**（図2）**。また，関節に流入する異常血管の存在が確認されている[16),17]。これらのことから，凍結肩では肩甲上腕関節の血流増加，滑膜炎があるといえる。

Presented by Medical*Online

図1 凍結肩の病態

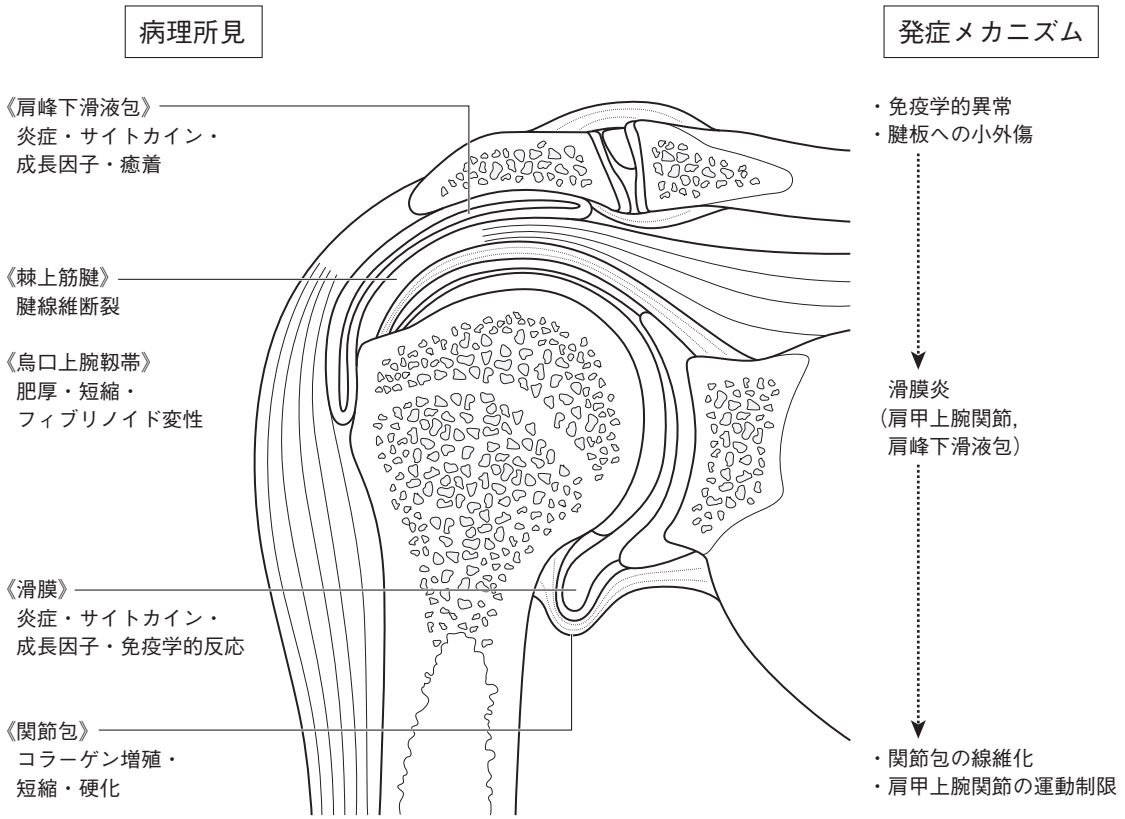

（文献3より改変）

おわりに

「凍結肩（frozen shoulder）」という病名をどう定義するか，すなわちどのような病態に対してこの病名を用いるかについては，多角的な観点から今後議論を煮詰めていく必要がある。

凍結肩の病態として関節包の短縮があることは間違いない。そして，その上流には滑膜炎があると思われる。しかし，この滑膜炎の上流のイベントは，まったく明らかにされていない。凍結肩を適切に治療し，あるいは予防するには，発症の最初のトリガーを解明することが必要であろう。

Presented by Medical*Online

図2 Dynamic MRIでみられる滑膜の信号増強

図中の数字はガドリニウム静注後の秒数を示す。関節腔の信号強度が次第に上昇することがわかる。

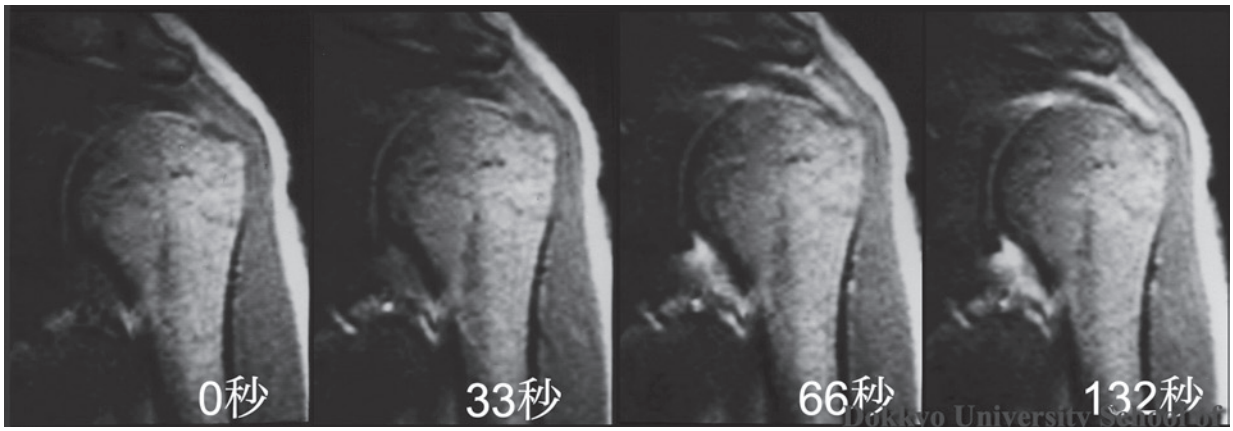

文　献

1）Zuckerman JD, Rokito A. Frozen shoulder：a consensus definition. J Shoulder Elbow Surg 2011；20：322-5.
2）Itoi E, Arce G, Bain GI, et al. Shoulder stiffness：Current concepts and concerns. Arthroscopy 2016；32：1402-14.
3）Tamai K, Akutsu M, Yano Y. Primary frozen shoulder. Brief review of pathology and imaging abnormalities. J Orthop Sci 2014；19：1-5.
4）Lundberg BJ. The frozen shoulder. Clinical and radiographical observations；The effect of manipulation under general anesthesia；Structure and glycosaminoglycan content of the joint capsule；Local bone metabolism. Acta Orthop Scand Suppl 1969；119：1-59.
5）Ozaki J, Nakagawa Y, Sakurai G, et al. Recalcitrant chronic adhesive capsulitis of the shoulder：role of contracture of the coracohumeral ligament and rotator interval in pathogenesis and treatment. J Bone Joint Surg Am 1989；71：1511-5.
6）Rodeo SA, Hannafin JA, Tom J, et al. Immunolocalization of cytokines and their receptors in adhesive capsulitis of the shoulder. J Othop Res 1997；15：427-36.
7）Bunker TD, Reilly J, Baird KS, et al. Expression of growth factors, cytokines and matrix metalloproteinases in frozen shoulder. J Bone Joint Surg Br 2000；82：768-73.
8）Hagiwara Y, Ando A, Onoda Y, et al. Coexistence of fibrotic and chondrogenic process in the capsule of idiopathic frozen shoulders. Osteoarthritis Cartilage 2012；20：241-9.
9）Bunker TD, Anthony PP. The pathology of frozen shoulder：A Dupuytren-like disease. J Bone Joint Surg Br 1995；77：677-83.
10）Lho Y-M, Ha E, Cho C-H, et al. Inflammatory cytokines are overexpressed in the subacromial bursa of frozen shoulder. J Shoulder Elbow Surg 2013；22：666-72.
11）Hand GC, Athanasou NA, Matthews T, et al. The pathology of frozen shoulder. J Bone Joint Surg Br 2007；89：928-32.
12）Emig EW, Schweitzer ME, Karasick D, et sl. Adhesive capsulitis of the shoulder. MR diagnosis. Am J Roentgenol 1995；164：1457-9.
13）Gokalp G, Algin O, Yildirim N, et al. Adhesive capsulitis：Contrast-enhanced shoulder MRI findings. J Med Imaging Radiat Oncol 2011；55：119-25.
14）Tamai K, Yamato M. Abnormal synovium in the frozen shoulder. A preliminary report with dynamic magnetic resonance imaging. J Shoulder Elbow Surg 1997；6：534-43.
15）Tamai K, Yamato M, Hamada J, et al. Response of frozen shoulder to intraarticular corticosteroid and hyarulonate. A quantitative assessment with dynamic magnetic resonance imaging. Dokkyo J Med Sci 1999；26：235-41.
16）Sasanuma H, Sugimoto H, Fujita A, et al. Characteristics of dynamic magnetic resonance imaging of idiopathic severe frozen shoulder. J Shoulder Elbow Surg 2017；26：e52-7.
17）Okuno Y, Oguro S, Iwamoto W, et al. Short-term results of transcatheter arterial embolization for abnormal neovessels in patients with adhesive capsulitis：A pilot study. J Shoulder Elbow Surg 2014；23：e199-206.

Presented by Medical*Online