肩痛に対する徒手検査法②

中高年の肩痛に対する徒手検査法

Manual inspection method for shoulder pain of middle and old age

望月　由[1]　松下亮介[1]

Summary

中高年の肩痛を起こす疾患として，腱板断裂，上腕二頭筋長頭腱炎，凍結肩などさまざまな疾患が存在する。本稿では，腱板を構成する棘上筋腱および棘下筋腱，肩甲下筋腱の損傷に関する徒手検査法および上腕二頭筋長頭腱の損傷に関する徒手検査法を図も用いて解説する。

Key words　▶徒手検査法(manual inspection method)　▶肩痛(shoulder pain)

はじめに

中高年の肩痛を起こす疾患として，腱板損傷や上腕二頭筋長頭腱炎，凍結肩などさまざまな疾患が存在する。現在，その診断方法としてエコーやMRIなどの画像診断が主に利用されている。しかし，これらの検査はあくまで補助的な画像診断であり，身体所見が重要であることは以前より指摘されてきた。肩関節の領域ではさまざまな徒手検査法が報告されている。日常診療でも患者背景と徒手検査，すなわち問診と身体所見により病態の把握と診断を行っており，これらが治療の根幹をなすことはいうまでもないことである。

本稿では，腱板を構成する棘上筋腱および棘下筋腱，肩甲下筋腱の損傷に関する徒手検査法および上腕二頭筋長頭腱の損傷に関する徒手検査法を図も用いて解説する。また，各検査の感度や特異度などの一覧も示す。

本稿が読者の方々の日常診療の一助となれば幸いである。

徒手検査法

1 棘上筋腱の損傷に関する徒手検査法

●Neer's impingement test

Neer[1)]は1972年に「強制的な挙上時の肩峰の前端の痛み」と初めてimpingement signについて言及し，1983年により詳細な説明が報告された[2)]。患者は座った状態でその患側に検者が立ち，片手で肩甲骨を固定しもう一方の手で患肢を挙上(屈曲と外転の間)することで大結節と肩峰を衝突させる**(図1)**。疼痛があれば陽性とする。これは腱板損傷のみならず，凍結肩や不安定症，関節炎，石灰沈着性腱炎などさまざまな肩関節の異常で陽性となる。Impingementによる症状であれば，肩峰下滑液包に局所麻酔薬の注射により軽快もしくは陰性となり，診断に有用である。Jainら[3)]によって棘上筋損傷の感度は60%，特異度は58%，陽性的中率(positive predictive value；PPV)は46%，陰性的中率(negative predictive value；NPV)は

1　Mochizuki Yu，Matsushita Ryosuke：県立広島病院整形外科

Presented by Medical*Online

図1 Neer's impingement test
患者が脱力した状態で，肩甲骨を固定し患肢を挙上する。疼痛が誘発されれば陽性。

図2 Hawkins' impingement test
患者が脱力した状態で，90°前方屈曲，肘関節を90°屈曲させ，他動的に内旋を行う。疼痛が誘発されれば陽性。

71％と報告されている。

●Hawkins' impingement test

Hawkins' impingement testはHawkinsとKennedyによってNeer's testの代替として1980年に報告された[4]。検者は患者の患肢を90°前方屈曲とし肘関節を90°屈曲させ，他動的に内旋を行うことで大結節と肩峰を衝突させる**(図2)**。疼痛があれば陽性とする。Neer's testと同様にさまざまな肩関節の病態で陽性となり，ブロックテストが有用である。Jainら[3]によって棘上筋損傷との感度は64％，特異度は48％，PPVは43％，NPVは69％と報告されている。

●Jobe's test

1983年にJobeら[5]によって“supraspinatus test”として報告された徒手検査である。患者は患肢を肘伸展位，外転90°，水平屈曲30°とし，内旋することで親指を下に向けた状態で，検者が上から抵抗をかけ，筋力低下や疼痛による脱力があれば陽性とする**(図3)**。親指を下にする格好が，手に缶を持っていれば空になることからempty can testともよばれる。Jainら[3]によって棘上筋損傷との感度は88％，特異度は62％，PPVは57％，NPVは90％と報告されている。

●Full can test

Full can testはJobe's test（empty can test）と同様の肢位で，内旋ではなく外旋することで親指を上に向けた状態で，同様に負荷をかけて筋力低下や疼痛による脱力があれば陽性とする[6]**(図4)**。親指を上に向けることからempty can testと対比してfull can testとよばれる。Jainら[3]によって棘上筋損傷との感度は70％，特異度は81％，PPVは68％，NPVは83％と報告されている。

●Drop arm sign

Drop arm signはCodman's signともよばれ，患者は立位で患肢を最大外転位まで外転し，同じ軌道でゆっくりと下ろしていく際に急に上肢が落ちたら陽性とする[7]。Jainら[3]によって棘上筋損傷との感度は24％，特異度は96％，PPVは80％，NPVは67％と報告されている。

2 棘下筋腱の損傷に関する徒手検査法

●Hornblower's sign

Hornblower's signは1998年にWalchら[13]によっ

Presented by Medical*Online

図3 Jobe's test(empty can test)

肘伸展，外転90°，水平屈曲30°とし，内旋することで親指を下に向けた状態で，検者が上から抵抗をかける。筋力低下や疼痛あれば陽性。

図4 Full can test

肘伸展，外転90°，水平屈曲30°とし，外旋することで親指を上に向けた状態で，検者が上から抵抗をかける。筋力低下や疼痛あれば陽性。

て報告された方法である。患者に肘を上げないように手を口にもっていくよう指示し，肩関節の外旋ができないと肩を外転させて手を口へ持っていこうとするため，肘が上がる**(図5)**。これをHornblower's sign陽性とする。その感度は14%，特異度は95%，PPVは57%，NPVは71%と報告されている[14]。

●Drop sign

Drop signは1996年にHertelら[10]によって報告された方法である。検者が片手で患肢を90°肩甲骨平面での挙上位で保持し，もう片方の手で肘屈曲90°で最大外旋位とする。患者に保持するよう指示して外旋位としている手を放し，患者がそのまま保持できれば陰性，手が落ちれば陽性とする**(図6)**。その感度は43%，特異度は81%，PPVは50%，NPVは76%と報告されている[14]。

●Patte sign

Patte signはPatteら[15]によって報告された方法で，検者は肩甲骨平面上の90°前方挙上で肘90°屈曲で患肢を保持し，患者に，検者による抵抗下で外旋を行うよう指示する**(図7)**。疼痛，筋力低下なければ陰性，疼痛や筋力低下があれば陽性とする。その感度は93%，特異度は21%，PPVは34%，NPVは87%と報告されている[14]。

図5 Hornblower's sign

手を口にもっていく際に肩を外転し肘が上がるようなら陽性(右上肢)。肘が下がったままなら陰性(左上肢)。

●External rotation lag sign

External rotation lag signは1996年にHertelら[10]によって報告され，検者が患肢を他動的に20°外転位，肘屈曲90°で最大外旋位から5°内旋した位置とする。患者にその状態で10秒保持するよう指

Presented by Medical*Online

図6 Drop sign

a：他動的に90°挙上位，90°肘屈曲で最大外旋位とする。
b：陽性。外旋位とする手を離し，患者の手が落ちる。

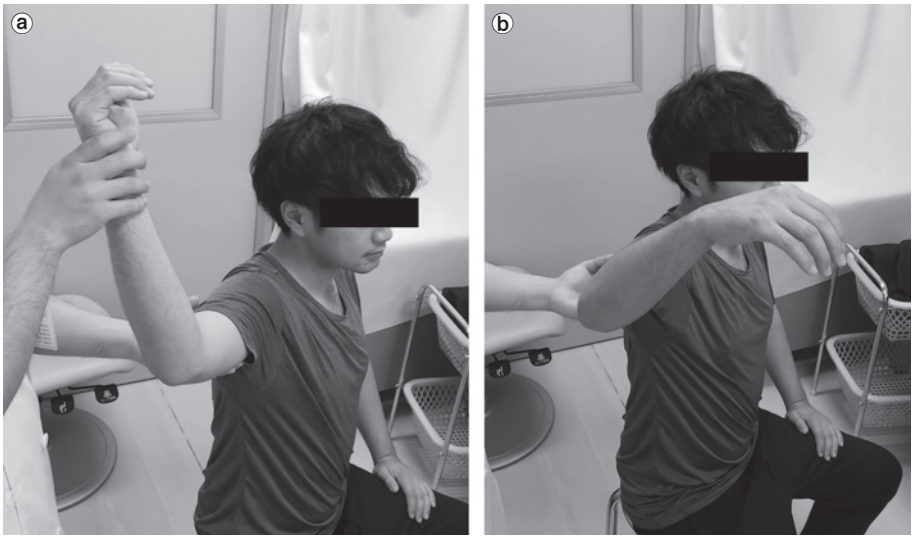

図7 Patte sign

90°前方挙上，90°肘屈曲で，検者による抵抗下で外旋を行う。疼痛，筋力低下あれば陽性。

示し，検者が手を離した後，10°以上内旋するようなら陽性とする**(図8)**。その感度は20％，特異度は95％，PPVは67％，NPVは73％と報告されている[14]。

●Resisted external rotation test

Resisted external rotation testは下垂位，肘屈曲90°，肩内外旋中間位で検者による抵抗下に外旋を指示する[16]。筋力低下および疼痛のある場合，陽性とする**(図9)**。その感度は93％，特異度は38％，PPVは40％，NPVは92％と報告されている[14]。

●Infraspinatus scapular retraction test

Infraspinatus scapular retraction testはresisted external rotation testと同様の検査で，検者は肩甲骨内側縁を固定して行う。これはscapular dyskinesiaが存在する場合，外旋機能低下を助長させてしまう可能性があるからで，肩甲骨を固定することでscapular dyskinesiaの影響を除いた棘下筋の機能を評価することが可能である[17]**(図10)**。そ

Presented by Medical*Online

図8 External rotation lag sign

a：他動的に外転20°，肘屈曲90°で最大外旋位から5°内旋した位置とする。
b：陽性。検者が手を離した後，10°以上内旋する。

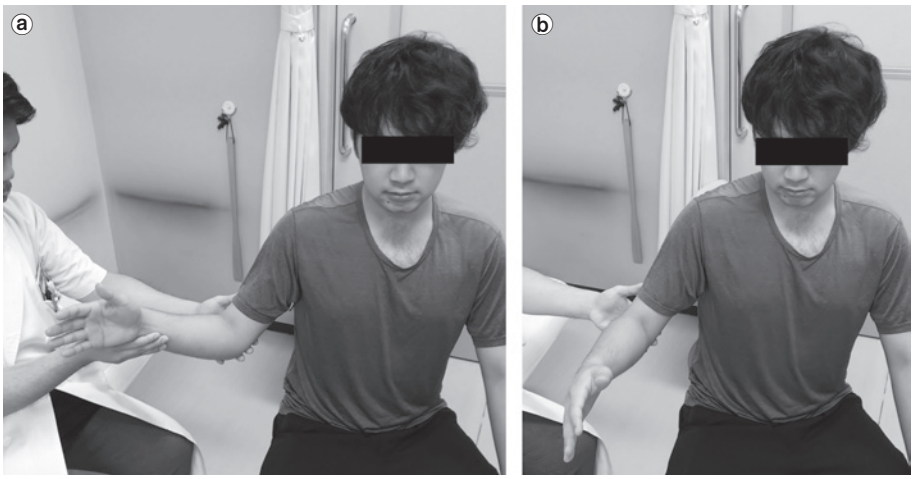

図9 Resisted external rotation test

下垂位，肘屈曲90°，肩内外旋中間位で検者による抵抗下に外旋する。筋力低下や疼痛あれば陽性。

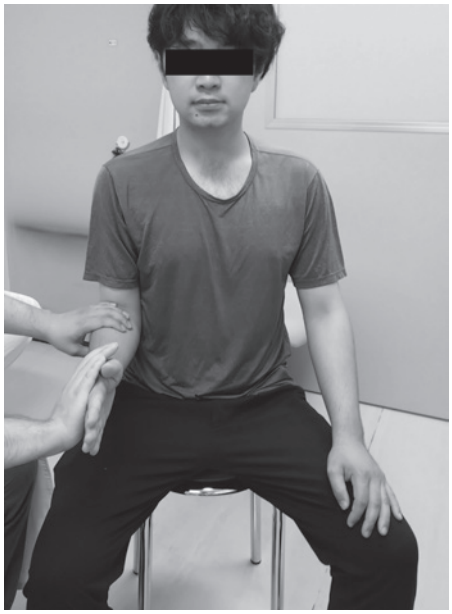

図10 Infraspinatus scapular retraction test

Resisted external rotation testと同様のことを，肩甲骨を固定して行う。筋力低下，疼痛あれば陽性。

の感度は75%，特異度は36%，PPVは34%，NPVは77%と報告されている。

3 肩甲下筋腱の損傷に関する徒手検査法

●Lift off test

Lift off testは1991年にGerberら[8]によって肩甲下筋腱損傷を診断する方法として報告された。患者は患肢を内旋し手背が背中へ着くような位置に置き，その状態から内旋・伸展し手背が背中から離すように指示する**(図11)**。離すことができれば陰性，できなければ陽性となり肩甲下筋腱損傷を疑う。Kappeら[9]によってその感度は35%，特異度は98%，PPVは90%，NPVは76%と報告されている。

●Internal rotation lag sign

Internal rotation lag signは1996年にHerteらし[10]

Presented by Medical*Online

図11 Lift off test，internal rotation lag sign

患肢を内旋し手背が背中へ着くような位置に置き，その状態から内旋・伸展し手背が背中から離す。離すことができれば陰性(**a**)，できなければ陽性(**b**)。Internal rotation lag signは他動的にaの肢位とし，自動で保持できれば陰性，できなければ陽性。

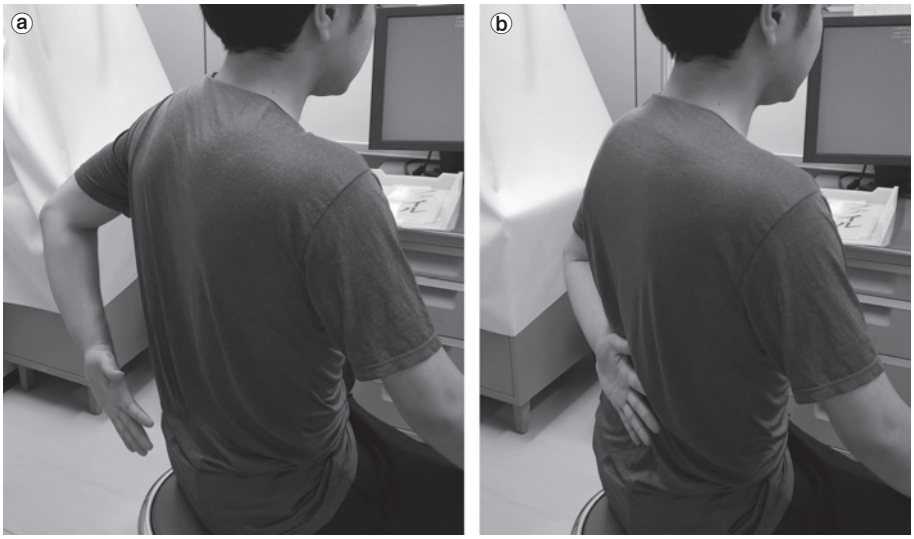

図12 Belly press test

手指を伸ばした状態で腹部を最大内旋位で押さえる。
a：陽性。肘が後方へ下がり，肩を伸展させることで押さえる。
b：陰性。肘が後方に下がらず，体の前方に残る。

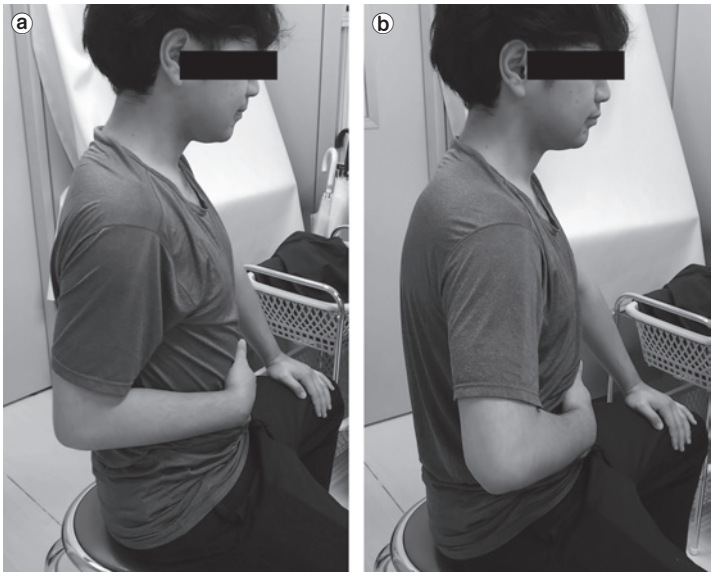

によってexternal rotation lag signとともに報告された。Lift off testと同様の肢位とし，検者は患者の患肢を他動的に背部から後方へ離して最大内旋位とする。患者にその位置で保持するよう指示し，保持できなければ陽性とする**(図5)**。Kappeら[9]によってその感度は41％，特異度は91％，PPVは65％，NPVは78％と報告されている。

●Belly press test

Belly press testは1996年にGerberら[11]によって報告された。患者に，患肢の手指を伸ばした状態で腹部を最大内旋位で押さえ続けるよう指示する。内旋力が強い場合は患側の肘が後方に下がらず，体の前方に残る。この場合が陰性である。肩甲下筋の筋力が低下すると最大内旋位の保持が困難であり，肘が後方へ下がり，内旋で腹部を押すのではなく肩を伸展させることで押そうとする。この場合が陽性である**(図12)**。Kappeら[9]によってその感度は34％，特異度は96％，PPVは79％，NPVは77％と報告されている。

Presented by Medical*Online

図13 Bear hug test
手指を伸展させ反対側の肩にあてる。検者が手掌を垂直に引き，筋力低下し反対側の肩から手が離れば陽性。

図14 Speed's test
肘伸展，前腕回外位で抵抗下に肩関節屈曲をする際に，結節間溝に疼痛あれば陽性。

図15 Yergason's test
90°肘屈曲位で抵抗下に前腕を回外。結節間溝に疼痛あれば陽性。

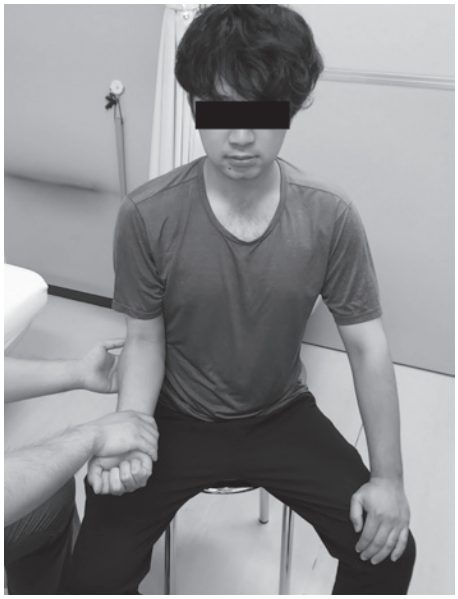

●Bear hug test

Bear hug testは2006年にBarthら[12]によって報告された。患者は患肢の手掌を，肩をつかんで抵抗できないように手指を伸展させた状態で反対側の肩に当て，患側肘を体の前方に位置するようにする。その状態で検者が患者の手掌を垂直に引き，外旋力をかける。患者には抵抗し内旋力をかけるように伝え，手掌が反対側の肩から離れる，もしくは反対側の20％以上の内旋筋力低下がある場合，陽性とする**(図13)**。Kappeら[9]によってその感度は52％，特異度は85％，PPVは59％，NPVは81％と報告されている。

4 上腕二頭筋長頭腱の損傷に関する徒手検査法

●Speed's test

Speed's testは1966年にCrenshawとKilgoreによって報告され[18]，肘伸展，前腕回外位で患者が検者による上からの抵抗に対して肩関節屈曲をする際に，結節間溝に限局した痛みがある場合陽性とする**(図14)**。その感度は54％，特異度は81％，PPVは56％，NPVは79％と報告されている[19]。

●Yergason's test

Yergason's testは1931年にYergason[20]によってsupination signとして報告された。肘90°屈曲位で患者に前腕を回外するよう指示する。検者は患者の手関節を保持し抵抗をかけ，患者には抵抗に逆らうように回外をするよう指示し，結節間溝に限局した痛みがある場合を陽性とする**(図15)**。

Presented by Medical*Online

表1 徒手検査法一覧

棘上筋腱損傷の徒手検査法	感度(%)	特異度(%)	PPV(%)	NPV(%)
Neer's impingement test	60	58	46	71
Hawkins' impingement test	64	48	43	69
Jobe's test	88	62	57	90
Full can test	70	81	68	83
Drop arm sign	24	96	80	67
棘下筋腱損傷の徒手検査法				
Hornblower's sign	14	95	57	71
Drop sign	43	81	50	76
Patte sign	93	21	34	87
External rotation lag sign	20	95	67	73
Resisted external rotation test	93	38	40	92
Infraspinatus scapular retraction test	75	36	34	77
肩甲下筋腱損傷の徒手検査法				
Lift off test	35	98	90	76
Internal rotation lag sign	41	91	65	78
Belly press test	34	96	79	77
Bear hug test	52	85	59	81
上腕二頭筋長頭腱損傷の徒手検査法				
Speed's test	54	81	56	79
Yergason's test	41	79	48	74

PPV；positive predictive value
NPV；negative predictive value

その感度は41％，特異度は79％，PPVは48％，NPVは74％と報告されている[19]。

終わりに

中高年の肩痛を起こす疾患として，腱板損傷と上腕二頭筋長頭腱炎をとりあげた。これらの診断に用いられている徒手検査法について図も用いて解説した。実際には，棘上筋腱と棘下筋腱は完全に分かれているわけではなく，重なっている部分もある。徒手検査時にわかりやすいように暫定的に棘上筋腱と棘下筋腱損傷の徒手検査法に分けている。実際の臨床では，問診も含め総合的な判断が必要である。これらの徒手検査法の一覧と各検査法の感度や特異度などを**表1**にまとめた。

本稿が皆様の日常診療の一助となれば幸いである。

文　献

1）Neer CS 2nd. Anterior acromioplasty for the chronic impingement syndrome in the shoulder: a preliminary report. J Bone Joint Surg Am 1972 ;54：41-50.
2）Neer CS 2nd. Impingement lesions. Clin Orthop Relat Res 1983；173：70-7.
3）Jain NB, Luz J, Higgins LD, et al. The Diagnostic Accuracy of Special Tests for Rotator Cuff Tear: The ROW Cohort Study. Am J Phys Med Rehabil 2017；96：176-83.
4）Hawkins RJ, Kennedy JC. Impingement syndrome in athletes. Am J Sports Med 1980；8：151-8.
5）Jobe FW, Jobe CM. Painful athletic injuries of the shoulder.

Presented by Medical*Online

Clin Orthop Relat Res 1983；173：117-24.
6）Kelly BT, Kadrmas WR, Speer KP. The manual muscle examination for rotator cuff strength. An electromyographic investigation. Am J Sports Med 1996；24：581-8.
7）Codman EA. The Shoulder：Rupture of the Supraspinatus Tendon and Other Lesions in or About the Subacromial Bursa. G Miller & Co Medical Publishers. 1934.
8）Gerber C, Krushell RJ. Isolated rupture of the tendon of the subscapularis muscle. Clinical features in 16 cases. J Bone Joint Surg Br 1991；73：389-94.
9）Kappe T, Sgroi M, Reichel H, et al. Diagnostic performance of clinical tests for subscapularis tendon tears. Knee Surg Sports Traumatol Arthrosc 2018；26：176-81.
10）Hertel R, Ballmer FT, Lombert SM, et al. Lag signs in the diagnosis of rotator cuff rupture. J Shoulder Elbow Surg 1996；5：307-13.
11）Gerber C, Hersche O, Farron A. Isolated rupture of the subscapularis tendon. J Bone Joint Surg Am 1996；78：1015-23.
12）Barth JR, Burkhart SS, De Beer JF. The bear-hug test：a new and sensitive test for diagnosing a subscapularis tear. Arthroscopy 2006；22：1076-84.
13）Walch G, Boulahia A, Calderone S, et al. The 'dropping' and 'hornblower's' signs in evaluation of rotator-cuff tears. J Bone Joint Surg Br 1998；80：624-8.
14）Sgroi M, Loitsch T, Reichel H, et al. Diagnostic Value of Clinical Tests for Infraspinatus Tendon Tears. Arthroscopy 2019；35：1339-47.
15）Naredo E, Aguado P, De Miguel E, et al. Painful shoulder：comparison of physical examination and ultrasonographic findings. Ann Rheum Dis 2002；61：132-6.
16）Kelly BT, Kadrmas WR, Speer KP. The manual muscle examination for rotator cuff strength. An electromyographic investigation. Am J Sports Med 1996；24：581-8.
17）Merolla G, De Santis E, Campi F, et al. Infraspinatus scapular retraction test：a reliable and practical method to assess infraspinatus strength in overhead athletes with scapular dyskinesis. J Orthop Traumatol 2010；11：105-10.
18）Crenshaw AH, Kilgore WE. Surgical treatment of bicipital tenosynovitis. J Bone Joint Surg Am 1966；48：1496-502.
19）Rosas S, Krill MK, Amoo-Achampong K, et al. A practical, evidence-based, comprehensive（PEC）physical examination for diagnosing pathology of the long head of the biceps. J Shoulder Elbow Surg 2017；26：1484-92.
20）Yergason RM. Supination sign. J Bone Joint Surg 1931；13：160.

Presented by Medical*Online