腱板断裂の自然経過と治療戦略

－保存療法における危険因子とは－

The natural history of rotator cuff tears
－risk factors for tear progression and muscular degenerative change after rotator cuff tears－

藤井康成[1]　赤嶺卓哉[1]　椿　博則[2]　泉　俊彦[2]　海江田光祥[2]　小宮節郎[2]

Summary

腱板断裂の自然経過は，断裂形態やそのサイズ，患者背景として年齢，性別，職種，スポーツアクティビティー，体型（肥満の有無や姿勢，特に胸郭や脊椎の形状や柔軟性など）などさまざまな要因により影響を受けるため，その報告も中期的なものが多く一貫性をみない。しかし断裂の自然経過を知ることは，その治療，特に保存療法に際し重要な情報となる。画像診断の進歩が著しい近年において腱板断裂の自然経過における長期的フォローが望まれる。

Key words
▶腱板断裂の自然経過（the natural history of rotator cuff tears）
▶腱板断裂の保存療法（conservative treatment for rotator cuff tears）
▶断裂拡大の危険因子（risk factor for tear progression）

腱板断裂の自然経過を知ることの有用性

腱板断裂の治療法のメインは，手術療法である。しかし，手術時の年齢や断裂サイズ，修復する腱板の脂肪変性の状態などにより術後成績は影響を受け，再断裂率も比較的高い[1]。術後再断裂例の臨床成績は，high demandな労働者や利き手側，性別によりその成績に差が生じる可能性が高いと考えられるが，おおむねその成績は術後経過良好例と比べても，それほど差がないとされている[1)2)]。術後再断裂した症例でも，その臨床成績が修復良好例と大きく差がないのであれば，保存療法においてもその適応を明確にし，肩機能のコンディショニングによる残存腱板や肩甲骨，胸郭の機能維持を行えば，術後再断裂例と同様な治療成績が得られる可能性が高い。そのためには，腱板断裂の保存療法例における腱板の自然経過を詳細に知ることは肝要といえる。

腱板断裂の自然経過に関する報告は，近年MRIの普及や超音波画像診断装置の軟部組織の画像解像能力の進歩に伴い，まだ中期成績ではあるが増えてきている。しかし，フォローアップ中の手術療法への移行やコスト面から継続的な画像診断に難色を示すケースなど，ドロップアウトにより10年以上の長期成績を得るのは難しい。

Kuhnら[1]は，非外傷性の腱板断裂422例に約2年間保存療法を行い，25％の症例が手術療法へ移行したと報告している。特に60歳より若い世代は，仕事やレクリエーションにおけるアクティビティーレベルが高く，保存療法による治療効果を安定した状態で維持していくことはかなり難しいといえる。前向き研究での各年代別の長期成績が得られれば，腱板断裂の治療法を選択するうえで非常に有用な情報となる。

Yamaguchiら[3]は，5年以上フォローアップした無

1　Fujii Yasunari，Akamine Takuya：鹿屋体育大学保健管理センター
2　Kakoi Hironori，Izumi Toshihiko，Kaieda Mitsuyoshi，Komiya Setsuro：鹿児島大学大学院医歯学総合研究科運動機能修復学講座整形外科学

Presented by Medical*Online

症候性の腱板断裂例の約半数が有症化し，そのうちの半数で断裂の進行を認めたと報告している。自然経過中の断裂の進行と有症化との関係に関する報告は多いが[4),5)]，逆に断裂が進行しても無症候性のままで経過する症例も存在するのは確かである[6),7)]。

無症候性腱板断裂の自然経過中の有症化に影響を与える因子としては，①断裂腱板の筋萎縮や脂肪変性，②性別，③仕事やスポーツなどのアクティビティーレベル，④喫煙歴，⑤合併症など多々考えられるが，いずれの報告も中期レベルであり，また症例数にも差があるため，はっきりとした関連性は明らかにされていない。

多くの報告で述べられているように，経過中の断裂の拡大や断裂腱板の筋萎縮，脂肪変性の増悪に伴い，手術療法への切り替えのタイミングを見誤ると，手術による確実な腱板の修復が困難となる可能性があるため，腱板断裂を放置できるケースは現状ではないと考えている。すなわち保存療法を選択した場合，治療開始時に将来的に手術療法に移行する可能性があることを十分に説明したうえで，定期的な画像診断による断裂の評価と，腱板の断裂拡大や変性を予防するための継続的な保存療法を行うことが必須と考える[4),6)]。

文献的には，1年で内・外側方向，前後方向ともに2～3mmの断裂拡大を認めたとの報告があり[8)]，特に60歳以下，若年代になればなるほど，長期にわたる継続的なフォローアップの必要性が高い。

腱板断裂の治療戦略
ー保存療法か手術療法かー

前述したように保存療法を選択した場合，断裂の進行する可能性が非常に高いため，経過フォローが必須である。ここで問題になるのが，保存療法に反応して痛みが軽減し，多少の腱板筋力の低下は認めるものの，日常生活や仕事でほとんど支障を認めないケースである。このような症例のほとんどは，継続的なフォローアップの必要性を説明してもドロップアウトしてしまう。特に力仕事など活動性の高い症例の場合，その後数年して肩痛が再発し，再診時のMRI検査にて断裂が大きく進行している。その多くは，仕事やレクリエーション中の軽微な外傷で症状が再燃しており，おそらく断端部の加齢変化やインピンジメントなどによる変性ならびに劣化とともに断裂が徐々に拡大し，軽微な外傷により断裂が一気に進行した可能性が高い（小断裂が中・大断裂に，あるいは，2腱断裂が3腱断裂に進行）。当然，断裂腱の脂肪変性も進行しているため，手術療法を行うにしても非常に難渋する。

やはり，保存療法を選択するケースは比較的年齢が高く，活動性がそれほど高くない症例で，定期的フォローアップに協力的な症例が一番の適応と考える。さらには，歯磨きと同じように毎日指導した自主トレーニングを継続してもらえるケースであれば申し分ない。

それ以外の症例の多くは手術適応となるが，①仕事，②経済面，③家庭環境，④年齢，⑤性別，⑥合併症（内臓疾患や膠原病，糖尿病などの全身性の合併症だけでなく，圧迫骨折による脊柱変形や下肢関節症による姿勢や歩容不良なども含めて）など，さまざまな要因により手術時期が影響を受けるため，手術をしたくても周りの状況や合併症により早期に手術を行えないケースや，保存療法を選択せざるをえない症例も当然存在する。

早期の手術適応は，明らかな外傷による中・大断裂で，年齢も若く，特に3腱断裂の場合は手術がベストと考える。

Moosmayerら[9)]は腱板断裂の手術療法と保存療法を比較した報告で，肩甲下筋の断裂例は対象から除外している。肩甲下筋上方線維と棘上筋腱は烏口上腕靱帯を介して密に結合しており，同部の破綻は骨頭の求心位の制御機能や断裂腱板の拡大に影響が大きいと考え，修復すべきと考えている[10)]。また上腕二頭筋長頭腱の不安定性による長頭腱由来の痛みは，保存療法による痛みのコントロールに抵抗性を示すことも多く，手術療法後の残存する痛みの原因になるため（hidden lesion），同部の確実な修復が術後成績に大きく影響することも修復を優先する理由に挙げたい。

保存療法のポイント
ー残存腱板と肩甲骨の機能改善ー

腱板の保存療法には，薬物・物理療法などがあ

Presented by Medical*Online

るが，そのほとんどは腱板断裂の症状に対する対症療法である。夜間痛が強く，日常生活に支障をきたすような症状を有する症例では，関節注入や薬物療法が推奨されるが，その時期に生じる可動域制限を，痛みをコントロールしながらいかに予防するかが肝要となる。自覚症状がシビアな症例は致し方ないとして，ステロイドの使用は可及的に控えるべきである。ステロイドの使用は断裂した腱板の変性や劣化を招き，長期的な断裂の拡大に影響を及ぼす。また，手術療法を行う場合においても，術後再断裂の可能性を高める。筆者らは，理学療法によるアプローチを行いやすくするための手段として，関節注入や薬物療法を行っている。

私見で恐縮であるが，ほとんどの筋力トレーニングは近位を軸にした遠位方向への運動を行っている。腱板のトレーニングも，セラバンド®(Hygenic社)などを用いて，肩甲骨に対して上腕骨頭を運動させる。しかし腱板は内在筋であるため大きなパワーは必要ではなく，関節窩と上腕骨頭の求心位を維持するための持久力が要求される。上肢を円滑に運動させるためには，腱板が肩甲骨に対して上腕骨頭を動かすより(**近位に対して遠位を動かす**)，目的とする上腕の動きに合わせて肩甲骨を動かしたほうが，求心位を維持した状態で運動を遂行しやすい(**遠位に対して近位を動かす**)。

前者の運動は一般的な腱板訓練であり，肩甲下筋と棘下筋のcompression forceを獲得するためのトレーニングである。筆者らは，後者のトレーニングを重要視しており，上腕骨頭の動きに合わせて関節窩の向きを調整する機能訓練を行わせている。そのターゲットとなるのは，小円筋と肩甲下筋の下部線維である。健常例では90°以上屈曲位で肘を固定し，腕相撲を行うように内・外旋運動を行わせる。そうすることで，前述の2つの筋の収縮が促され，この2つの筋で関節窩を骨頭に正しく向ける機能が向上する**(図1)**。腱板断裂例は，

図1 小円筋と肩甲下筋エクササイズ

小円筋と肩甲下筋の下部線維は，肩甲骨下部と上腕骨頭をつなぐ単関節筋で，挙上時に遠位である上腕骨頭に対して近位である肩甲骨を移動させる。つまり挙上時の骨頭と関節窩の求心位を保持するとともに，その収縮により上腕骨に対する肩甲骨の運動性を高める。

a：負荷大。

b：負荷小。

c：骨頭を下後方へ押し込み(矢印)，肩甲下筋と小円筋(矢頭)の収縮を確認しながらのエクササイズ(腱板断裂による骨頭の上方化をコントロールし，求心位を保持しながら訓練を行うとより効果が得られる)。

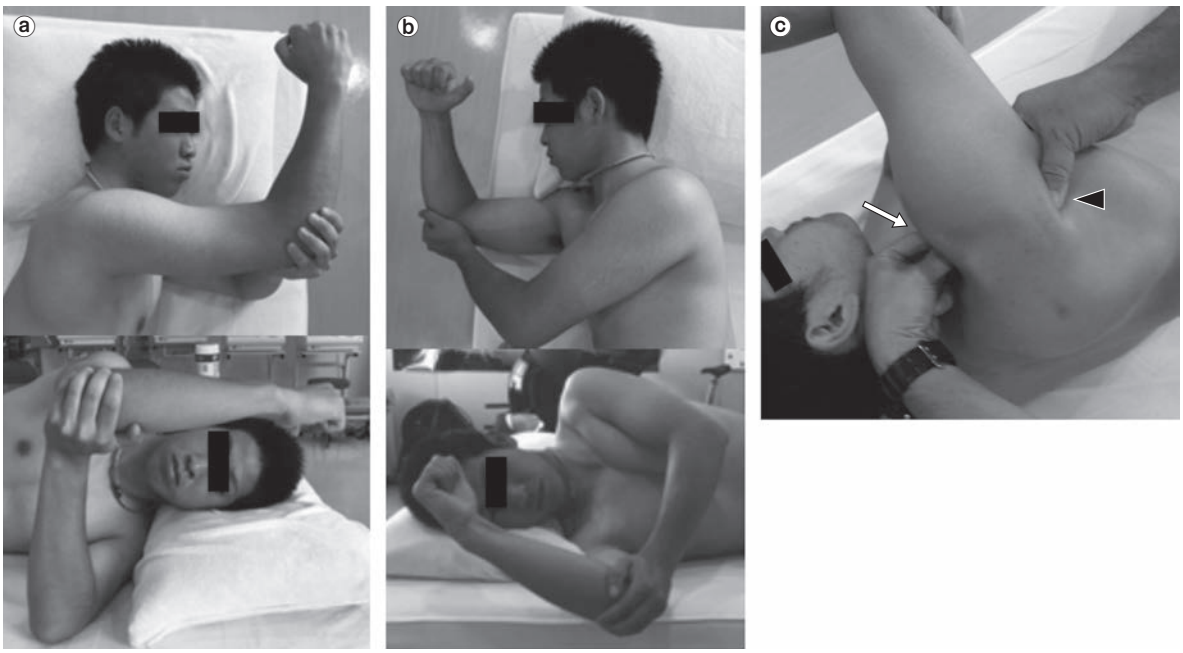

Presented by Medical*Online

90°屈曲位では肩峰下インピンジメントを生じやすく，痛みの生じない程度の90°以下での屈曲位，あるいはscaption位と屈曲位の中間位付近での外転位で最初は行わせ，痛みが軽減するにつれて90°屈曲位に近付けるよう指示している。

この小円筋と肩甲下筋下部線維の腱板訓練は，肩甲骨の運動性を向上させるため，通常の腱板訓練を正しい肩甲骨の位置で行うための準備運動として行わせている[ラジオ体操ではないが，腱板訓練第1(小円筋と肩甲下筋下部線維)と第2(肩甲下筋と棘下筋)と名付けている]。

また，肩甲骨と腱板機能の向上に欠かせないのは，胸郭の柔軟性である。腱板断裂の症例は腱板が切れているにもかかわらず，**図2**のように外転拘縮を伴う。この外転拘縮を改善することにより，かなりの肩痛の軽減が得られる。外転拘縮の原因は，小胸筋などの肩甲骨周囲筋のタイトネスや筋緊張亢進による肩甲骨の位置異常によるものが多く，胸郭の柔軟性を高めることで肩甲骨の位置異常が改善し，外転拘縮も軽減する**(図3)**。

具体的な胸郭のストレッチ法は，胸肋関節の上下方向への関節包内運動であるが，バストラインを基準として上部は上外側方向，下部は下内側方向を意識して上下に動かしている。特に胸鎖関節，第1・2胸肋関節を緩めることがポイントである。また，下部胸郭を前下方の臍方向へ絞るようにス

図2 腱板断裂患者における外転拘縮の存在とその評価法

肩甲骨内側を固定した状態で，肩関節軽度伸展位で腋が閉まるか否かを評価する。腱板の大断裂があるにもかかわらず，明らかに腋が閉まらず外転拘縮が認められる(**c**矢印)。
a：X線像。
b：MRI。
c：患側。
d：健側。

Presented by Medical*Online

図3 マッサージによる胸郭柔軟性の改善

マッサージにより胸郭の柔軟性が改善されると外転拘縮は改善し，体幹伸展による代償も消失した。挙上角度が明らかに増加した。
a：胸郭のマッサージ前。
b：胸郭のマッサージ後。

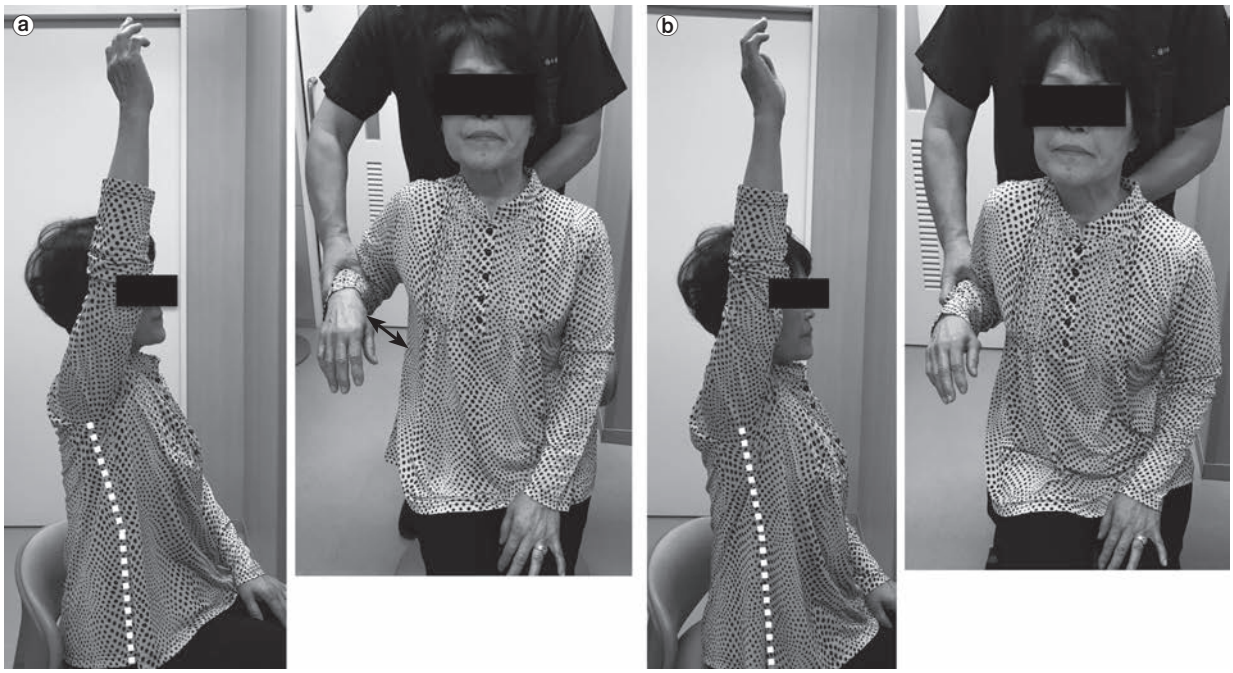

トレッチをかける。繰り返すが，上部は上外側へ広げるように，下部は下内側へすぼめるように動かす**(図4)**。

これらのエクササイズは，保存療法においても，手術療法後の後療法においても効果的で，肩甲骨の良好なポジションの獲得により腱板への負荷も軽減し，再断裂や断裂の拡大の予防につながると考える。

腱板断裂の治療におけるフローチャート

最後に腱板断裂の治療におけるフローチャートを示す**(図5)**。皆川ら[11]は，腱板断裂を「進行する疾患」ではなく，「進行する所見」と表現している。腱板断裂は，自然経過中に症候性であっても保存療法により症状が軽快し，その後も断裂が進行するにもかかわらず，良好な経過をたどる症例がある反面，無症候性の断裂が軽度な外傷やoveruse後に症候性に変わり，手術に至る症例も存在する。この矛盾を解決するためには，腱板断裂の自然経過の長期的な前向き調査が不可欠であり，さらには加齢による変性などの影響も鑑み，若い世代ほどより長期にわたる経過観察が必要であろう。

1 症例

図6は，保存療法中に断裂が大きく拡大した症例の継時的なMRI画像である。右肩腱板断裂の術後1年時に左肩痛が発症した。高齢で活動レベルも低く，右肩術後で手術を希望しなかったため，約5年半保存療法で経過観察を行った。断裂サイズが大きく拡大し一時修復が厳しい状況であるが，ほぼ無症候性のため，将来的な症状の増悪，手術の必要性も含め，発症時より十分なインフォームド・コンセントを行いながら経過観察を

Presented by Medical*Online

図4 胸郭のマッサージ法

a：下部胸郭のマッサージ。バストラインより下の外側下部肋骨を内下方へ（臍方向へ）緩やかに搾るようにマッサージする。
b：上部胸郭のマッサージ。鎖骨近位端，第1・2胸肋関節を上下方向に揺するようにマッサージする（上方へ大きく）。

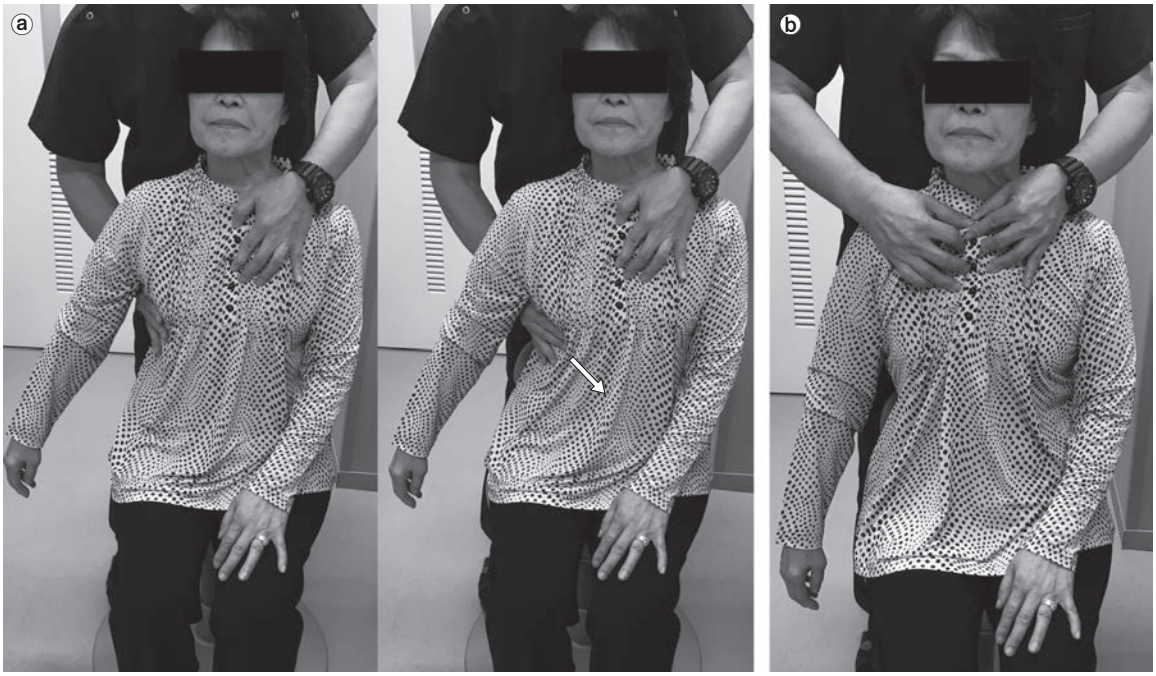

図5 （筆者らの）腱板断裂の治療戦略

治療の大前提は，いずれの治療が患者をhappyにできるかを，患者背景や予想されるあらゆる状況から総合的に判断することであり，決して医療サイドがその成績に満足することではない。ただし保存療法を選択した場合は定期的なfollow upが必須である。断裂サイズ，筋萎縮や脂肪変性により手術時期を逸することは医療サイドの責任である（インフォームド・コンセントの重要性）。

手術療法 or 保存療法：手術すべきか否か？

手術 ≫ 保存
●急性の外傷
大断裂または広範囲断裂
1. 肩甲下筋を含む
2. 後上方の断端の引き込みが強い
＊早期に手術すべき：特に若年者，manual labor

手術 ≧ 保存
●急性の外傷
中・大断裂で2腱以上の断裂，若年者，manual labor
＊特に症候性で保存療法に反応しない場合
より手術の方向へ

手術 ≦ 保存
●本人，家族が手術を希望しない
●合併症
●社会的，経済的，家庭的問題
さらに
無症候性の不全断裂あるいは
小断裂

Presented by Medical*Online

図6 腱板断裂保存療法例の自然経過

矢状断像(下)ではそれほど断裂の拡大はないが，冠状断像(上)では関節窩縁まで内側に断裂が広がっている。
a：初診時MRI。
b：3年5カ月経過後MRI。
c：5年6カ月経過後MRI。

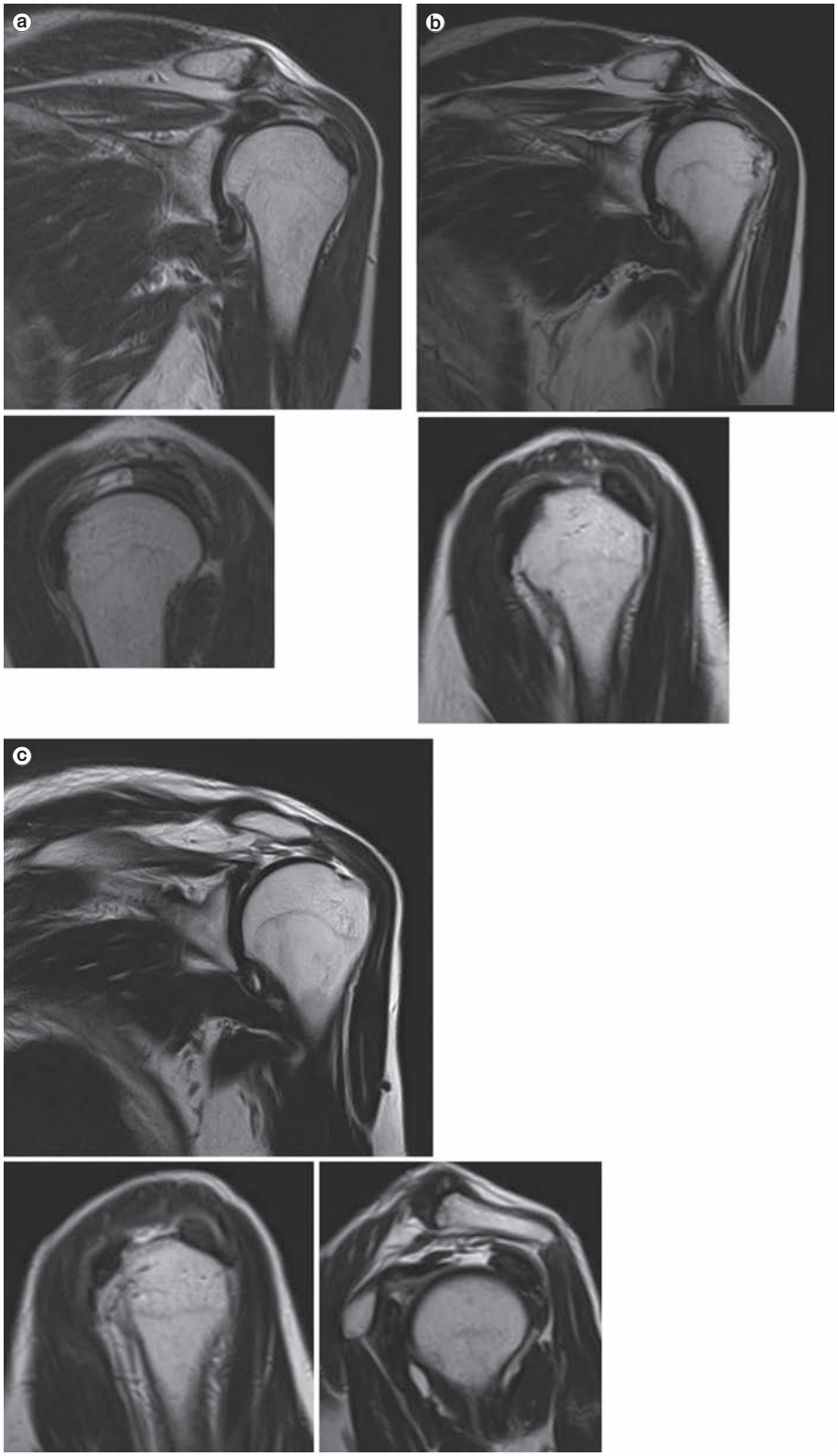

Presented by Medical*Online

継続している（インフォームド・コンセントの重要性）。

腱板断裂の自然経過

腱板断裂の自然経過に関しては，断裂形態だけでなく，患者側の環境，治療する側の戦略など，多くの要因が複雑に絡み合っており，さらには理学療法による保存療法が非常に大切で，その技術ならびに患者の治療に対する意識の高さもその経過に如実に反映される。現時点では明確な自然経過の方向性を示すことは難しいが，今後発展するであろう再生医療やアンチエージングなどの新しい保存あるいは低侵襲な治療法が，腱板断裂の自然経過に大きな影響をもたらすことを期待したい。

文　献

1）Kuhn JE, Dunn WR, Sanders R, et al. Effectiveness of physical therapy in treating atraumatic full-thickness rotator cuff tears：a multicenter prospective cohort study. J Shoulder Elbow Surg 2013；22：1371-9.
2）Slabaugh MA, Nho SJ, Grumet RC, et al. Does the literature confirm superior clinical results in radiographically healed rotator cuffs after rotator cuff repair ? Arthroscopy 2010；26：393-403.
3）Yamaguchi K, Marc Tetro A, Blam O, et al. Natural history of asymptomatic rotator cuff tears：a longitudinal analysis of asymptomatic tears detected sonoguraphically. J Shoulder Elbow Surg 2001；10：199-203.
4）Moonsmayer S, Tariq R, Stiris M, et al. The natural history of asymptomatic rotator cuff teas a three-year follow-up of fifty cases. J Bone Joint Surg Am 2013；95：1249-55.
5）Mall NA, Kim HM, Keener JD, et al. Symptomatic progression of asymptomatic rotator cuff tears：a prospective study of clinical and sonographic variables. J Bone Joint Surg Am 2010；92：2623-33.
6）Zingg PO, Jost B, Sukthankar A, et al. Clinical and structural outcome of nonoperative management of massive rotator cuff tears. J Bone Joint Surg Am 2007；89：1928-34.
7）Fucentese SF, von Roll AL, Pfirrmann CW, et al. Evolution of nonoperatively treated symptomatic isolated full-thickness supraspinatus tears. J Bone Joint Surg Am 2012；94：801-8.
8）Yamamoto N, Mineta M, Kawakami J, et al. Risk factors for tear progression in symptomatic rotator cuff tears. Am J Sports Med 2017；45：2524-31.
9）Moosmayer S, Lund G, Seljom US, et al. Tendon repair compared with physiotherapy in the treatment of rotator cuff tears a randomized controlled study in 103 cases with a five-year follow-up. J Bone Joint Surg Am 2014；96：1504-14.
10）Mochizuki T, Sugaya H, Uomizu M, et al. Humeral insertion of the supraspinatus and infraspinatus. new anatomical findings regarding the footprint of the rotator cuff. J Bone Joint Surg Am 2008；90：962-9.
11）皆川洋至，木島泰明，富岡　立，ほか．腱板断裂の自然経過．整外最小侵襲術誌 2007；44：10-4.

Presented by Medical*Online