자세조절

발

신구대학교 물리치료과 김형근

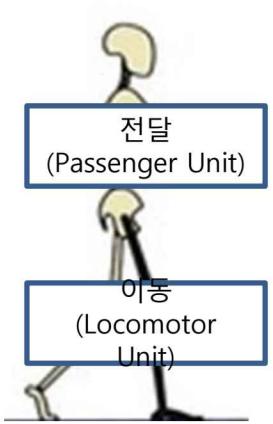

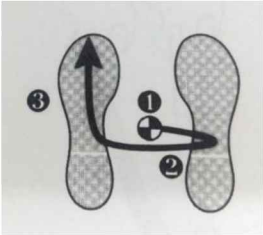

발의 기능적 설명

- ✓ 충격흡수: 거골하 관절의 외반과 중족관절의 배측굴곡
- ✓ 안정성: 기저면 제공, 수동,능동, 조절 요소
- ✓ 진행: 원심성, 구심성 능력

❖ 지면과 닿는 유일한 부위→ 감각입력의 원천

- 척주전만과 무게중심 재배치
- 한쪽 다리로 서기 시 엉덩관절 외전근을 통한 골반의 안정성확보
- 대둔근 역할 증대로 발뒤꿈치 닿기 시 몸통의 신전
- 발의 형태의 차이

Evolution of the human foot for locomotion

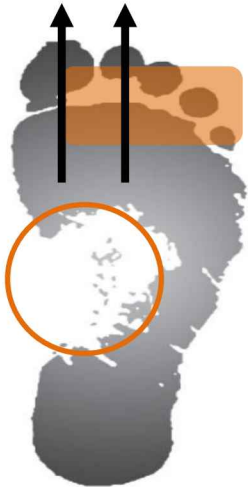

라커시스템(Rocker system)

: 보행 중 자연스럽고, 최소한의 에너지가 소요되게 하는 신체기전.

- **뒤꿈치라커(Heel rocker)** : 체중이 발 위로 떨어져 지면쪽으로 진행되도록 하는 역할을 한다. 전경골근의 활동은 족하수를 억제하고 경골을 제한하여 다리를 전방으로 끌어당긴다. 이러한 진행의 효과는 대퇴사두근에 의해 대퇴를 전방으로 움직인다.
- **족관절라커 (Ankle rocker)** : 족관절은 지속되는 진행을 위한 받침점이 되어 수동적 힘에 의한 배측굴곡을 진행시킨다. 비복근, 가자미근은 족관절의 진행을 감속시켜 선택적으로 조절을 한다.
- **전족라커(Forefoot rocker)** : 압력중심은 뒤꿈치를 지나 중족골에 이르고 강력한 비복근과 가자미근은 경골의 진행률을 감소시키고 전족부로 이동시킨다.

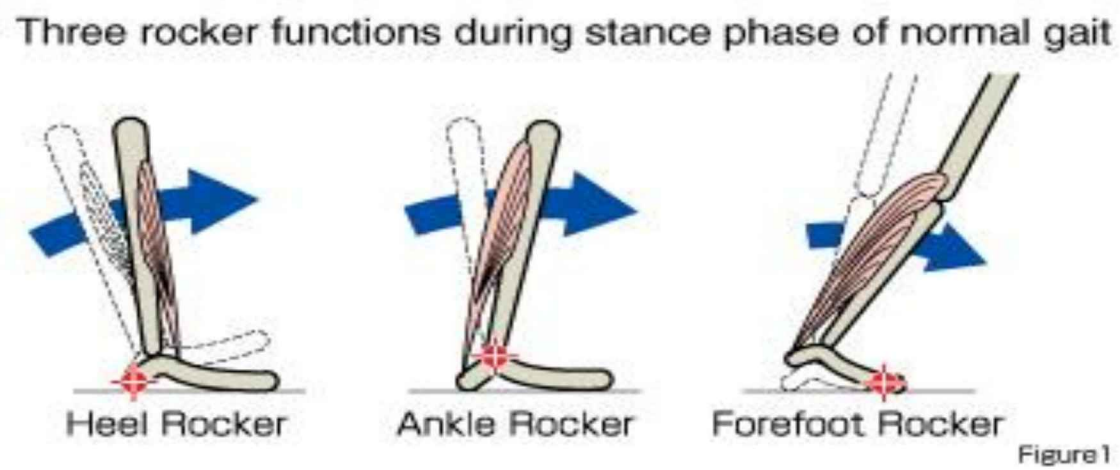

Talocrural Joint

걷기 시 약 30°(입각기 시 발 관절의 견고한 안정성을 바탕으로 +**supination component**)

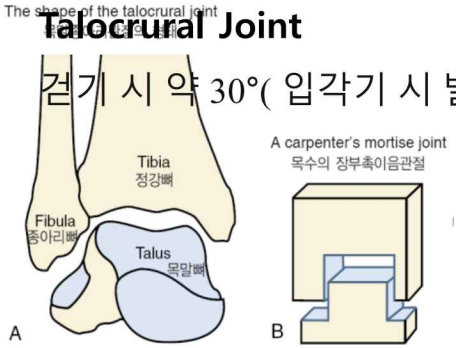

Pronation: eversion + abduction + dorsiflexion
Supination: inversion + adduction + plantar flexion

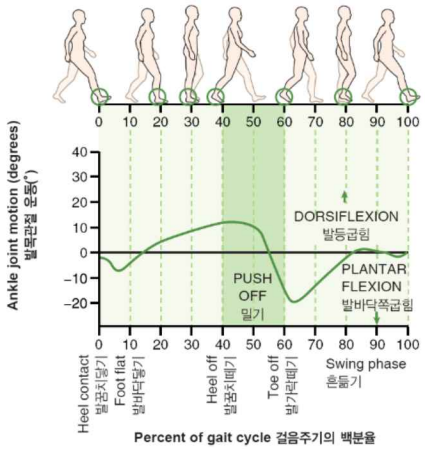

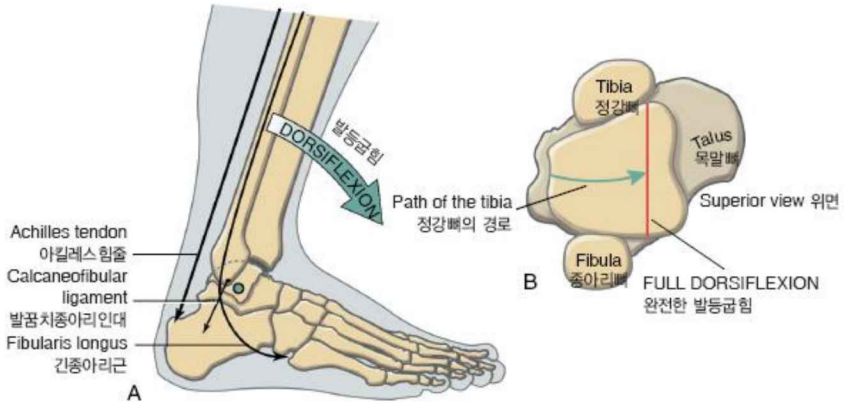

1. Achilles tendon
2. calcaneofibular lig.
3. Peroneus longus
4. 앞쪽이 넓은 talus의 활차면

Talocrural Joint

Dorsiflexion: 걷기 시 최소 10°, 달리기 시 30°(무릎 폄 상태)

- **무릎 폄 상태 10° 이하**, 무릎 굽힘 상태에서 10° 이상 → **Gastrocnemius** muscle/calcaneal (Achilles) tendon **short**
- 무릎 상태 **관련 없이 10° 이하**(accessory talocrural joint motion is normal.), → **Soleus muscle short**
- 무릎 상태 관련 없이 10° 이하(**accessory talocrural joint motion is limited** .), → (cannot rule out soleus muscle limitation in this case).

Compensation → toe Extension

Compensation → midtarsal joint

Subtalar Joint

Eversion & Inversion : Eversion 5~10 ° , Inversion 20-30 °<at calcaneus>

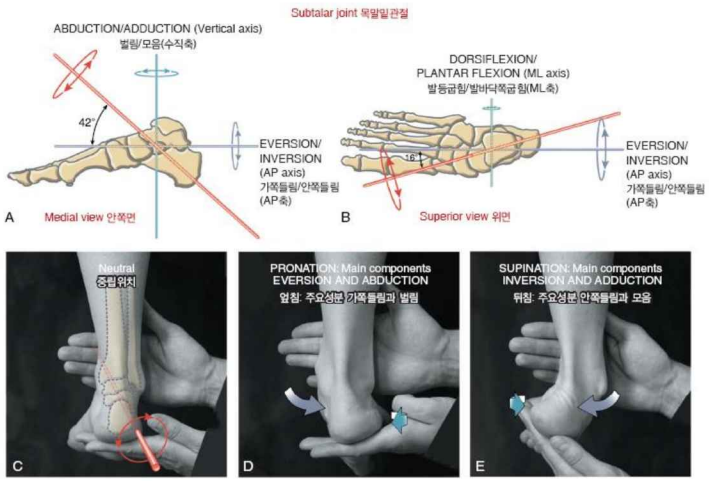

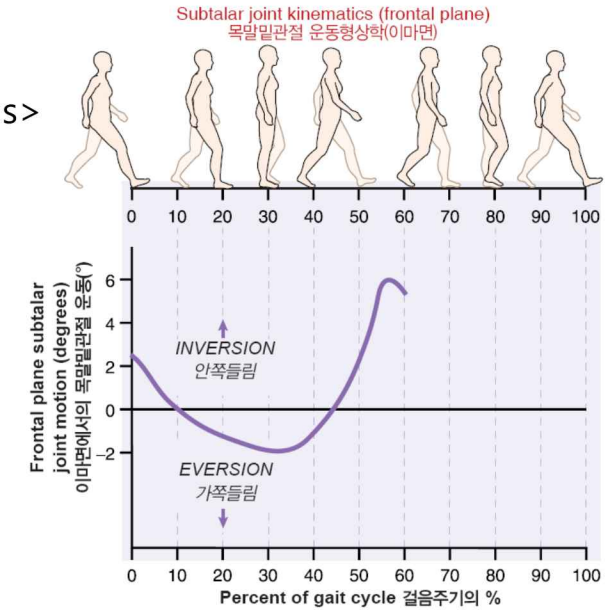

Pronation: eversion + abduction + dorsiflexion
Supination: inversion + adduction + plantar flexion

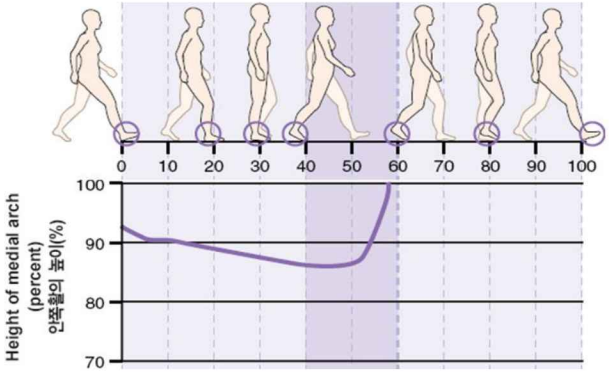

A
B

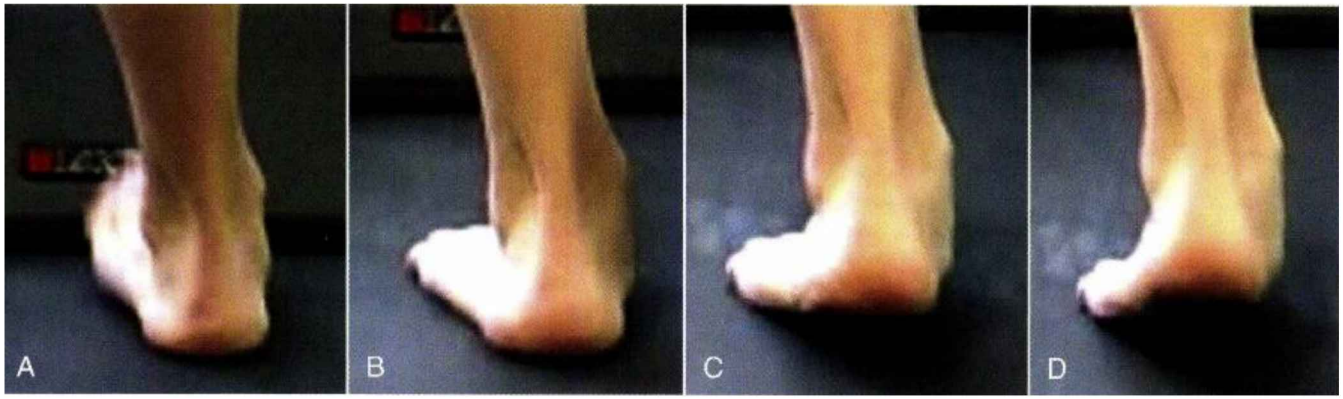
A
B
C
D

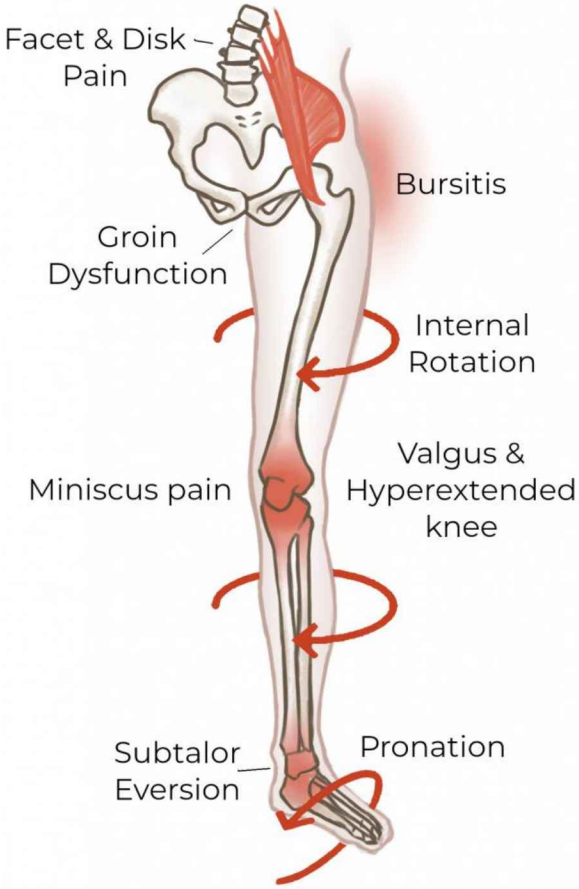
Facet & Disk Pain
Bursitis
Groin Dysfunction
Internal Rotation
Valgus & Hyperextended knee
Miniscus pain
Subtalor Eversion
Pronation

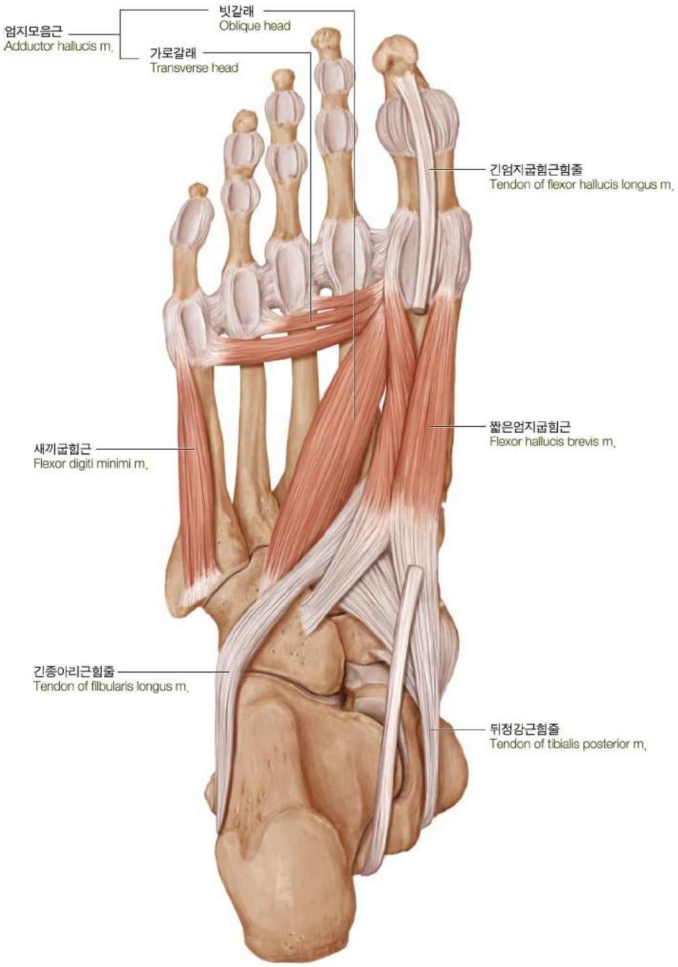

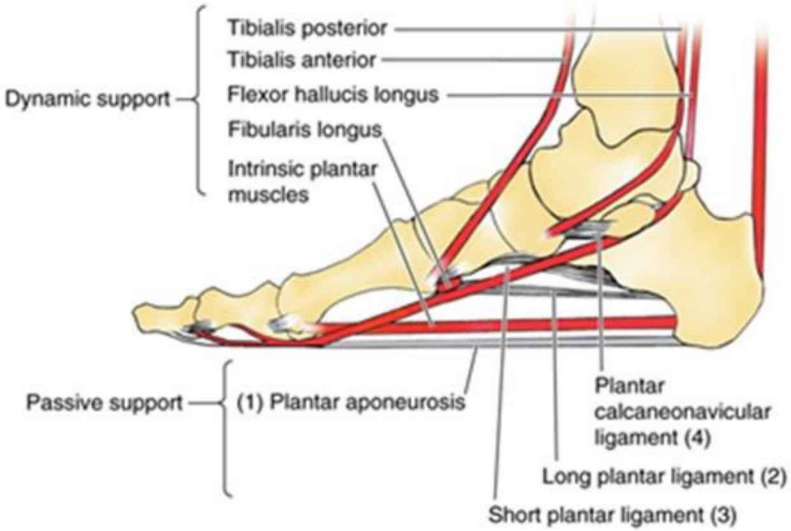

Medial longitudinal arch (medial view)

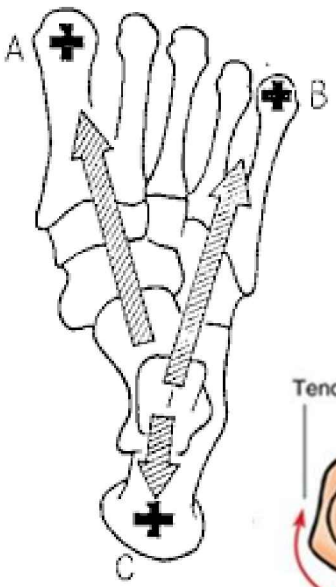
A
B
C

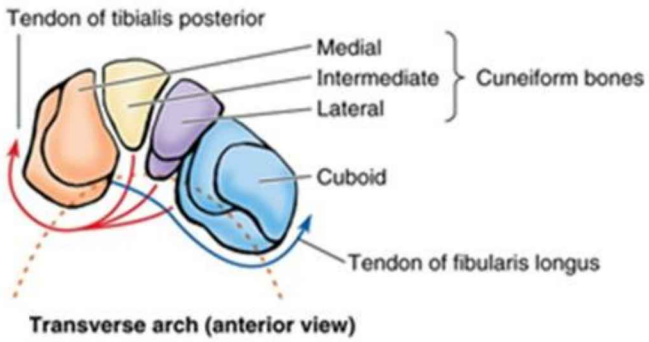
Tendon of tibialis posterior
Medial
Intermediate
Lateral
Cuneiform bones
Cuboid
Tendon of fibularis longus
Transverse arch (anterior view)

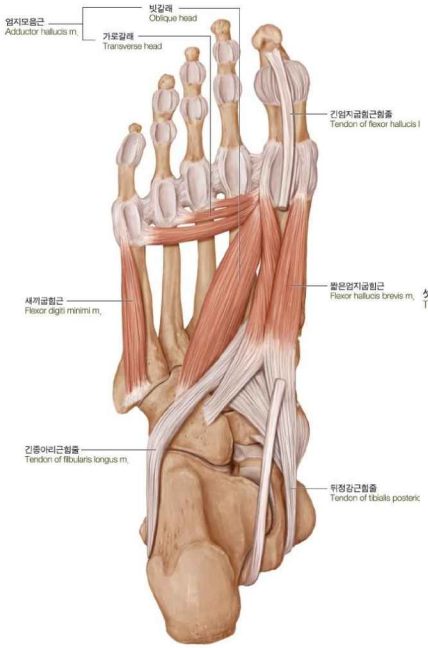
엄지모음근
Adductor hallucis m.
빗갈래
Oblique head
가로갈래
Transverse head
긴엄지굽힘근힘줄
Tendon of flexor hallucis l
짧은엄지굽힘근
Flexor hallucis brevis m.
새끼굽힘근
Flexor digiti minimi m.
긴종아리근힘줄
Tendon of fibularis longus m.
뒤정강근힘줄
Tendon of tibialis posterio

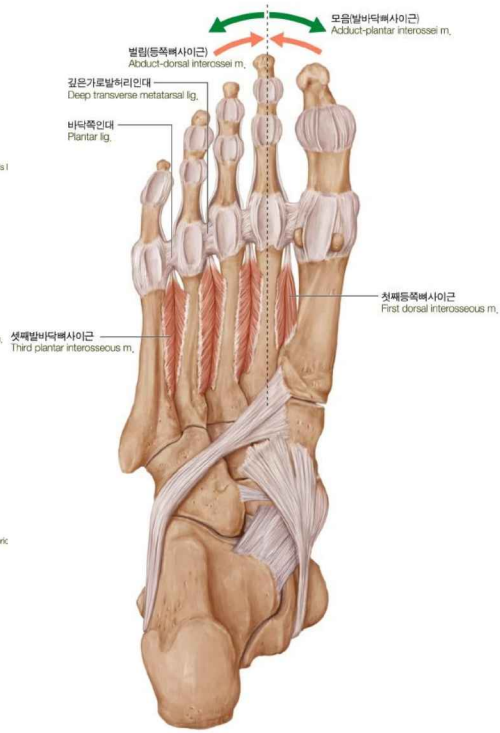
모음(발바닥뼈사이근)
Adduct-plantar interossei m.
벌림(등쪽뼈사이근)
Abduct-dorsal interossei m.
깊은가로발허리인대
Deep transverse metatarsal lig.
바닥쪽인대
Plantar lig.
첫째등쪽뼈사이근
First dorsal interosseous m.
셋째발바닥뼈사이근
Third plantar interosseous m.

Talocrural Joint

Plantarflexion: 걷기 시 약 30°(입각기 시 발 관절의 견고한 안정성을 바탕으로 +**supination component**)

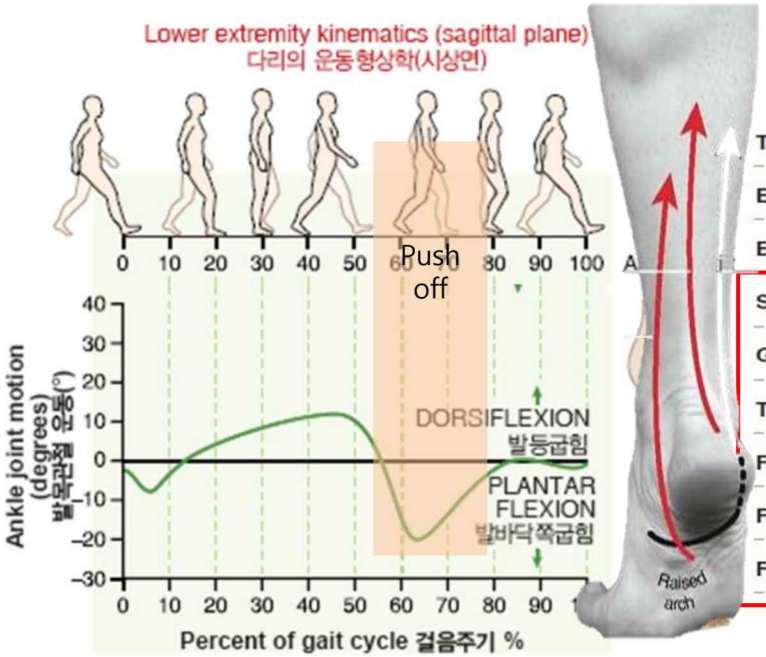

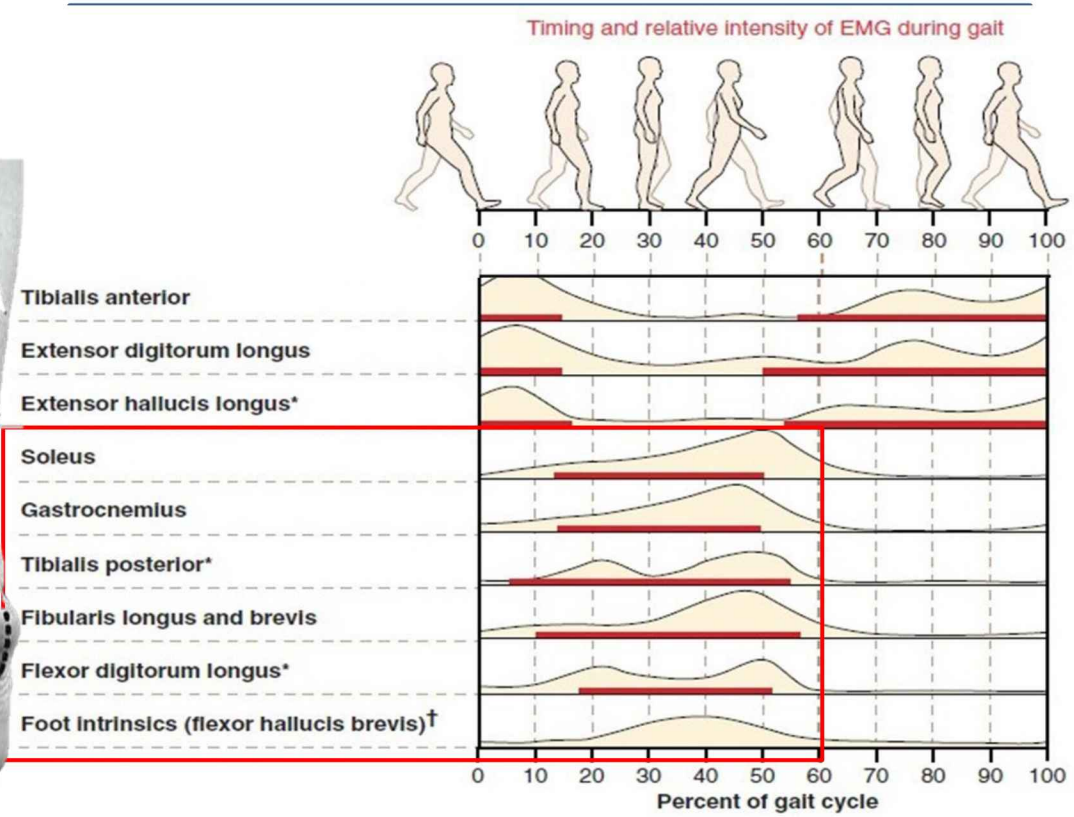

표 14-6. 보행의 입각기 동안 족관절과 발의 영역들에서 일어나는 주요작용들*

영역	대표적인 관절	입각기 초기 작용	입각기 초기 요구되는 기능	입각기 중기에서 후기 작용	입각기 중기에서 후기 요구되는 기능
족관절	거퇴관절	저측굴곡	빠른 발바닥 닿기를 허용한다.	배측굴곡 이후 빠른 저측굴곡	체중을 수용하기 위한 안정된 관절을 생산한 이후 밀기에 필요한 전진을 생산한다.
후족부	거골하관절	회내와 내측종아치의 하강	하지의 내회전을 허용한다. 충격흡수 장치로서의 발의 기능을 허용한다. 유연한 중족부를 생산한다.	계속된 회내가 회외로 전환된 이후 내측종아치의 상승	하지의 외회전을 허용한다.
중족부	횡족근관절	지면으로부터의 반대되는 힘으로 발생되는 상대적인 내번	완전한 범위의 거골하관절 회내를 허용한다.	상대적인 외번	중족부를 밀기 위한 견고한 지레로 전환시킨다.
전족부	중족지절관절	무시할만함	–	과신전	중족부와 전족부가 지면과의 접촉을 견고하게 유지할 수 있도록 허용한다. 저측근막에서의 장력을 증가시킨다. 권양기 효과를 통해 밀기에 필요한 내측종아치의 상승과 중족부 및 전족부의 안정을 얻는다.

* 발의 각 영역은 하나의 관절로만 제시되었다.

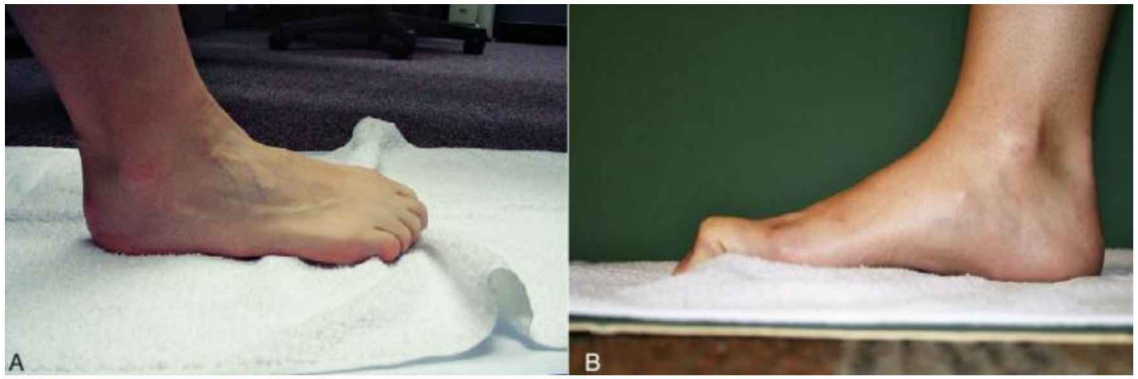
A
B

A
B
PIPJ flexion
MPJ extension
DIPJ flexion
B

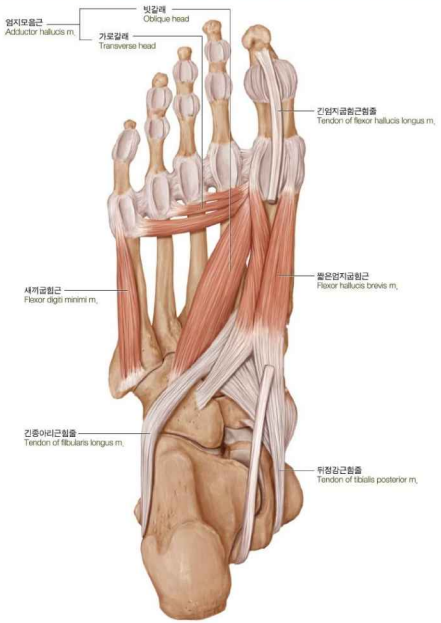
엄지모음근
Adductor hallucis m.
빗갈래
Oblique head
가로갈래
Transverse head
긴엄지굽힘근힘줄
Tendon of flexor hallucis longus m.
짧은엄지굽힘근
Flexor hallucis brevis m.
새끼굽힘근
Flexor digiti minimi m.
긴종아리근힘줄
Tendon of fibularis longus m.
뒤정강근힘줄
Tendon of tibialis posterior m.

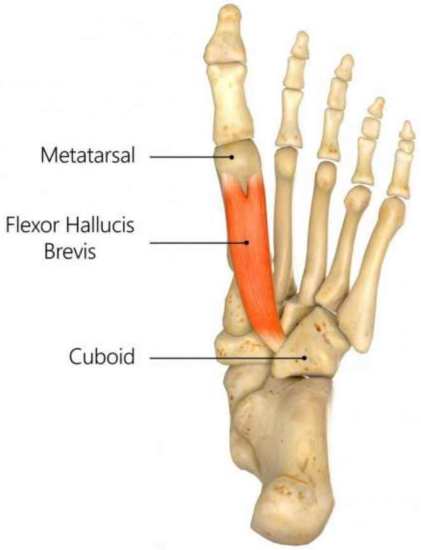
Metatarsal
Flexor Hallucis
Brevis
Cuboid

Metatasophalangeal joint(MTP joint)

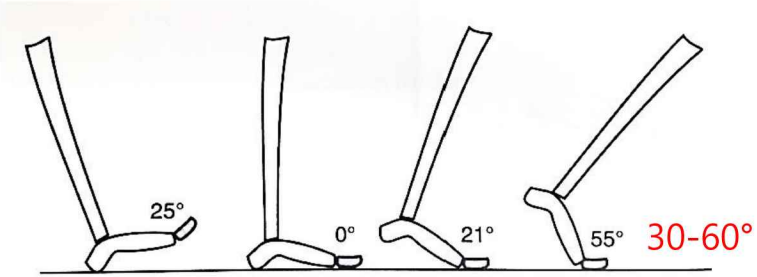

Metatasophalangeal joint(MTP Joint)

보행 시 Talocrural Joint: platarflexion10-25° & MTP Joint Dorsiflexion 30-60 °

- Talocrural Joint: Dorsiflexion & MTP Joint: Dorsiflexion 30°이하
  Talocrural Joint: platarflexion & MTP Joint: Dorsiflexion 30°이상 → 긴엄지굽힘근 단축

- Talocrural Joint 위치에 상관없이 & MTP Joint: Dorsiflexion 30°이하 & Accessory joint motion is limited → 짧은 엄지굽힘근을 포함한 근육들의 단축 의심

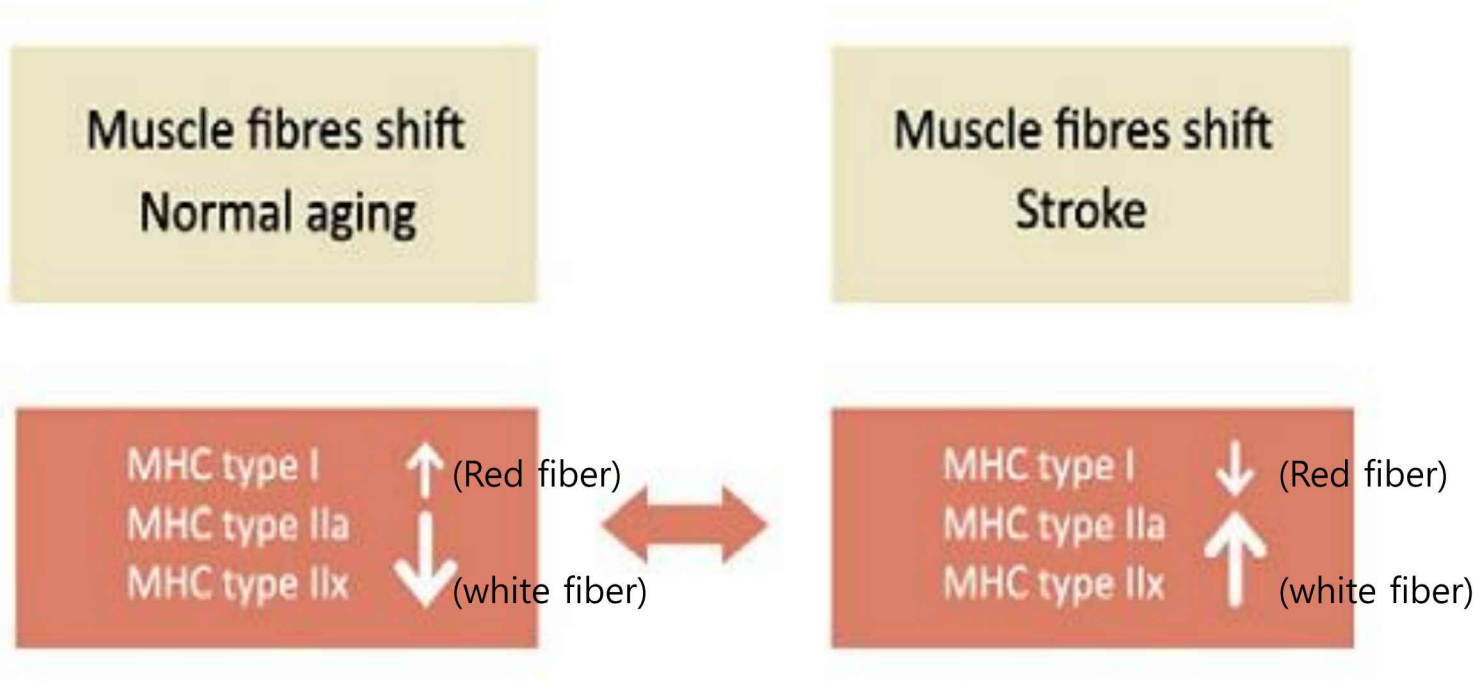

Fig. 2. Muscle fibres shift in aging and stroke-related sarcopenia.

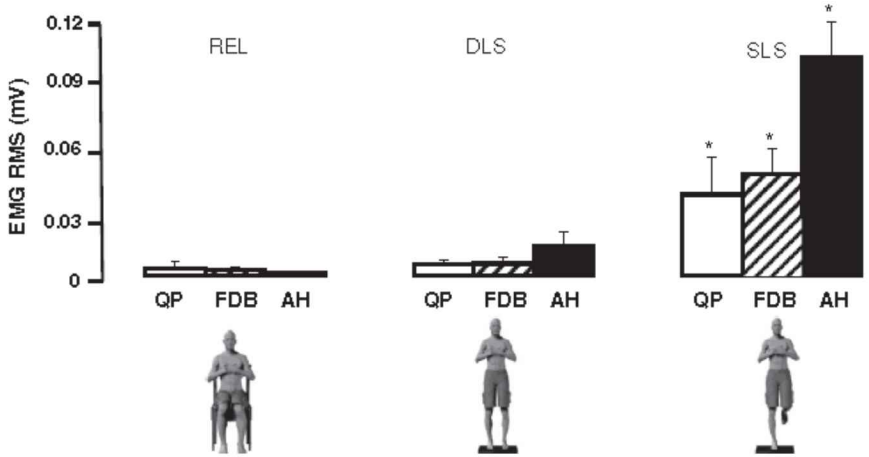

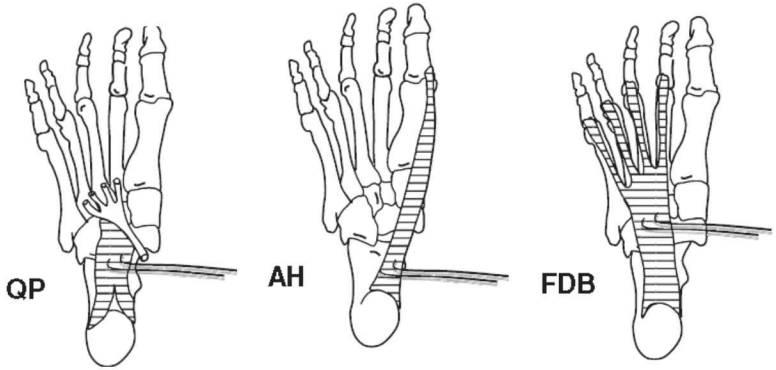

Recruitment of the plantar intrinsic foot muscles with increasing postural demand

Luke A. Kelly [a,b], Sami Kuitunen [c,d], Sebastien Racinais [a,b], Andrew G. Cresswell 2012

발의 내재근

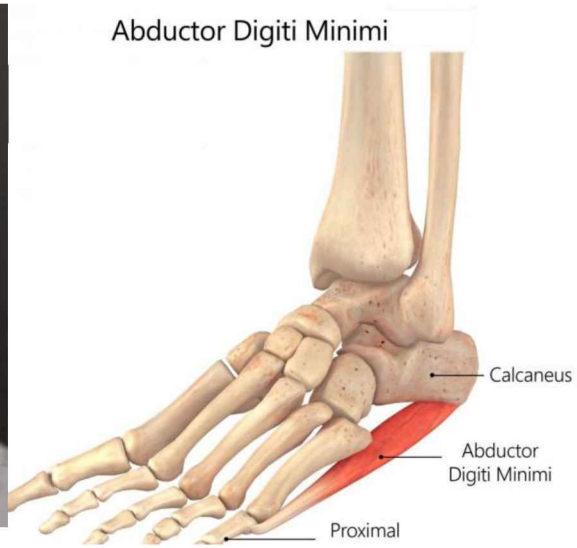
Abductor Digiti Minimi
Calcaneus
Abductor
Digiti Minimi
Proximal

참고문헌

자세와 통증치료에 있어서 근육의 기능과 검사(5판)Kendall 지음, 한미의학

Takakusaki, Kaoru, et al. "Neural substrates involved in the control of posture." *Advanced Robotics* 31.1-2 (2017): 2-23

팔다리 목뼈와 등뼈의 운동계 손상 증후군, Shirley Sahrmann 지음, 권오윤 옮김, 정담미디어

기능해부학: 근육, 뼈대, 촉진법 Joseph E. Muscolino,권오윤 외 옮김,대한나래출판사

기능해부학 치료사를 위한 해부학 운동학 및 촉진 CHRISTY CAEL 지음, 이형수 옮김, EPUBLIC

Pettorossi, Vito Enrico, and Marco Schieppati. "Neck proprioception shapes body orientation and perception of motion." *Frontiers in human neuroscience* 8 (2014): 895.

운동조절, Anne Shumway Cook 지음, 강순희 옮김, 영문출판사