6. OCENA KLATKI PIERSIOWEJ I GRUCZOŁÓW PIERSIOWYCH

Danuta Dyk

W badaniu klatki piersiowej i gruczołów piersiowych dominują dwie metody badania fizykalnego: oglądanie i palpacja. W tym rozdziale zostaną podkreślone struktura i funkcje klatki piersiowej oraz jej podział topograficzny, co w znacznym stopniu ułatwi rozumienie i wykonanie szczegółowego badania fizykalnego oraz identyfikację symptomów, badanych struktur.

6.1. STRUKTURY ANATOMICZNE KLATKI PIERSIOWEJ, LINIE TOPOGRAFICZNE

OKOLICE TOPOGRAFICZNE PRZEDNIEJ POWIERZCHNI KLATKI PIERSIOWEJ

(ryc. 6.1 *a*)

- Pośrodkowa okolica mostkowa – wielkością i kształtem odpowiada strukturom mostka.
- Parzysta okolica obojczykowa – wielkością i kształtem odpowiada obojczykowi.
- Parzysta okolica podobojczykowa – poniżej obojczyków.
- Parzysta okolica piersiowa.
- Parzysta okolica sutkowa.
- Parzysta okolica podsutkowa – rozciąga się poniżej gruczołu piersiowego do nadbrzusza.
- Parzysta okolica boczna.
- Parzysta okolica pachowa.

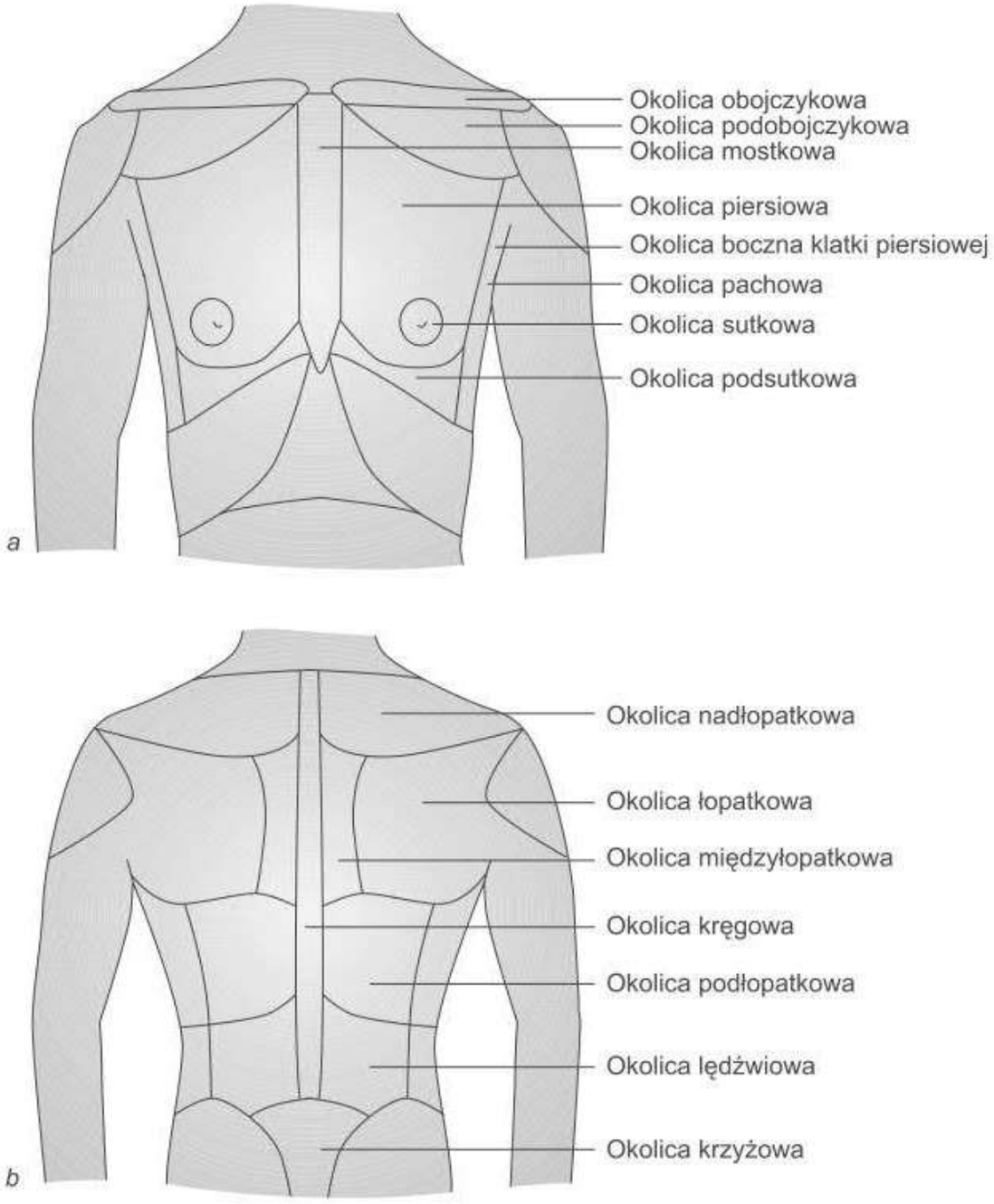

Rycina 6.1. *Orientacyjne okolice: a – przedniej ściany klatki piersiowej; b – grzbietu.*

OKOLICE TOPOGRAFICZNE GRZBIETOWEJ POWIERZCHNI KLATKI PIERSIOWEJ

(ryc. 6.1 *b*)

- Okolica pośrodkowa grzbietu (kręgowa) – wzdłuż przebiegu kręgosłupa.
- Parzysta okolica nadłopatkowa.
- Parzysta okolica łopatkowa – odpowiada wielkością łopatce.
- Parzysta okolica podłopatkowa – poniżej łopatek.

STRUKTURY ANATOMICZNE PRZEDNIEJ ŚCIANY KLATKI PIERSIOWEJ

- Barki – zwykle są ustawione na tej samej wysokości, czasami istnieje niewielka różnica.
- Obojczyki – położone są symetrycznie, nie są nadmiernie widoczne, przebiegają lekko skośnie ku dołowi.
- Mostek – od góry znajduje się 1–2 cm poniżej poziomu przylegających do niego górno-przednich części klatki piersiowej, wcięcie szyjne mostka stanowi dołek nadmostkowy.
- Kąt mostka – znajduje się w miejscu połączenia rękojeści z jego trzonem; jest to miejsce przyczepu II żebra do mostka.
- Żebra mają spadzisty przebieg, żebro VII jest ostatnim przyczepionym do mostka.
- Kąt międzyżebrowy – znajduje się pod wyrostkiem mieczykowatym mostka, między łukami utworzonymi przez żebra.

STRUKTURY ANATOMICZNE TYLNEJ ŚCIANY KLATKI PIERSIOWEJ

- Wyrostek kolczysty 7. (C_7) kręgu szyjnego – najbardziej wychylony ku tyłowi.
- Łopatki – pokrywają żebra od II–III do VII–VIII, między łopatkami znajduje się zagłębienie międzyłopatkowe.
- Żebra – odchodzą od kręgosłupa pod kątem 45°, żebra XI i XII są wolne.

LINIE TOPOGRAFICZNE

Ściana przednia

(ryc. 6.2 *a*)

- Linia pośrodkowa przednia, środkowo-mostkowa.
- Linia mostkowa, prawa i lewa – wzdłuż brzegu mostka.
- Linia środkowo-obojczykowa, prawa i lewa.
- Linia przymostkowa, prawa i lewa – w połowie odległości między linią mostkową a środkowo-obojczykową.

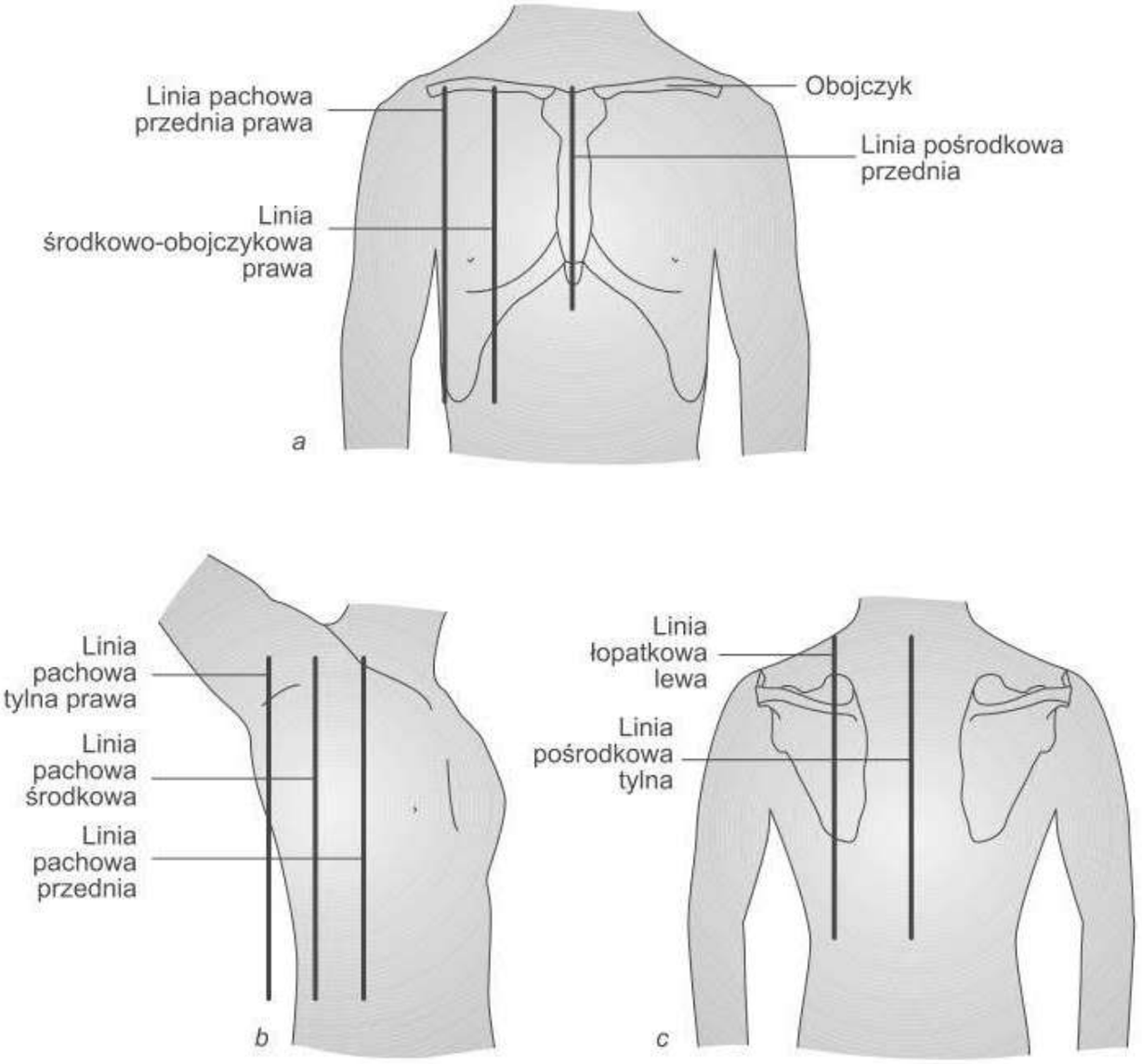

Rycina 6.2 *a–c. Linie topograficzne.*

Ściana boczna

(ryc. 6.2 *b*)

- Linia pachowa przednia, prawa i lewa – wzdłuż brzegu mięśnia piersiowego większego.
- Linia pachowa środkowa, prawa i lewa – od szczytu każdej pachy.
- Linia pachowa tylna – wzdłuż mięśnia najszerszego grzbietu.

Ściana tylna

(ryc. 6.2 *c*)

- Linia pośrodkowa tylna (linia kręgowa) – przez środek wyrostków kolczystych.
- Linia przykręgowa, prawa i lewa – tuż przy kręgosłupie po obu stronach.
- Linia łopatkowa, prawa i lewa – przez dolny kąt łopatki.

6.2. KSZTAŁT I SYMETRIA KLATKI PIERSIOWEJ

Klatka piersiowa ograniczona jest od przodu mostkiem i żebrami chrzęstnymi, po bokach żebrami, a od tyłu kręgosłupem. **Otwór górny klatki piersiowej** wyznacza trzon pierwszego kręgu piersiowego, pierwsze żebro i brzeg górny rękojeści mostka. **Otwór dolny** jest ograniczony trzonem dwunastego kręgu piersiowego, dolnym brzegiem dwunastego żebra, końcem przednim jedenastego żebra, chrząstkami żeber od dziesiątego do siódmego tworzącymi łuki żebrowe oraz wyrostkiem mieczykowatym. **Wymiar poprzeczny otworu górnego klatki piersiowej** wynosi 9–11 cm, a **wymiar strzałkowy** 5–6 cm. Wymiar przednio-tylny klatki piersiowej jest krótszy od wymiaru bocznego. **Długość klatki piersiowej** z przodu wynosi przeciętnie 16–19 cm, z tyłu 27–30 cm, a z boku 32 cm.

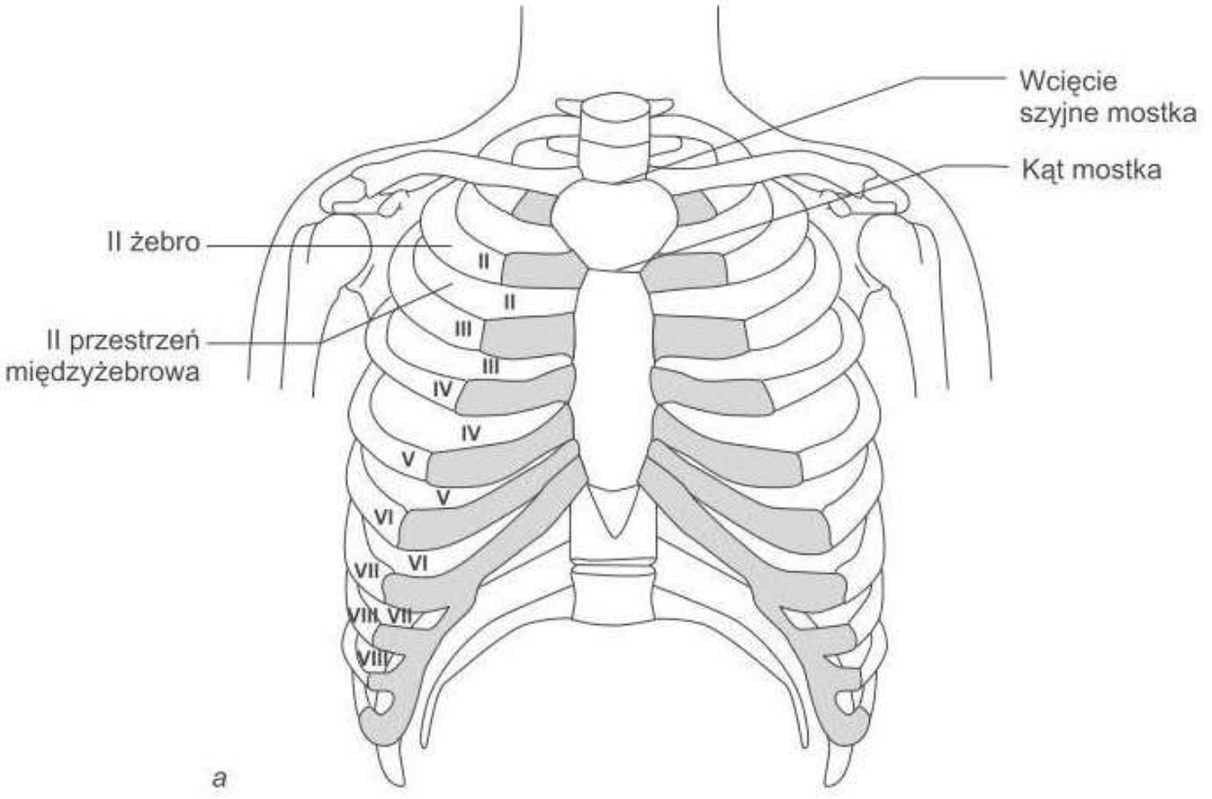

Rycina 6.3 *a. Ściana klatki piersiowej: przednia.*

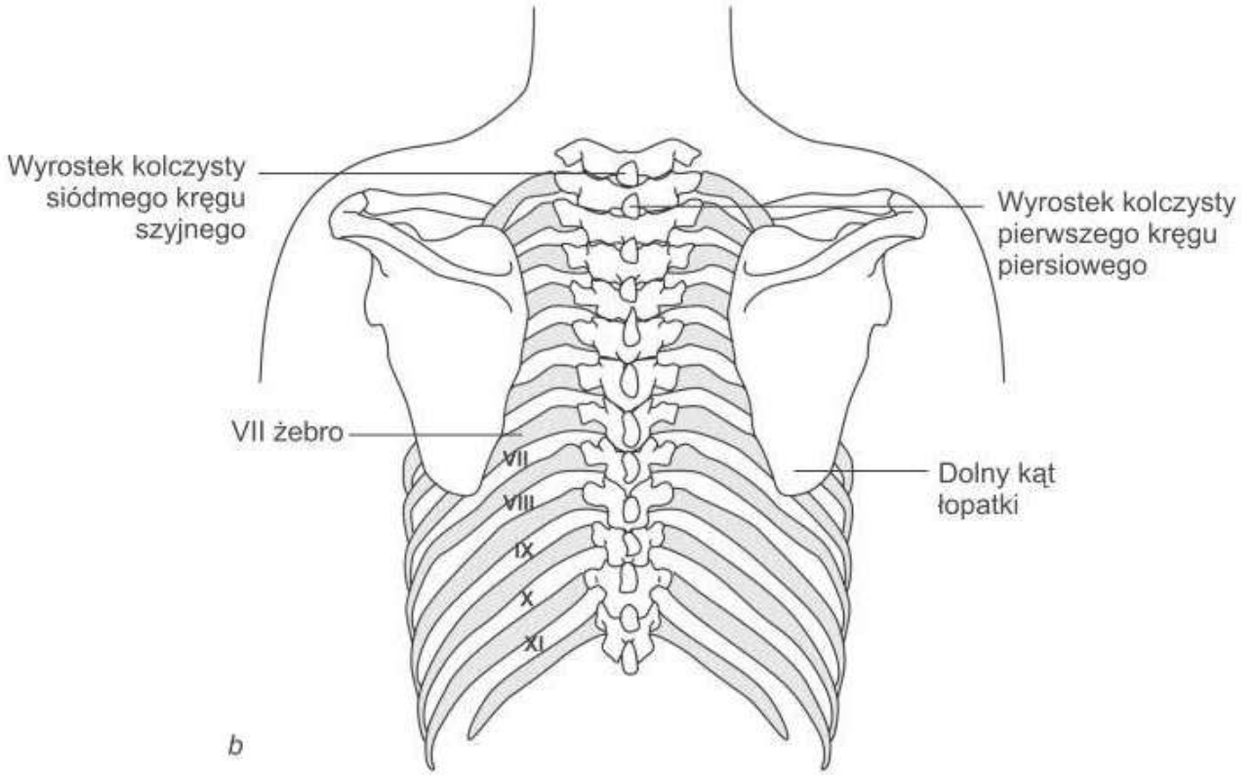

Rycina 6.3 *b. Ściana klatki piersiowej: tylna.*

TYPY BUDOWY KLATKI PIERSIOWEJ

- **Typ normosteniczny** – klatka piersiowa jest wysklepiona prawidłowo, na przekroju poprzecznym owalna. Żebra odchodzą od kręgosłupa pod kątem mniejszym niż 90°, mają przebieg skośny ku dołowi, kąt podżebrowy wynosi około 90°, mostek jest nieco obniżony.
- **Typ pykniczny** – klatka piersiowa jest mocno wysklepiona, żebra odchodzą od kręgosłupa pod kątem 90°, mają przebieg poziomy, kąt podżebrowy jest rozwarty (powyżej 90°), mostek ustawiony wysoko.
- **Typ leptosomiczny** – spłaszczenie klatki piersiowej, żebra odchodzą od kręgosłupa pod kątem ostrym, mają przebieg skośny ku dołowi, przestrzenie międzyżebrowe są węższe od szerokości żeber, kąt podżebrowy jest ostry (poniżej 90°), mostek ustawiony nisko.

KRZYWIZNY KRĘGOSŁUPA

- **Kifoza** – uwypuklenie odcinka piersiowego kręgosłupa ku tyłowi.
- **Lordoza** – uwypuklenie odcinka szyjnego i lędźwiowego kręgosłupa ku przodowi.

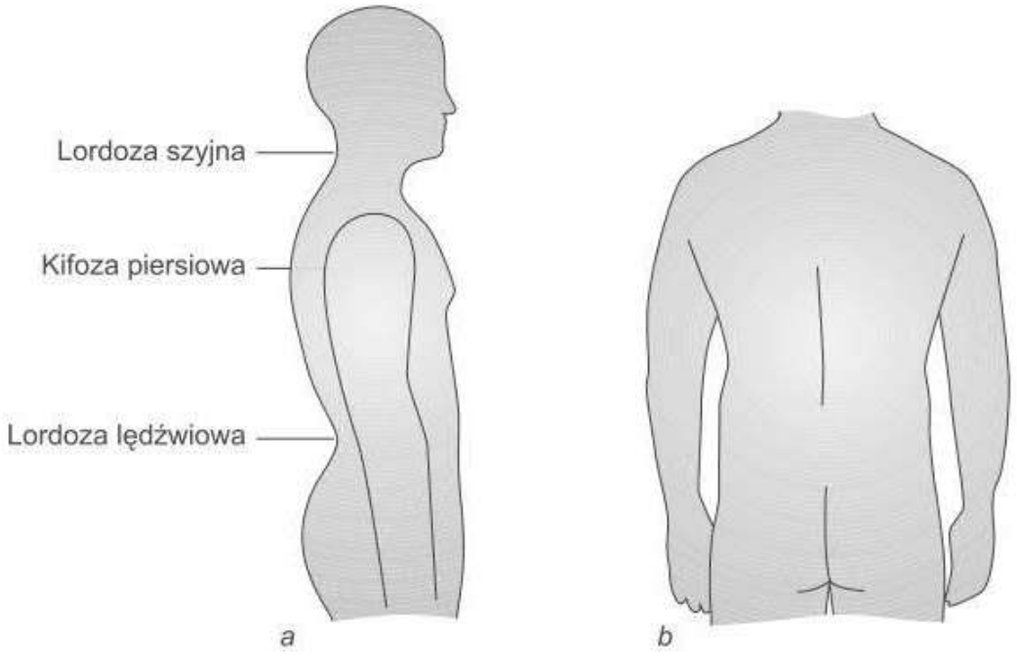

Rycina 6.4 *a, b. Krzywizny kręgosłupa.*

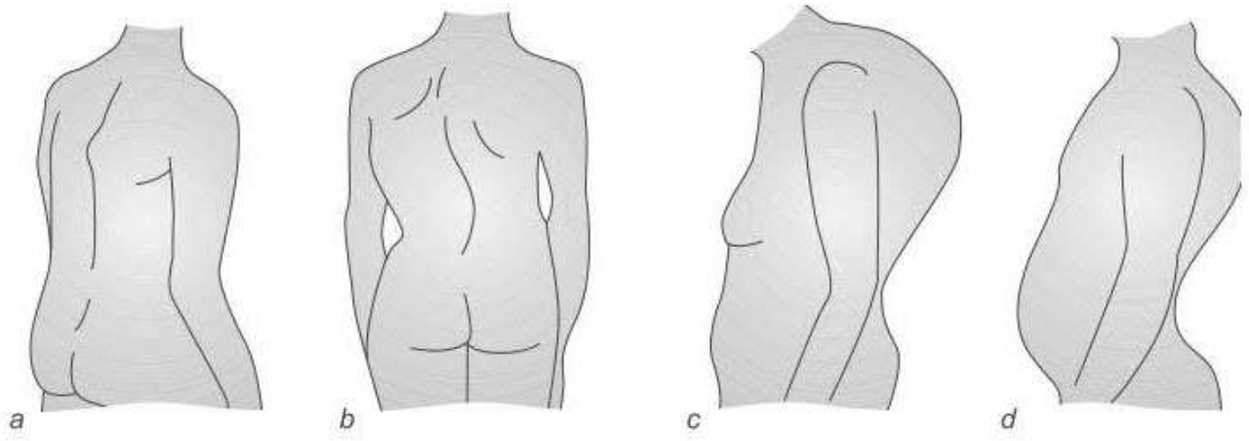

Rycina 6.5. *Zniekształcenia kręgosłupa: a – garb; b – skolioza; c – nadmierna kifoza; d – nadmierna lordoza.*

6.3. BADANIE GRUCZOŁÓW PIERSIOWYCH I DOKUMENTOWANIE WYNIKÓW BADANIA

Gruczoł piersiowy (sutkowy) jest największym gruczołem skórnym. U kobiet osiąga pełny rozwój i funkcjonowanie, u mężczyzn znajduje się w stanie uwstecznienia. U dorosłych kobiet umiejscowiony jest na wysokości od III do VI–VII żebra, przyśrodkowo sięga do linii przymostkowej, bocznie do linii pachowej środkowej.

Gruczoły piersiowe pokrywają mięsień piersiowy większy i w części bocznej mięsień zębaty przedni. Część boczna gruczołu, sięgająca do pachy, tworzy **wyrostek pachowy**, zwany również **odnogą pachową/ogonem** gruczołu piersiowego.

Gruczoł piersiowy zbudowany jest z tkanki gruczołowej i tkanki tłuszczowej. Dzieli się na 15–20 stożkowatych płatów, z każdego płata wychodzi przewód mleczny kierujący się do brodawki. Na jego szczycie znajduje się **brodawka sutkowa** otoczona **otoczką brodawki sutkowej**, która wyróżnia się ciemniejszym zabarwieniem – od różowego do ciemnobrązowego. W obrębie otoczki znajdują się wzniesienia utworzone przez gruczoły apokrynowe łojowe i mieszki włosowe.

Brodawka sutkowa jest tkanką wrażliwą, nieowłosioną i ma drobne brodaweczki stanowiące ujścia przewodów mlecznych.

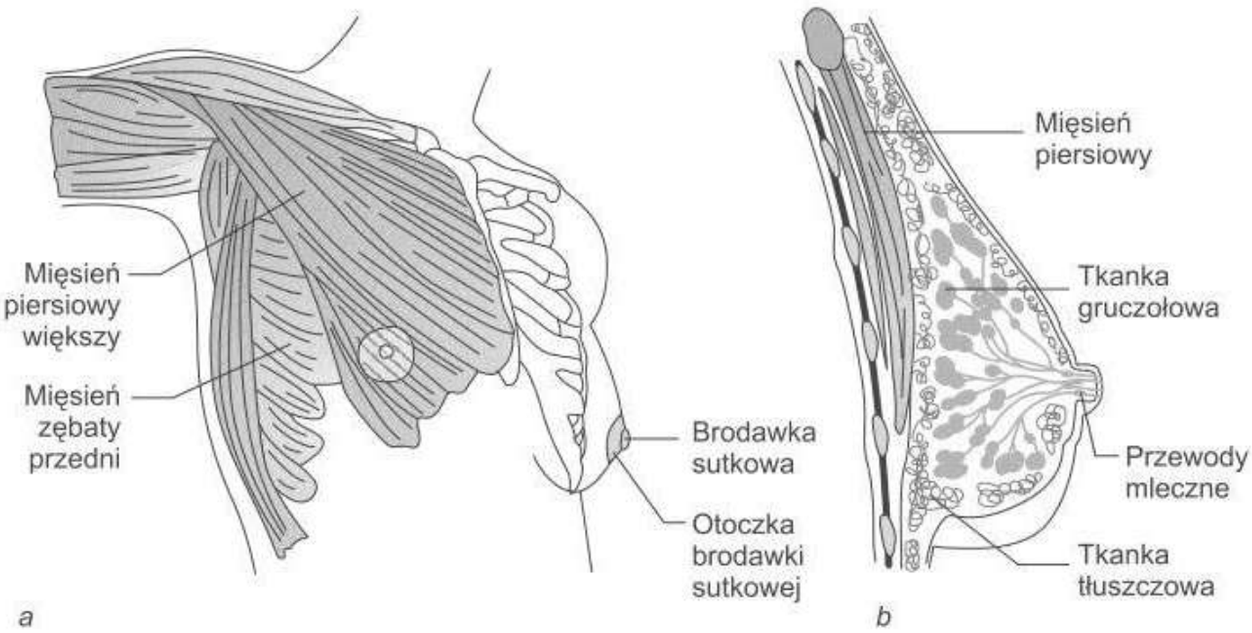

Rycina 6.6. *Gruczoły piersiowe: a – umiejscowienie; b – struktura.*

Naczynia chłonne odprowadzają chłonkę z gruczołów sutkowych do węzłów chłonnych: podłopatkowych, bocznych, środkowych, piersiowych, podobojczykowych i nadobojczykowych (ryc. 6.7).

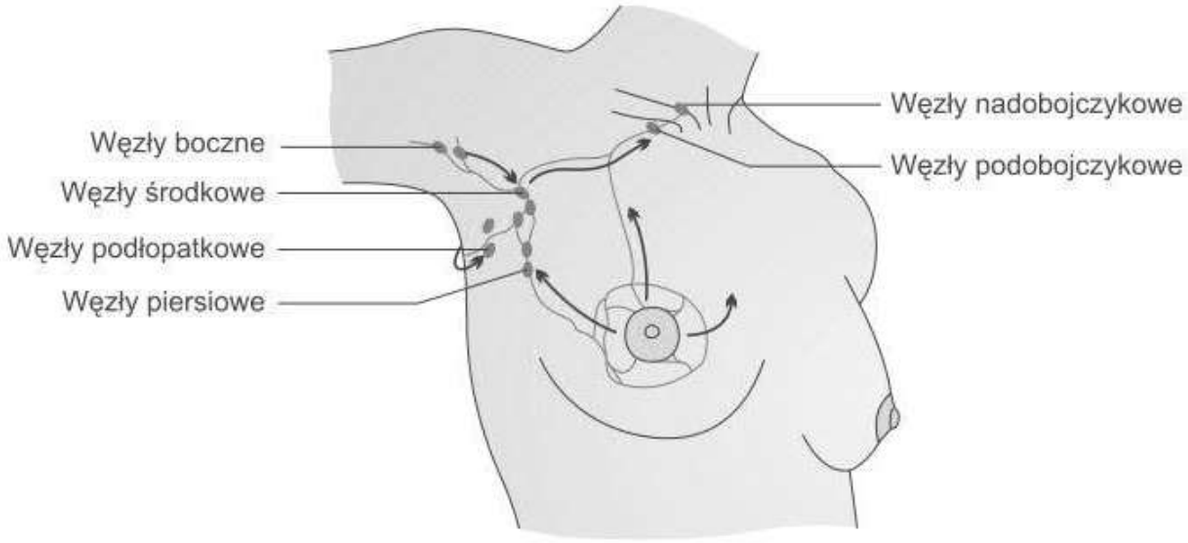

Rycina 6.7. *Naczynia chłonne gruczołu piersiowego.*

ZASADY BADANIA

- Do celów diagnostycznych powierzchnię gruczołów piersiowych dzieli się na kwadranty górne: zewnętrzne i wewnętrzne, oraz dolne: zewnętrzne i wewnętrzne, lub według tarczy zegarowej w odległości od brodawki sutkowej.
- Każde badanie przedmiotowe gruczołu piersiowego powinno być poprzedzone badaniem podmiotowym, z uwzględnieniem przede wszystkim: okresu cyklu, wyników samobadania, wydzieliny, zaczerwienienia, tkliwości, guzków, wykonywanych operacji na gruczołach piersiowych.
- Najlepszy czas badania gruczołu piersiowego jest w 1. tygodniu po miesiączce.
- Pacjentce należy wyjaśnić, na czym badanie będzie polegało.
- W czasie badania należy zapewnić całkowitą intymność.
- W pokoju badań powinno być ciepło.
- Pacjentkę należy poprosić, aby zdjęła odzież od pasa w górę, łącznie z biustonoszem.

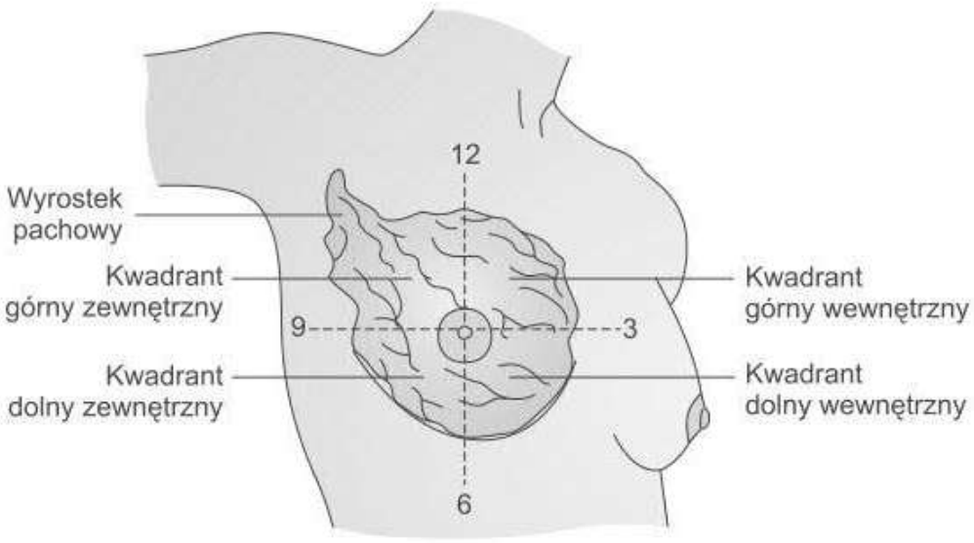

Rycina 6.8. *Topografia gruczołu piersiowego.*

SPOSÓB BADANIA

Oglądanie

- Ocenia się: symetrię, wielkość gruczołów piersiowych, zabarwienie skóry, zgrubienia, kurczenia skóry, dołeczki, wygląd otoczki i brodawki.
- Pozycje pacjentki w czasie badania:
  - badana stoi lub siedzi, ręce ma założone na kark,
  - badana stoi lub siedzi, ręce ma oparte na biodrach,
  - badana stoi pochylona do przodu.
- Oglądanie gruczołów piersiowych:
  - kontur, symetria obu piersi, zmiany na skórze (zaczerwienienie, owrzodzenia),
  - obecność widocznych zgrubień, nierówności, guzków,
  - widoczne wciąganie skóry.
- Oglądanie brodawek sutkowych:
  - skurczenie i cofnięcie się brodawki (wciąganie),
  - wydzielanie z brodawki,
  - przemieszczenie brodawki w stosunku do osi prostej gruczołu piersiowego.
- Oglądanie okolicy dołu pachowego i szyi:
  - obecność zgrubień i guzowatości oraz przebarwień skóry.

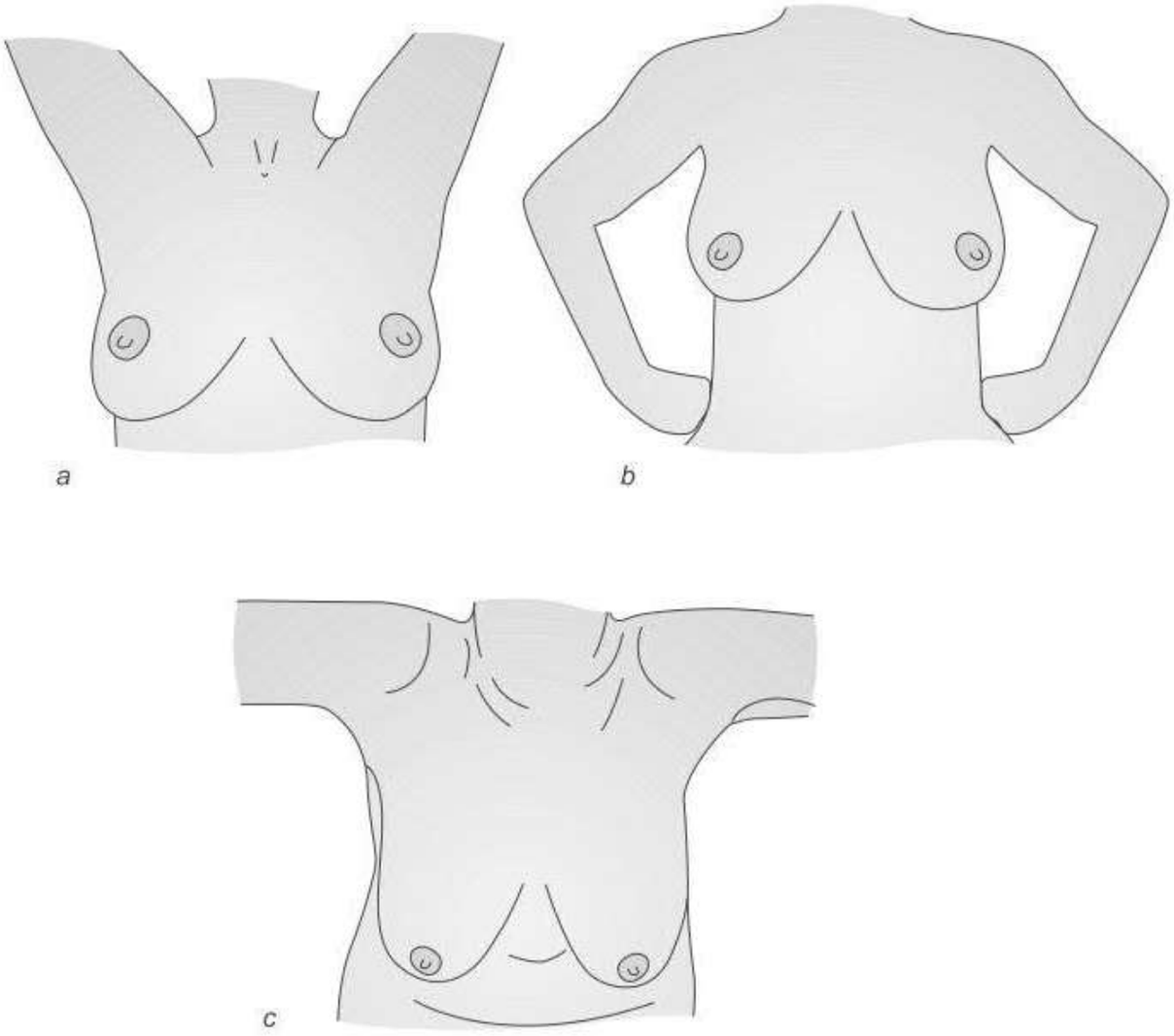

Rycina 6.9 *a–c. Pozycje przy badaniu gruczołów piersiowych.*

Palpacja

- Ocenia się: konsystencję, zwiększone ucieplenie, tkliwości guzków.
- Badający łączy palce ręki i dociska okrężnymi ruchami tkankę gruczołu do klatki piersiowej. Najlepiej nie odrywać ręki od skóry. W celu zachowania ciągłości i dokładności badania badający może zastosować technikę spirali, gwiazdy lub siatki (ryc. 6.10).
- Pozycja pacjentki w czasie badania:
  - badana siedzi lub leży na wznak twarzą zwróconą w kierunku badającego,
  - ręka uniesiona i założona na kark, w pozycji leżącej pod tułowiem badanej można umieścić małą poduszkę, co sprawi, że piersi ulegną spłaszczeniu,
  - jeśli badana ma duże piersi, badanie przeprowadza się w pozycji leżącej na boku i bada się pierś przeciwległą do boku, na którym leży pacjentka.

- Ocenia się konsystencję obu gruczołów w całości za pomocą dokładnych ruchów, które powinny objąć cały miąższ w płaszczyźnie poziomej i pionowej, a także w liniach ukośnych i okrężnych.
- Brodawkę sutkową uciska się między kciukiem a palcem wskazującym w celu sprawdzenia, czy nie pojawi się wydzielina.
- Oglądanie okolicy szyi i dołu pachowego:
  - badając dół pachowy, należy unieść i podtrzymać kończynę górną pacjentki, a palce drugiej ręki wsunąć w głąb dołu pachowego, uciskając do ściany klatki piersiowej; poszukuje się zgrubień i guzków,
  - do badania węzłów chłonnych pachy pacjentka siedzi z lekko uniesioną ręką; węzły bada się przeciwną ręką.

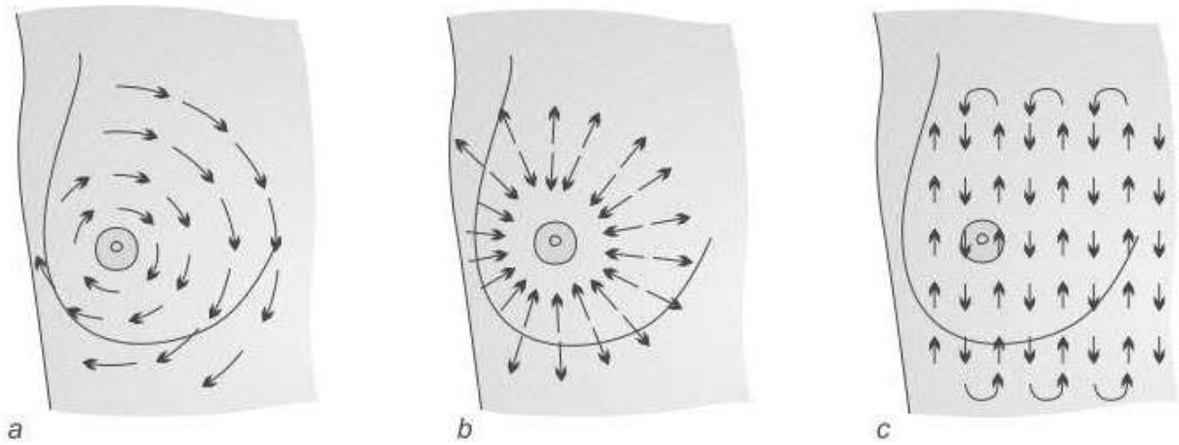

Rycina 6.10 *a–c. Techniki badania gruczołu piersiowego.*

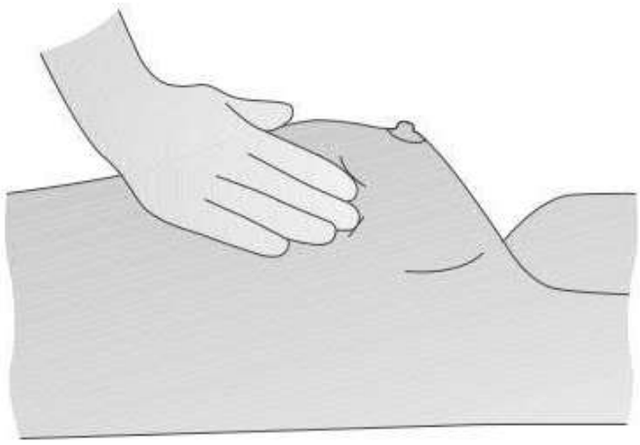

Rycina 6.11. *Badanie palpacyjne gruczołu piersiowego.*

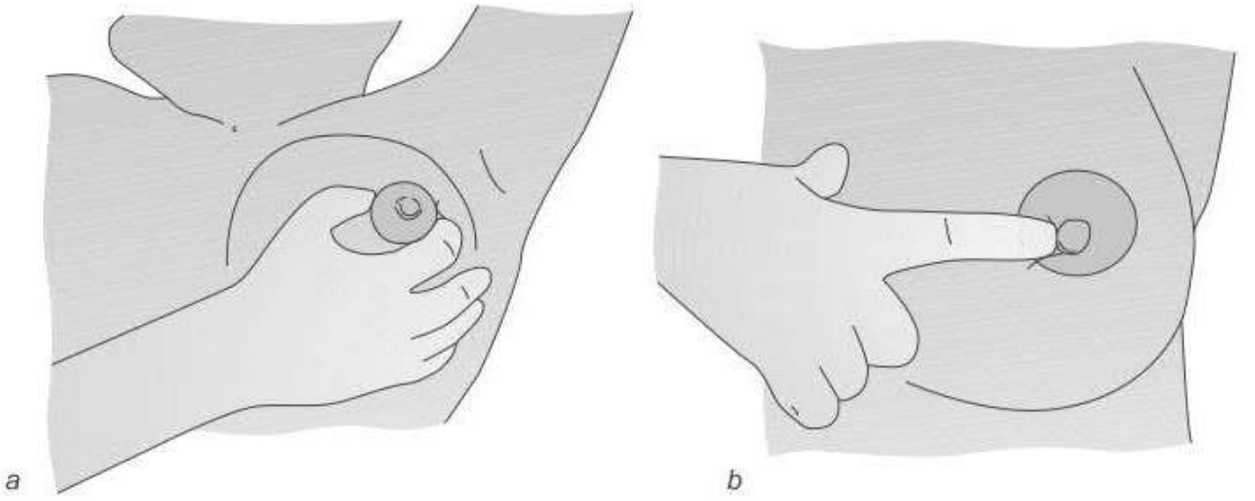

Rycina 6.12 *a, b. Badanie palpacyjne brodawki gruczołu piersiowego.*

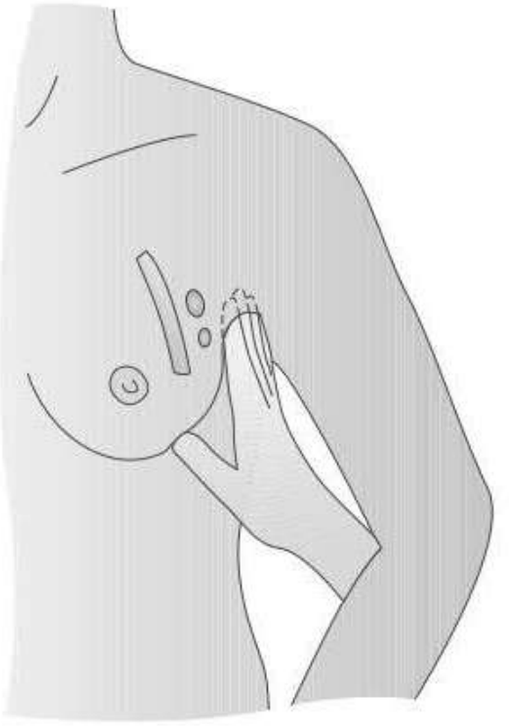

Rycina 6.13. *Badanie węzłów chłonnych pachowych.*

Badanie gruczołów piersiowych u mężczyzn

W uzasadnionych wywiadem przypadkach wykonuje się badanie gruczołów piersiowych u mężczyzn. Badanie przeprowadzane jest zwykle u pacjenta w pozycji siedzącej lub stojącej. Stosuje się następującą kolejność: oglądanie piersi i pach, obmacywanie gruczołów piersiowych, brodawek i pach.

DOKUMENTACJA WYNIKÓW BADANIA

Tabela 6.1. Wyniki badania gruczołów piersiowych

METODA BADAŃ	CECHY PRAWIDŁOWE	ZMIANY CHOROBOWE
Oglądanie	gruczoły piersiowe symetryczne brak uszkodzeń skóry brak dołeczków, wciągnięć, zaczerwienienia	asymetryczne gruczoły piersiowe
Palpacja	konsystencja gruczołowa odpowiednia do wieku i cyklu miesiączkowego brak guzków węzły chłonne niepowiększone	guzek gruczołu piersiowego – opis: • umiejscowienie (tarcza zegara, kwadranty) • rozmiar • kształt (okrągły, owalny) • konsystencja (twardy, miękki) • granice (gładkie, nieregularne) • ruchomość (ruchomy, przylega)

PIŚMIENNICTWO

1. Bickley L.S.: *Bates' Guide to Physical Examination and History Taking*. Lippincott, Williams & Wilkins, Philadelphia 1999.
2. Epstein O., Perkin D., de Bono D., Cookson J.: *Badanie kliniczne* (wyd. polskie pod red. M. Sikorskiego, A. Sikorskiej). Wydawnictwo Czelej, Lublin 2001.
3. Woźniak W.: *Anatomia człowieka*. Urban & Partner, Wrocław 2003.

7. OCENA CZYNNOŚCI ODDECHOWEJ

Danuta Dyk

7.1. WPROWADZENIE

W układzie oddechowym wyróżnia się **część przewodzącą**, do której należą górne drogi oddechowe, oraz **część oddechową**, w której odbywa się wymiana gazowa.

Wymianę gazów między powietrzem atmosferycznym a pęcherzykami płucnymi oraz transport gazów nazywa się **oddychaniem zewnętrznym/płucnym**. Wymianę gazów między krwią i komórkami nazywa się **oddychaniem wewnętrznym/tkankowym**.

Drogi oddechowe tworzą:

- nos z jamą ustną i zatokami przynosowymi,
- gardło, które jest wspólną drogą dla układu pokarmowego i oddechowego i tu te drogi się krzyżują,
- krtań,
- tchawica,
- oskrzela, wyróżniane jako zewnątrzpłucne i wewnątrzpłucne,
- oskrzelka.

Górne drogi oddechowe stanowią jama nosowa i gardło, natomiast krtań, tchawica, oskrzela i oskrzelka należą do **dolnych dróg oddechowych**.

Część oddechową układu oddechowego stanowią oskrzelka oddechowe, przewodziki pęcherzykowe i pęcherzyki płucne. Tworzą one właściwy miąższ płucny.

Płuca składają się zatem z dróg oddechowych należących do części przewodzącej i końcowych rozgałęzień oskrzelek tworzących część oddechową.

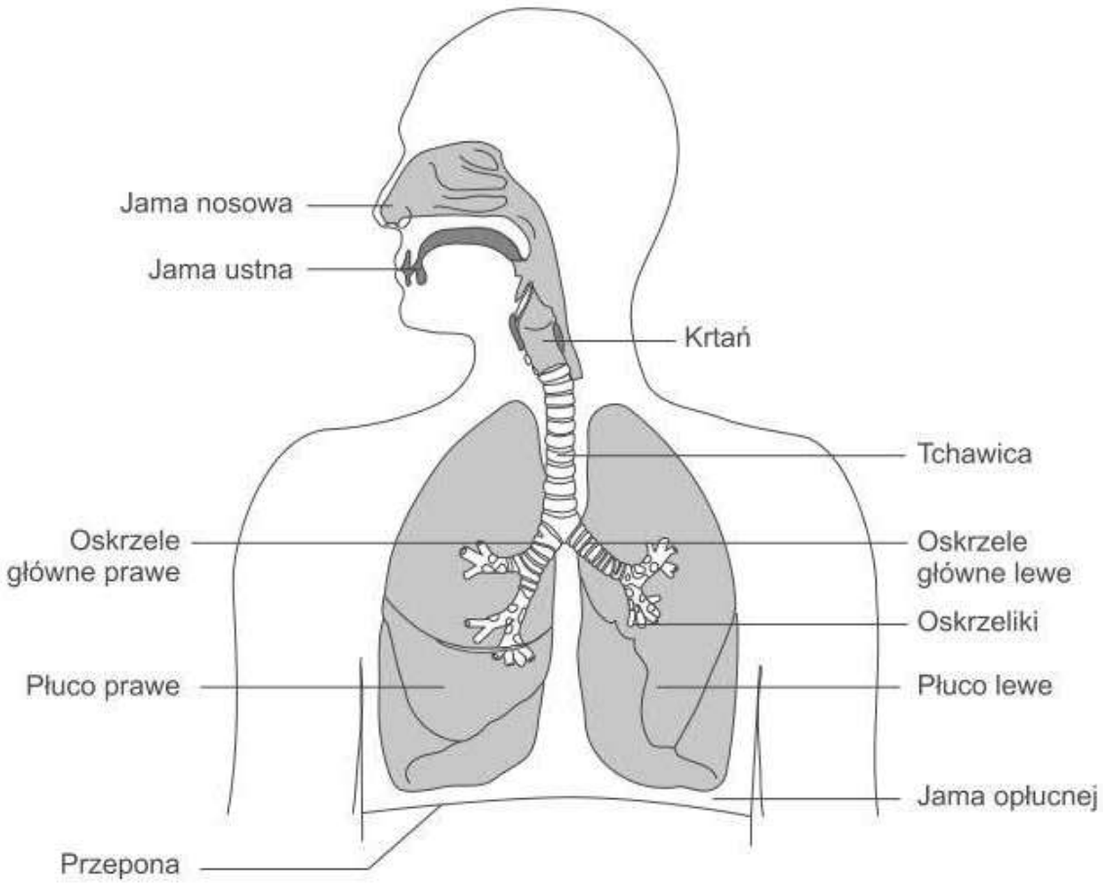

Rycina 7.1. *Zarys układu oddechowego.*

ZASADY BADANIA

- Każde badanie przedmiotowe układu oddechowego powinno być poprzedzone badaniem podmiotowym.
- Pacjentowi należy wyjaśnić, na czym badanie będzie polegało.
- Pozycję pacjenta dostosować trzeba do jego stanu i badanej okolicy. Przednią powierzchnię klatki piersiowej lepiej badać w pozycji leżącej na plecach.
- Badanie układu oddechowego należy przeprowadzić z przodu, z boku i z tyłu klatki piersiowej.
- W badaniu stosuje się kolejno metody: oglądanie, obmacywanie, opukiwanie i osłuchiwanie.
- W pokoju badań powinno być ciepło.
- Należy dokładnie odnotować w dokumentacji pacjenta wyniki badania.

7.2. BADANIE PRZEDMIOTOWE KLATKI PIERSIOWEJ

W badaniu klatki piersiowej istotne jest ułożenie pacjenta. Przy badaniu jej tylnej części najlepsza jest pozycja siedząca, natomiast w trakcie badania części przedniej – pozycja leżąca. Klatkę piersiową kolejno ogląda się, obmacuje, opukuje i osłuchuje. Należy porównywać stronę prawą z lewą, odnosząc się do poszczególnych płatów płuc. Mężczyzna powinien być rozebrany od pasa w górę. Badając kobietę od strony tylnej części klatki piersiowej, powinno się zasłonić piersi pacjentki, a podczas badania części przedniej klatki piersiowej należy zasłonić jej jedną połowę i zbadać drugą, a potem odwrotnie.

7.2.1. OGLĄDANIE

Oglądanie powinno uwzględnić cechy prawidłowej klatki piersiowej: typ budowy, symetrię, kształt, ruchomość w trakcie oddychania, tor oddychania, częstość oddechów, ich głębokość i rytm.

SPOSÓB BADANIA

Określenie wymiarów klatki piersiowej

- Oglądanie z przodu pozwala ocenić **wymiar poprzeczny klatki piersiowej**, oglądanie z boku umożliwia ocenę **wymiaru przednio-tylnego** (ryc. 7.2).

Rycina 7.2. *Symetria klatki piersiowej.*

U dorosłych wymiar poprzeczny klatki piersiowej jest wyraźnie większy od wymiaru przednio-tylnego.

Ocena symetrii ruchów oddechowych klatki piersiowej

- Porównuje się lewą i prawą połowę klatki piersiowej. W czasie oddychania ocenić trzeba określone okolice po obu jej stronach: dołki nadobojczykowe i podobojczykowe, poszczególne żebra i przestrzenie międzyżebrowe, oraz z tyłu klatki piersiowej – łopatki, okolice nadłopatkowe i podłopatkowe. Obie połowy klatki piersiowej rozszerzają się równomiernie i symetrycznie.

Ocena toru oddychania

- Wyróżnia się **tor piersiowy** (charakterystyczny dla kobiet) i **tor brzuszny** (charakterystyczny dla mężczyzn). W torze piersiowym (inaczej obojczykowo-żebrowym) istotny jest udział mięśni międzyżebrowych, w torze brzusznym (inaczej żebrowo-brzusznym) ważną rolę odgrywają ruchy przepony. Oceniając tor oddychania, określa się, który komponent dominuje – piersiowy czy brzuszny.

Ocena oddechu

(częstotliwość, rytm, głębokość)

- Obserwuje się ruchy klatki piersiowej. Osoba badana znajduje się w pozycji siedzącej lub leżącej.
- Jeśli to konieczne, oddech ocenia się, kładąc rękę na klatce piersiowej badanego.
- Liczy się ruchy oddechowe przez 1 minutę i obserwuje pozostałe cechy oddechu. Oddech składa się z faz: wdechu i wydechu – dorosły oddycha z częstością 16–18 razy na minutę. Ruchy oddechowe są regularne i rytmiczne.
- Oddech powinien być wykonywany bez wysiłku, niesłyszalny, bezwonny.
- Zwrócić trzeba uwagę na prawidłową kolejność faz oddychania: wdech–wydech–przerwa. Prawidłowo czas wydechu stanowi około ⅕ czasu wdechu.

7.2.2. BADANIE PALPACYJNE

Badanie najlepiej wykonuje się u pacjenta w pozycji siedzącej lub leżącej na plecach. Przed badaniem pacjent powinien zakaszleć w celu oczyszczenia drzewa oskrzelowego.

SPOSÓB BADANIA

Badanie drożności nosa

- Orientacyjne badanie drożności wymaga współpracy pacjenta. Należy poprosić go o przyciśnięcie palcem skrzydełka nosa po jednej stronie, aby nastąpiło

zamknięcie przewodu nosowego po tej stronie. Następnie badany mocno wydmuchuje powietrze drugą stroną. W ten sam sposób ocenia się drożność drugiego przewodu nosowego.

- Osoba badająca może sama przycisnąć skrzydełko nosa i poprosić pacjenta o wydmuchanie powietrza drugą stroną.
- W warunkach prawidłowych przewody nosowe są drożne, ale mogą wystąpić trudności w oddychaniu w pozycji leżącej i w czasie oddychania zimnym powietrzem.

Badanie położenia tchawicy

(ryc. 7.3)

- Do badania pacjent znajduje się w pozycji leżącej na wznak lub siedzącej. Badający stoi z przodu.
- Umieszczenie dwóch palców po obydwu stronach tchawicy pozwala ocenić, czy odległość między tchawicą a ścięgnami mięśni mostkowo-obojczykowo-sutkowymi jest jednakowa (ryc. 7.4).
- Badanie od tyłu polega na uchwyceniu palcami ścięgien mięśni mostkowo-obojczykowo-sutkowych i przesuwaniu ich aż do wyczucia tchawicy.
- Położenie tchawicy może być zmienione, np. na skutek powiększenia tarczycy.

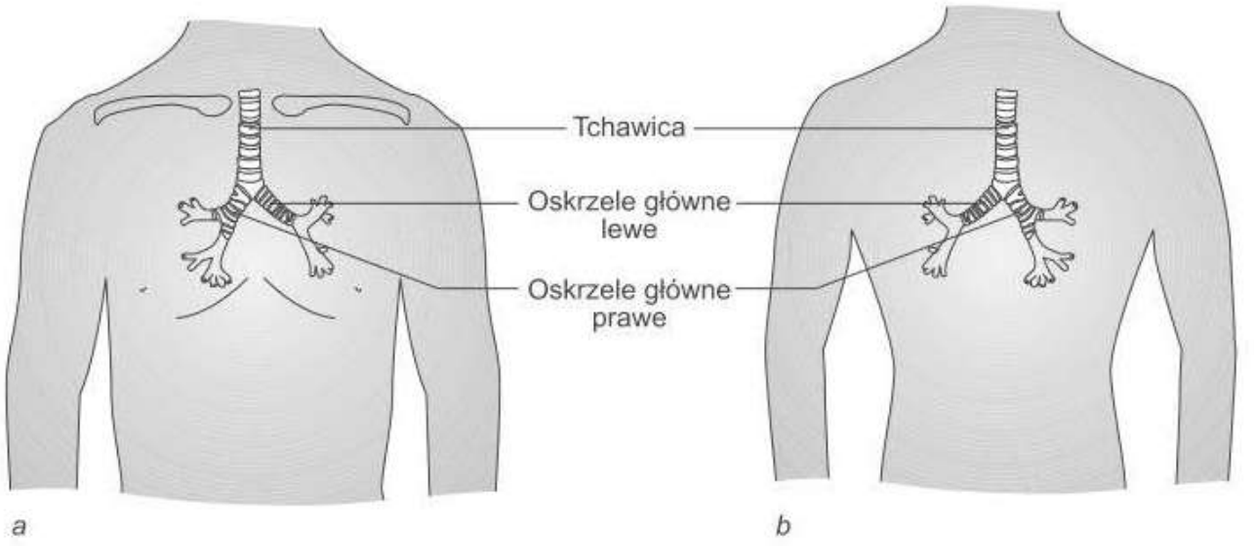

Rycina 7.3 *a, b. Położenie tchawicy.*

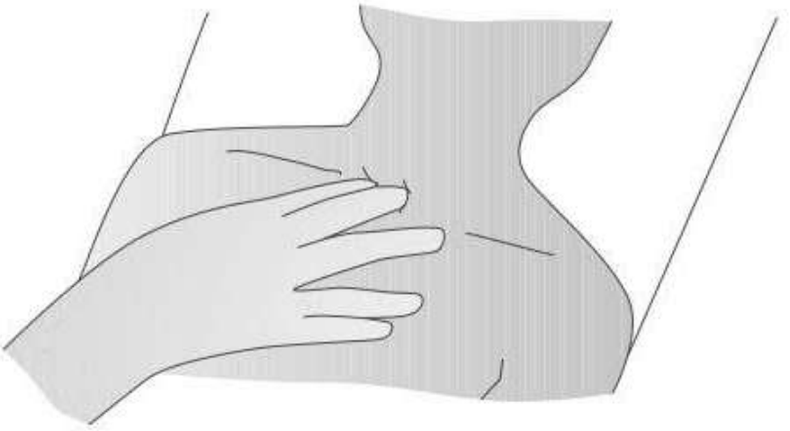

Rycina 7.4. *Badanie palpacyjne tchawicy.*

Badanie rozszerzalności klatki piersiowej

- Do bocznych powierzchni klatki piersiowej przykłada się dłonie (obejmują łuki żebrowe), rozkłada palce i unosi kciuki nad skórą tak, aby się nie dotykały.
- Należy poprosić pacjenta o wykonanie głębokiego wdechu, a następnie wydechu i obserwować ruchy kciuków. Klatka piersiowa w tym miejscu powinna się rozszerzać co najmniej o 5 cm w czasie głębokiego wdechu.

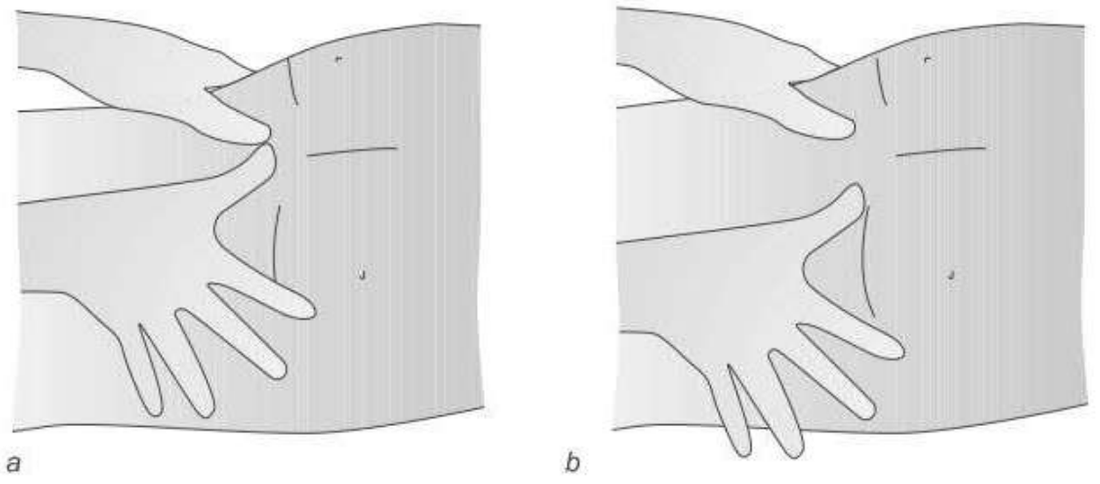

Rycina 7.5. *Ocena rozszerzania się klatki piersiowej:*
a – podczas wydechu; b – podczas wdechu.

Badanie drżenia piersiowego/głosowego

- Bada się fizjologiczne zjawisko związane z falami głosowymi, które docierają do ściany klatki piersiowej, wywołując jej wibracje w trakcie głośnego mówienia.
- Do symetrycznych okolic klatki piersiowej przykłada się dłonie na powierzchni przedniej, bocznej i tylnej – pacjent mówi „44" lub przeciągle głoskę „r".
- Prawidłowo występują symetryczne drżenia po obu stronach klatki piersiowej.

7.2.3. OPUKIWANIE

Celem opukiwania jest stwierdzenie **odgłosu opukowego** lub jego braku, co wskazuje na upowietrznienie narządów wewnętrznych klatki piersiowej. Siła odgłosu opukowego zależy od grubości ściany klatki piersiowej oraz od ilości powietrza wewnątrz struktury znajdującej się w opukiwanej okolicy.

SPOSÓB BADANIA

- Do opukiwania należy użyć obydwu rąk. Trzeci palec jednej ręki umieszcza się tak, aby dobrze przylegał do klatki piersiowej, i uderza się szczytem opuszki zgiętego trzeciego palca drugiej ręki (ryc. 7.6). **Palec uderzający musi być natychmiast usuwany, w przeciwnym razie powstający dźwięk będzie stłumiony.**
- Opukiwanie pozwala określić charakter odgłosu opukowego, który może być: jawny, nadmiernie jawny, bębenkowy, przytłumiony i stłumiony (patrz rozdz. 3.2).

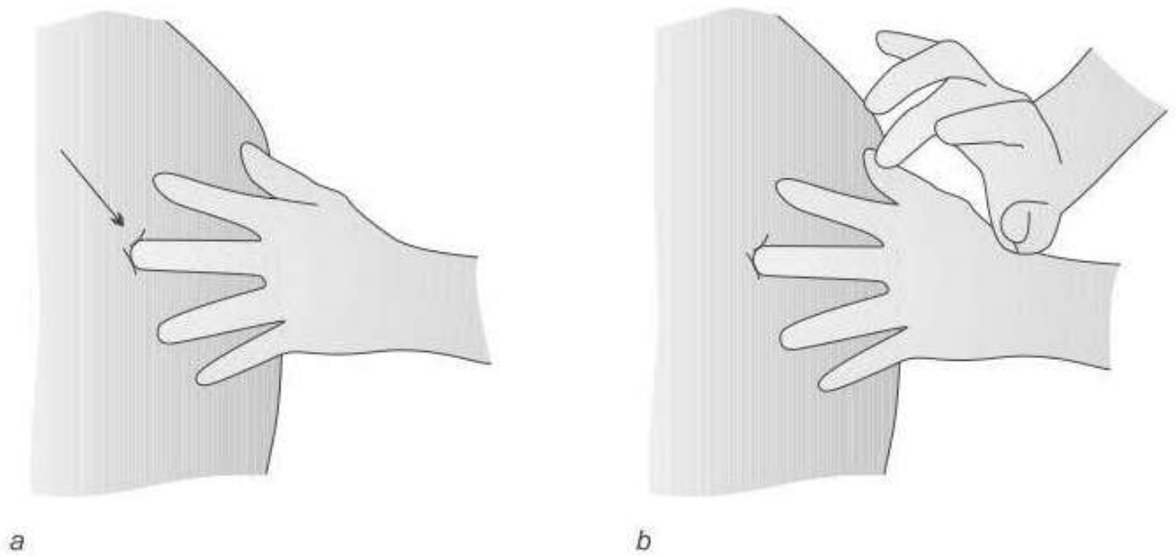

Rycina 7.6 *a, b. Technika opukiwania klatki piersiowej.*

Opukiwanie porównawcze

(porównanie odgłosu opukowego w symetrycznych okolicach klatki piersiowej lub miejscach sąsiadujących ze sobą)

- Opukuje się przestrzenie międzyżebrowe, porównując każdą stronę z odpowiadającym jej obszarem drugiej od góry do dołu. Określa się charakter odgłosu opukowego i jego symetrię.
- Miejsca opukiwania klatki piersiowej:
  - okolica nadobojczykowa i podobojczykowa,
  - druga przestrzeń międzyżebrowa, prawa i lewa, w linii środkowo-obojczykowej,
  - czwarta przestrzeń międzyżebrowa na zewnątrz od linii środkowo-obojczykowych,
  - szósta przestrzeń międzyżebrowa w liniach pachowych środkowych,
  - środek okolic nadgrzebieniowych,
  - okolica międzyłopatkowa,
  - okolice podłopatkowe w liniach łopatkowych.

Opukiwanie topograficzne

(określenie dolnych granic płuc – ryc. 7.7)

- Opukuje się wzdłuż linii topograficznych. Przejście odgłosu opukowego jawnego (nad płucem prawidłowo upowietrznionym) w odgłos stłumiony określa granicę płuca.

Określenie ruchomości dolnych granic płuc (stłumienie przeponowe)

(ocena położenia płuc podczas maksymalnego wdechu i wydechu)

- Badanie wykonuje się obustronnie w liniach pachowych środkowych lub łopatkowych.
- Po ustaleniu dolnej granicy płuc w określonej linii topograficznej prosi się pacjenta o wykonanie głębokiego wdechu i zatrzymanie powietrza, a następnie, opukując, określa, o ile centymetrów obniżyła się w tym miejscu granica płuca **(odpowiada to przesunięciu się ku dołowi jawnego odgłosu opukowego)**.
- **Prawidłowa ruchomość dolnych granic płuc** u dorosłego wynosi 8 cm w linii pachowej środkowej i 6 cm w linii łopatkowej.

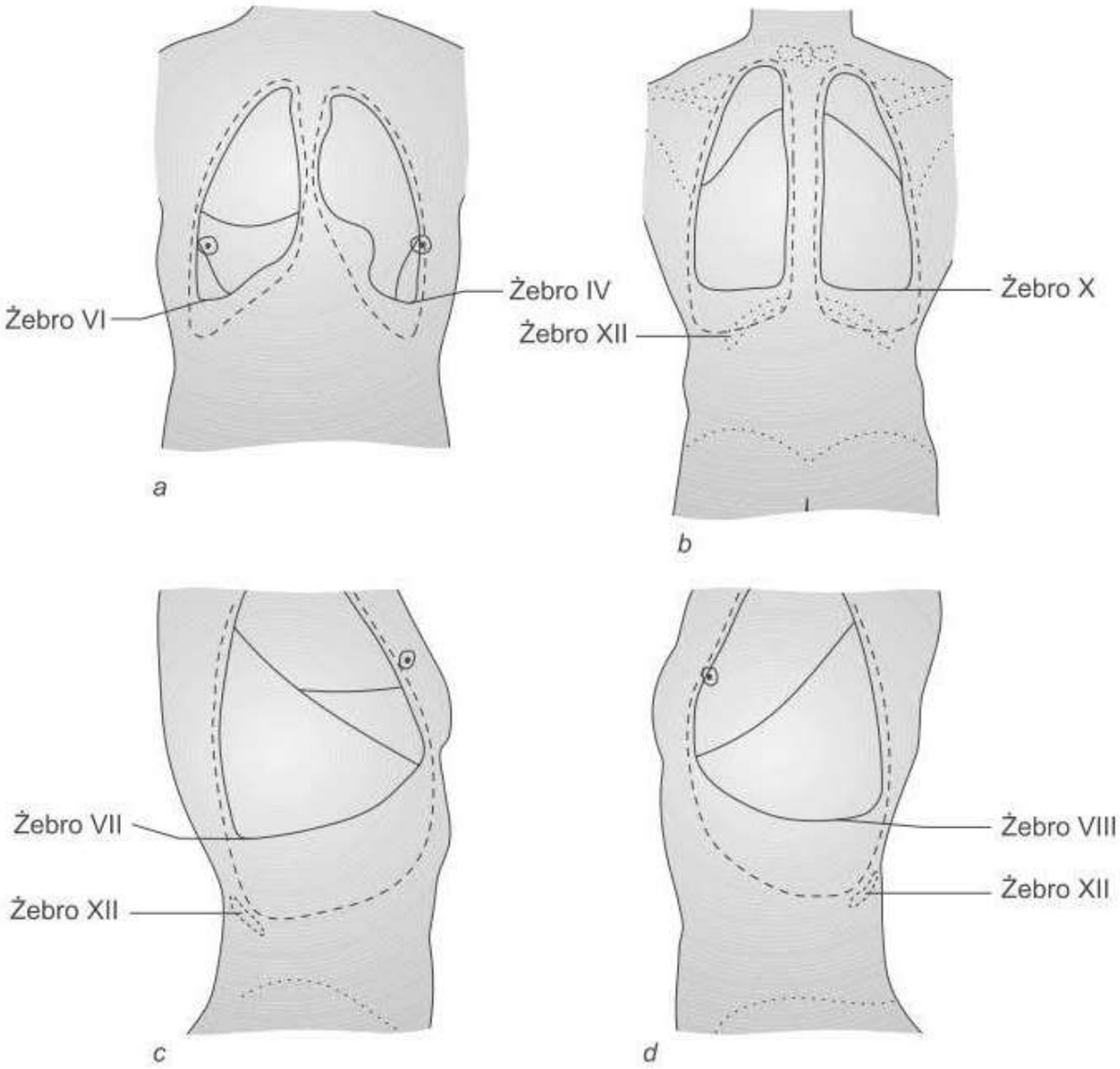

Rycina 7.7. *Dolne granice płuc: a – ściana przednia klatki piersiowej; b – powierzchnia grzbietowa tułowia; c – ściana boczna, strona prawa; d – ściana boczna, strona lewa. Linią przerywaną zaznaczono granice płuc przy wdechu.*

7.2.4. OSŁUCHIWANIE

Celem badania jest uzyskanie informacji o stanie płuc. Bada się zjawiska akustyczne związane z przepływem powietrza. Określa się rodzaj, liczbę i umiejscowienie szmerów (dźwięków) oddechowych. W czasie osłuchiwania trzeba zwrócić uwagę oddzielnie na **fazę wdechu** i **fazę wydechu**, oceniając ich nasilenie i proporcje czasu trwania. Osłuchiwanie przeprowadza się za pomocą stetoskopu, najczęściej membraną. Część lejkową stosuje się u osób szczupłych – wówczas można uzyskać większą szczelność i lepsze dopasowanie do ściany klatki piersiowej. Osobę badaną prosi się o wykonywanie spokojnych głębokich wdechów i wydechów, najlepiej przez otwarte usta.

SPOSÓB BADANIA

Osłuchiwanie porównawcze

- Membranę stetoskopu przykłada się w tych samych miejscach po obu stronach klatki piersiowej (ryc. 7.8).

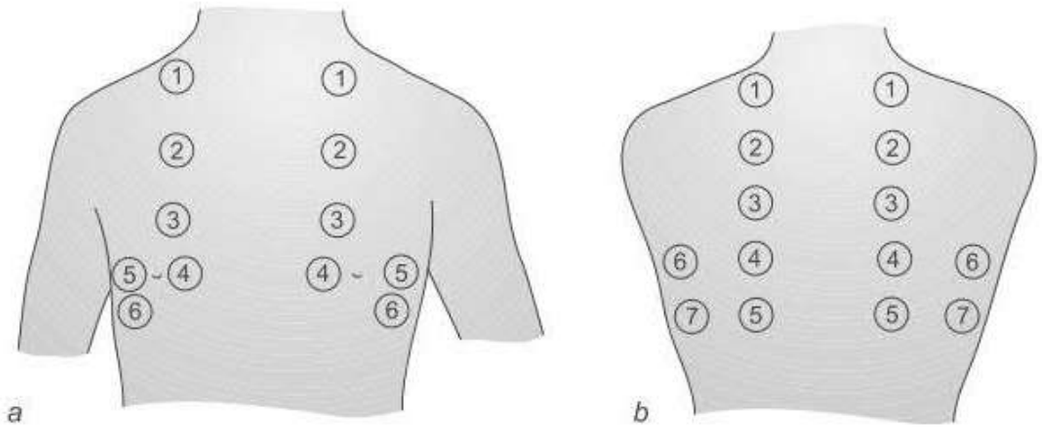

Rycina 7.8. *Kierunek osłuchiwania płuc: a – widok z przodu klatki piersiowej; b – widok z tyłu klatki piersiowej.*

Osłuchiwanie szczegółowe

Dotyczy tych części płuc, w których stwierdza się nieprawidłowości, i ma na celu określenie obszaru płuc objętego procesem chorobowym. W warunkach prawidłowych wysłuchuje się: szmery (dźwięki) oddechowe pęcherzykowe i szmery (dźwięki) oddechowe oskrzelowe (ryc. 7.9).

- **Szmer (dźwięk) oddechowy pęcherzykowy** jest słyszalny nad zdrowymi płucami podczas wdechu i na początku wydechu; jest podobny do wypowiadanej szeptem głoski „f". Wydech stanowi ⅕ fazy wdechu.
- **Szmer (dźwięk) oddechowy oskrzelowy** – prawidłowo wysłuchiwany jest nad tchawicą i dużymi oskrzelami z przodu klatki piersiowej do wysokości kąta mostka, z tyłu w okolicy międzyłopatkowej do wysokości czwartego kręgu piersiowego. Jest określany jako szmer występujący zarówno podczas wdechu, jak i wydechu, z przerwą pośrodku. Ma charakter chuchający, podobny do wymawianej głoski „h".
- **Przewodzenie głosu wysłuchiwane nad płucami** – membranę stetoskopu umieszcza się na klatce piersiowej badanego i prosi go, aby powiedział „dziewięćdziesiąt dziewięć"; prawidłowo powstały dźwięk jest niewyraźny i wydaje się jakby pochodził z części stetoskopu przyłożonej do klatki piersiowej. Zmiany odgłosu mowy występują w różnych jednostkach chorobowych.

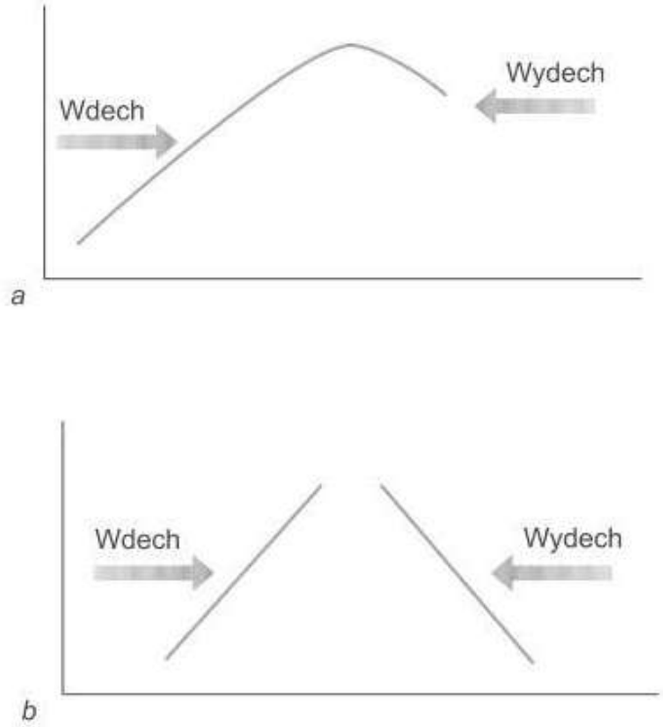

Rycina 7.9. *Szmery oddechowe: a – szmer pęcherzykowy; b – szmer oskrzelowy.*

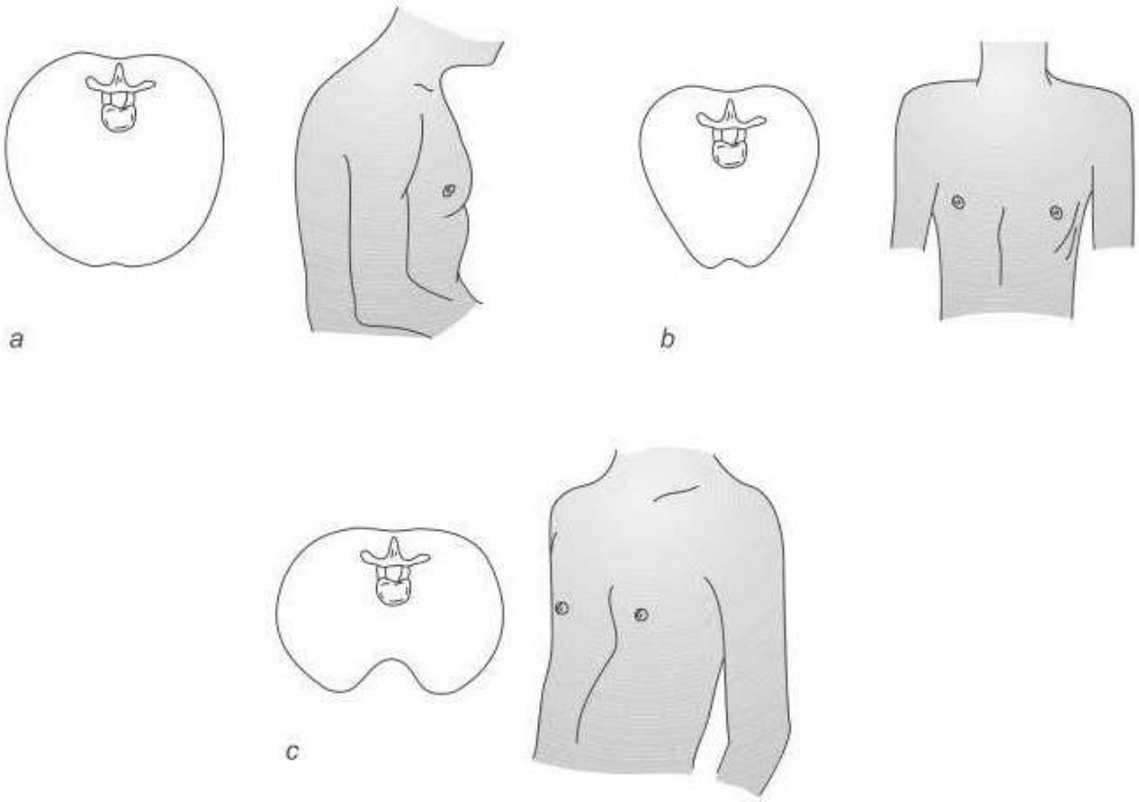

Rycina 7.10. *Nieprawidłowości kształtu klatki piersiowej: a – klatka piersiowa beczkowata; b – klatka piersiowa kurza; c – klatka piersiowa lejkowata.*

7.3. DOKUMENTOWANIE WYNIKÓW

Tabela 7.1. Wyniki oceny czynności oddechowej metodą oglądania

ZAKRES / CECHY	WYNIKI PRAWIDŁOWE	WYNIKI NIEPRAWIDŁOWE/PRZYCZYNY
Nos		
• Wielkość	duży, średni, mały	powiększenie rozmiarów nosa/ /akromegalia
• Skrzydełka nosa	w czasie oddychania spokojnego nie poruszają się	poruszanie/stany zdenerwowania, gorączka
• Przewody nosowe	drożne, bez wydzieliny	niedrożne/trudności w oddychaniu
• Błona śluzowa nosa	różowa, wilgotna, bez wydzieliny	sinawe zabarwienie, np. alergiczne nieżyty
Symetria klatki piersiowej	u dorosłych wymiar poprzeczny jest wyraźnie większy od wymiaru przednio-tylnego	**klatka piersiowa beczkowata** (ryc. 7.10 *a*) – przekrój poprzeczny zbliżony do koła, łopatki, mostek i obojczyki ustawione wysoko/ /hiperwentylacja u osób z wieloletnimi zmianami obturacyjnymi
		klatka piersiowa kurza (ryc. 7.10 *b*) – najczęściej wrodzona nieprawidłowość polegająca na nadmiernym uwypukleniu mostka z przylegającymi do niego żebrami ku przodowi/stan wtórny po ciężkiej astmie w wieku dziecięcym
		klatka piersiowa lejkowata (ryc. 7.10 *c*) – klatka piersiowa z zapadniętym mostkiem (wpuklenie trzonu mostka), np. po krzywicy
Symetria ruchów oddechowych klatki piersiowej	obie połowy klatki piersiowej rozszerzają się równomiernie i symetrycznie	powłóczenie – słabsza ruchomość, rozszerzalność klatki piersiowej po jednej stronie, np. złamanie żeber, zapalenia opłucnej
	dołki nadobojczykowe zwykle są lekko zaznaczone i nie poruszają się w czasie spokojnego oddychania	dołki nadobojczykowe wypełniają się w czasie wydechu, a zapadają w czasie wdechu, np. rozedma płuc
	przestrzenie międzyżebrowe nie poruszają się w czasie oddychania	wciąganie mięśni oddechowych międzyżebrowych i podżebrowych podczas wdechu, np. rozedma płuc, ostra niedodma płuc zaciąganie międzyżebrzy, mostka i nadbrzusza, przyspieszenie oddychania/duszność

Tabela 7.1. cd.

ZAKRES / CECHY	WYNIKI PRAWIDŁOWE	WYNIKI NIEPRAWIDŁOWE/PRZYCZYNY
Charakter oddechu • Częstotliwość • Rytm • Amplituda	częstość oddechów 16–18 minutę stosunek wdechu do wydechu 3:2 **oddech prawidłowy** 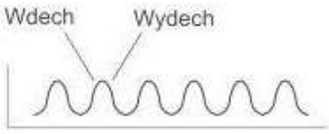	**oddychanie przyspieszone** (> 24 oddechów/minutę) (*tachypnoë*), np. choroba płuc lub opłucnej przebiegająca z gorączką, ból ściany klatki piersiowej, lęk 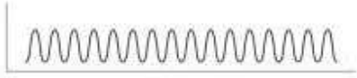 **oddychanie zwolnione** (< 10 oddechów/minutę) (*bradypnoë*), np. guz mózgu **bezdech** (*apnoë*) – czas trwania ponad 10 sekund **oddech Kussmaula** – częstotliwość oddechów prawidłowa, ale są one głębsze, np. kwasica metaboliczna, uszkodzenie pnia (chory chce się pozbyć nadmiaru CO_2) 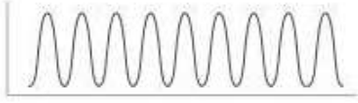 **oddech Cheyne'a-Stokesa** (oddech sinusoidalny) – okresowa zmienność ruchów oddechowych, powtarzająca się w regularnych odstępach; płytkie i wolne oddechy przechodzą w głębokie i szybkie do bezdechu trwającego około 0,5 minut/ /zmniejszenie wrażliwości ośrodka w rdzeniu kręgowym na $PaCO_2$  **oddech Biota** (tzw. bezładny; ataksja oddechowa) – oddech o różnej częstotliwości z okresami bezdechu/ /uszkodzenie ośrodka oddechowego

Tabela 7.2. Wyniki oceny czynności oddechowej metodą palpacyjną

ZAKRES / CECHY	WYNIKI PRAWIDŁOWE	WYNIKI NIEPRAWIDŁOWE/PRZYCZYNY
Drożność nosa	przewody nosowe drożne	upośledzenie drożności/alergiczny nieżyt nosa, skrzywienie przegrody nosa, niedoczynność tarczycy, w czasie oddychania zimnym powietrzem
Rozszerzalność klatki piersiowej	zachowana symetria rozszerzalności ścian klatki piersiowej	asymetria rozszerzalności ścian klatki piersiowej, np. choroby płuc, po urazach, po zabiegach chirurgicznych na klatce piersiowej
Drżenie piersiowe	symetryczne drżenia po obu stronach klatki piersiowej	wzmożone drżenie piersiowe, np. zwłóknienie, zapalenie płuc osłabione drżenie piersiowe, np. rozedma, odma zniesione drżenie piersiowe/płyn w opłucnej lub bardzo gruba warstwa tkanki podskórnej

Tabela 7.3. Wyniki oceny czynności oddechowej metodą opukiwania

ZAKRES / CECHY	WYNIKI PRAWIDŁOWE	WYNIKI NIEPRAWIDŁOWE/PRZYCZYNY
Odgłos opukowy	jawny, symetryczny nad polami płucnymi	stłumiony, np. bezpowietrzna tkanka płucna lub obecność płynu w jamie opłucnej nadmiernie jawny, np. rozedma płuc bębenkowy, np. odma opłucnowa
Dolna granica płuc	linia środkowo-obojczykowa: IV żebro – płuco prawe IV żebro – płuco lewe	obniżenie/rozedma płuc, obrzęki płuc, przewlekłe zapalenie oskrzeli
	linia pachowa środkowa: VII żebro – płuco prawe VIII żebro – płuco lewe linia łopatkowa: X żebro linia przykręgowa: 11. kręg piersiowy	podwyższenie/marskość płuca, zwłóknienie opłucnej w przypadku porażenia nerwu przeponowego, ciąża
Ruchomość dolnych granic płuc	w linii pachowej środkowej – 8 cm w linii łopatkowej – 6 cm	zmniejszenie/zrosty opłucnowe, urazy klatki piersiowej, zapalenie opłucnej, choroby jamy brzusznej powodujące uniesienie przepony

Tabela 7.4. Wyniki oceny czynności oddechowej metodą osłuchiwania

ZAKRES / CECHY	WYNIKI PRAWIDŁOWE	WYNIKI NIEPRAWIDŁOWE/PRZYCZYNY
Szmery/ /dźwięki oddechowe	szmer/dźwięk pęcherzykowy występuje nad polami płucnymi, jest symetryczny i dobrze słyszalny	zaostrzony szmer pęcherzykowy głośniejszy z przedłużonym wydechem, np. zapalenie oskrzeli osłabiony szmer pęcherzykowy, np. rozedma płuc, niedodma płuc, zwężenie oskrzeli
	szmer/dźwięk oskrzelowy występuje nad tchawicą i dużymi oskrzelami z przodu klatki piersiowej do wysokości kąta mostka, z tyłu w okolicy międzyłopatkowej do wysokości 4. kręgu piersiowego	szmer oskrzelowy nad polami płucnymi/ /znaczne zmniejszenie powietrzności płuc (np. płatowe zapalenie płuc)
Przewodzenie głosu i szeptu	prawidłowo powstały dźwięk jest niewyraźny	wzmożenie przewodnictwa (bronchofonia – wzrost wyrazistości głosu, który jednak nadal pozostaje niezrozumiały)/nacieczenie tkanki opłucnowej osłabienie przewodnictwa (zmniejszenie głośności i wyrazistości mowy)/płyn w jamie opłucnej, zrosty, odma, znaczna otyłość, zamknięcie oskrzela
Szmery dodatkowe	nie występują	**świsty i furczenia** – wysokie świszczące szmery występujące w przypadku zwężenia światła oskrzeli lub skurczu błony mięśniowej, niskotonowe furczenia, głośno słyszalne na wydechu **rzężenia wilgotne** – spowodowane są przedostawaniem się powietrza przez wydzielinę w oskrzelach, słyszalne na wdechu i wydechu, drobno- i grubobańkowe (np. w zapaleniu oskrzeli) **trzeszczenia** – dźwięki powstające po upowietrzeniu uprzednio niedodmowych pęcherzyków (stan po niedodmie lub zapaleniu) **rzężenia** – spowodowane są przedostawaniem się powietrza przez wydzielinę w oskrzelach, słyszalne na wdechu i wydechu, drobno- i grubobańkowe **tarcie opłucnowe** – twardy skrzypiący odgłos wywołany ruchem powstający w przypadku zgrubień opłucnej płucnej i ściennej, osłabienie lub brak szmerów oddechowych

PIŚMIENNICTWO

1. Bickley L.S.: *Bates' Guide to Physical Examination and History Taking.* Lippincott Williams & Wilkins, Philadelphia 1999.
2. Bickley L.S.: *Przewodnik Batesa po badaniu przedmiotowym i podmiotowym* (wyd. polskie pod red. Z. Gacionga i P. Jędrusika). Termedia, Poznań 2010.
3. Obuchowicz A.: *Badanie podmiotowe i przedmiotowe w pediatrii*. Wydawnictwo Lekarskie PZWL, Warszawa 2007.
4. Woźniak W.: *Anatomia człowieka.* Urban & Partner, Wrocław 2003.

8. BADANIE UKŁADU KRĄŻENIA

Danuta Dyk

Układ sercowo-naczyniowy (układ krążenia) składa się z serca, naczyń krwionośnych i naczyń chłonnych.

Serce, będące centralnym narządem układu krążenia, jest mięśniem pełniącym funkcję pompy ssąco-tłoczącej. Regularna skurczowa czynność serca warunkuje pobieranie krwi krążącej w organizmie z obu żył głównych, górnej i dolnej, oraz żył płucnych i wtłaczanie jej do aorty i do pnia płucnego.

Naczynia krwionośne stanowią zamknięty układ cew, do których zalicza się: tętnice, tętniczki, naczynia włosowate (czyli włośniczki), żyły i żyłki. Budowa naczyń krwionośnych jest dostosowana do pełnionej przez nie funkcji.

Tętnice charakteryzują się dużą elastycznością i napięciem ściany ze względu na panujące w nich wysokie ciśnienie krwi. **Naczynia włosowate** są przystosowane do wymiany cząsteczek między krwią a tkankami i mają szczególną budowę śródbłonka. **Żyły** służą głównie do transportu krwi przy zmniejszonym ciśnieniu, dlatego ich ściany mają słabo rozwiniętą błonę mięśniową z mniejszą liczbą włókien sprężystych.

Naczynia chłonne rozpoczynają się ślepo zakończonymi naczyniami włosowatymi, które przedłużają się w małe naczynia chłonne z zastawkami i pojedynczymi komórkami mięśni gładkich. Naczynia chłonne małe łączą się w naczynia chłonne średnie, zwane pniami chłonnymi, które uchodzą do dwóch przewodów chłonnych, a te do głównych pni żylnych.

ZASADY BADANIA

- Badanie przedmiotowe powinno być ściśle związane z badaniem podmiotowym.
- Należy wyjaśnić pacjentowi, na czym badanie będzie polegało.
- W czasie badania pozycję pacjenta trzeba dostosować do jego stanu i badanej okolicy. Jeśli znajduje się w pozycji siedzącej, powinien być wygodnie odchylony pod kątem 45°.
- W badaniu układu krążenia stosuje się w kolejności metody: oglądanie, obmacywanie, opukiwanie i osłuchiwanie.

- Badany powinien być rozebrany do pasa. Zanim przystąpi się do badania okolicy przedsercowej, pacjent może być okryty – w tym celu należy przygotować prześcieradło.
- Badanie przeprowadza się w odpowiednio oświetlonym pomieszczeniu.
- Należy dokładnie odnotować w dokumentacji pacjenta wyniki badania.

8.1. BADANIE SERCA

Serce otoczone jest workiem surowiczym (osierdziem). Znajduje się w przednim śródpiersiu tak, że ⅓ serca leży na prawo od linii środkowej ciała, a ⅔ po jej lewej stronie. Po bokach graniczy z jamami opłucnej i płucami, z tyłu na wysokości kręgu piersiowego z kręgosłupem, od którego oddzielone jest przełykiem i aortą. Od dołu serce graniczy z przeponą, a od przodu z mostkiem i żebrami.

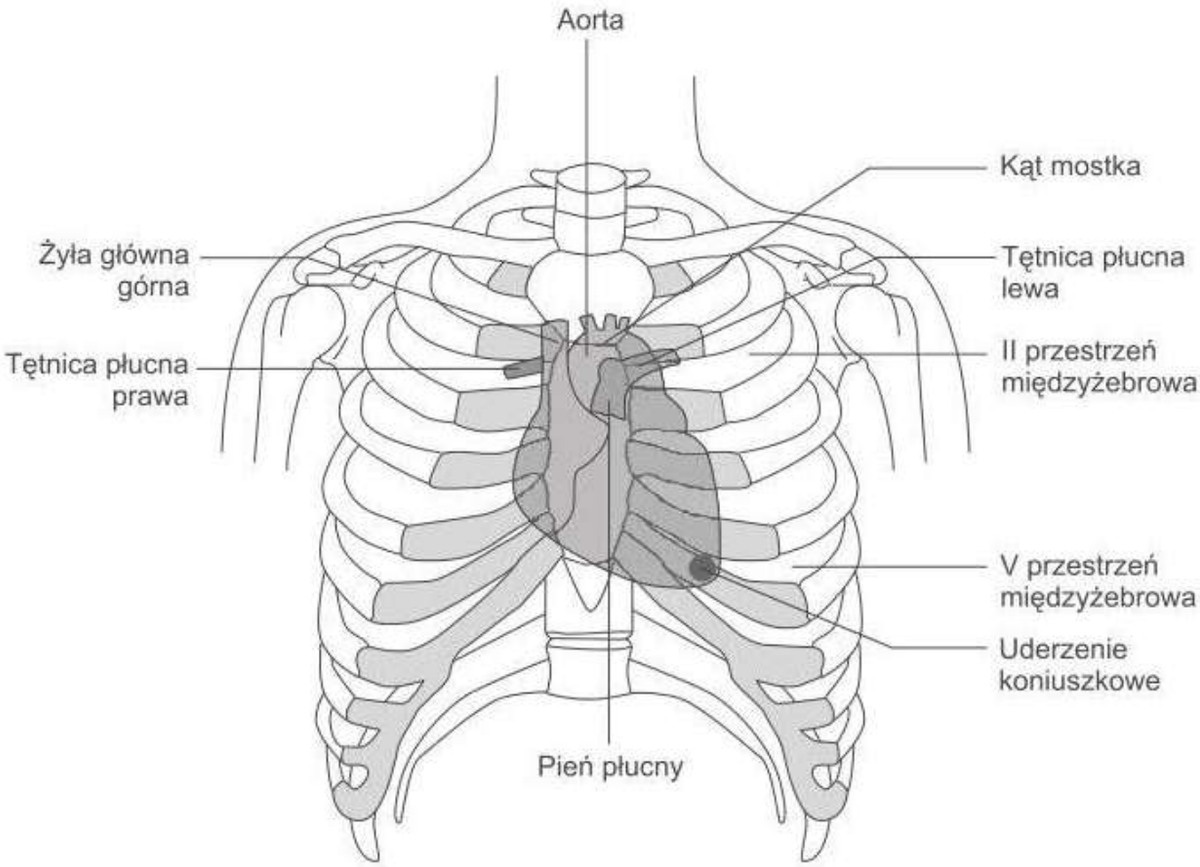

Rycina 8.1. *Położenie serca i wielkich naczyń w klatce piersiowej.*

Około 8. roku życia koniuszek serca umiejscawia się na wysokości V przestrzeni międzyżebrowej w linii środkowo-obojczykowej i wytwarza tzw. **uderzenie**

koniuszkowe. We wcześniejszym wieku koniuszek znajduje się w IV przestrzeni międzyżebrowej.

Wnętrze serca podzielone jest na cztery jamy: **dwa przedsionki** (*atria*) oraz **dwie komory** (*ventriculi*). Każdy przedsionek łączy się z odpowiednią komorą szerokim **ujściem przedsionkowo-komorowym**. Natomiast każda komora łączy się z początkiem wielkich tętnic: komora prawa z pniem płucnym – **ujściem pnia płucnego**, komora lewa z tętnicą główną – **ujściem aorty**.

Na granicy przedsionków i komór znajdują się **zastawki przedsionkowo-komorowe** lub **żylne**. Po stronie prawego przedsionka i prawej komory jest **zastawka trójdzielna**, po stronie lewego przedsionka i lewej komory – **zastawka dwudzielna (mitralna)**.

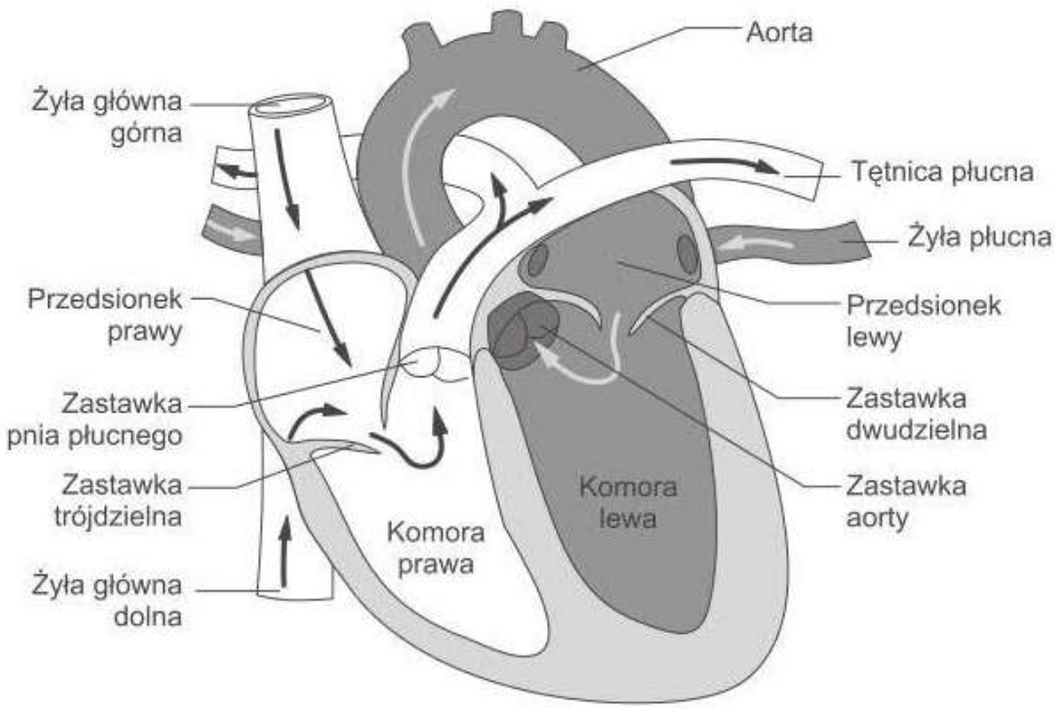

Rycina 8.2. *Budowa wewnętrzna serca.*

W ujściach tętniczych znajdują się zastawki tętnicze: **zastawka pnia płucnego** w ujściu pnia płucnego i **zastawka aorty** w ujściu aorty.

Do prawego przedsionka uchodzą obie **żyły główne: górna i dolna**, oraz **zatoka wieńcowa**. Do lewego przedsionka uchodzą cztery **żyły płucne, prawe i lewe**.

Okresem, cyklem pracy serca nazywa się zmiany zachodzące w sercu podczas jednego uderzenia, czyli podczas jednej ewolucji. Zmiany te powtarzają się w każdym uderzeniu serca i składają się z dwóch faz: **fazy skurczu** (*systole*)

i **fazy rozkurczu** (*diastole*). W fazie skurczu jamy serca wyrzucają krew. Następuje to po zamknięciu się zastawek: dwudzielnej i trójdzielnej. Zamknięcie tych zastawek wytwarza **pierwszy ton serca (S_1)**. W fazie rozkurczu jamy serca wypełniają się krwią. Następuje to po zamknięciu się zastawek: aorty i pnia płucnego. Zamknięcie się tych zastawek wytwarza dźwięk znany jako **drugi ton serca (S_2)**.

Dźwięki pochodzące z zastawek serca są słyszalne w miejscach na klatce piersiowej zwanych **miejscami (polami) osłuchiwania** (tab. 8.1).

Tabela 8.1. Miejsca osłuchiwania zastawek serca

RODZAJ ZASTAWKI	MIEJSCA OSŁUCHIWANIA
Okolica zastawki dwudzielnej	najlepiej słyszalne na koniuszku serca (V przestrzeń międzyżebrowa po lewej stronie mostka, w linii środkowo-obojczykowej) i dookoła niego
Okolica zastawki trójdzielnej	najwyraźniej słyszalne w pobliżu dolnego odcinka brzegu mostka od IV do VI przestrzeni międzyżebrowej po lewej stronie mostka
Okolica zastawki pnia płucnego	najlepiej słyszalne w II i III przestrzeni międzyżebrowej po lewej stronie mostka, mogą też być słyszalne nieco wyżej i niżej
Okolica zastawki aorty	słyszalne od II przestrzeni międzyżebrowej po prawej stronie mostka do koniuszka serca

SPOSÓB BADANIA

Oglądanie i obmacywanie

Celem badania jest stwierdzenie albo wykluczenie obecności zniekształceń w okolicy serca i ruchomości klatki piersiowej, a także nadbrzusza.

- Najpierw bada się pacjenta leżącego na plecach, następnie w pozycji lewobocznej, jeśli zachodzi taka potrzeba, oraz siedzącej lub stojącej w przodopochyleniu.
- **Ocena okolicy przedsercowej** – wypuklenia i tętnienie (określane jako **garb sercowy**) są wynikiem wrodzonych wad serca, które doprowadzają do powiększenia prawej komory serca.
- **Ocena uderzenia koniuszkowego** (wstrząsania powstałego w okolicy koniuszka serca) – badany znajduje się w pozycji na wznak lub w ułożeniu lewobocznym (wtedy uderzenie koniuszkowe jest lepiej widoczne), badający zajmuje miejsce po prawej stronie badanego. Najpierw obmacuje się okolicę serca całą dłonią, aby się zorientować w ogólnym charakterze uderzenia.

Następnie, po odnalezieniu uderzenia koniuszkowego (ryc. 8.3), badanie przeprowadza się opuszkami palców, określając wielkość, amplitudę, charakter, przebieg i umiejscowienie uderzenia. Uderzenie koniuszkowe u osób zdrowych z przeciętnie rozwiniętą tkanką tłuszczową i mięśniową często jest wyczuwalne, a rzadziej widoczne w V lewej przestrzeni międzyżebrowej na szerokość jednego palca do wewnątrz od linii środkowo-obojczykowej; jego powierzchnia równa jest opuszce palca.

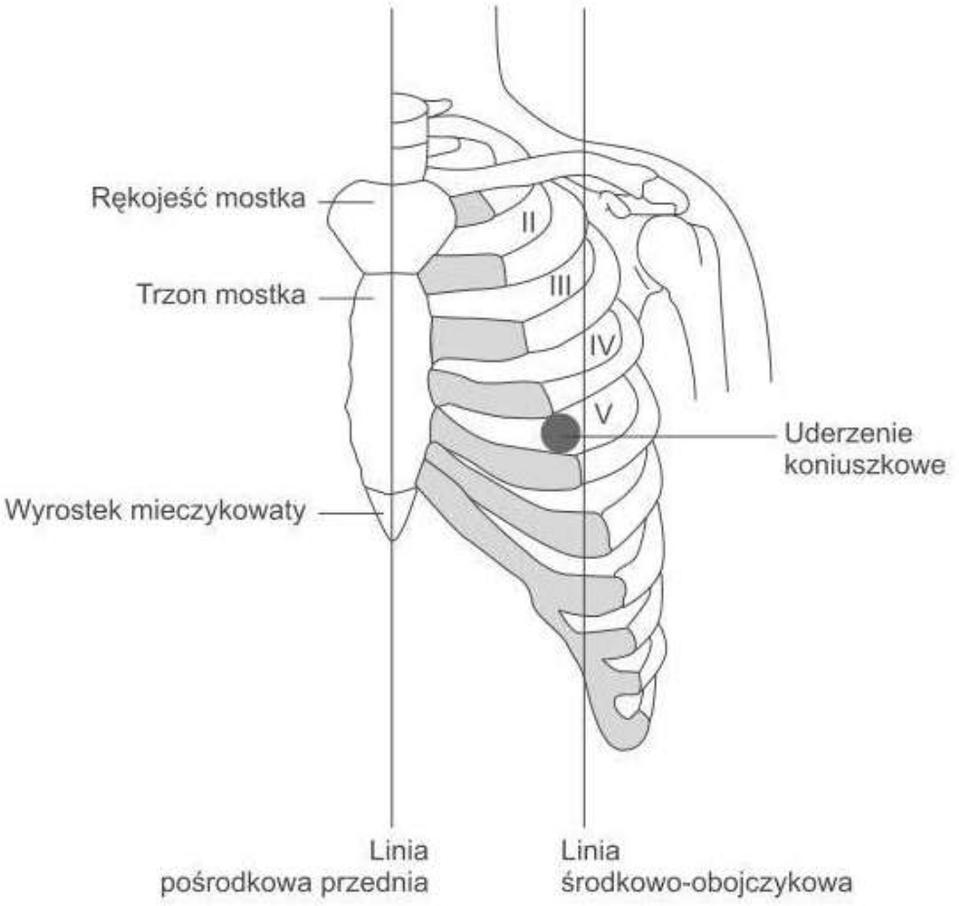

Rycina 8.3. *Miejsce wyczuwania uderzenia koniuszkowego.*

Opukiwanie

Za pomocą opukiwania serca określa się **stłumienie bezwzględne**, czyli obszar przylegania serca do klatki piersiowej, i **stłumienie względne**, czyli rzut struktur serca na przednią ścianę klatki piersiowej.

- Serce należy opukiwać zawsze w kierunku prostopadłym do granicy, która jest oznaczana, rozpoczynając od strony płuc i kierując się w stronę serca.
- Palec środkowy, w który się puka, powinien być układany w przestrzeniach międzyżebrowych, równolegle do oznaczanej granicy serca. Określenie granic wymaga opukiwania cichszego niż to, które stosuje się do opukiwania płuc.

- Określa się granice serca: górną, prawą i lewą. Określenie dolnej granicy serca jest utrudnione przez stłumienie wątroby.

Granice stłumienia względnego serca:

- górna granica – II prawa i lewa przestrzeń międzyżebrowa po bokach mostka (prawa komora zwęża się ku górze i łączy z pniem płucnym na wysokości rękojeści mostka, czyli podstawy serca),
- prawa granica – 0,5 cm na zewnątrz od prawego brzegu mostka (przebiega przez prawy przedsionek i w górnej części przez żyłę główną górną),
- lewa granica – 1 cm przyśrodkowo od lewej linii środkowo-obojczykowej (utworzona jest przez lewą komorę, jej zwężający się dolny koniec nazywany jest koniuszkiem serca).

Osłuchiwanie

Osłuchiwanie serca przeprowadza się nie tylko w pozycji leżącej na wznak, lecz także w ułożeniu lewobocznym pacjenta i w pozycji siedzącej z tułowiem pochylonym do przodu (ryc. 8.4).

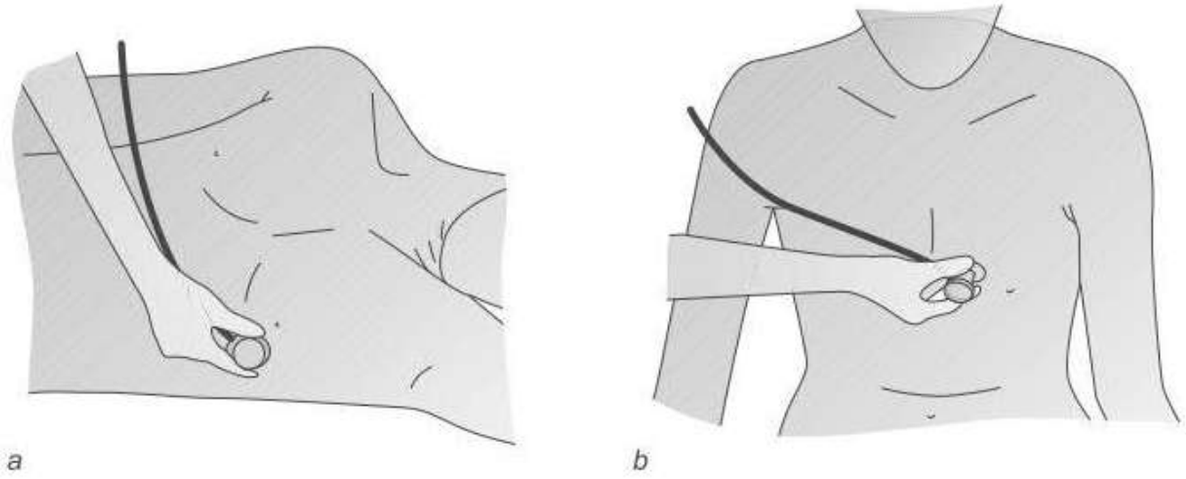

Rycina 8.4. *Pozycje badanego przy osłuchiwaniu serca:*
a – ułożenie na lewym boku; b – przodopochylenie.

- Serce należy osłuchiwać słuchawką lekarską, która ma zarówno membranę, jak i lejek. Membraną osłuchuje się tony serca o najwyższej częstotliwości, które występują w większości wad serca, lejkiem – tony o niskiej częstotliwości, charakterystyczne dla zwężenia zastawki dwudzielnej. Membranę słuchawki lekarskiej należy mocno przyciskać do skóry badanego, natomiast lejek powinien do skóry przylegać lekko, ponieważ mocne jego przyciśnięcie napina skórę na kształt membrany, co tłumi szmery o niskiej częstotliwości.

- Podczas osłuchiwania tonów serca należy w pierwszej kolejności ocenić częstość serca i jego miarowość, następnie trzeba skoncentrować uwagę na rozpoznaniu pierwszego (S_1) i drugiego (S_2) tonu serca:
  - **pierwszy ton serca (S_1)** odpowiada zamknięciu zastawki dwudzielnej, następnie trójdzielnej (dwie składowe); zbiega się ze skurczem komór i wystąpieniem tętna na tętnicy szyjnej; zgodny jest z uderzeniem koniuszkowym,
  - **drugi ton serca (S_2)** odpowiada zamknięciu zastawki aorty i zastawki pnia płucnego; w czasie wdechu może być rozdwojony.

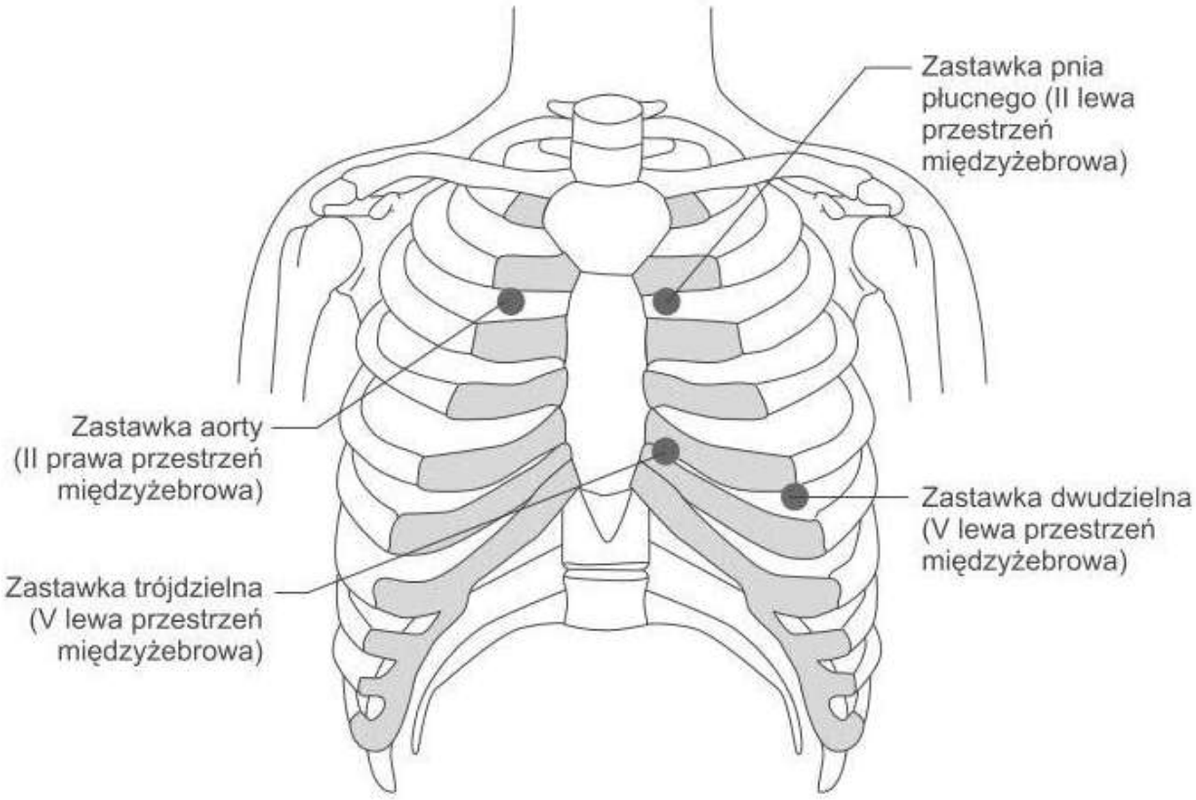

Rycina 8.5. *Miejsca osłuchiwania tonów serca.*

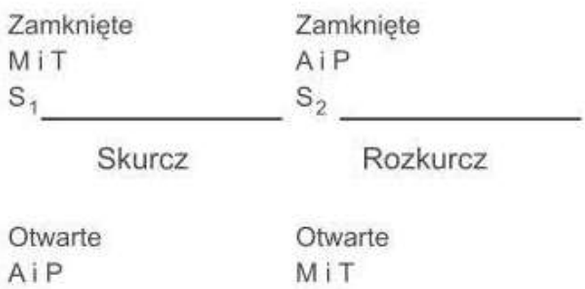

Rycina 8.6. *Schemat osłuchiwania pierwszego (S_1) i drugiego (S_2) tonu serca.*
M – *zastawka dwudzielna, T – zastawka trójdzielna,*
A – zastawka aorty, P – zastawka pnia płucnego.

- Kolejność osłuchiwania serca:
  - określa się punkt uderzenia koniuszkowego (IV–V przestrzeń międzyżebrowa w linii środkowo-obojczykowej lewej), który pokrywa się z okolicą osłuchiwania zastawki dwudzielnej,
  - na ten punkt przykłada się membranę stetoskopu; należy się wsłuchać w pierwszy ton serca (S_1), zidentyfikować tylko ten dźwięk,
  - jeśli występują jakieś trudności, trzeba przyłożyć palec do tętnicy szyjnej i wyczuć tętno; wyczuwane tętno prawie nakłada się z pierwszym tonem serca,
  - membranę stetoskopu przesuwa się na okolicę zastawki trójdzielnej (IV–V przestrzeń międzyżebrowa w linii mostkowej lewej) i wysłuchuje pierwszy ton serca w sposób wyżej opisany,
  - membranę stetoskopu przesuwa się do góry wzdłuż lewej granicy mostka w kierunku podstawy serca, osłuchuje się w 2 lub 3 punktach, identyfikując pierwszy i drugi ton serca; drugi ton serca (S_2) staje się głośniejszy wraz z przemieszczaniem stetoskopu w kierunku okolic osłuchiwania zastawki aorty i zastawki pnia płucnego,
  - przykłada się membranę stetoskopu w okolicy osłuchiwania zastawki pnia płucnego i identyfikuje drugi ton serca (II przestrzeń międzyżebrowa po lewej stronie mostka),
  - przykłada się membranę w okolicy osłuchiwania zastawki aorty (II przestrzeń międzyżebrowa po prawej stronie mostka).
- **Rozróżnienie tonów serca** jest możliwe dzięki ocenie:
  - długości przerw między tonami – między pierwszym tonem serca a drugim przerwa jest krótsza niż przerwa między drugim tonem a pierwszym,
  - wychyleń tętna na obwodzie, które są zgodne z pierwszym tonem serca.
- Ocenia się miarowość serca, liczbę uderzeń na minutę oraz cechy tonów serca: czystość, głośność, akcentację.
- W warunkach prawidłowych **czynność serca** jest miarowa. Poszczególne ewolucje serca, składające się z dwóch tonów i przerw między nimi, występują w równych odstępach czasu.
- **Częstość pracy serca**, czyli liczba skurczów serca w ciągu minuty, wynosi 70–90 skurczów na minutę u osoby dorosłej (norma).
- **Prawidłowo tony serca** mają następujące cechy:
  - głośność – są dobrze słyszalne,
  - akcentacja – ton pierwszy głośniejszy jest nad zastawkami przedsionkowo-komorowymi, a drugi w miejscach osłuchiwania zastawki pnia płucnego i zastawki aorty,
  - czystość – nie są zaburzone.

- **Trzeci ton serca**, jako dodatkowy, jest niskim, łomoczącym dźwiękiem występującym podczas rozkurczu i zbiegającym się z końcem fazy szybkiego napełniania komór. Może być prawidłowy u młodych zdrowych dorosłych osób w przypadku zwiększenia pojemności wyrzutowej serca, np. u sportowców, podczas ciąży (ryc. 8.7).

Rycina 8.7. *Trzeci ton serca.*
M – *zastawka dwudzielna, T – zastawka trójdzielna,*
A – zastawka aorty, P – zastawka pnia płucnego.

8.2. OCENA KRĄŻENIA TĘTNICZEGO

Układ tętniczy rozprowadza utlenowaną krew z serca do tkanek i narządów ciała. W miejscach, gdzie tętnice przebiegają blisko powierzchni ciała lub mogą być dociśnięte do tkanki kostnej, wyczuwane jest **tętno**. Podczas całego cyklu pracy serca lewa komora wyciska krew do aorty i rozpoczyna falę tętna, która jest przenoszona na obwód.

8.2.1. BADANIE TĘTNA TĘTNICZEGO

Charakter obwodowej fali tętna ocenia się na tętnicach szyjnych oraz na czterech kończynach – na tętnicach: ramiennych, promieniowych, udowych, podkolanowych, piszczelowych, grzbietowych stóp. W czasie badania należy określić takie cechy tętna, jak: częstość, miarowość, zgodność z czynnością serca, wypełnienie, napięcie i chybkość.

Częstość tętna, podobnie jak liczba skurczów serca na minutę, zależy od wieku i czynników, które mogą przyspieszać lub zwalniać tętno. Do czynników przyspieszających częstość tętna należą m.in. stan emocjonalny, zwiększona ciepłota ciała (jej wzrost o 1° przyspiesza tętno o 8–10 uderzeń/min). Na zwolnienie tętna w warunkach prawidłowych wpływają sen i wytrenowanie fizyczne. Średnia częstość tętna u osoby dorosłej wynosi prawidłowo 70 uderzeń na minutę, zakres 55–115 uderzeń na minutę.

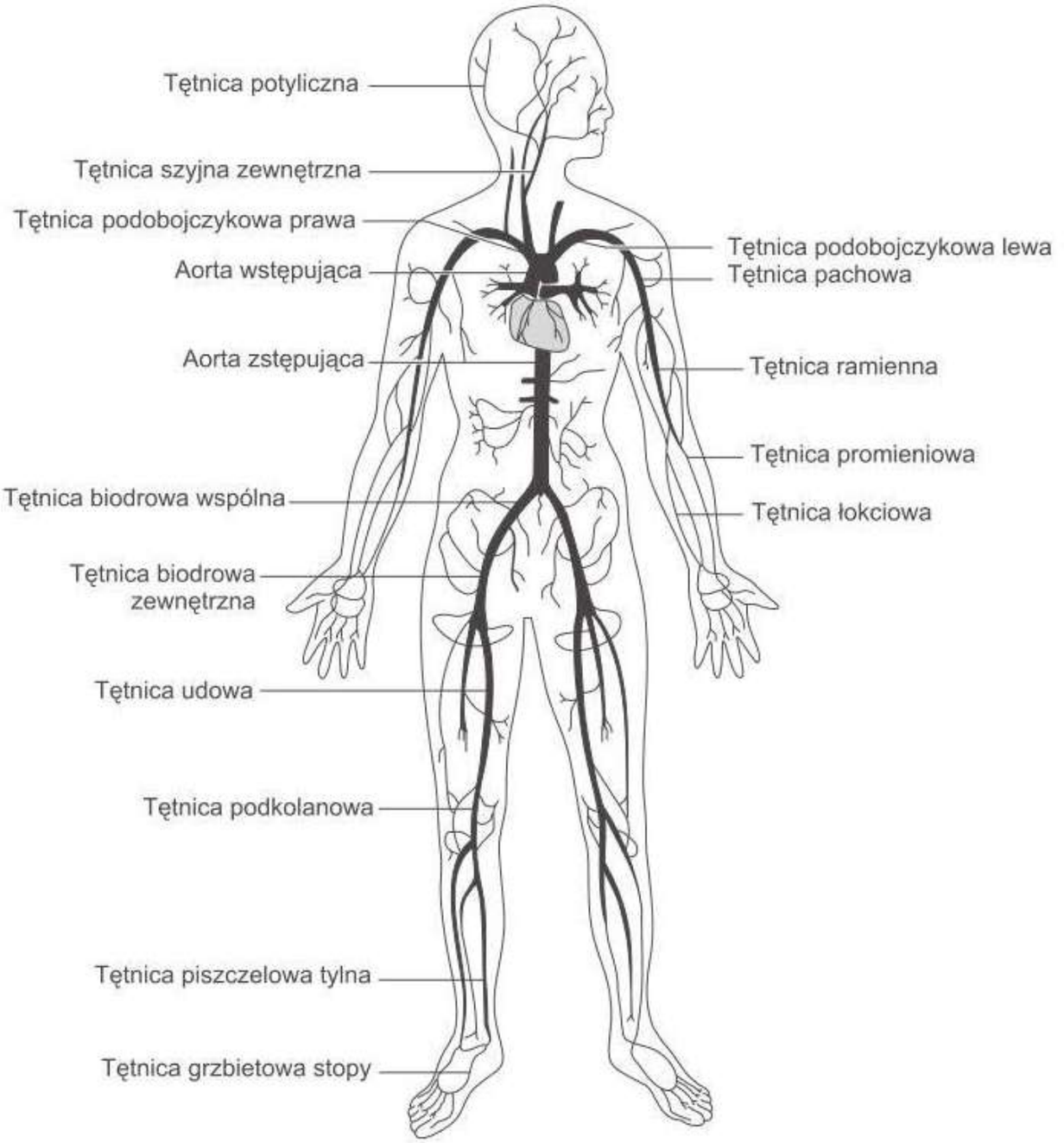

Rycina 8.8. *Główne tętnice.*

Miarowość tętna ocenia się, zwracając uwagę na odstępy między poszczególnymi jego falami. W warunkach prawidłowych może występować **niemiarowość oddechowa**, która polega na przyspieszeniu tętna podczas wdechu, a zwolnieniu podczas wydechu, ale jest zgodne z czynnością serca.

Wypełnienie tętna zależy od różnicy między ciśnieniem skurczowym a ciśnieniem rozkurczowym (tętno duże, małe, nitkowate).

Napięcie tętna określone jest siłą oporu, jaką przeciwstawia tętnica palcom badającego.

Chybkość tętna to szybkość wypełniania i opróżniania się tętnicy. Prawidłowe tętno u osoby dorosłej jest miarowe, dość wysokie, prawidłowo napięte i jednakowe na tętnicach jednoimiennych.

SPOSÓB BADANIA

(patrz też rozdz. 3.3.3)

- **Tętnica promieniowa** – obmacuje się tętnicę, układając palec wskazujący i środkowy (II, III) wzdłuż jej przebiegu. Jeśli tętno jest miarowe, ocenia się jego częstość, licząc przez 15 sekund i mnożąc przez 4, żeby otrzymać częstość na minutę. W przypadku zaburzeń rytmu tętna należy oceniać jego częstość przez 60 sekund (ryc. 8.10).
- **Tętnica ramienna** – tętno bada się, układając na przedniej powierzchni łokcia nad tętnicą ramienną opuszki palców II, III i IV (ryc. 8.11). Innym sposobem jest użycie kciuka prawej ręki do uciśnięcia przedniej powierzchni łokcia na ścięgnie mięśnia dwugłowego ramienia z pozostałymi palcami ułożonymi dookoła tylnej powierzchni łokcia.
- **Tętnica szyjna** – tętno szyjne jest bliżej serca i jeszcze dokładniej odzwierciedla cechy pracy lewej komory. Uciska się prawą tętnicę szyjną lewym kciukiem obok krtani pacjenta do tyłu (ryc. 8.12).
- **Tętnica udowa** – tętno jest najlepiej wyczuwalne, gdy badany leży płasko. Kciuk lub palce badający umieszcza nad górną gałęzią kości łonowej pacjenta i w połowie odległości między guzkiem łonowym a kolcem biodrowym przednim (ryc. 8.13).
- **Tętnica podkolanowa** – dogodnym miejscem do badania jest dół podkolanowy. Badany leży płasko z ugiętym kolanem. Badający palcami jednej ręki przyciska opuszki palców drugiej ręki na tętnicy podkolanowej (ryc. 8.14).
- **Tętnica piszczelowa tylna i tętnica grzbietowa stopy** – tętno piszczelowe bada się wokół stawu skokowego za kostką przyśrodkową. Tętno grzbietowe stopy badane jest palcami ułożonymi wzdłuż grzbietu stopy bocznie w stosunku do ścięgna mięśnia prostownika długiego palucha (ryc. 8.15).

Rycina 8.9. *Miejsca pomiaru tętna.*

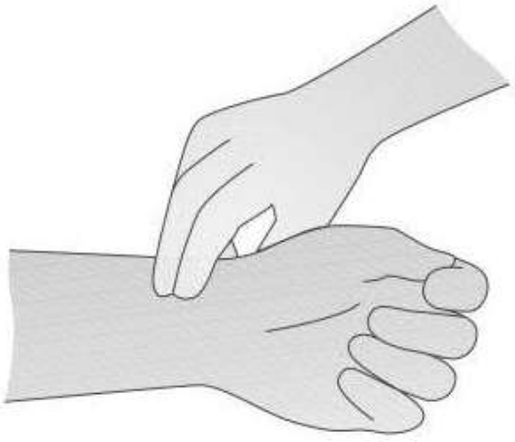

Rycina 8.10. *Pomiar na tętnicy promieniowej.*

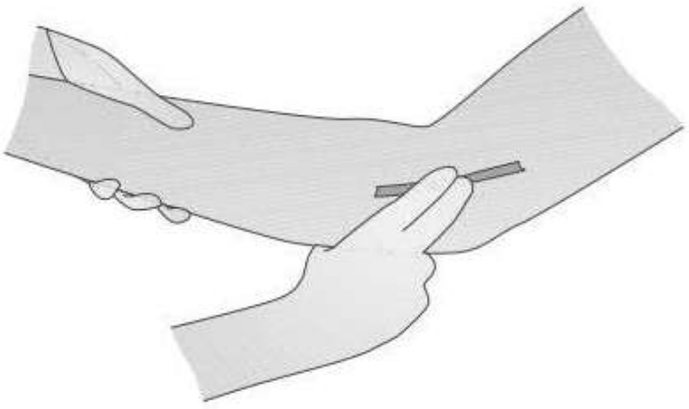

Rycina 8.11. *Pomiar na tętnicy ramiennej.*

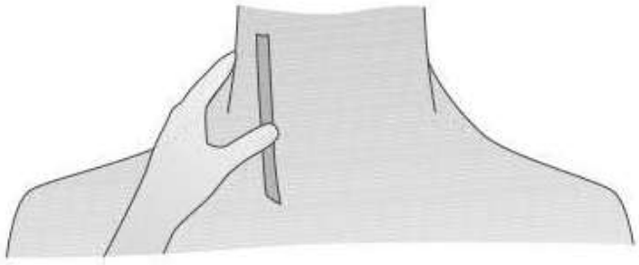

Rycina 8.12. *Pomiar na tętnicy szyjnej.*

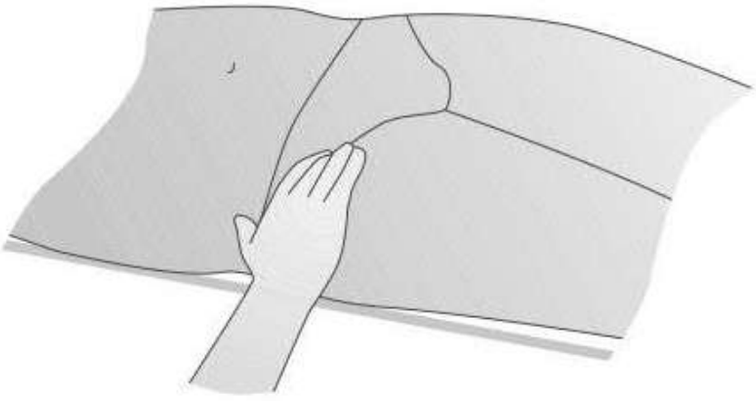

Rycina 8.13. *Pomiar na tętnicy udowej.*

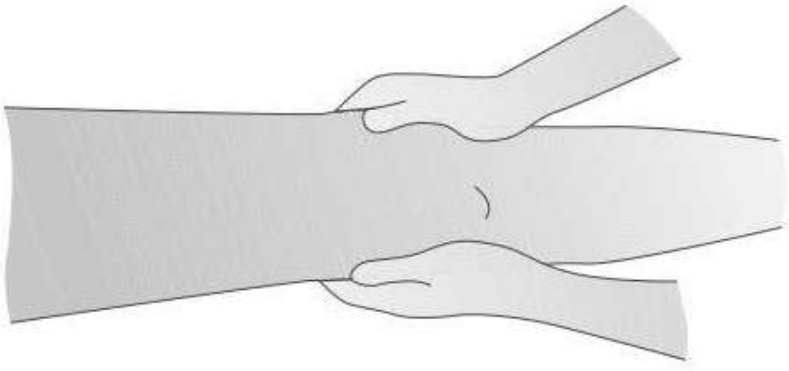

Rycina 8.14. *Pomiar na tętnicy podkolanowej.*

Rycina 8.15. *Pomiar na tętnicy grzbietowej stopy.*

BADANIE CIŚNIENIA TĘTNICZEGO KRWI

(patrz rozdz. 3.3.3)

8.2.2. OCENA UKRWIENIA TĘTNICZEGO RĘKI (TEST ALLENA)

Test Allena (ryc. 8.16) jest badaniem mającym na celu określenie prawidłowości unaczynienia tętniczego ręki, czyli drożności tętnicy promieniowej i tętnicy łokciowej oraz tętniczego łuku dłoniowego łączącego obie tętnice.

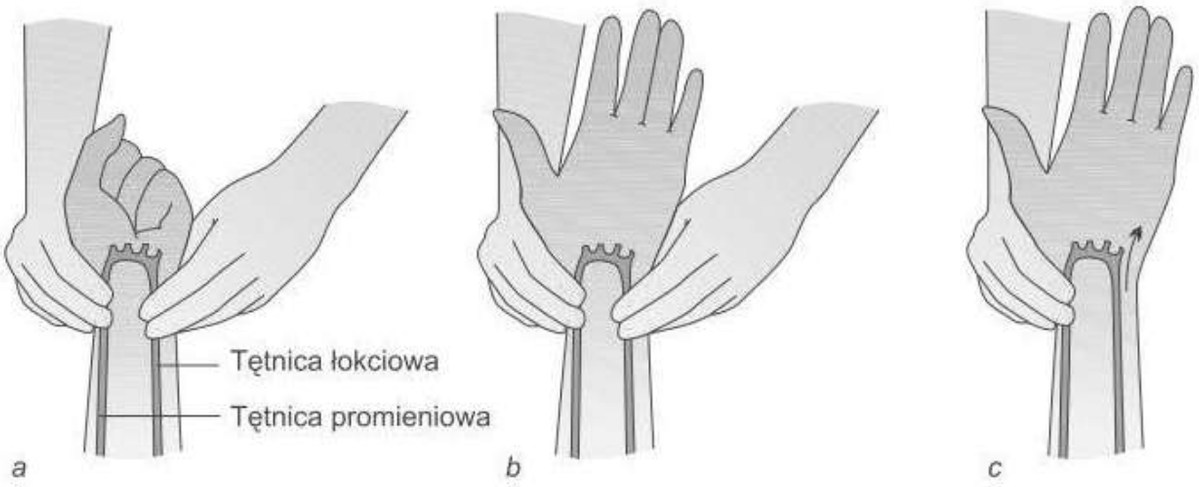

Rycina 8.16 *a–c. Test Allena.*

SPOSÓB BADANIA

- Uciska się tętnicę promieniową i tętnicę łokciową na przedramieniu, powyżej nadgarstka.
- Unosi się ramię chorego powyżej głowy i czeka, aż zblednie.
- Zwalnia się ucisk tylko na tętnicy łokciowej.
- Określa się czas powrotu prawidłowego zabarwienia palców.

Prawidłowy czas powrotu krążenia powinien wynosić około 7 sekund, czas powyżej 14 sekund świadczy o anomalii unaczynienia tętniczego ręki. U noworodków wartości te wynoszą odpowiednio 10 i 15 sekund.

8.2.3. BADANIE KRĄŻENIA WŁOŚNICZKOWEGO – NAWRÓT KAPILARNY

Nawrót kapilarny (capillary refill time – CRT) jest orientacyjnym badaniem mającym na celu ocenę perfuzji obwodowej. Polega na uciśnięciu (z siłą wystarczającą do zblednięcia skóry) przez 5 sekund paznokcia palca ręki położonego na wysokości serca. Po zwolnieniu ucisku mierzy się czas, jaki upływa do momentu powrotu koloru otaczającej skóry. W warunkach prawidłowych czas ten wynosi równo 2 sekundy lub mniej. Jego wydłużenie świadczy o zaburzeniach krążenia obwodowego. Fałszywie dodatnie wyniki mogą być spowodowane niską temperaturą otoczenia, podeszłym wiekiem badanego czy złym oświetleniem.

8.3. OCENA KRĄŻENIA ŻYLNEGO

Układ żylny zbiera krew z tkanek i doprowadza ją do prawego przedsionka serca. W systemie żylnym panuje dużo niższe ciśnienie niż w systemie tętniczym. Krew żylna z klatki piersiowej i brzucha jest biernie odprowadzana bezpośrednio przez żyłę główną. Odpływ krwi z głowy i szyi jest wspomagany przez grawitację w pionowej pozycji. W kończynach układ żylny dzieli się na żyły powierzchowne i żyły głębokie oddzielone jednokierunkowymi zastawkami. Podczas normalnej aktywności skurcz mięśni kończyn górnych i dolnych masuje żyły głębokie i czynnie popycha krew w kierunku serca.

8.3.1. CIŚNIENIE I TĘTNIENIE W ŻYŁACH SZYJNYCH

Badanie tętna żylnego jest istotne w ocenie czynności i wydolności prawokomorowej. Żyła szyjna wewnętrzna jest bezpośrednio połączona z żyłą główną górną i dalej z prawym przedsionkiem. Ciśnienie w prawym przedsionku jest równoważne do ciśnienia wywieranego przez słup krwi o wysokości 10–12 cm. Dlatego jeżeli pacjent stoi lub siedzi prosto, żyła szyjna jest zapadnięta, a kiedy leży płasko, jest całkowicie wypełniona.

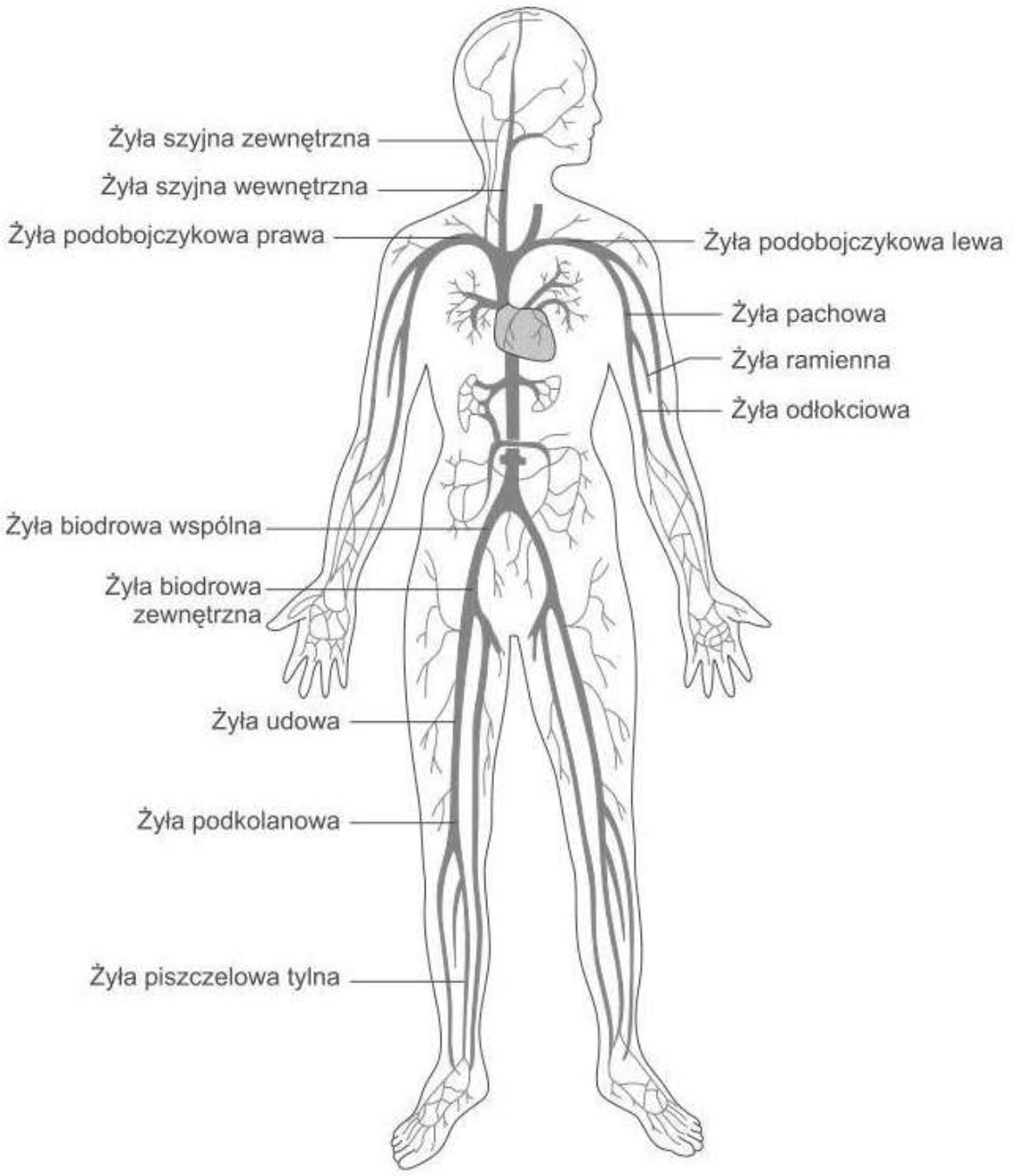

Rycina 8.17. *Główne żyły.*

SPOSÓB BADANIA

Do pomiaru tętna żylnego pacjenta układa się na plecach. Wezgłowie uniesione jest pod kątem około 30°, głowa wygodnie oparta na poduszce, a szyja lekko odgięta i pacjent patrzy prosto przed siebie. Takie ułożenie jest ważne, aby zniesione zostało napięcie mięśni mostkowo-obojczykowo-sutkowych, ponieważ żyły szyjne leżą bezpośrednio pod nimi. Przy dobrym oświetleniu należy zbadać obie strony szyi i odszukać żyły szyjne zewnętrzne, a następnie ocenić tętnienie żył szyjnych wewnętrznych. Trzeba skupić uwagę na prawej żyle wewnętrznej i poszukiwać tętnienia we wcięciu mostka, pomiędzy

przyczepami mięśnia mostkowo-obojczykowo-sutkowego do mostka i obojczyka lub tuż za mięśniem.

Różnicowanie tętnienia żylnego i tętna na tętnicy szyjnej

- Tętnienie żylne jest rzadko wyczuwalne palpacyjnie, a tętno tętnicze wyczuwa się palpacyjnie.
- Tętnienie żylne jest zniesione przez niewielki ucisk na żyłę tuż powyżej mostkowego końca obojczyka, tętnienie tętnicy nie jest zniesione takim uciskiem.
- Wysokość tętnienia żyły szyjnej zmienia się zależnie od pozycji (obniża się w miarę uniesienia chorego), wysokość tętna tętniczego nie jest zależna od pozycji.

POMIAR CIŚNIENIA ŻYLNEGO

Chory leży pod kątem 30°, z głową lekko odwróconą w stronę przeciwną do badanej. Do najwyższego punktu wypełnienia żyły szyjnej wewnętrznej, a dokładnie żyły prawej, przykłada się linijkę równolegle do podłoża, a do niej prostopadle linijkę z podziałką w centymetrach, przechodząc przez kąt mostka. Następnie mierzy się w centymetrach długość pionowego odcinka od kąta mostka i powyżej do punktu przecięcia linijek. Ten odcinek powyżej kąta mostka oznacza ciśnienie w żyłach szyjnych. Jeżeli ma poniżej 4 cm, ciśnienie żylne na szyi powyżej kąta mostka jest prawidłowe.

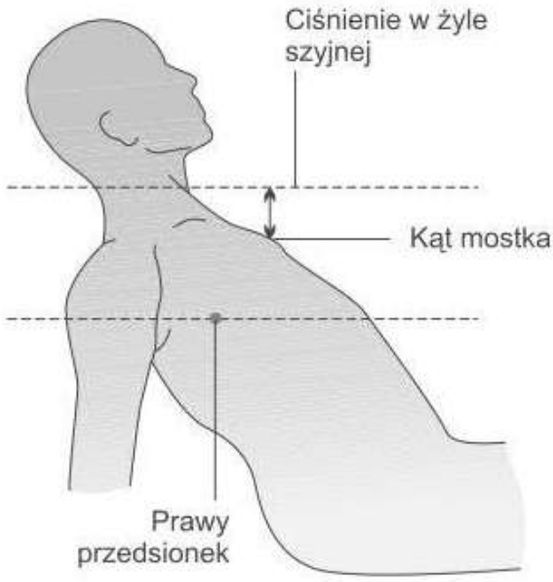

Rycina 8.18. *Pomiar ciśnienia żylnego.*

3.4 WYNIKI BADANIA

Tabela 8.2. Wyniki badania przedmiotowego serca

METODA BADANIA / CECHY	WYNIKI PRAWIDŁOWE	WYNIKI NIEPRAWIDŁOWE/ /PRZYCZYNY
Oglądanie		
Okolica przedsercowa	brak nieprawidłowości	wypuklenia i tętnienie (garb sercowy) będące wynikiem wrodzonych wad serca, które doprowadzają do powiększenia prawej komory serca/blizny (np. po sternotomii)
Oglądanie i palpacja		
Uderzenie koniuszkowe	powinno być widoczne przy linii środkowo-obojczykowej lewej w V przestrzeni międzyżebrowej	pukające/zwężenie zastawki dwudzielnej
		uderzające/ /niedomykalność zastawki aorty, niedomykalność zastawki płucnej
	u osób zdrowych z przeciętnie rozwiniętą tkanką tłuszczową i mięśniową często jest wyczuwalne, a rzadziej widoczne w V lewej przestrzeni międzyżebrowej w odległości równej długości palca do wewnątrz od linii środkowo-obojczykowej o powierzchni opuszki palca, powierzchnia równa jest opuszce palca	niewyczuwalne/otyłość, wysięk w jamie opłucnej lub osierdziowej
		przesunięcie na lewo/ /powiększenie lewej komory
		przesunięcie w stronę chorego płuca/zrosty opłucnowe, zmiany włókniste
		przesunięcie od chorego płuca/płyn w jamie opłucnej lub odma
Opukiwanie		
Stłumienie względne serca (wielkość serca)	górna granica – III przestrzeń międzyżebrowa	utrudnione lub niemożliwe/otyłość, odma, niedodma sąsiadujących z sercem płatów płuc
	prawa granica – ½ cm na zewnątrz od prawego brzegu mostka	poszerzenie granic serca, np. gromadzenie się płynu w osierdziu
	lewa granica – 1 cm przyśrodkowo od lewej linii środkowo-obojczykowej	

Tabela 8.2. cd.

METODA BADANIA / CECHY	WYNIKI PRAWIDŁOWE	WYNIKI NIEPRAWIDŁOWE/ /PRZYCZYNY
Czynność serca • Miarowość • Częstość skurczów	70–90 skurczów/minutę	niemiarowość może być spowodowana pobudzeniami przedwczesnymi (skurcze dodatkowe), migotaniem przedsionków lub zaburzeniami przewodnictwa przedsionkowo-komorowego • częstoskurcz (*tachycardia*) • rzadkoskurcz (*bradycardia*)
Tony serca • Głośność • Akcentacja	dobrze słyszalne ton pierwszy głośniejszy nad zastawkami przedsionkowo-komorowymi, ton drugi – w miejscach osłuchiwania zastawki pnia płucnego i zastawki aorty	osłabienie/otyłość wzmożenie pierwszego tonu, np. zwężenie zastawki dwudzielnej wzmożenie drugiego tonu, np. nadciśnienie tętnicze osłabienie pierwszego tonu, np. stany zapalne mięśnia sercowego osłabienie drugiego tonu, np. zwężenie ujść aorty i tętnicy płucnej
• Czystość	niezaburzona	oznaka osłabienia funkcji lewej komory, np. ostry zawał mięśnia sercowego
Trzeci ton serca	u młodych zdrowych dorosłych osób w przypadku zwiększenia pojemności wyrzutowej serca (np. u sportowców, u kobiet w ciąży)	najlepiej słyszalny u pacjentów z przerostem lewego przedsionka, np. kardiomiopatia przerostowa
Czwarty ton serca	nie występuje	szmery serca – stopnie głośności wg Levine'a

Tabela 8.3. Wyniki badania przedmiotowego krążenia tętniczego i żylnego

METODA BADANIA / CECHY	WYNIKI PRAWIDŁOWE	WYNIKI NIEPRAWIDŁOWE/ /PRZYCZYNY
Cechy tętna		
• Częstość	częstość średnia – 70 uderzeń/minutę, zakres 55–115 uderzeń/minutę	zwolnienie tętna, np. zwiększone ciśnienie śródczaszkowe, podrażnienia nerwu błędnego deficyt tętna – różnica między tętnem obwodowym a liczbą skurczów serca
• Miarowość (zgodność z czynnością serca)	może występować niemiarowość oddechowa – przyspieszenie tętna podczas wdechu, a zwolnienie podczas wydechu	
• Chybkość	może występować u osób starszych, kobiet w ciąży, po wysiłku	tętno chybkie/ /niedomykalność zastawki aorty, nadczynność tarczycy, niedokrwistość, przecieki tętniczo-żylne
• Wypełnienie • Napięcie		tętno leniwe/zwolnione opróżnianie się komory lewej (np. zwężenie zastawki aorty)
Ciśnienie tętnicze krwi	optymalne: ciśnienie skurczowe < 120 mmHg ciśnienie rozkurczowe < 80 mmHg amplituda 30–50 mmHg	nadciśnienie wtórne/ /zwężenie cieśni aorty nadciśnienie hormonalne nabyte, np. zespół Cushinga nadciśnienie nerkowe, polekowe niedociśnienie/zmniejszona pojemność minutowa serca, hipowolemia, nadmierne rozszerzenie naczyń krwionośnych
Test Allena	czas powrotu krążenia około 7 sekund; u noworodków 10 sekund	czas powyżej 14 sekund świadczy o anomalii unaczynienia tętniczego ręki

Tabela 8.3. cd.

METODA BADANIA / CECHY	WYNIKI PRAWIDŁOWE	WYNIKI NIEPRAWIDŁOWE/ /PRZYCZYNY
Tętno żylne	widoczne nad obojczykiem, gdy pacjent leży pod kątem 45°, dwie fale, ulega zmianie po uciśnięciu brzucha, niewyczuwalne palpacyjnie	widoczne tętnienie żylne nad obojczykiem, gdy pacjent siedzi/ /niedomykalność zastawki trójdzielnej
Ciśnienie żylne	na szyi powyżej kąta mostka mniejsze niż 4 cm	podwyższone, np. niewydolność prawokomorowa, przewodnienie, uszkodzenie zastawki trójdzielnej, wysięk w osierdziu

PIŚMIENNICTWO

1. Bickley L.S.: *Bates' Guide to Physical Examination and History Taking.* Lippincott Williams & Wilkins, Philadelphia 1999.
2. Bickley L.S.: *Przewodnik Batesa po badaniu przedmiotowym i podmiotowym* (wyd. polskie pod red. Z. Gacionga i P. Jędrusika). Termedia, Poznań 2010.
3. Woźniak W.: *Anatomia człowieka*. Urban & Partner, Wrocław 2003.

9. BADANIE BRZUCHA

Danuta Dyk

9.1. WPROWADZENIE

W celu ułatwienia oceny stanu fizykalnego i określenia miejsca występowania objawów posłużono się podziałem jamy brzusznej na dziewięć okolic, których położenie wyznaczają dwie umowne linie poziome i dwie pionowe (ryc. 9.1).

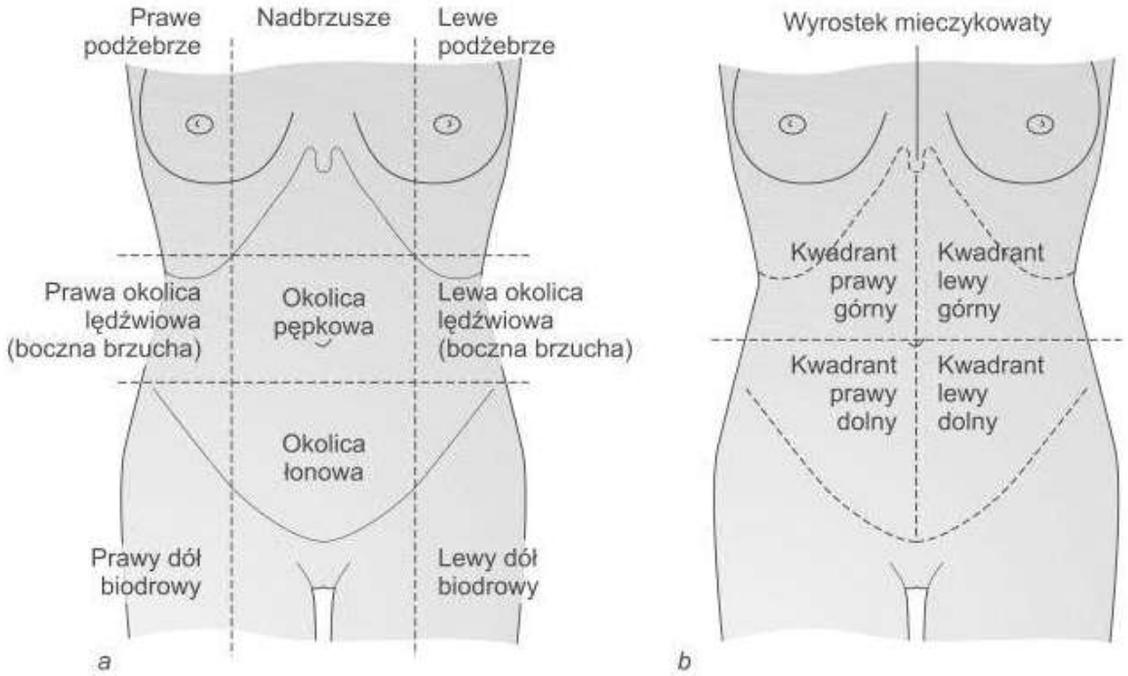

Rycina 9.1. *Podział przedniej ściany brzucha: a – okolice; b – kwadranty.*

Górna linia pozioma łączy ze sobą przednie krawędzie X żeber, dolna linia pozioma przechodzi przez górne krawędzie grzebieni biodrowych. Linie pionowe przebiegają przez punkty leżące w połowie odległości między linią środkową ciała a kolcami przednimi kości biodrowych. Linie poziome dzielą przednią ścianę brzucha na trzy okolice: nadbrzusze, śródbrzusze i podbrzusze. W każdej z tych okolic wyodrębniono trzy części.

Inny wariant opisowy dotyczy umownych linii (pionowej od wyrostka mieczykowatego do spojenia łonowego w linii środkowej ciała i prostopadłej do niej na wysokości pępka). Dzielą one przednią ścianę brzucha na cztery kwadranty. Położenie narządów jamy brzusznej można przypisać do poszczególnych kwadrantów (tab. 9.1).

Tabela 9.1. Położenie narządów jamy brzusznej

Prawy górny kwadrant	Lewy górny kwadrant
Wątroba	Trzon i ogon trzustki
Pęcherzyk żółciowy	Śledziona
Głowa trzustki	Żołądek
Górny brzeg prawej nerki	Lewa nerka
Tętnica nerkowa prawa	Tętnica nerkowa lewa
Prawy dolny kwadrant	**Lewy dolny kwadrant**
Dolna część prawej nerki	Lewy moczowód
Wyrostek robaczkowy	Lewy jajnik
Prawy moczowód	Lewy jajowód
Prawy jajnik	Tętnica biodrowa lewa
Prawy jajowód	Tętnica udowa lewa
Tętnica biodrowa prawa	Węzły chłonne pachwinowe
Tętnica udowa prawa	
Węzły chłonne pachwinowe	

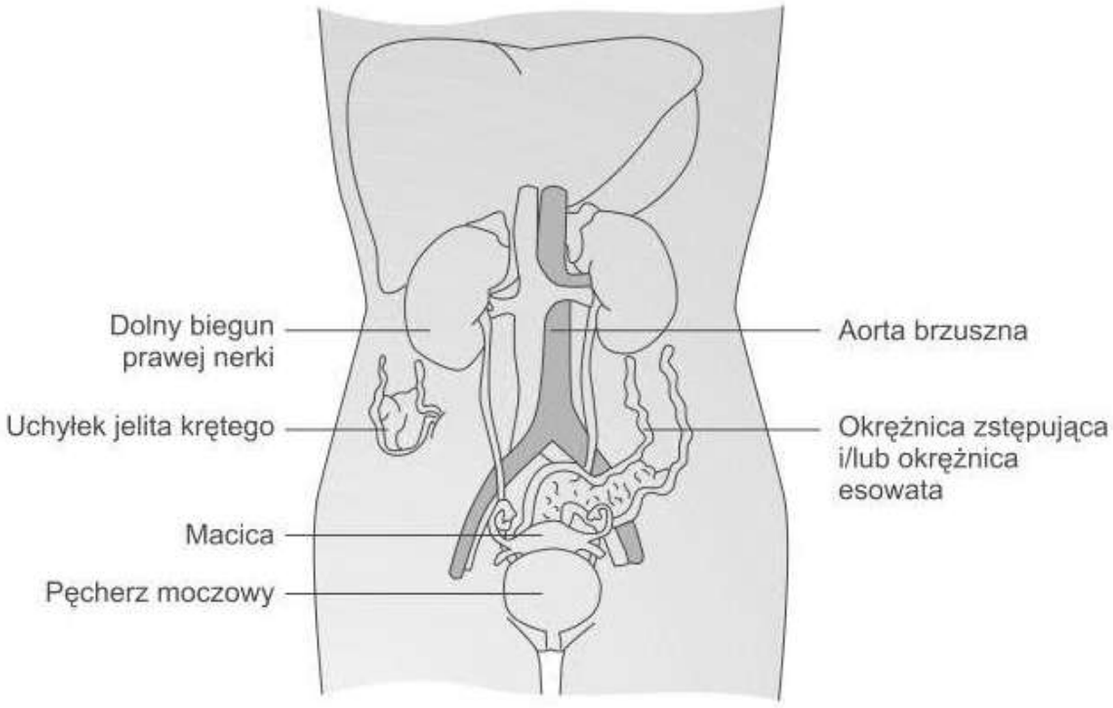

Rycina 9.2. *Położenie narządów jamy brzusznej.*

9.2. BADANIE PRZEDMIOTOWE BRZUCHA

Badanie fizykalne jamy brzusznej składa się z czterech etapów wykonywanych zwykle w następującej kolejności: oglądanie, osłuchiwanie, opukiwanie

i obmacywanie. Jedynym instrumentem potrzebnym do badania jest stetoskop, czasem korzysta się z centymetra krawieckiego do pomiaru obwodu brzucha.

ZASADY BADANIA

- Należy poinformować badanego o zakresie i celu badań, udzielić wyraźnych instrukcji.
- Podczas badania nie powinno się wykonywać gwałtownych ruchów, nie należy też badać z pośpiechem.
- Badanie powinno się odbywać przy dobrym oświetleniu.
- Konieczne jest odsłonięcie brzucha.
- Chory musi mieć opróżniony pęcherz.
- Optymalnym miejscem dla badającego jest prawa strona badanego.
- Pacjent powinien być ułożony w pozycji grzbietowej z poduszką pod głową.
- Czasami można też podłożyć poduszkę pod kolana w celu zmniejszenia napięcia mięśni brzucha.
- Kończyny górne badanego powinny być ułożone wzdłuż ciała. Często pacjent zakłada ręce za głowę, co nie jest wskazane, ponieważ zwiększa napięcie mięśni brzucha.
- Ręce badającego powinny być ciepłe, paznokcie krótkie, pomocne jest ogrzanie stetoskopu w rękach.
- Należy obserwować twarz pacjenta podczas badania.
- Jeśli pacjent jest wystraszony, wrażliwy na dotyk obcej ręki, można rozpocząć palpację z pomocą jego ręki, którą przykrywa ręka badającego. Po chwili można ją zsunąć i badać bezpośrednio.
- Trzeba poprosić pacjenta, aby wskazał okolice odczuwania bólu, badający zmniejszy wtedy siłę ucisku i miejsce to zbada na końcu.

9.2.1. OGLĄDANIE

- Ocenia się kształt brzucha oraz jego symetrię. Prawidłowo brzuch jest wklęsły, symetryczny i porusza się łagodnie z rytmem oddechu. Nadłonowe wybrzuszenie może wskazywać na wypełniony pęcherz moczowy lub ciężarną macicę.
- Na skórze poszukuje się rozstępów, poszerzenia żył. Może być widoczna prawidłowa sieć naczyń żylnych.
- Należy zwrócić uwagę na ruchomość oddechową powłok brzusznych, która jest uzależniona od ruchów przepony. Ruchy oddechowe u mężczyzn mają

charakter przeponowy, co oznacza, że powłoki brzuszne uwypuklają się w czasie wdechu.

- Ocenia się okolicę pępka – kontury, umiejscowienie. Prawidłowo pępek jest wklęsły.
- Obserwuje się przez kilka minut perystaltykę jelit. U ludzi bardzo szczupłych perystaltyka może być widoczna.
- Ocenia się pulsację w nadbrzuszu – często widoczna jest prawidłowa pulsacja aorty brzusznej.

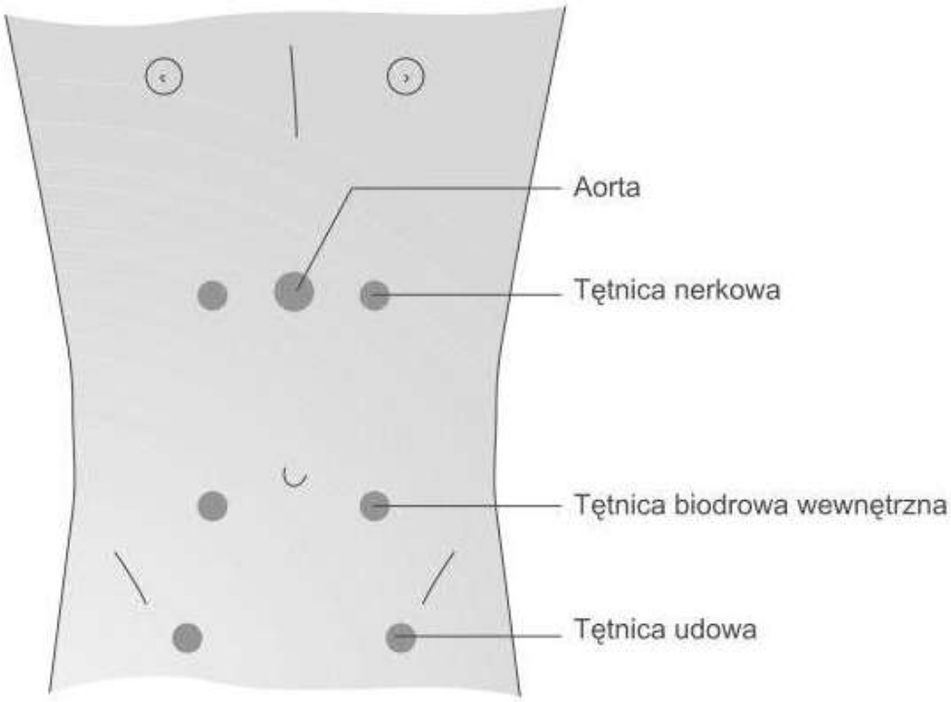

Rycina 9.3. *Naczynia tętnicze przedniej ściany brzucha.*

9.2.2. OSŁUCHIWANIE

Osłuchiwanie przynosi korzyści w ocenie perystaltyki jelit i wykrywaniu zwężeń tętnic. Zaleca się osłuchiwać brzuch przed jego badaniem palpacyjnym, ponieważ badanie to zwiększa perystaltykę.

- Należy przyłożyć membranę stetoskopu do brzucha i wysłuchiwać dźwięki perystaltyczne około 1 minuty w każdym kwadrancie. Trzeba zwrócić uwagę na ich częstość i charakter. W warunkach prawidłowych ruchy perystaltyczne występują nad jelitami, określane jako kruczenia i przelewania, a częstość ich ma zakres 5–34/min; najlepiej słyszalne są w prawym dolnym kwadrancie (ryc. 9.4).
- Jeżeli pacjent ma nadciśnienie, należy osłuchać lejkiem okolice nadbrzusza (tętnice nerkowe) w poszukiwaniu szmerów pochodzących z naczyń.

- Jeśli podejrzewa się niewydolność tętnic w kończynach dolnych, trzeba osłuchać aortę brzuszną, tętnice biodrowe oraz udowe (częściowe zwężenie tętnic powoduje zawirowania krwi, co może się objawiać szmerem).

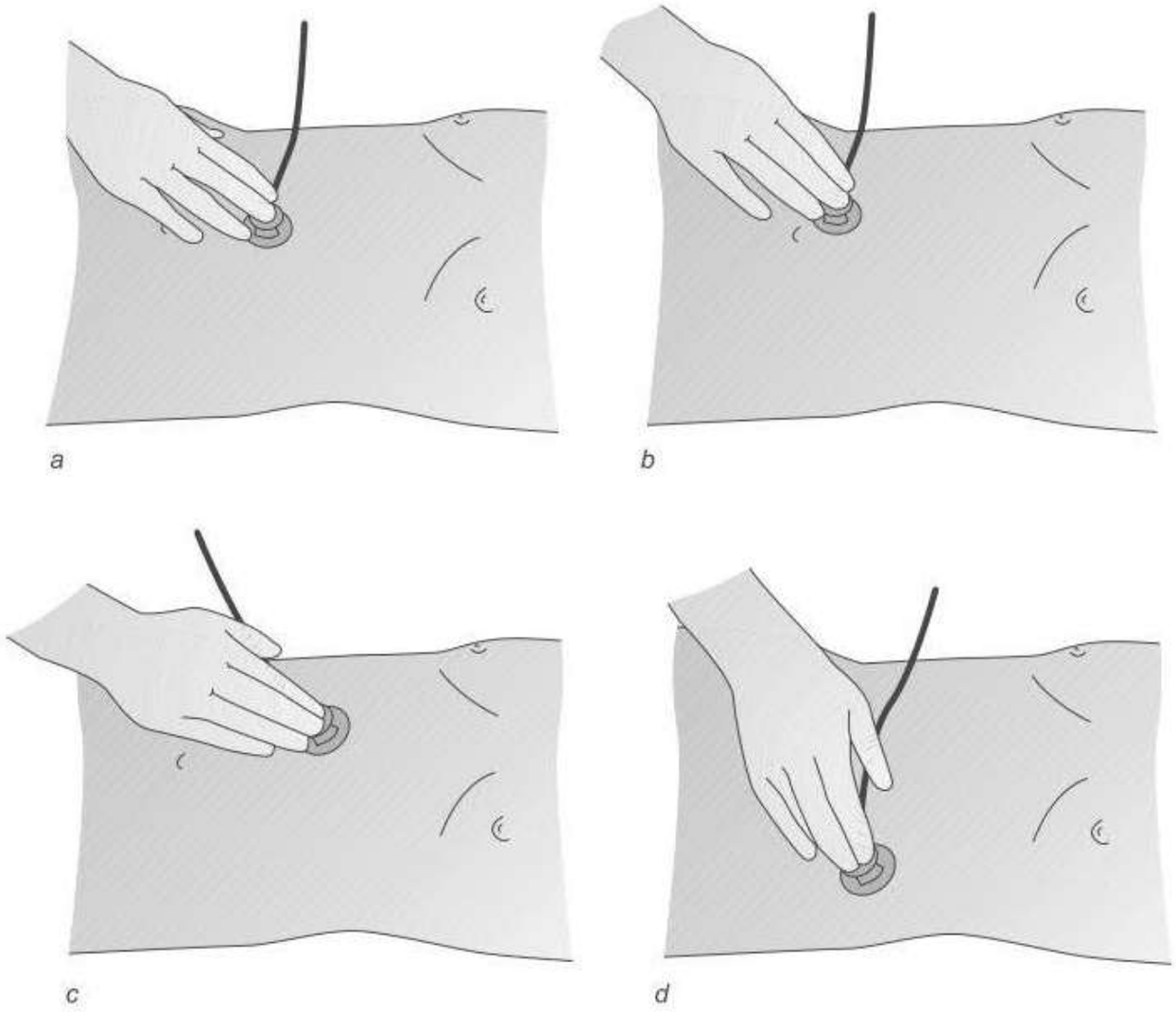

Rycina 9.4. *Osłuchiwanie brzucha: a – aorty; b – tętnicy nerkowej; c – wątroby; d – śledziony.*

9.2.3. OPUKIWANIE

Podczas opukiwania jamy brzusznej należy przestrzegać ogólnych zasad tej metody badania, ale stosuje się mniejszą siłę niż w badaniu klatki piersiowej. Opukiwanie jest użyteczne w ogólnej ocenie jamy brzusznej, w tym wielkości wątroby, śledziony, zalegania mas kałowych oraz obecności powietrza w żołądku i jelitach.

- Opukuje się brzuch we wszystkich czterech kwadrantach i ogólnie ocenia rozmieszczenie wypuku bębenkowego oraz stłumienia (ryc. 9.5).
- Określa się charakter odgłosu opukowego:

– w warunkach prawidłowych nad jamą brzuszną stwierdza się odgłos bębenkowy,
– wypełniony **pęcherz moczowy** powoduje stłumienie wypuku w okolicy nadłonowej,
– opukiwanie **wątroby** zaczynamy w linii środkowo-obojczykowej prawej na poziomie nieco poniżej pępka, przesuwając się do góry w kierunku badanego narządu; niepowiększona wątroba mieści się pod łukiem żebrowym (ryc. 9.7),
– stłumienie znad **śledziony** można wykryć jako małą owalną powierzchnię w okolicy X międzyżebrza w linii środkowo-pachowej; aby określić wielkość śledziony, opukuje się ją w różnych kierunkach, wsłuchując się w stłumienie wypuku.

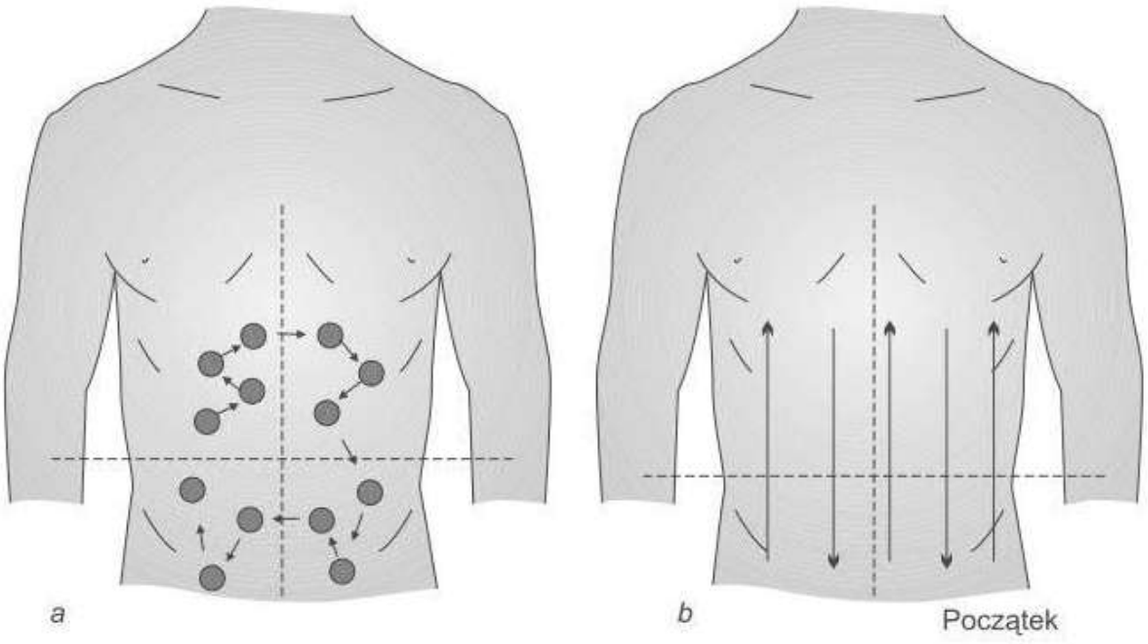

Rycina 9.5 *a, b. Techniki opukiwania brzucha.*

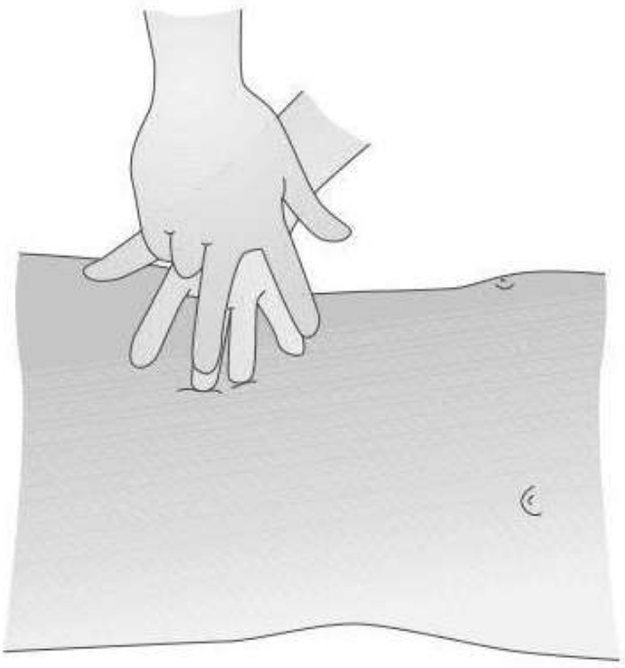

Rycina 9.6. *Opukiwanie powierzchni brzucha.*

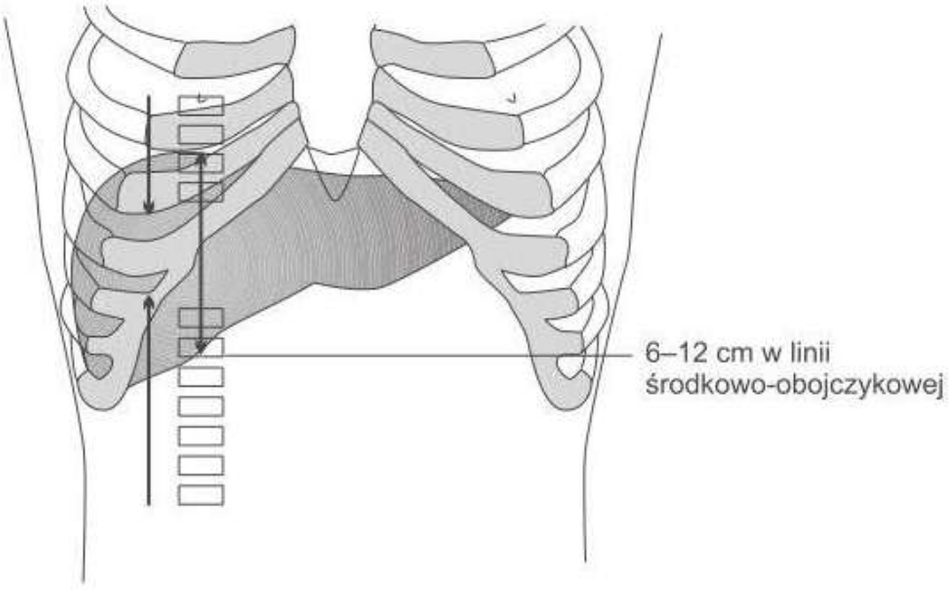

Rycina 9.7. *Opukiwanie wątroby.*

9.2.4. BADANIE PALPACYJNE

Badanie palpacyjne brzucha przeprowadza się w czasie normalnego i głębokiego oddychania. Brzuch bada się nie końcami palców, lecz całą ręką położoną płasko, pozostającą cały czas w kontakcie ze skórą pacjenta. Badanie dzieli się na dwie fazy: powierzchowną (orientacyjną) i głęboką (ryc. 9.8).

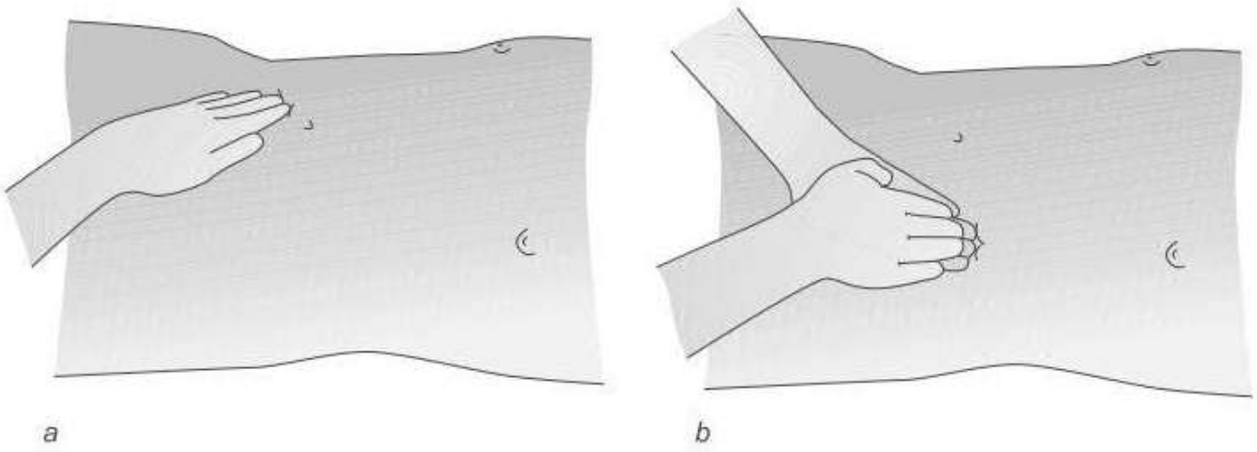

Rycina 9.8. *Badanie palpacyjne brzucha: a – powierzchowne; b – głębokie.*

- **Palpacja powierzchowna** – badanie orientacyjne, którego celem jest określenie oporu, tkliwości brzucha, przepuklin, zaburzeń czucia. Delikatność tego badania pomaga pacjentowi się zrelaksować. Przesuwając płynnie rękę, bada się wszystkie cztery kwadranty.
- **Palpacja głęboka** – potrzebna jest do opisania narządów jamy brzusznej i mas. Podobnie jak w poprzednim badaniu używa się dłoniowej powierzchni palców, badając wszystkie cztery kwadranty, z tym że ucisk dłoni jest mocniejszy. Badanie wykonuje się albo jedną ręką, albo oburącz, nakładając jedną rękę na drugą (ręka na górze zwiększa siłę ucisku ręki badającej). Ocenia się narządy i jakiekolwiek masy: umiejscowienie, rozmiar, kształt, konsystencję, tkliwość, pulsowanie i ruchliwość.

Palpacja wątroby (ryc. 9.10):

- Lewą rękę umieszcza się równolegle do pleców na wysokość XI–XII żebra. Dzięki uciskaniu tą ręką do przodu wątroba jest łatwiej wyczuwalna od przodu.
- Prawą rękę umieszcza się na brzuchu pacjenta równolegle do mięśnia prostego brzucha z końcami palców dobrze poniżej granicy stłumienia nad wątrobą.
- Poleca się pacjentowi nabrać głęboki wdech. Rękę wciska się do wewnątrz i ku górze, trzymając ją bez ruchu, gdy badany wykonuje głęboki wdech. Na szczycie wdechu zwalnia się ucisk do wewnątrz, utrzymując ucisk skierowany ku górze, co pozwala na wyczucie czubkami palców brzegu wątroby (najczęściej w przypadku jej powiększenia).
- Jeśli nie uda się to za pierwszym razem, **trzeba zwiększyć siłę ucisku do środka i powtórzyć manewr**. **Należy unikać zbyt bliskiego położenia palców do prawego łuku żebrowego.**

- Prawidłowa wątroba i prawidłowy pęcherzyk żółciowy są zazwyczaj niewyczuwalne. Badalna normalna wątroba ma twardy, ostry, o regularnym zarysie brzeg z gładką powierzchnią.

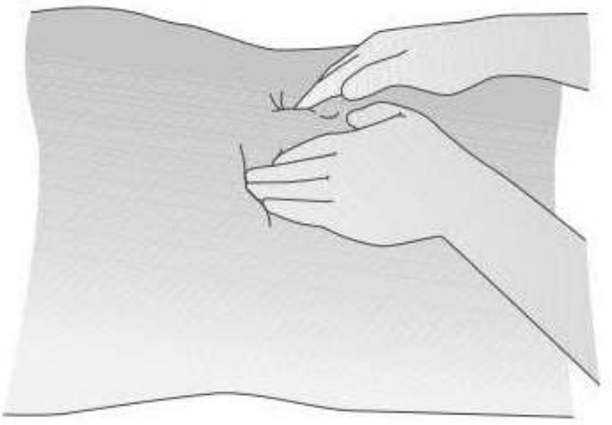

Rycina 9.9. *Badanie palpacyjne aorty brzusznej.*

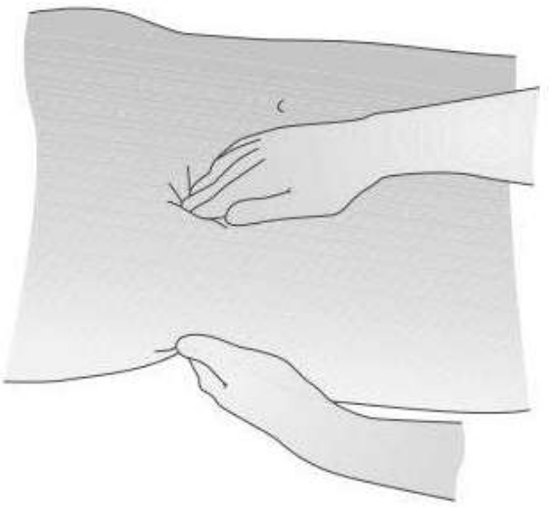

Rycina 9.10. *Badanie pulsacyjne wątroby.*

Tabela 9.2. Wyniki badania przedmiotowego brzucha

METODA BADANIA / CECHY	WYNIKI PRAWIDŁOWE	WYNIKI NIEPRAWIDŁOWE/ /PRZYCZYNY
Oglądanie Kontur, symetria powłok brzusznych	brzuch jest wklęsły, symetryczny i porusza się łagodnie z rytmem oddechu, nadłonowe wybrzuszenie może wskazywać na wypełniony pęcherz lub ciężarną macicę	niebieskawe plamy w okolicy pępka/ostre krwotoczne zapalenie trzustki (objaw Cullena) blizny – obecność przepukliny w miejscach blizn (ryc. 9.11)
	w czasie ciąży występują rozstępy biegnące łukowato w obu bocznych okolicach brzucha	rozstępy purpurowe na skórze brzucha/choroba Cushinga
	może być widoczna sieć naczyń żylnych	kręte poszerzone powierzchowne żyły w nadbrzuszu/ /nadciśnienie wrotne
		powiększenie narządów – podczas oddychania powiększona wątroba lub śledziona schodzi poniżej łuku żebrowego
		obecność guzów w jamie brzusznej, przepełnienie jelita masami kałowymi
Pępek – kontury, umiejscowienie	pępek wklęsły	objawy zapalenia pępka lub przepukliny okołopępkowej,
		pępek wynicowany/masywne wodobrzusze
Ruchomość oddechowa powłok brzusznych	ruchy oddechowe u mężczyzn mają charakter przeponowy, co oznacza, że powłoki brzuszne uwypuklają się w czasie wdechu	ruchy oddechowe niewidoczne/zapalenie otrzewnej
Pulsacja w nadbrzuszu	aorta brzuszna jest często widoczna w nadbrzuszu	patologiczne tętnienie w nadbrzuszu/powiększenie prawej komory serca, tętniak aorty brzusznej (ma charakter unoszący)
Widoczna perystaltyka jelit	u osób z cienkimi powłokami brzusznymi	perystaltyka nadmierna w środkowej części brzucha/ /niedrożność jelit

Tabela 9.2. cd.

METODA BADANIA / CECHY	WYNIKI PRAWIDŁOWE	WYNIKI NIEPRAWIDŁOWE/ /PRZYCZYNY
Osłuchiwanie		
Szmery (dźwięki) jelitowe	perystaltyczne ruchy jelit określane jako kruczenia i przelewania, zakres 5–34/minutę, najlepiej słyszalne w prawym dolnym kwadrancie	brak perystaltyki – niestwierdzanie szmeru jelitowego przez co najmniej 2 minuty/np. zapalenie otrzewnej
		pacjent ma nadciśnienie – osłuchiwanie lejkiem okolic nadbrzusza (tętnice nerkowe) w poszukiwaniu szmerów pochodzących z naczyń
		podejrzenie niewydolności tętnic w kończynach dolnych – osłuchiwanie aorty brzusznej, tętnic biodrowych oraz udowych (częściowe zwężenie tętnic powoduje zawirowania krwi, co może objawiać się szmerem)
		szmery z aorty brzusznej/ /zmiany miażdżycowe, tętniak aorty brzusznej
Opukiwanie		
Ocenia się ogólnie rozmieszczenie wypuku bębenkowego oraz stłumienia	nad jamą brzuszną stwierdza się odgłos bębenkowy, wypełniony pęcherz powoduje stłumienie wypuku w okolicy nadłonowej	stłumienie wypuku nad jamą brzuszną/wodobrzusze, guzy, powiększenie miąższowych narządów wewnętrznych
Stłumienie wątrobowe	niepowiększona wątroba mieści się pod prawym łukiem żebrowym	zniesienie stłumienia wątrobowego, np. perforacja przewodu pokarmowego
Stłumienie znad śledziony	stłumienie wypuku na małej owalnej powierzchni w okolicy X międzyżebrza w linii środkowo-pachowej lewej	

Tabela 9.2. cd.

METODA BADANIA / CECHY	WYNIKI PRAWIDŁOWE	WYNIKI NIEPRAWIDŁOWE/ /PRZYCZYNY
Palpacja	narządy jamy brzusznej są niewyczuwalne, niebolesne u osób szczupłych okrężnica zstępująca i okrężnica esowata mogą być wyczuwalne jako podłużne struktury o obłym kształcie w lewym dole biodrowym u osób szczupłych można wyczuć aortę brzuszną jako delikatnie tętniącą strukturę w linii pośrodkowej ciała powyżej pępka	**objaw otrzewnowy Blumberga** – po nagłym zwolnieniu ucisku pacjent odczuwa silny ból (ostre, ograniczone zapalenie otrzewnej) **objaw Rowsinga** – przy naciśnięciu w lewym dolnym kwadrancie pacjent odczuwa ból po przeciwległej stronie (zapalenie wyrostka robaczkowego)
Palpacja wątroby	wątroba i pęcherzyk żółciowy zazwyczaj są niewyczuwalne; wątroba ma twardy, ostry, o regularnym zarysie brzeg z gładką powierzchnią	wątroba powiększona – określa się, ile centymetrów poniżej łuku żebrowego; brzeg zaokrąglony w marskości bolesność uciskowa okolicy pęcherzyka żółciowego/ /zapalenie pęcherzyka żółciowego

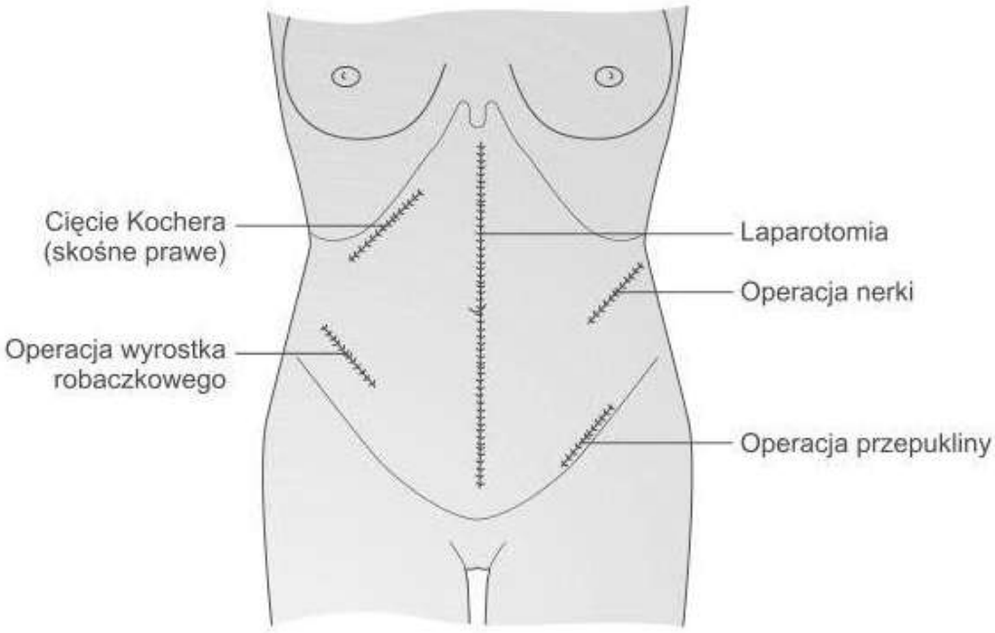

Rycina 9.11. *Umiejscowienie blizn po operacjach jamy brzusznej.*

9.3. BADANIE ODBYTU

Odbytnica biegnie w przedłużeniu okrężnicy esowatej i w okolicy kroczowej kończy się odbytem. W **odbytnicy** wyróżnia się część miedniczą położoną w miednicy mniejszej do przodu od kości krzyżowej i kości guzicznej, tworzącą łuk wypukły ku tyłowi – zgięcie krzyżowe, oraz część odbytową, zwaną także **kanałem odbytu**, tworzącą łuk wypukły ku przodowi – zgięcie kroczowe. Kanał odbytu ma 3–4 cm długości i stanowi połączenie między odbytnicą i kroczem. **Błonę mięśniową** odbytnicy tworzą dwie warstwy: zewnętrzna – podłużna i wewnętrzna – okrężna. Wewnętrzna warstwa okrężna w części odbytowej tworzy **mięsień zwieracz wewnętrzny odbytu**, natomiast na zewnątrz błona mięśniowa części odbytowej tworzy **zwieracz zewnętrzny odbytu**. Błona śluzowa wyściełająca odbytnicę w części miednicznej wytwarza stałe fałdy poprzeczne, a w części odbytowej tworzy pionowe **słupy odbytu**. Opisując okolice odbytu, można się posłużyć położeniem wskazówek na tarczy zegara (ryc. 9.13).

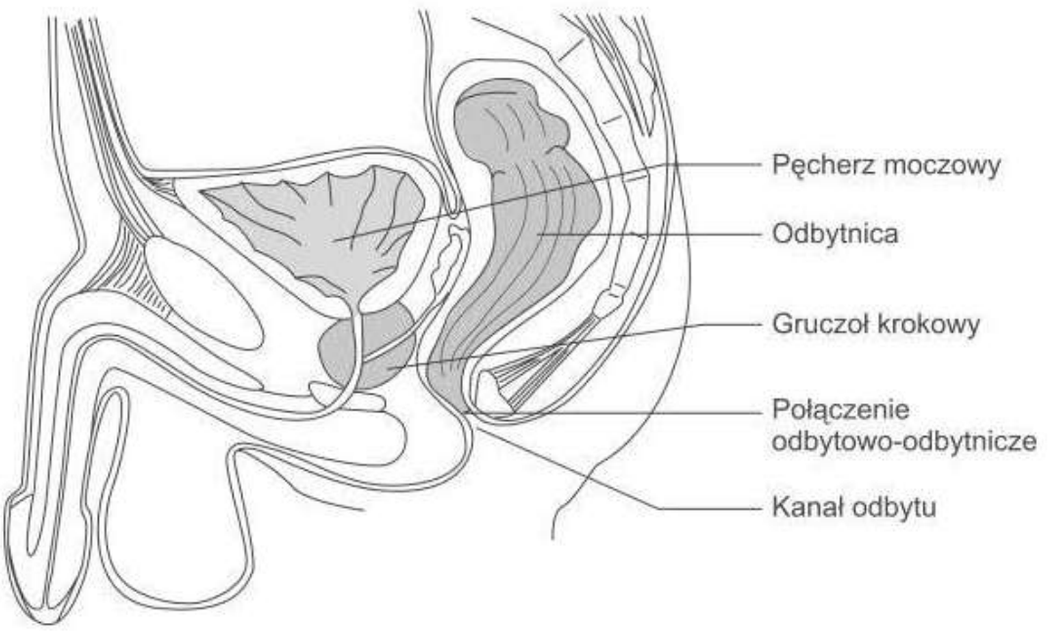

Rycina 9.12. *Odbytnica i odbyt.*

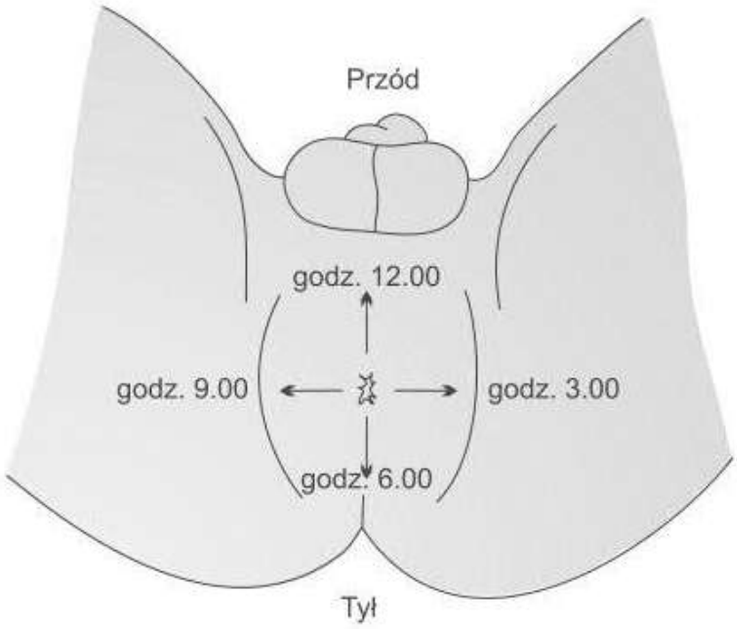

Rycina 9.13. *Opis okolicy odbytu za pomocą położenia wskazówek zegara.*

ZASADY BADANIA

- Należy wytłumaczyć pacjentowi potrzebę przeprowadzenia badania i na czym będzie polegało.
- Uprzedzić trzeba pacjenta o tym, że badanie może wywołać uczucie pełności w odbytnicy i parcia na stolec.
- Badanie może się odbywać w różnych ułożeniach ciała badanego. Najczęściej wystarczająca jest pozycja leżąca na lewym boku z nogami zgiętymi w kolanach i biodrach, pośladki powinny być ułożone blisko krawędzi łóżka/ /kozetki.
- Badanie powinno być wykonywane w obecności asystenta.
- Do badania zawsze należy na obie ręce nałożyć rękawiczki.

SPOSÓB BADANIA

Oglądanie

- Delikatnie należy rozchylić pośladki, aby uwidocznić szparę odbytu i strefę przejściową między skórą i błoną śluzową odbytu. W skórze odbytu znajdują się liczne zakończenia nerwów czuciowych.

Palpacja

- Należy posmarować palec wskazujący przezroczystym zmywalnym wodą żelem i ucisnąć końcem palca strefę między skórą i błoną śluzową: opuszka palca powinna się znajdować na godzinie szóstej.

- Wsuwa się palec do kanału odbytu i dalej do odbytnicy, kierując czubek palca ku tyłowi wzdłuż krzywizny kości krzyżowej (ryc. 9.14).
- Gdy cały palec jest już wewnątrz, należy sprawdzić napięcie mięśni odbytu, polecając pacjentowi, aby je zacisnął.
- Delikatnie obracając palec o 180°, bada się tylną i tylno-boczną ścianę odbytnicy.
- Należy obrócić palec dokoła, aby jego opuszka znalazła się w położeniu na godzinie dwunastej, co umożliwia badanie przedniej i przednio-bocznej ściany odbytnicy. Prawidłowo odbytnica jest jednakowo gładka i podatna.
- Po wysunięciu palca z odbytnicy i odbytu trzeba sprawdzić, czy na rękawiczce jest stolec, czy jest smolisty, czy zawiera świeżą krew.

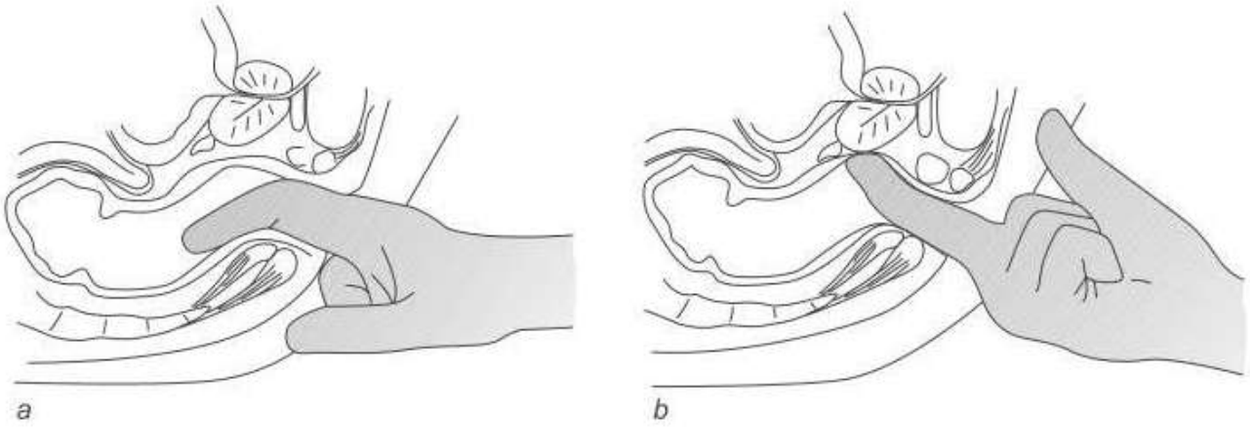

Rycina 9.14 *a, b. Badanie przez odbyt.*

9.4. DOKUMENTACJA WYNIKÓW BADANIA

Tabela 9.3. Wyniki badania przedmiotowego odbytu

METODA BADANIA / CECHY	WYNIKI PRAWIDŁOWE	WYNIKI NIEPRAWIDŁOWE/PRZYCZYNY
Oglądanie	niezmieniona chorobowo szpara odbytu	obecność polipów, wyrośli odbytu, zatok włosowych, kłykcin kończystych, szczelin, przetok, zewnętrznych guzków krwawniczych wypadania odbytnicy sinawe zabarwienie wokół odbytu, np. choroba Crohna
Palpacja	bańka odbytnicy pusta, odbytnica jednakowo gładka, miękka i niebolesna	bolesność, obecność guza, polipów, ropnia stolec smolisty, zawiera świeżą krew