PIŚMIENNICTWO

1. Bickley L.S.: *Bates' Guide to Physical Examination and History Taking*. Lippincott Williams & Wilkins, Philadelphia 1999.
2. Bickley L.S.: *Przewodnik Batesa po badaniu przedmiotowym i podmiotowym* (wyd. polskie pod red. Z. Gacionga i P. Jędrusika). Termedia, Poznań 2010.
3. Woźniak W.: *Anatomia człowieka*. Urban & Partner, Wrocław 2003.

10. BADANIE ŻEŃSKICH NARZĄDÓW PŁCIOWYCH

Aleksandra Gaworska-Krzemińska

Badanie przedmiotowe żeńskich narządów płciowych wymaga szczególnych warunków, tj. zapewnienia intymności i godności. Badający, jeśli to możliwe, powinien być tej samej płci lub w badaniu powinna uczestniczyć osoba trzecia, szczególnie gdy badanie dotyczy nieletniej. Jednak powinno się odbywać bez dodatkowej obecności osób postronnych, aby pacjentka nie miała oporów przed rozmową o zaburzeniach płciowych czy seksualnych.

Po przeprowadzeniu szczegółowego wywiadu należy przejść do badania przedmiotowego, które składa się z badania zewnętrznego (oglądanie, badanie palpacyjne) oraz badania wewnętrznego (przez pochwę – *per vaginam*, i przez odbytnicę – *per rectum*). Celem badania jest ocena dojrzałości płciowej oraz wykrycie ewentualnych zmian patologicznych.

10.1. BUDOWA ŻEŃSKIEGO UKŁADU PŁCIOWEGO

Układ płciowy żeński składa się z narządów płciowych zewnętrznych i wewnętrznych.

Do **narządów płciowych zewnętrznych** zalicza się: wzgórek łonowy, wargi sromowe większe, przedsionek pochwy, wargi sromowe mniejsze, łechtaczkę, gruczoły przedsionkowe większe (gruczoły Bartholina), błonę dziewiczą.

Do **narządów płciowych wewnętrznych**, które znajdują się w miednicy mniejszej, należą: jajniki, jajowody, macica i pochwa.

Srom (zewnętrzna część układu) obejmuje kilka narządów. Nad spojeniem łonowym znajduje się wypukłość zwana wzgórkiem łonowym, który ku dołowi przechodzi w wargi sromowe większe. Między wargami sromowymi większymi znajdują się wargi sromowe mniejsze pokryte błoną śluzową. Otaczają one i ograniczają przedsionek pochwy. Wejście do pochwy zasłonięte jest częściowo błoną dziewiczą, utworzoną przez zdwojenie błony śluzowej.

Łechtaczka jest położona w górnym kącie szpary sromowej. Zawiera dwa ciała jamiste, które – podobnie jak prącie – mogą wypełniać się krwią pod wpływem podniecenia płciowego.

Jajniki spełniają funkcję żeńskich gruczołów rozrodczych. Są zawieszone na więzadłach w dolnej części jamy brzusznej, w miednicy mniejszej, przylegają do jej bocznych ścian. Górne bieguny jajników objęte są przez jajowody.

Od momentu osiągnięcia przez kobietę dojrzałości płciowej (12.–16. rok życia) aż do momentu wygaśnięcia jej funkcji rozrodczych (45.–50. rok życia), przeciętnie co 28 dni dojrzewa w jajniku pęcherzyk Graafa, uwalniając **komórkę jajową**. Jajo dostaje się do jajowodu, a w miejscu pękniętego pęcherzyka tworzy się ciałko żółte (gruczoł dokrewny), którego wydzielina jest konieczna do umożliwienia wszczepienia się zapłodnionego jaja w błonę śluzową macicy.

Jajowody to parzyste przewody długości około 12 cm, przez które jajo dostaje się do macicy. Wolny koniec jajowodu rozpoczyna się ujściem brzusznym jajowodu i obejmuje część jednego z jajników, drugi koniec uchodzi do macicy. Sprzyja to wychwytywaniu komórki jajowej, a ruch rzęsek nabłonka wyściełającego jajowód kieruje komórkę jajową do jego światła.

Macica jest narządem, w którym rozwija się zarodek. Składa się głównie z grubej warstwy mięśniowej, zbudowanej z włókien gładkich. Ma trzon i szyjkę, w której można wyróżnić część pochwową szyjki. Przewód szyjki macicy przedłuża się w jamę macicy, pokrytą od wewnątrz błoną śluzową.

Błona śluzowa złuszcza się i odnawia w czasie comiesięcznych cykli. Typowym położeniem macicy jest jej nachylenie i zgięcie ku przodowi. Otrzewna pokrywająca trzon macicy wytwarza ku bokom fałd zwany więzadłem szerokim. Więzadło szerokie umocowuje macicę, a dalej utrzymują ją parzyste więzadła obłe macicy oraz więzadła krzyżowo-maciczne.

Pochwa to mięśniowo-błoniasty przewód łączący macicę z zewnętrznymi narządami płciowymi. Górny odcinek pochwy obejmuje szyjkę macicy (część pochwowa), która częściowo wnika do pochwy. Pełni funkcję kanału, przez który dostaje się sperma, oraz kanału rodnego, przez który dziecko wydostaje się na zewnątrz. Dzięki zawartości komórek mięśni gładkich oraz tkanki sprężystej jest narządem rozciągliwym, co występuje np. podczas porodu.

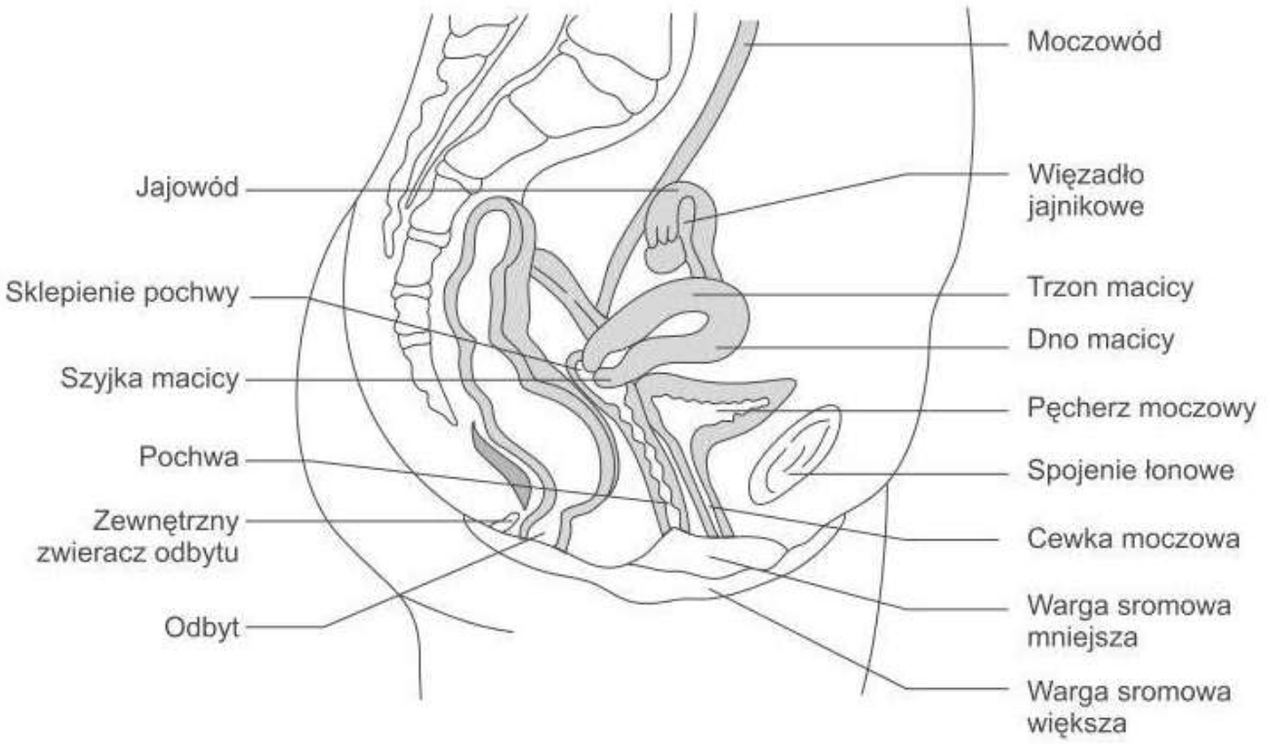

Rycina 10.1. *Wewnętrzne żeńskie narządy płciowe.*

Cykl miesiączkowy trwa najczęściej 28 dni (nie powinien trwać dłużej niż 35 dni i krócej niż 25 dni). W każdym cyklu miesiączkowym występują w całym organizmie kobiety, a szczególnie w błonie śluzowej macicy, charakterystyczne zmiany, które można podzielić na cztery fazy:

- faza wzrostu (proliferacji) – trwa 10–14 dni,
- faza owulacji (jajeczkowania) – jeśli cykle są regularne, występuje około 14. dnia,
- faza wydzielnicza,
- faza krwawienia miesiączkowego – trwa 3–5 dni.

Przekwitanie jest to okres przejściowy między dojrzałością płciową a starością. Spowodowane jest stopniowym wygasaniem prawidłowej czynności jajników, co objawia się zaniknięciem dwufazowości cyklu (cykle bezowulacyjne), zaburzeniami cyklu miesiączkowego, aż do ustania miesiączkowania. Ostatnia miesiączka nazywana jest **menopauzą**. Menopauza nie jest jednak równoznaczna z początkiem przekwitania, które rozpoczyna się około 6 lat wcześniej. Wystąpienie menopauzy często poprzedza okres nieregularnie powtarzających się miesiączek. Za menopauzę uznaje się krwawienie, po którym występuje co najmniej 6-miesięczna przerwa w krwawieniu. Menopauza dzieli okres przekwitania na okres przedmenopauzalny i pomenopauzalny – który zazwyczaj trwa około 6 lat.

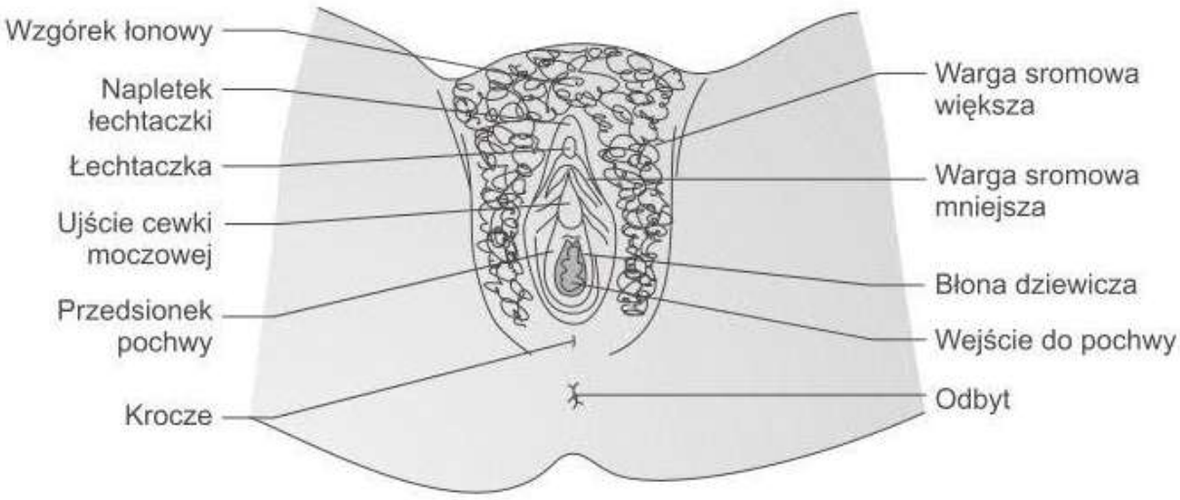

Rycina 10.2. *Zewnętrzne żeńskie narządy płciowe.*

10.2. OCENA DOJRZAŁOŚCI PŁCIOWEJ

Do oceny stopnia rozwoju cech płciowych żeńskich stosuje się skale Tannera w zakresie rozwoju włosów łonowych i piersi. Wiek dojrzewania może być różny, gdyż wpływa na to wiele czynników, np. stan odżywiania. Najczęściej dojrzewanie u dziewcząt rozpoczyna się między 8. a 13. rokiem życia, natomiast pierwsza miesiączka pojawia się między 12. a 14. rokiem życia. W ostatnim stuleciu obserwuje się obniżanie wieku występowania pierwszej miesiączki.

Aby dokonać oceny rozwoju włosów łonowych według **skali Tannera**, należy obejrzeć owłosienie łonowe i określić jego stadium:

- Stadium 1 (przedpokwitaniowe) – brak owłosienia, z wyjątkiem meszku jak na skórze brzucha.
- Stadium 2 – delikatne owłosienie warg sromowych i dołów pachowych (pojawiają się rzadkie, proste, jasne, bez pigmentu włosy wzdłuż przyśrodkowych krawędzi warg sromowych).
- Stadium 3 – zwiększona ilość włosów na wzgórku łonowym i w dole pachowym (rozpoczyna się proces pigmentacji, a więc włosy są ciemniejsze, stają się gęściejsze i poskręcane).
- Stadium 4 – ilość włosów na wzgórku łonowym typowa dla kobiety dojrzałej, ale włosy nie pokrywają jeszcze przyśrodkowej powierzchni ud (szczyt skierowany ku dołowi).
- Stadium 5 – owłosienie o charakterze dojrzałym pokrywające górne, przyśrodkowe części ud.

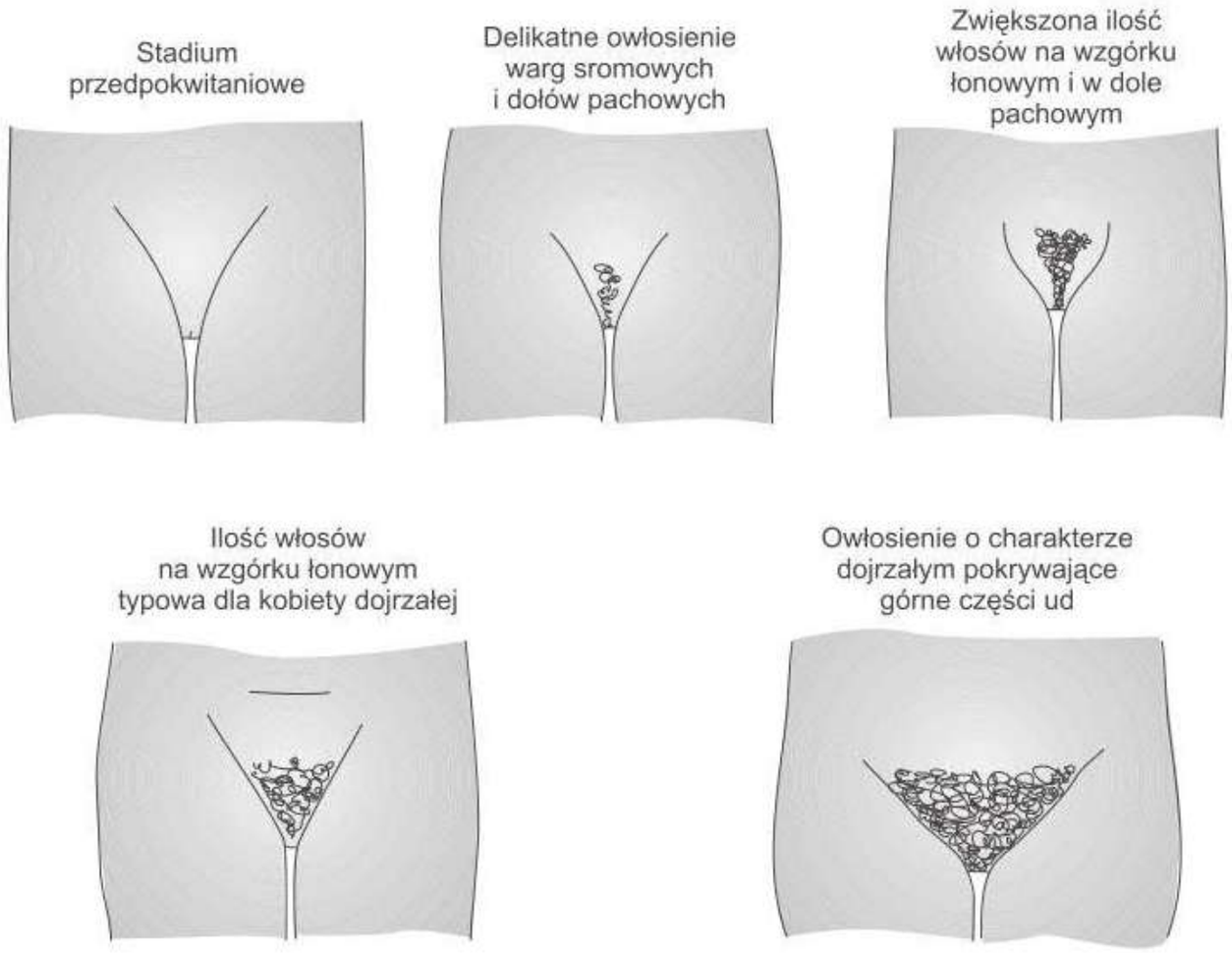

Rycina 10.3. *Stadia rozwoju włosów łonowych według skali Tannera.*

Następnie należy obejrzeć gruczoły piersiowe i ocenić stopień ich rozwoju, stadium:

- Stadium 1 (przedpokwitaniowe) – uniesione tylko brodawki sutkowe.
- Stadium 2 (pączkowania piersi) – powiększa się gruczoł piersiowy, widać poszerzenie otoczki brodawki z rozwojem tkanki podotoczkowej, ewidentnie większe uniesienie brodawki sutkowej.
- Stadium 3 – faza intensywnego powiększania gruczołu piersiowego (otoczka brodawki wraz z brodawką sutkową stanowią całość).
- Stadium 4 (faza wtórnego wzgórka) – brodawka sutkowa wraz z otoczką brodawki wyraźnie wystają ponad gruczoł piersiowy, tworząc tzw. wtórny wzgórek (uwypuklenie).
- Stadium 5 (faza dojrzałości) – otoczka brodawki sutkowej cofa się, wyrównując się z powierzchnią pozostałej części piersi, a więc ponad pierś wystaje tylko brodawka sutkowa.

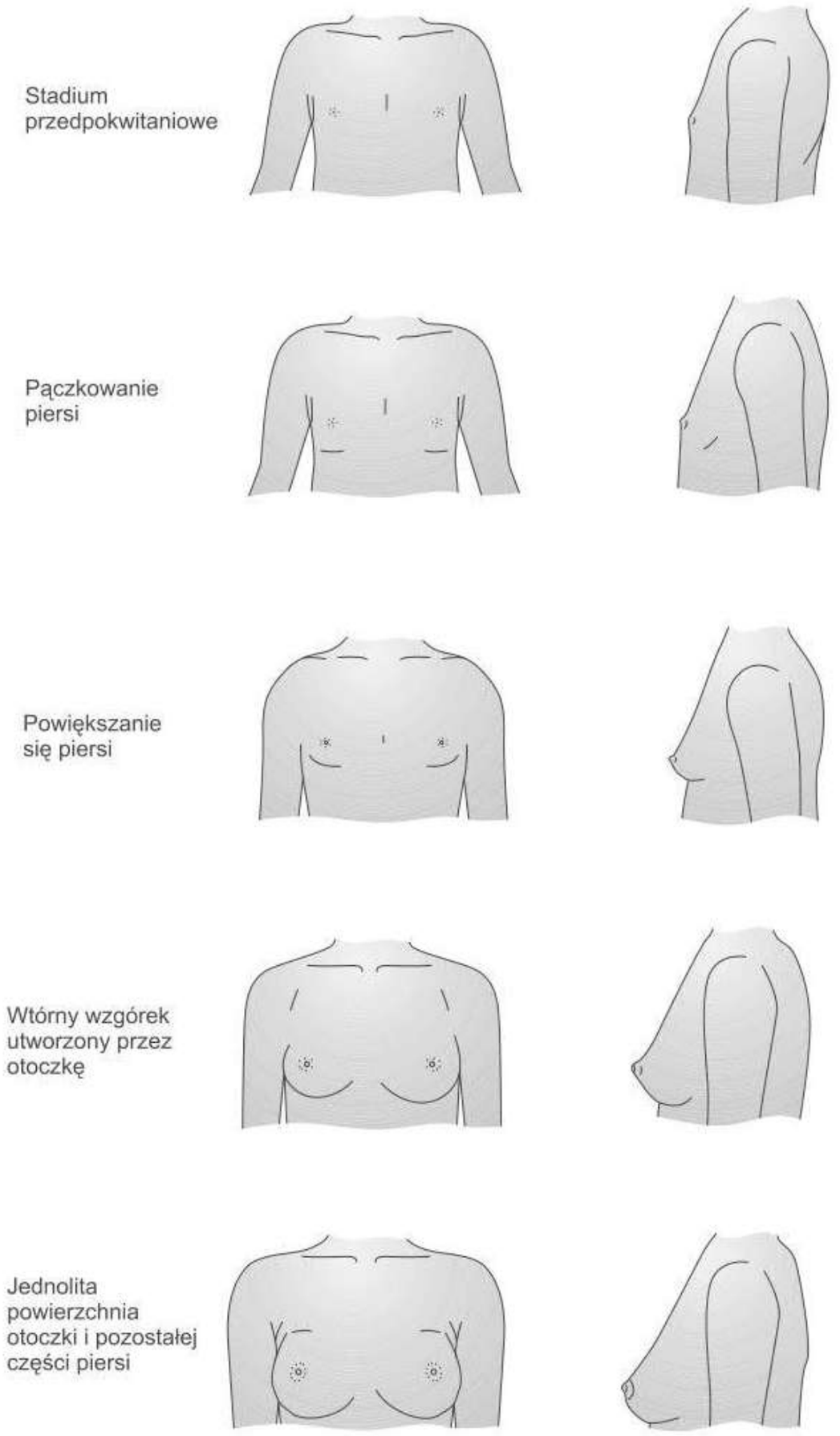

Rycina 10.4. *Stopień rozwoju piersi według Tannera.*

10.3. PROWADZENIE BADANIA

ZASADY BADANIA

- Przed przystąpieniem do badania pacjentce należy wyjaśnić jego celowość i poprosić o rozebranie się od dolnej połowy ciała.
- Badaną należy ułożyć na plecach (na kozetce lekarskiej lub fotelu ginekologicznym) w taki sposób, aby miała kończyny dolne zgięte we wszystkich stawach. Ponadto kobieta powinna rozchylić nogi, co stwarza dobry dostęp do badania narządów płciowych. Światło znajdujące się w pomieszczeniu powinno zostać skierowane na okolice narządów płciowych, aby zapewnić dobrą widoczność badającemu.
- Badanie rozpoczyna się od oglądania sromu i okolicy krocza. Należy także ocenić dojrzałość płciową według skali Tannera, co umożliwia ocenę prawidłowego lub opóźnionego dojrzewania płciowego.
- Bada się zewnętrzne narządy płciowe poprzez ich obejrzenie i ocenę. Podczas badania należy używać rękawiczek na obu rękach.
- Badanie przedmiotowe wewnętrzne żeńskich narządów płciowych odbywa się na fotelu ginekologicznym odpowiedniej konstrukcji, który umożliwia ułożenie kobiety w pozycji wyżej opisanej. Badanie składa się z badania palpacyjnego i z użyciem wziernika. Kobieta przed badaniem powinna opróżnić pęcherz moczowy.

SPOSÓB BADANIA

Badanie zewnętrzne

- **Wargi sromowe większe i mniejsze** (oglądanie i badanie palpacyjne) – używając palców lewej ręki, należy delikatnie rozdzielić wargi sromowe, odsłaniając ich powierzchnię wewnętrzną, która powinna być różowa i lekko wilgotna. Dotyka się całą długość warg sromowych, trzymając je między kciukiem i palcem wskazującym, wargi powinny być miękkie i mięsiste.
- **Gruczoły Bartholina** – ujmuje się je między kciuk i palec wskazujący. Palcem wskazującym bada się powierzchnię wewnętrzną (tuż poza wejściem do pochwy), kciukiem – powierzchnię zewnętrzną od tyłu wargi sromowej większej. Prawidłowo gruczoł jest niewyczuwalny.
- **Łechtaczka** (oglądanie) – może być powiększona w przypadku maskulinizacji.

- **Wejście do pochwy** – należy rozchylić wargi sromowe i uwidocznić przedsionek pochwy, po czym poprosić pacjentkę, aby za pomocą tłoczni brzusznej „poparła" na srom i pochwę. Prawidłowo w przedsionku pochwy nie powinny być widoczne żadne zmiany.
- **Ujście cewki moczowej** (oglądanie, następnie badanie palpacyjne) – należy ucisnąć okrężnie cewkę moczową.

Rozpoznanie ciąży

Rozpoznanie ciąży opiera się na wywiadzie wynikającym z badania podmiotowego oraz na badaniu przedmiotowym w następującym zakresie:

- W 5.–6. tygodniu od ostatniej miesiączki dochodzi do zwiększonego unaczynienia w obrębie miednicy, co powoduje zmianę zabarwienia pochwy (sinopurpurowe) – **objaw Chadwicka**, poza tym ściana pochwy staje się grubsza i bardziej pofałdowana, a tym samym coraz bardziej rozciągliwa.
- W 6.–8. tygodniu od ostatniej miesiączki występuje **objaw Heagara**, tj. rozpulchnienie cieśni macicy, spowodowane utratą przez nią twardości, co w badaniu wewnętrznym daje wrażenie, jakby szyjka i trzon macicy były odrębnymi strukturami.
- W 12. tygodniu ciąży tętno płodu staje się słyszalne za pomocą detektora dopplerowskiego.
- Od 12. tygodnia ciąży unosi się dno macicy (wyczuwalne przez powłoki brzuszne ponad spojeniem łonowym).
- W 18. tygodniu ciąży tętno płodu staje się słyszalne za pomocą stetoskopu lub słuchawki położniczej.
- W 22. tygodniu ciąży wyczuwa się ruch płodu.
- Poza tym obserwuje się zmiany w obrębie piersi: ulegają powiększeniu, są bardziej tkliwe w czasie palpacji, otoczka brodawki sutkowej i sama brodawka ciemnieją, gruczoły Montgomery'ego powiększają się, bardziej uwidacznia się sieć naczyń żylnych. W obrębie skóry jamy brzusznej mogą się pojawić purpurowe rozstępy na skutek jej rozciągnięcia, a w linii pośrodkowej skóry brzucha może się uwidocznić wzmożona pigmentacja skóry, jako tzw. kresa czarna (*linea nigra*).

Datę porodu ustala się, dodając 7 dni do 1. dnia ostatniej miesiączki, następnie należy odjąć 3 miesiące i dodać jeden rok (tzw. reguła Naegelego).

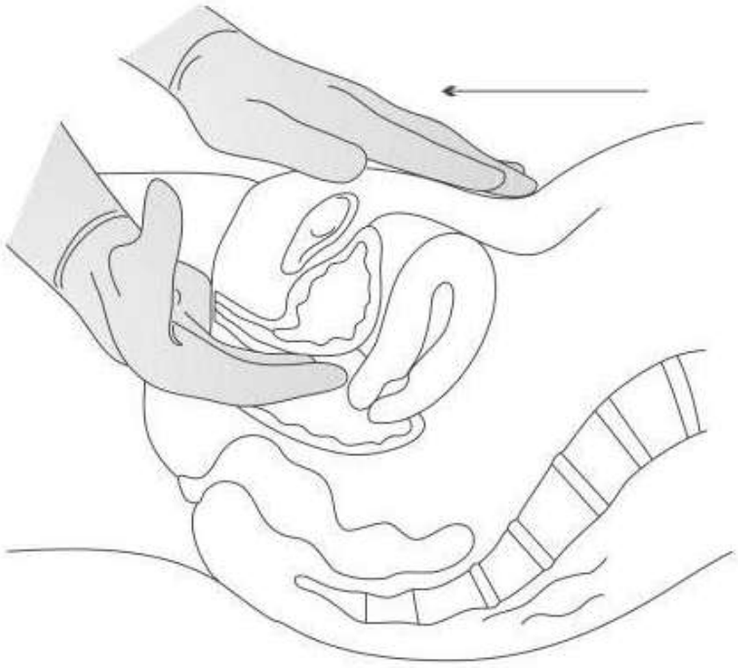

Rycina 10.6. *Badanie palpacyjne przedniej ściany macicy.*

Badanie wewnętrzne z użyciem wziernika pochwowego

- W czasie badania ocenia się pochwę i ujście zewnętrzne kanału szyjki macicy oraz ewentualnie pobiera materiał do badania cytologicznego.
- Wziernik powinien być jednorazowy i sterylny. Najczęściej stosuje się wzierniki typu Cusco (jednoczęściowe, samotrzymające się).
- Dobiera się odpowiednią wielkość wziernika, następnie rozchyla palcami lewej ręki wargi sromowe i wprowadza wziernik do pochwy – początkowo w pozycji skośnej, po czym należy go obrócić i otworzyć (ryc. 10.7).
- Ponieważ wziernik wprowadzany jest stopniowo, należy dokonać równocześnie oględzin ścian pochwy, aby na koniec dokładnie obejrzeć tarczę szyjki macicy (ryc. 10.8):
  – ustawienie (zwrócona do przodu, gdy macica położona jest w tyłozgięciu),
  – zabarwienie (w czasie ciąży występuje purpurowe zabarwienie),
  – powierzchnia nabłonka (wielowarstwowy płaski i walcowaty),
  – występowanie wydzieliny lub krwawienia (śluzowo-ropne zapalenie szyjki),
  – owrzodzenia, guzki (opryszczka, polip, rak).
- **Pobieranie materiału do badania cytologicznego** – odbywa się za pomocą jałowych szczoteczek cytologicznych prostych lub typu wachlarz, którymi pobiera się materiał z pochwowej części szyjki macicy. Materiał ze szczoteczki może być od razu rozprowadzony na szkiełku i oceniony pod mikroskopem przez patomorfologa (tzw. cytologia konwencjonalna metodą Papanicolau – Pap) lub szczoteczkę umieszcza się w pojemniku z podłożem konserwującym

i wysyła do badania (tzw. cytologia płynna, liquid based cytology – LBC, dzięki której 100% pobranego materiału trafia do badania, poza tym pobrany materiał może być przechowywany i ewentualnie ponownie użyty do innych badań diagnostycznych).

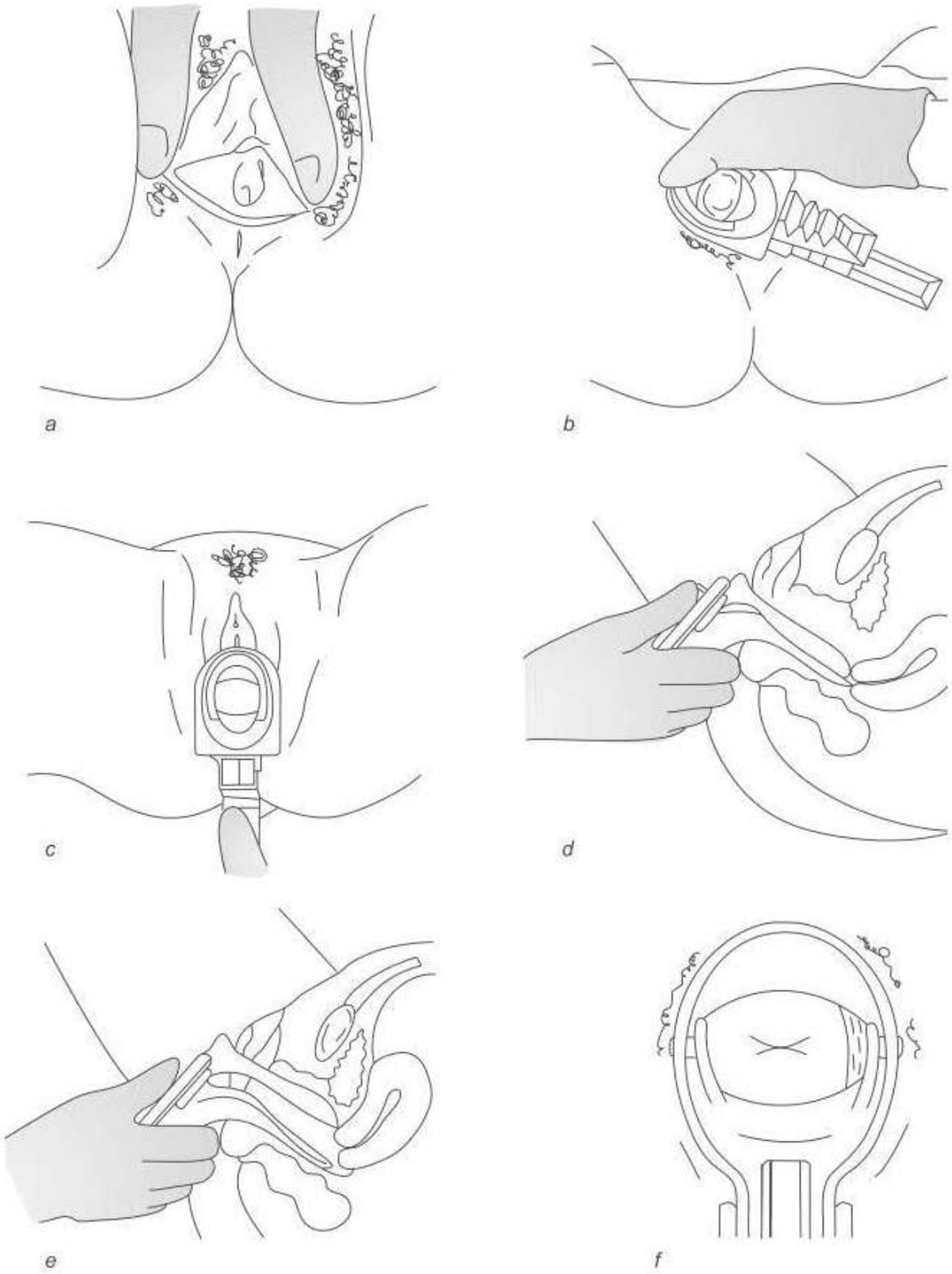

Rycina 10.7 *a–f. Kolejne etapy zakładania wziernika do pochwy.*

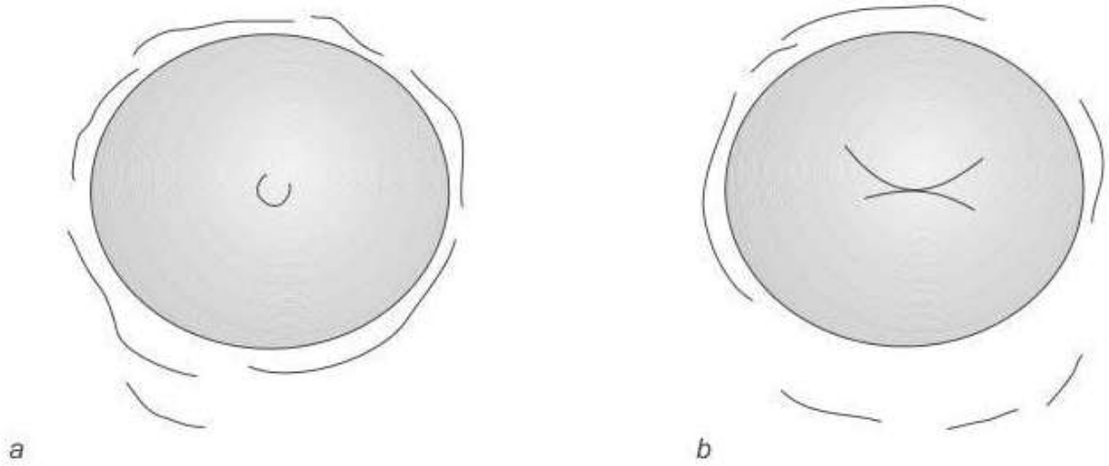

Rycina 10.8 *a, b. Ujście zewnętrzne kanału szyjki macicy:*
a – u kobiety nigdy nierodzącej; b – u kobiety po porodzie.



a

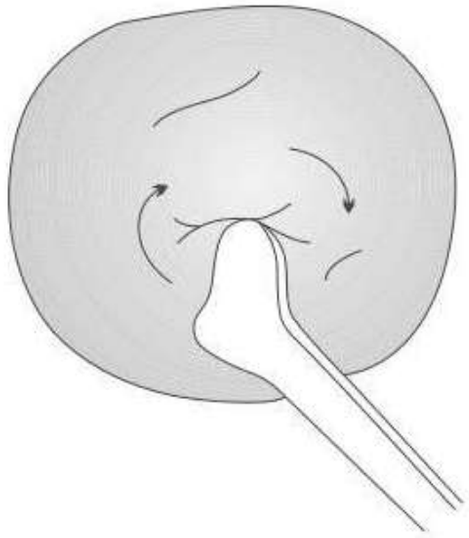

b

Rycina 10.9 *a, b. Pobieranie materiału do badania cytologicznego.*

10.4 DOKUMENTACJA WYNIKÓW BADANIA

Tabela 10.1. Fizjologiczny śluz szyjkowy

RODZAJ	CECHY
Śluz płodny	wodnisty i śliski o słabej lepkości, powoduje uczucie wilgotności i śliskości, bardzo rozciągliwy
Śluz niepłodny	nieprzezroczysty, lepki, niewielka ilość, powoduje uczucie suchości w pochwie

Tabela 10.2. Zmiany w wejściu do pochwy

CHARAKTER UPŁAWÓW	PRZYCZNY
Wydzielina żółtozielona, cuchnąca, dodatkowo świąd i bolesność	zapalenie rzęsistkowe
Upławy białe, grudkowate, gęste, niecuchnące	zapalenie grzybicze
Upławy o wielorakim zabarwieniu, zróżnicowanej konsystencji i ilości, rzadko obfite, mogą być krwawo podbarwione	zanikowe zapalenie pochwy

Tabela 10.3. Zmiany w obrębie warg sromowych większych i mniejszych

CHARAKTER ZMIAN	PRZYCZYNY
Swędzenie, zlewne czerwone wykwity rumieniowe	infekcja grzybicza
Liczne guzy tkankowe o nieregularnej powierzchni, brodawkowate (zmiany te – zazwyczaj spowodowane HPV – najpierw zajmują spoidło tylne warg sromowych większych, potem pochwę i okolicę krocza)	kłykciny kończyste
Spłaszczone grudki, lekko uniesione, okrągłe lub owalne, pokryte szarą wydzieliną	kiła drugorzędowa (kłykciny płaskie)
Uwypuklona czerwona zmiana o zróżnicowanym wyglądzie, może owrzodzieć	rak sromu
Bolesne płytkie zmiany na czerwonej podstawie	opryszczka narządów płciowych
Twardy i niebolesny (zazwyczaj) ubytek powłok skórnych, czasami niepojedynczy	wrzód weneryczny

Tabela 10.4. Zmiany w gruczołach przedsionkowych większych (Bartholina)

CHARAKTER ZMIAN	PRZYCZYNY
Powiększone, tkliwe, zaczerwienione	infekcja
Bolesny guz w tylno-bocznej części wargi sromowej większej sięgający do tylnego końca wargi sromowej mniejszej	wyczuwalny jest jedynie, gdy zamknięciu ulegnie przewód wyprowadzający gruczołów, co prowadzi do powstania torbieli lub ostrego ropnia

Tabela 10.5. Zmiany w obrębie ujścia cewki moczowej

CHARAKTER ZMIAN	PRZYCZYNY
Wydzielina pojawiająca się po uciśnięciu	stan zapalny
Widoczny obrzęk w tylnej części ujścia cewki	mięsko cewki moczowej

Tabela 10.6. Położenie macicy i mięśniaki

RODZAJ ZMIAN	CHARAKTER ZMIAN
Macica w przodopochyleniu	ustawienie prawie pod kątem prostym w stosunku do pochwy, leży ku przodowi, występuje często wraz ze zgięciem trzonu macicy ku przodowi – jest to najczęstsze ułożenie macicy
Macica w tyłopochyleniu	nachylona ku tyłowi z szyjką skierowaną do przodu
Macica w tyłozgięciu	trzon macicy z wyłączeniem szyjki nachylony ku tyłowi
Mięśniak macicy	twardy i zazwyczaj nieregularny guz (może być ich kilka)

Tabela 10.7. Zmiany w obrębie miednicy

RODZAJ ZMIAN	CHARAKTER ZMIAN
Osłabienie mięśni dna miednicy	w momencie parcia tylna ściana pęcherza moczowego może wpuklić się do pochwy, powodując powstanie dużego fałdu wzdłuż przedniej ściany pochwy; jeśli wpukleniu ulega odbytnica, pojawić się może fałd na tylnej ścianie pochwy
Zwiotczenie dna miednicy mniejszej	wypadanie macicy – macica przesuwa się w dół kanału pochwy; wyróżnia się trzy stopnie: • pierwszy – macica pozostaje w pochwie, • drugi – szyjka macicy jest w wejściu do pochwy, • trzeci – szyjka macicy znajduje się na zewnątrz wejścia do pochwy
Przepuklina pęcherzowo-cewkowa	zawiera pęcherz i cewkę moczową, które wpuklają się w przednią ścianę pochwy prawie na całej jej długości
Przepuklina odbytnicy	uwypuklenie się tylnej ściany pochwy, zawiera część odbytnicy

Tabela 10.8. Zmiany i nieprawidłowości szyjki macicy

RODZAJ ZMIAN	CHARAKTER ZMIAN
Otarcia	jednostronnie poprzeczne, obustronnie poprzeczne lub gwiaździste (powstają w trakcie porodu drogami natury)
Nabłonek	prawidłowy całkowicie płaski lub płasko-walcowaty
Nabłonek nieprawidłowy	płaskokomórkowy, walcowaty, mogą występować torbiele retencyjne (Nabotha)
Polip wewnątrzszyjkowy	żywoczerwona, gładka struktura wystająca z ujścia kanału szyjki, łatwo ulega krwawieniu
Rak szyjki macicy	twardy, nieregularny twór

PIŚMIENNICTWO

1. Bates B., Bickley L.S., Hoekelman R.A.: *Wywiad i badanie fizykalne.* Springer PWN, Warszawa 1997.
2. Bickley L.S.: *Bates – kieszonkowy przewodnik po badaniu podmiotowym i przedmiotowym* (wyd. polskie pod red. Z. Gacionga, P. Jędrusika). Wydawnictwa Medyczne Termedia, Poznań 2014.
3. Douglas G., Nicol F., Robertson C.: *Badanie kliniczne Macleoda*. Edra Urban & Partner, Wrocław 017.
4. Epstein O., Perkin D., de Bono D., Cookson J.: *Badanie kliniczne* (wyd. polskie pod red. M. Sikorskiego, A. Sikorskiej). Wydawnictwo Czelej, Lublin 2001.

11. BADANIE MĘSKICH NARZĄDÓW PŁCIOWYCH

Aleksandra Gaworska-Krzemińska

Mężczyźni – podobnie jak kobiety – w badaniu fizykalnym narządów płciowych mogą czuć zawstydzenie i niechęć do szczegółowej rozmowy o problemach płciowych i seksualnych, dlatego bardzo ważne jest przeprowadzenie wywiadu z całkowitym zapewnieniem poufności oraz intymności. W przypadku nieletnich powinno się uzyskać zgodę opiekunów prawnych lub wykonać badanie w ich obecności. Celem badania jest ocena dojrzałości płciowej i zdiagnozowanie aktualnych zmian patologicznych.

11.1. BUDOWA MĘSKIEGO UKŁADU PŁCIOWEGO

Układ płciowy męski składa się z narządów zewnętrznych: prącia i moszny, oraz narządów wewnętrznych: jąder, najądrzy, nasieniowodów, pęcherzyków nasiennych, przewodów wytryskowych, gruczołu krokowego, gruczołów opuszkowo-cewkowych.

Prącie zbudowane jest z dwóch ciał jamistych i ciała gąbczastego, w nim przebiega cewka moczowa. Ciała jamiste stanowią układ zatok, do których podczas podniecenia napływa krew tętnicza. W tym czasie odpływ krwi z ciał jamistych jest utrudniony i powoduje to uniesienie prącia – wzwód.

Jądra są to parzyste męskie gruczoły płciowe. Każde jądro otoczone jest łącznotkankową błoną białawą, która przy tylnym brzegu tworzy zgrubienie – śródjądrze. Jądro składa się z promieniście ułożonych zrazików wypełnionych cienkimi i poskręcanymi kanalikami nasiennymi wytwarzającymi plemniki. Jeszcze w jądrze kanaliki łączą się w gęstą sieć, od której odchodzi około 20 przewodzików. Przewodziki te na górnym biegunie jądra ulegają skręceniu i tworzą **najądrze**. W najądrzu przewodziki odprowadzające uchodzą początkowo do przewodu najądrza, a ten przechodzi w nasieniowód. Najądrza są miejscem gromadzenia się dojrzałych plemników. Stanowią one dalszy ciąg przewodzików wyprowadzających nasienie z jądra i przechodzą następnie w nasieniowód.

Nasieniowody to przewody o silnie umięśnionych ściankach grubości około 3 mm i długości około 50 cm. W przebiegu przez mosznę i kanał pachwinowy nasieniowód przechodzi do miednicy mniejszej, podąża ku tylnej ścianie pęcherza moczowego i po połączeniu z ujściem pęcherzyka nasiennego tworzy wspólny przewód wytryskowy. Przewód ten przebija środkową część gruczołu krokowego i uchodzi do cewki moczowej.

Podczas **wytrysku nasienia** plemniki zostają wyrzucone przez przewód najądrza do nasieniowodu, a następnie do cewki moczowej. Wytrysk wyrzuca plemniki, ale i wraz z nimi wydzielinę gruczołów dróg odprowadzających niezbędną dla życia plemników. Wydzielina ta wraz z plemnikami tworzy **spermę**.

Zasadowy odczyn wydzieliny dróg odprowadzających nasienie ma istotne znaczenie w procesie zapłodnienia, gdyż neutralizuje wydzielinę kobiecych dróg rodnych. Uwolnione plemniki podążają do macicy, a następnie kierują się w stronę jajowodów. W jajowodzie najczęściej plemniki spotykają wydalone przez jajnik jajo i tu dochodzi do **zapłodnienia**.

Zapłodnienia komórki jajowej dokonuje tylko jeden plemnik. Wkrótce potem zapłodniona już komórka otacza się specjalną błonką, co sprawia, że staje się niedostępna dla pozostałych plemników.

Pęcherzyki nasienne położone są w tylnej części pęcherza moczowego, ich przewody wyprowadzające uchodzą do przewodów wytryskowych. Wydzielina pęcherzyków nasiennych stanowiąca część płynu nasiennego to gęsty płyn, którego składniki pobudzają ruchy plemników.

Gruczoł krokowy jest pojedynczym gruczołem o kształcie i wielkości zbliżonych do kasztana. Swą podstawą (zwróconą ku górze) dotyka dna pęcherza moczowego. Mętna i biaława wydzielina gruczołu (zawiera m.in. białko sperminę) ułatwia nawilżanie przed stosunkiem, nadaje nasieniu charakterystyczny zapach.

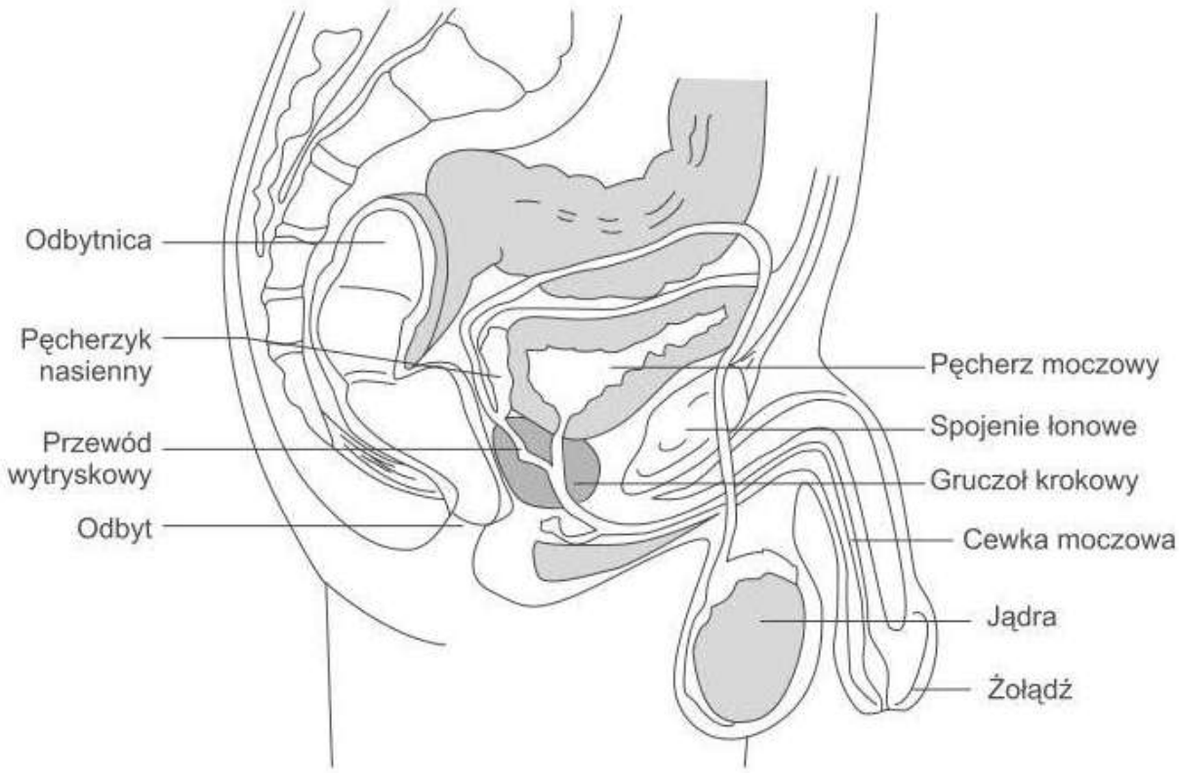

Rycina 11.1. *Męskie narządy płciowe.*

Gruczoły opuszkowo-cewkowe, wielkości ziaren fasoli, zabezpieczają plemniki przed kwaśnym środowiskiem cewki moczowej i pochwy, wytwarzając wydzielinę o charakterze zasadowym. Wydzielina ta dołącza podczas wytrysku do wydzieliny pęcherzyków nasiennych i gruczołu krokowego, tworząc tzw. osocze nasienia.

11.2. OCENA DOJRZAŁOŚCI PŁCIOWEJ

Dojrzewanie u chłopców rozpoczyna się rok lub dwa lata później niż u dziewczynek.

Pierwszym zewnętrznym objawem jest powiększenie jąder, następnie przyspieszenie wzrostu i zwiększenie masy mięśniowej. Rozwój wtórnych cech płciowych ocenia się, wykorzystując skalę Tannera. W badaniu przedmiotowym określa się rozwój cech płciowych za pomocą oglądania i oceny owłosienia, prącia, jąder i moszny.

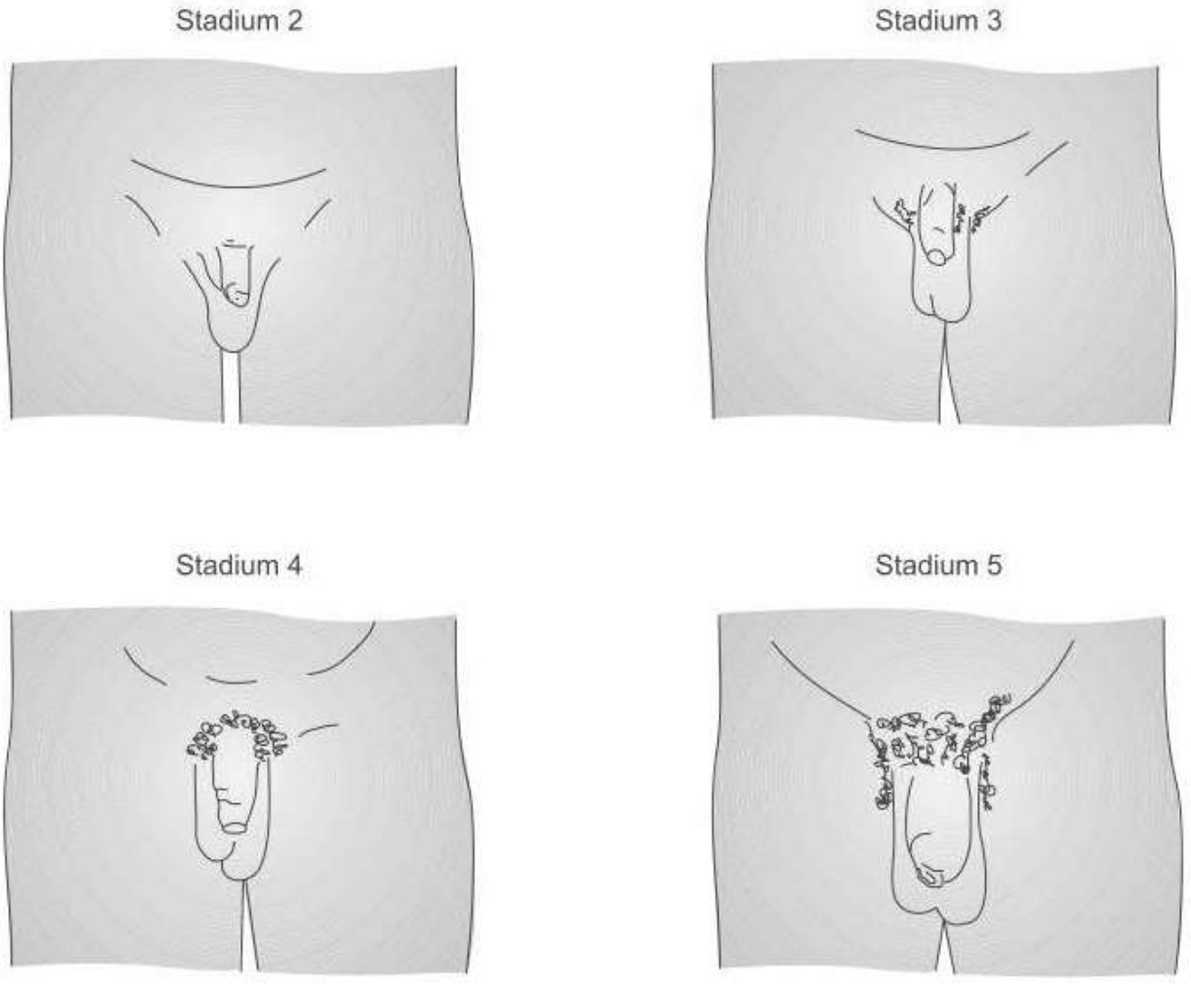

Rycina 11.2. *Stopień rozwoju cech płciowych według skali Tannera (stadium 1 – przedpokwitaniowe – nie zostało przedstawione).*

Tabela 11.1. Stopień rozwoju cech płciowych według skali Tannera

STADIUM	OWŁOSIENIE	PRĄCIE	JĄDRA I MOSZNA
I stopień (przed okresem dojrzewania)	brak owłosienia, tylko delikatny meszek	wielkość i proporcje dziecięce	wielkość i proporcje dziecięce
II stopień	rzadko porastające włosy, proste, długie, o słabej pigmentacji, słabe	nieznacznie powiększone lub brak powiększenia	jądra ulegają powiększeniu, skóra moszny nieco zaczerwieniona o zmienionej strukturze (cienka)
III stopień	włosy ciemniejsze, grubsze, rzadko porastające wzgórek łonowy, lekko skręcone u podstawy prącia	pogrubione, dłuższe, pofałdowane	dalsze powiększenie, skóra moszny ulega pigmentacji

Tabela 11.1. cd.

STADIUM	OWŁOSIENIE	PRĄCIE	JĄDRA I MOSZNA
IV stopień	włosy grube i skręcone, zajmują większą powierzchnię, nie występują na udach	dalsze powiększenie długości i obwodu z rozwojem żołędzi	dalsze powiększenie, ciemniejsza skóra moszny
V stopień	ilościowo i jakościowo włosy jak u osoby dorosłej, występują na wewnętrznej części ud, rozprzestrzeniają się ku górze wzdłuż kresy białej	wielkość i kształt jak u osoby dorosłej	wielkość i kształt jak u osoby dorosłej

11.3. BADANIE OKOLICY PACHWINOWEJ, PRĄCIA, MOSZNY, JĄDRA I POWRÓZKA NASIENNEGO

ZASADY BADANIA

- W pierwszej kolejności należy wyjaśnić pacjentowi potrzebę przeprowadzenia badania i zapewnić go, że będzie ono wykonane w możliwie krótkim czasie i delikatnie.
- Zazwyczaj badanie przeprowadza się w pozycji leżącej, odkrywając tylko część badaną. Jednak do pełnej oceny przepukliny i żylaków powrózka nasiennego, a także obrzęku moszny pacjent powinien być zbadany w pozycji stojącej.
- Badający przed przystąpieniem do badania powinien założyć rękawiczki.
- Badanie należy rozpocząć od oceny ogólnej dojrzałości płciowej (według skali Tannera) oraz oceny rozmieszczenia owłosienia pod pachami, na twarzy i brzuchu. W przypadku zaburzenia funkcji endokrynnej jąder (hipogonadyzm) stwierdza się utratę owłosienia. Następnie należy obejrzeć piersi i ocenić, czy występuje ginekomastia.
- W czasie badania palpacyjnego należy zbadać prącie, mosznę wraz z zawartością i ocenić zarys (przepuklina, wodniak, niezstąpienie jąder) i skórę moszny oraz jądra (guzki, tkliwość, skręt jądra), najądrza (zapalenie, torbiel), powrózki nasienne (żylaki) oraz okolice zewnętrznych narządów płciowych pod kątem przepuklin (udowe, pachwinowe, mosznowe), pierścień pachwinowy zewnętrzny przez skórę moszny (przepukliny pachwinowe), prosząc pacjenta, aby się natężył (zwiększył ciśnienie w klatce piersiowej i jamie brzusznej).

SPOSÓB BADANIA

- **Prącie** – długość i grubość w stanie wiotkim różnią się znacząco i nie mają znaczenia w zakresie potencji czy płodności. Prącie należy delikatnie unieść i odciągnąć napletek (prawidłowo jest miękki i bezbolesny, pod nim często znajduje się śladowa ilość bezwonnej, woskowatej wydzieliny, tzw. mastka). Następnie trzeba obejrzeć ujście zewnętrzne cewki moczowej. Używając kciuka i palca wskazującego, należy ucisnąć szczyt żołędzi – prawidłowo błona śluzowa jest błyszcząca o różowej barwie.
- **Mosznę wraz z zawartością** bada się, oglądając na wstępie skórę moszny, która wyróżnia się wzmożoną pigmentacją w stosunku do pozostałych części ciała. Lewe jądro powinno znajdować się nieco niżej niż prawe. Badając **jądro**, należy ująć je między kciuk a palec wskazujący i środkowy. Zwraca się uwagę na jego konsystencję (prawidłowo jest miękka, podatna). Następnie bada się **najądrze** wzdłuż tylno-bocznej powierzchni jądra (prawidłowo wyczuwa się je jako gładki twór najszerszy w części najwyższej, tzw. głowie). Badanie kończy się przesunięciem (rolowaniem) nasieniowodu między kciukiem a palcem wskazującym (prawidłowo jest niebolesny, gładki, wyczuwa się go od ogona najądrza do zewnętrznego pierścienia pachwinowego).
- **Badanie obrzmienia moszny** – wykonuje się je w celu rozróżnienia, czy obrzmienie jest spowodowane przez obrzęk zawartości worka mosznowego, czy przez przepuklinę pachwinową. Ujmuje się od góry obrzęknięte jądro. W przypadku prawdziwego obrzmienia (guza) moszny objęcie jest możliwe, natomiast nie można tego dokonać, gdy przyczyną jest przepuklina pachwinowa wpuklająca się do worka mosznowego.
- **Badanie objawu chełbotania** – wykonuje się w przypadku obrzmienia spowodowanego torbielą w celu sprawdzenia, czy guz ma charakter lity, czy płynowy. Unieruchamia się badaną strukturę między kciukiem i palcami jednej ręki, a palcem wskazującym drugiej ręki uciska, uwypuklając ścianę guza pod odpowiednimi kątami.
- **Transiluminacja (technika diafanoskopii)** – należy zaciemnić pomieszczenie i podświetlić latarką wyczuwalny twór w mosznie. Twory wypełnione płynem (torbiele) rozświetlą się, natomiast zawierające krew lub zbudowane z tkanki litej nie rozświetlą się.
- **Pachwinowe węzły chłonne** (oglądanie i badanie palpacyjne) – prawidłowo są ruchome, o konsystencji gumowatej, niebolesne. Powiększenie występuje w chorobach zakaźnych i nowotworowych.

- Okolice zewnętrznych narządów płciowych należy także zbadać pod kątem **przepuklin**. Pacjent powinien być w pozycji stojącej. Prosi się go, aby się natężył (zwiększył ciśnienie w klatce piersiowej i jamie brzusznej). W tym czasie należy obejrzeć okolice pachwinowe i udowe oraz zbadać palpacyjnie pierścień pachwinowy zewnętrzny przez skórę moszny.

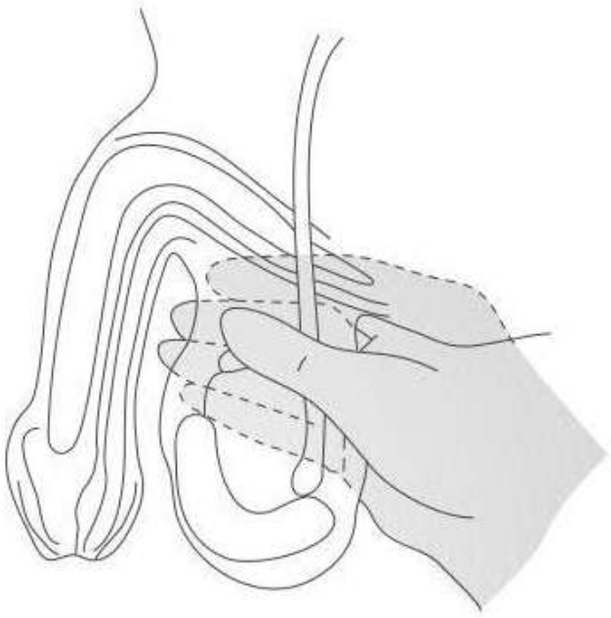

Rycina 11.3. *Badanie obrzmienia moszny.*

11.4. BADANIE PALPACYJNE OKOLICY OKOŁOODBYTNICZEJ I GRUCZOŁU KROKOWEGO

ZASADY BADANIA

- Pacjenta układa się na boku ze zgiętymi stawami kolanowymi tak, aby uwypuklić pośladki.
- Celem badania palpacyjnego gruczołu krokowego jest określenie jego wielkości, spoistości, obecności guza i bolesności. Prawidłowo gruczoł ma sprężystą konsystencję, gładką powierzchnię i płytką powierzchniową bruzdę, która oddziela płat lewy i prawy.
- Badanie należy rozpocząć od obejrzenia i oceny okolicy okołoodbytniczej pod kątem występowania guzków krwawniczych, opryszczki, brodawek, wrzodu wenerycznego, raka.

SPOSÓB BADANIA

- Do badania przez odbytnicę należy założyć rękawiczki i posmarować żelem palec wskazujący.
- Palec wprowadza się delikatnie do kanału odbytu, przesuwa wzdłuż krzywizny kości krzyżowej i odwraca do przodu, aby zbadać przednio-boczne i boczne ściany odbytnicy oraz gruczoł krokowy. Sprawdza się, czy na ścianach odbytnicy znajdują się polipy lub rak, czy gruczoł krokowy jest przerośnięty, występują stan zapalny lub zmiana nowotworowa.
- W razie podejrzenia zapalenia gruczołu krokowego należy go masować przez ścianę odbytnicy w celu wyciśnięcia do cewki moczowej wydzieliny do badania.

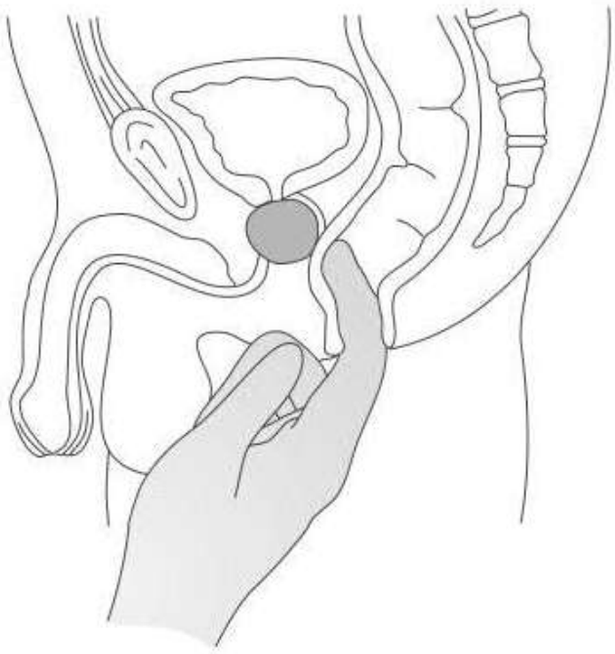

Rycina 11.4. *Badanie palpacyjne gruczołu krokowego.*

11.5. DOKUMENTACJA WYNIKÓW BADANIA

Tabela 11.2. Zmiany na prąciu

CHARAKTER ZMIAN	RODZAJ ZMIAN/PRZYCZYNA
Nieprawidłowo położone ujście zewnętrzne cewki moczowej, od którego do żołędzi przebiega pasmo włóknistej tkanki łącznej (zwane struną) powodujące skrócenie i podgięcie prącia ku dołowi; grzbietową stronę żołędzi przykrywa nadmiernie rozwinięty napletek w formie kaptura	spodziectwo/wrodzone przemieszczenie ujścia cewki moczowej na dolną (brzuszną) powierzchnię prącia lub nawet na krocze (spodziectwo trzeciorzędowe)
Ciasny napletek, którego nie można zsunąć z żołędzi, ból w czasie badania lub przy forsownym wykonywaniu ściągania zwężonego napletka	stulejka/choroba wrodzona lub nabyta
Ciasny napletek; po jego odprowadzeniu nie można z powrotem pokryć żołędzi	zadzierzgnięcie napletka (załupek)/nagłe odprowadzenie napletka poza żołądź prącia, jego wolny koniec zawija się za rowek zażołędny i nie może powrócić do pozycji pierwotnej (konieczna interwencja chirurgiczna)
Zaczerwienienie, obrzęk, ból żołędzi i napletka; na zaczerwienionej powierzchni pojawiają się białawe plamy, czerwone, otoczone białą obwódką ubytki tkanki, bolesne pęcherzyki	zapalenie żołędzi i/lub napletka/ /przyczyny: • zakażenia grzybicze i bakteryjne, • mechaniczne uszkodzenia napletka, środki dezynfekcyjne, • wczesne objawy cukrzycy • wrzodziejący ubytek tkanki (może być objawem kiły), • zakażenia wirusem opryszczki zwykłej (*Herpes simplex virus* – HSV) (choroba przenoszona również w czasie stosunku płciowego)
Niebolesne pęcherzyki pojawiające się 4–5 dni po kontakcie seksualnym; często pękają, co powoduje powstawanie bolesnych powierzchownych nadżerek z rumieniowym efektem „halo" (wrzód weneryczny – twarda, zazwyczaj niebolesna nadżerka lub wrzód); występuje typowo na żołędzi, rzadziej na trzonie członka	owrzodzenia prącia/najczęściej zakażenia bakteriami, możliwe jest mieszane zakażenie bakteriami kiły i innymi drobnoustrojami przenoszonymi drogą płciową
Skupisko drobnych pęcherzyków (wykwity), typowo na żołędzi, zmieniających się w małe, bolesne owrzodzenia z czerwoną podstawą	opryszczka narządów płciowych/ /w 95% *Herpes simplex virus type 2* (wirus opryszczki typu 2), a w pozostałych przypadkach *Herpes simplex virus type 1* (wirus opryszczki typu 1)

Tabela 11.2. cd.

CHARAKTER ZMIAN	RODZAJ ZMIAN/PRZYCZYNA
Brodawkowate narośla na żołędzi, trzonie lub nasadzie prącia (od momentu zakażenia do pojawienia się objawów mogą upłynąć 3 miesiące)	kłykciny kończyste/wirus brodawczaka ludzkiego (*Human papilloma virus* – HPV)
Twardy, zwykle niebolesny guzek albo owrzodzenie na żołędzi lub wewnętrznej powierzchni napletka	rak prącia – występuje bardzo rzadko (w Polsce 5 przypadków/5 mln)
Wydzielina z cewki moczowej	zapalenie cewki moczowej (jej charakter zależy od etiologii, np. w przypadku zakażenia rzęsistkowego wydzielina ma charakter ropny)

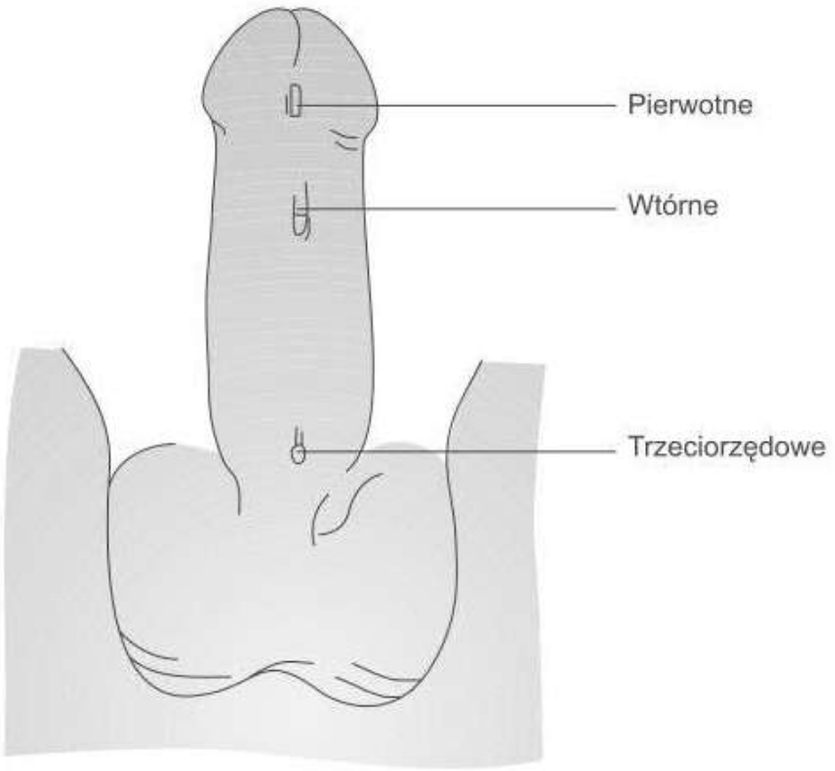

Rycina 11.5. *Spodziectwo.*

Tabela 11.3. Zmiany w mosznie

CHARAKTER ZMIAN	RODZAJ ZMIAN/PRZYCZYNA
Wydostanie się trzewi przez pierścień pachwinowy zewnętrzny do moszny	przepuklina mosznowa (zazwyczaj nieodprowadzalna)
Nagłe, bardzo tkliwe opuchnięcie jądra	ostre zapalenie jądra/infekcja
Tkliwe, opuchnięte najądrza	ostre zapalenie najądrza/zwykle infekcja, najczęściej wywołana szerzeniem się procesu chorobowego z cewki moczowej
Przewlekłe zapalne powiększenie najądrza, często z pogrubieniem powrózka nasiennego, wyczuwalnym jako twór paciorkowaty	gruźlicze zapalenie najądrza/rozsiew krwiopochodny prątków, do którego dochodzi podczas zakażenia pierwotnego
Zwykle niebolesny, lity guzek lub guz w obrębie jądra	guz jądra (w przypadku zaawansowanego procesu nowotworowego może obejmować całe jądro)
Mały, niebolesny wypełniony płynem guzek, wyczuwalny oddzielnie, powyżej i ku tyłowi od jądra	torbiel najądrza/możliwe podłoże infekcyjne, np. chlamydioza
Niebolesny, przesuwalny i sprężysty twór w kanale pachwinowym lub górnej części moszny	wodniak powrózka nasiennego/ /nierównomierny zrost wyrostka pochwowego otrzewnej lub uraz
Nagłe bolesne opuchnięcie jądra (skóra moszny pokrywająca skręcone jądro jest zaczerwieniona)	skręt jądra/skręcenie jądra wokół powrózka nasiennego z następującym po tym upośledzeniem krążenia
Małe jądra	małe jądra twarde/zespół Klinefeltera
	małe jądra miękkie/zanik jąder
W mosznie nie można wyczuć palpacyjnie jądra	wnętrostwo/niezstąpienie jądra (po stronie niezstąpionego jądra moszna jest słabo rozwinięta, gładka)
Małe, żółtawe wyniosłości i guzki na skórze moszny	torbielki łojowe/resztki przewodów naturalnych z okresu życia płodowego, zamknięcie ujścia gruczołu z wysepek nabłonka, rozmiękanie tkanek w wyniku działania pasożytów (torbiel rzekoma)
Skóra moszny jest zaczerwieniona i w stanie zapalnym (stan ten często rozprzestrzenia się na pachwiny i uda)	kandydoza moszny/miejscowe lub ogólne zakażenie grzybami chorobotwórczymi (choroba zakaźna)
Guzowate twory umiejscowione w mosznie nad jądrem, widoczne w pozycji stojącej, sprawiają wrażenie „worka z robakami", są oddzielone od jądra, które po stronie żylaków jest mniejsze	żylaki powrózka nasiennego/niewydolność lub wrodzony brak zastawek w żyłach jądrowych

Tabela 11.4. Zmiany w okolicach zewnętrznych narządów płciowych

CHARAKTER ZMIAN	RODZAJ ZMIAN/PRZYCZYNA
Ból w okolicy pachwiny po wysiłku fizycznym, uciążliwym kaszlu lub wydaleniu stolca (w zaawansowanym stadium widać uwypuklenie, które powiększając się, schodzi w kierunku jądra)	przepuklina pachwinowa skośna – zaczyna się powyżej więzadła pachwinowego i często wchodzi do worka mosznowego/ /może być wrodzona lub nabyta (wrodzona powstaje, gdy kanał pachwinowy nie ulegnie zamknięciu)
Uwypuklenie powyżej więzadła pachwinowego, w pobliżu pierścienia pachwinowego zewnętrznego (rzadko wchodzi do worka mosznowego); może uwypuklać się ku przodowi	przepuklina pachwinowa prosta/osłabienie mięśni i powięzi w podbrzuszu
Uwypuklenie zaczynające się poniżej więzadła pachwinowego, bardziej bocznie od przepukliny pachwinowej (nigdy nie wchodzi do worka mosznowego)	przepuklina udowa/poszerzenie kanału udowego leżącego poniżej pachwiny, który stanowi wrota przepukliny udowej

Tabela 11.5. Nieprawidłowości przy badaniu per rectum

CHARAKTER ZMIAN	RODZAJ ZMIAN/PRZYCZYNA
Odbytnica	
Miękki twór, który może być uszypułowany (bywa niewyczuwalny palpacyjnie)	polip odbytnicy/etiologia nie jest znana, obserwuje się przypadki dziedziczności
Twardy guzek albo rak wrzodziejący o wywiniętym, nieregularnym brzegu	rak odbytnicy
Gruczoł krokowy	
Gruczoł powiększony, niebolesny, gładki, twardy, ale lekko elastyczny	łagodny przerost gruczołu krokowego/u większości mężczyzn powiększa się stopniowo wraz z wiekiem, u 50% mężczyzn powyżej 60. roku życia i 80% mężczyzn powyżej 80. roku życia jest powiększony
Gruczoł bolesny, obrzęknięty i twardy, ciepły w badaniu palpacyjnym	ostre zapalenie gruczołu krokowego/patogeny dróg moczowych: • drobnoustroje Gram-ujemne, najczęściej *Escherichia coli*, *Proteus spp.*, *Klebsiella spp.* i *Pseudomonas spp.*, • *Enterococcus spp.*, • *Staphylococcus aureus*, • rzadziej beztlenowce, takie jak *Bacteroides spp.*
Twardy obszar w obrębie gruczołu, przy badaniu może być wyczuwalny jako twór guzowaty, bruzda środkowa jest zarośnięta	rak gruczołu krokowego/czynniki rozwoju: dziedziczność, rasa (częściej występuje u rasy czarnej i żółtej), znaczenie ma też wirus XMRV (*xenotropic murine leukemia virus-related virus*)

PIŚMIENNICTWO

1. Bickley L.S.: *Bates – kieszonkowy przewodnik po badaniu podmiotowym i przedmiotowym* (wyd. polskie pod red. Z. Gacionga, P. Jędrusika). Wydawnictwa Medyczne Termedia, Poznań 2014.
2. Douglas G., Nicol F., Robertson C.: *Badanie kliniczne Macleoda*. Edra Urban & Partner, Wrocław 2017.
3. Epstein O., Perkin D., de Bono D., Cookson J.: *Badanie kliniczne* (wyd. polskie pod red. M. Sikorskiego, A. Sikorskiej). Wydawnictwo Czelej, Lublin 2001.

12. BADANIE UKŁADU MIĘŚNIOWO-SZKIELETOWEGO

Aleksandra Gaworska-Krzemińska, Marek Krzemiński

Układ mięśniowo-szkieletowy, zwany również układem narządu ruchu, jest szczególnie narażony na działanie sił zewnętrznych, a zmiany zwyrodnieniowe pojawiające się wraz z wiekiem w sposób istotny ograniczają zdolność lokomocji i samoobsługi ludzi w podeszłym wieku.

Poznanie podstawowych schematów badania oraz uważna obserwacja chorego pozwalają ukierunkować proces diagnostyczny, a archiwizacja obserwowanej patologii ułatwia ocenę progresji procesu chorobowego bez uciekania się do skomplikowanych badań diagnostycznych wykorzystywanych na poziomie wysokospecjalistycznym.

Celem tego rozdziału jest zaprezentowanie podstawowych metod badania układu mięśniowo-szkieletowego. Znajomość prawidłowej budowy układu narządu ruchu w połączeniu z umiejętnością jego badania umożliwia rozpoznanie patologii oraz wdrożenie odpowiednich procedur diagnostyczno-terapeutycznych.

12.1. SCHEMAT BADANIA

Ortopedyczne badanie fizykalne oceniające stan chorego wyróżnia:

- stan ogólny (statyczny i dynamiczny),
- stan odcinkowy (długość, obwód, symetria kończyn),
- stan miejscowy (zakres ruchu, siła mięśni).

12.1.1. OGÓLNY STAN UKŁADU NARZĄDU RUCHU

Stan statyczny chorego ocenia się na podstawie badania rozebranego pacjenta w pozycji stojącej, które przeprowadza się w warunkach dobrego oświetlenia (światło od strony badającego). Wyjątek stanowią chorzy niechodzący, którzy są badani w pozycji leżącej.

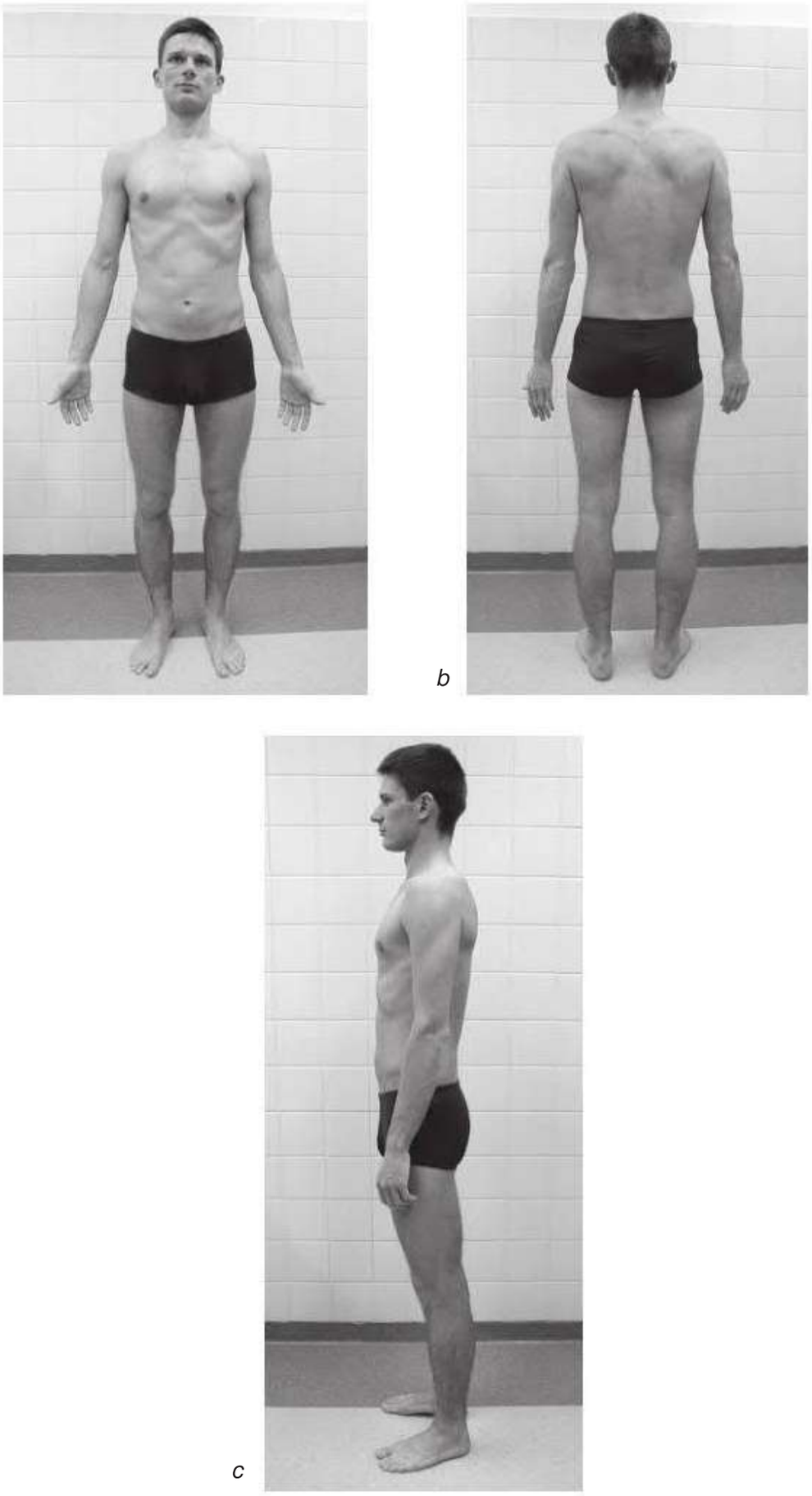

Rycina 12.1. *Ocena sylwetki w pozycji stojącej: a – od przodu; b – od tyłu; c – z boku.*

W czasie badania należy zwrócić uwagę na typ budowy ciała, z reguły przedstawiany w formie opisowej, np.:

- **Typ budowy ciała według Sigmonda:**
  - oddechowy – ciało dobrze zbudowane z dobrze rozwiniętą klatką piersiową,
  - trawienny – dobrze rozwinięta tkanka tłuszczowa podskórna, słabo rozwinięte mięśnie i klatka piersiowa, wydatny brzuch, stosunkowo krótkie kończyny,
  - mięśniowy (atletyczny) – harmonijna, proporcjonalna budowa ciała, słabo uwydatniony brzuch, dobrze rozwinięte klatka piersiowa i układ mięśniowy,
  - mózgowy – przewaga części mózgowej czaszki nad twarzową, zachowane proporcje ciała ze słabo rozwiniętym układem mięśniowym.
- **Typ budowy ciała według Kretschmera:**
  - leptosomiczny (skrajnie zwany astenicznym) – wysoki, szczupły, słabo rozwinięta tkanka tłuszczowa i mięśniowa, brzuch i klatka piersiowa zapadnięte,
  - eurysomiczny (skrajnie zwany pyknicznym) – krępy, niższy, słabo rozwinięte mięśnie i okrągłe kształty,
  - atletyczny – dobrze rozwinięty układ mięśniowy, harmonijna budowa ciała.
- **Typ budowy ciała według Menouvriera:**
  - brachyskeliczny – krótkie kończyny,
  - mezoskeliczny – kończyny o średniej długości,
  - makroskeliczny – długie kończyny.

Stan dynamiczny jest to ocena odchyleń w narządzie ruchu jako całym układzie. W ocenie tej bierze się pod uwagę chód chorego i jego odchylenia (harmonijny, symetryczny, izometryczny, przedsiębieżny, dwunożny, synchroniczny) oraz czas trwania i jakość faz chodu: podporu, odbicia, wykroku, określając ich charakter – skrócony, wydłużony, brak.

W przypadku **patologii chodu**, w zależności od rodzaju, chód określa się jako koguci, brodzący, utykający, spastyczny, oszczędzający, koszący, podskakujący, kołyszący, kaczkowaty, szczudłowy, defiladowy, niezborny itp. Opis patologii chodu należy zrobić szczegółowo, ponieważ może mieć ona wiele przyczyn, może również ewoluować w czasie, dlatego dokładna analiza patologii pozwoli ocenić progresję.

12.1.2. ODCINKOWY STAN UKŁADU NARZĄDU RUCHU

Proporcje ciała w sposób najprostszy przedstawić można za pomocą pomiarów długości tułowia i kończyn, co ma istotne znaczenie w opisie deformacji kręgosłupa, patologii chorób układowych i dysproporcji długości kończyn. W pomiarze długości kończyn wykorzystuje się tzw. długość względną i bezwzględną.

Pomiary obwodów kończyn pozwalają ocenić różnice anatomiczne i czynnościowe mięśni oraz stawów.

Obwody kończyny górnej mierzy się miarą centymetrową na poziomie:

– nadgarstka,
– najgrubszej części przedramienia,
– łokcia,
– połowy ramienia,
– barku, oceniając odległość przedniej i tylnej linii pośrodkowej.

Obwody kończyny dolnej mierzy się na poziomie:

– nad kostkami,
– najgrubszego miejsca łydki (ryc. 12.2),
– stawu kolanowego,
– 5 cm powyżej górnego poziomu rzepki,
– 20 cm powyżej górnego brzegu rzepki,
– krętarza większego.

Rycina 12.2. *Pomiar obwodu goleni.*

Badanie **symetrii długości kończyn** polega na dokonaniu pomiaru długości względnej i bezwzględnej. Na przykład względną długością kończyny dolnej jest odległość między kolcem biodrowym przednim górnym a szczytem kostki przyśrodkowej (ryc. 12.3), a bezwzględną długością jest odległość między krętarzem większym a szczytem kostki bocznej. Ponadto mierzyć można poszczególne składowe kończyny dolnej – długość odcinkową uda od krętarza większego do bocznego brzegu kłykcia bocznego czy długość odcinkową goleni od brzegu kłykcia bocznego kości piszczelowej do szczytu kostki bocznej.

Rycina 12.3. *Pomiar względnej długości kończyny dolnej.*

Czynnościową długość kończyn określa się u pacjenta w pozycji stojącej z wykorzystaniem podkładek układanych pod krótszą kończyną do momentu uzyskania poziomego ustawienia miednicy. Pomiar grubości podkładek pozwala określić wartości skrócenia.

12.1.3. MIEJSCOWY STAN UKŁADU NARZĄDU RUCHU

Opis stanu miejscowego dotyczy patologii jednego stawu, kończyny, zmian wielomiejscowych i uogólnionych. Zmiany skórne, tkanki podskórnej i deformacje narządu ruchu przedstawia się metodą opisową. W przypadku zmian w obrębie stawów dokonuje się ich opisu oraz kątowego pomiaru zakresu ruchu, odnosząc ich wartość do tabeli norm (tab. 12.1). Pomiar zakresu ruchu stawów przeprowadza się za pomocą kątomierza (goniometru – ryc. 12.4), oceniając ruch czynny i bierny. Za pozycję zerową przyjmuje się pełny wyprost stawu. W miarę narastania ruchu zgięcia kąt ustawienia się zwiększa.

Tabela 12.1. Zakres ruchu w poszczególnych stawach

CZĘŚĆ CIAŁA	ZAKRES RUCHU (W STOPNIACH)
Kręgosłup szyjny	
Zgięcie	45
Wyprost	55
Zgięcie boczne	45
Ruch rotacji	70
Kręgosłup piersiowo-lędźwiowy	
Zgięcie w odcinku piersiowym	45
Zgięcie w odcinku lędźwiowym	75
Zgięcie boczne	35
Rotacja w odcinku piersiowym	40
Bark	
Odwodzenie (staw ramienny)	90
Unoszenie z odwiedzenia	90
Łącznie odwodzenie w bok	180
Przywodzenie	75
Zgięcie (staw ramienny)	90
Unoszenie ze zgięcia	90
Łącznie unoszenie do przodu	180
Wyprost	20–60
Zgięcie poziome	130
Wyprost poziomy	30
Rotacja zewnętrzna w zgięciu 90°	50
Rotacja wewnętrzna w zgięciu 90° (z przedramieniem za tułowiem)	120
Łokieć	
Zgięcie	160–170
Wyprost (przeprost 5–10°)	0
Przedramię	
Supinacja (odwracanie)	90
Pronacja (nawracanie)	80

Tabela 12.1. cd.

CZĘŚĆ CIAŁA	ZAKRES RUCHU (W STOPNIACH)
Nadgarstek	
Zgięcie grzbietowe	75
Zgięcie dłoniowe	75
Odchylenie promieniowe	20
Odchylenie łokciowe	35
Kciuk	
Zgięcie w stawie międzypaliczkowym	80
Wyprost w stawie międzypaliczkowym	20
Zgięcie w stawie śródręczno-paliczkowym	50
Wyprost (bierny) w stawie śródręczno-paliczkowym	5
Przywiedzenie w stawie nadgarstkowo-śródręcznym	20
Zgięcie w stawie nadgarstkowo-śródręcznym	15
Palce	
Zgięcie w stawie śródręczno-paliczkowym	90
Bierny przeprost w stawie śródręczno-paliczkowym	do 45
Zgięcie w stawie międzypaliczkowym bliższym	100
Zgięcie w stawie międzypaliczkowym dalszym	80
Staw biodrowy	
Zgięcie	120–140
Wyprost	5–30
Przywodzenie	30
Odwodzenie	40
Rotacja wewnętrzna w zgięciu 90°	45
Rotacja zewnętrzna w zgięciu 90°	45
Rotacja wewnętrzna w wyproście	35
Rotacja zewnętrzna w wyproście	45
Staw kolanowy	
Zgięcie	135

Tabela 12.1. cd.

CZĘŚĆ CIAŁA	ZAKRES RUCHU (W STOPNIACH)
Staw skokowy	
Zgięcie grzbietowe	15
Zgięcie podeszwowe	45
Stopa	
Nawracanie	20
Odwracanie	10
Całkowita supinacja przodostopia	35
Całkowita pronacja przodostopia	20
Paluch	
Zgięcie w stawie śródstopno-paliczkowym	40
Wyprost w stawie śródstopno-paliczkowym	65
Zgięcie w stawie międzypaliczkowym	60
Wyprost w stawie międzypaliczkowym	0

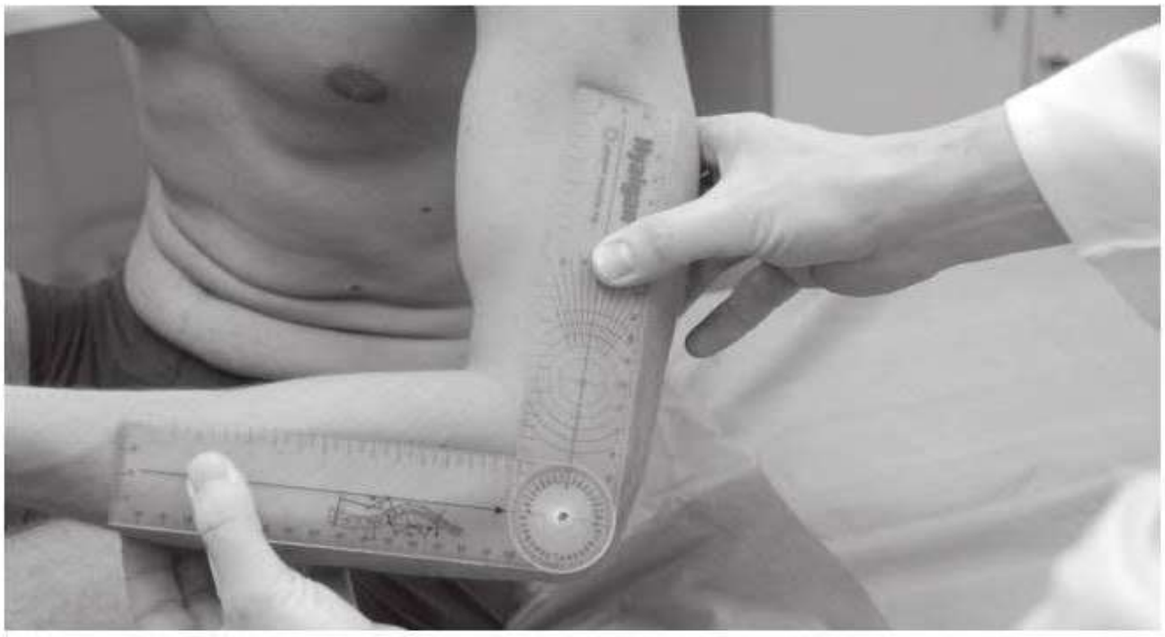

Rycina 12.4. *Pomiar zakresu ruchu stawu łokciowego z wykorzystaniem goniometru.*

Ruch przeprostu w stawie odnosi się również do pozycji zerowej. Na przykład w ruchu stopy za pozycję zerową przyjmuje się ustawienie pod kątem prostym w stosunku do goleni. Zgięciem grzbietowym określa się ruch w kierunku grzbietowym, a zgięciem podeszwowym – ruch w kierunku podeszwowym.

Złożonego pomiaru wymagają tzw. stawy wielopłaszczyznowe, w których ocenia się ruch odwodzenia, przywodzenia, zgięcia i wyprostu, rotacji wewnętrznej i zewnętrznej. Warunkiem ruchu niektórych stawów jest ruch w stawach sąsiadujących, np. ruch w stawie ramiennym bezpośrednio związany jest czynnościowo z ruchem w stawach obojczyka (mostkowo-obojczykowym i barkowo-obojczykowym) oraz z poślizgowym ruchem łopatki po tylnej powierzchni klatki piersiowej (czyli z ruchem w funkcjonalnie zwanym stawie łopatkowo-żebrowym). W przypadku niedowładów lub porażeń wiotkich ruch czynny w stawie nie jest wykonywany, toteż ocenie poddaje się zakres ruchu biernego.

Istotne w **badaniu mięśni** jest określenie ich siły na podstawie 5-stopniowej skali określającej wartość siły w stosunku do zdrowego mięśnia (100%):

0 – (0%) brak jakiegokolwiek śladu skurczu,

1 – (5%) ślad skurczu bez efektu ruchowego,

2 – (20%) słaby – skurcz wyraźny, wykonujący ruch w pełnym zakresie, ale tylko w warunkach odciążenia,

3 – (50%) dostateczny – mięsień wykonuje ruch w pełnym zakresie, pokonując ciężar kończyny,

4 – (80%) dobry – mięsień wykonuje ruch w pełnym zakresie, pokonując opór ręki badającego,

5 – (100%) normalny – siła mięśnia prawidłowa.

12.2. BADANIE POSZCZEGÓLNYCH ELEMENTÓW UKŁADU MIĘŚNIOWO-SZKIELETOWEGO

W prawidłowych warunkach staw zachowuje swój obrys oraz zakres ruchu. Odpowiedzialne za ruch w stawie mięśnie są prawidłowo i symetrycznie rozwinięte o niezaburzonym napięciu i sile. W przypadku toczącego się w stawie procesu chorobowego (zwyrodnieniowy, zapalny, odczynowy) pojawia się w nim wysięk (jama stawowa wypełnia się płynem), dochodzi do obrzęku błony maziowej, wyczuwalne jest palpacyjnie zgrubienie, występują bolesność, ograniczenie zakresu ruchu, zaniki mięśni oraz wymuszone ustawienie (np. w zgięciu, przywiedzeniu).

W czasie badania należy porównać ze stawem strony przeciwnej zabarwienie skóry w okolicy chorego stawu, jego ucieplenie, obrysy (rozdęcie stawu), objawy chełbotania lub balotowania, zaburzenia ruchów fizjologicznych bądź ruchy patologiczne. W przypadku dużej ilości płynu śródstawowego zniknąć może objaw chełbotania, staw staje się twardy, o ograniczonym zakresie ruchu.

12.2.2. BADANIE KRĘGOSŁUPA

Dzięki specyficznej budowie anatomicznej kręgosłupa w każdym jego odcinku możliwy jest ruch prostowania (*extensio*), zgięcia (*flexio*), obracania (*rotatio*) oraz przechylania bocznego (*inclinatio lateralis*).

W zależności od odcinka kręgosłupa zakres poszczególnych ruchów jest różny. Najmniejszą ruchomość ma kręgosłup piersiowy, ze względu na ograniczoną swobodę ruchów klatki piersiowej, natomiast największy zakres ruchu uzyskać można w odcinku szyjnym i lędźwiowym. Należy pamiętać o odróżnieniu ruchów tułowia od ruchów kręgosłupa, ponieważ duży zakres ruchu odbywa się w stawach ramiennych i biodrowych. Nawet przy całkowitym usztywnieniu kręgosłupa nie ma przeszkód, aby pacjent palcami dotknął podłoża, mając wyprostowane kolana. Zgięcie stawów biodrowych do ponad 90° i zachowany ruch barków może być elementem mylącym w pobieżnym badaniu zakresu ruchu kręgosłupa.

W badaniu sylwetki ciała istotną rolę odgrywa ocena naturalnych krzywizn kręgosłupa. W pozycji stojącej z boku wyróżnia się przodowygięcie szyjne (*lordosis*), tyłowygięcie piersiowe (*kyphosis*), przodowygięcie lędźwiowe, tyłowygięcie krzyżowo-guziczne (związane z przodopochyleniem miednicy – *inclinatio*).

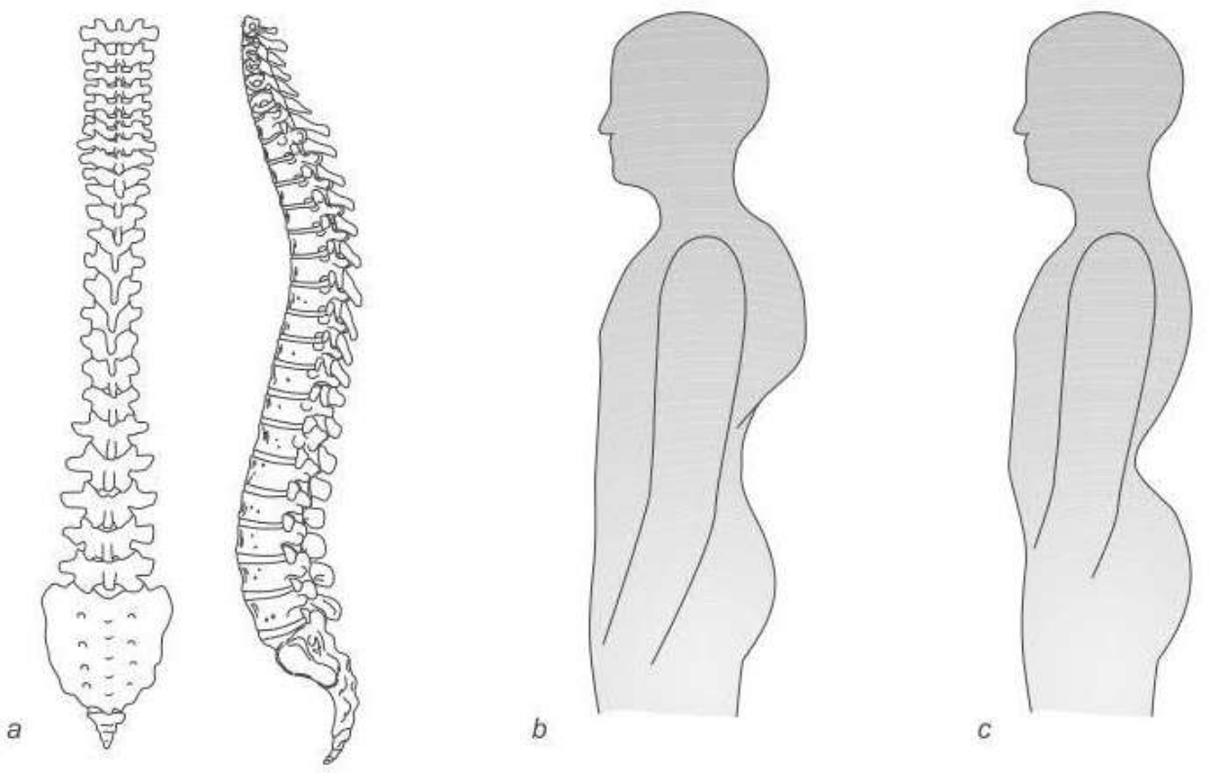

Rycina 12.6. *Krzywizny kręgosłupa: a – prawidłowe; b – nadmierna kifoza piersiowa; c – nadmierna lordoza lędźwiowa.*

Oceniając kręgosłup od tyłu, należy zwrócić uwagę na widoczne wyrostki kolczyste. Powinny się one układać w linii prostej, począwszy od odcinka szyjnego kręgosłupa aż po szparę pośladkową.

ODCINEK SZYJNY

W odcinku szyjnym pomiar ruchomości jest trudny do oceny, ponieważ większość ruchów odbywa się na pograniczu kręgosłupa i czaszki. Przy wyprostowanej szyi ruch zgięcia głowy ku przodowi odbywa się w stawie szczytowo-potylicznym (Occ–C_1), ruch skrętny głowy w lewo i prawo – w stawach szczytowo-obrotowych (C_1–C_2), wysuwanie głowy do przodu i cofanie ku tyłowi – w środkowym odcinku kręgosłupa szyjnego, doginanie brody do klatki piersiowej i odchylanie głowy do tyłu – w dolnym odcinku kręgosłupa szyjnego, pochylanie głowy na boki – w środkowym i dolnym odcinku kręgosłupa szyjnego.

Łączny zakres ruchów w obrębie szyi wynosi: zginanie i prostowanie 100°, przechylanie na boki 80–90°, obracanie 120–160°.

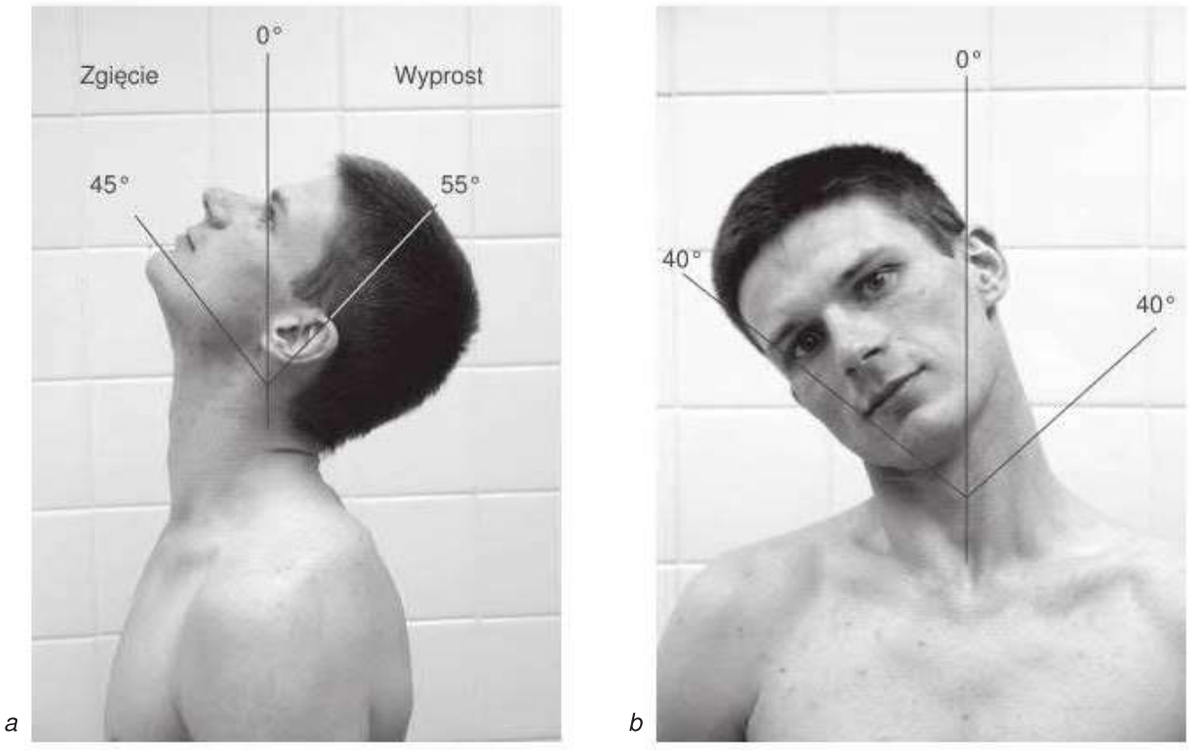

Rycina 12.7. *Zakres ruchu szyjnego odcinka kręgosłupa:*
a – zgięcie i wyprost; b – zgięcie w bok.

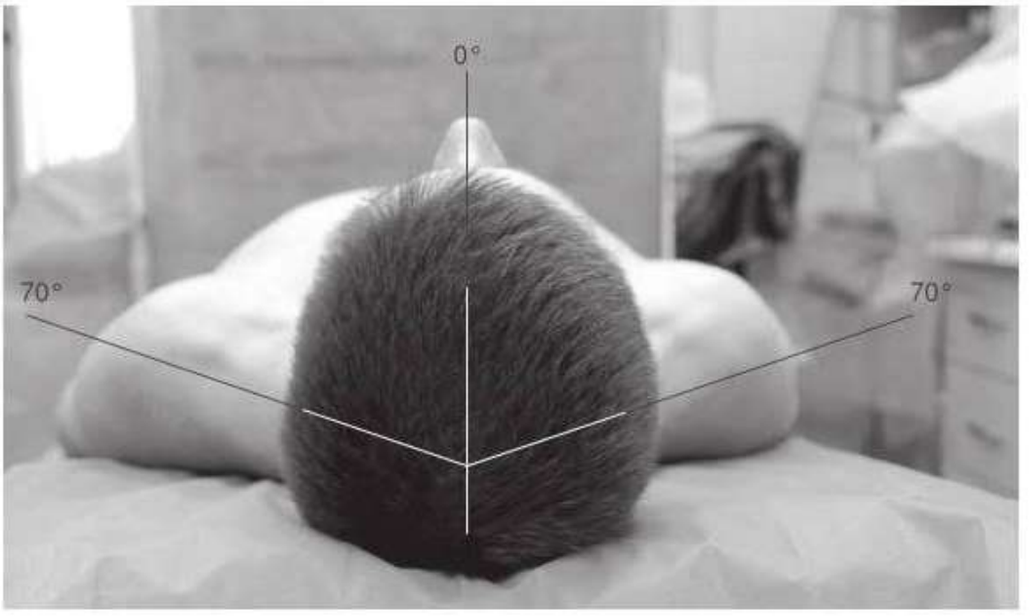

Rycina 12.8. *Zakres ruchu szyjnego odcinka kręgosłupa – ruchy rotacyjne.*

ODCINEK PIERSIOWO-LĘDŹWIOWY

Zginanie polega na wykonaniu skłonu ku przodowi. U osób zdrowych końce palców dotykają podłoża. Ograniczenie ruchu ocenić można za pomocą pomiaru odległości palców od podłoża. Obserwując plecy pacjenta, stwierdzić można równomierne oddalanie szczytów wyrostków kolczystych od siebie. Brak oddalania się wyrostków kolczystych świadczy o usztywnieniu kręgosłupa w tym odcinku.

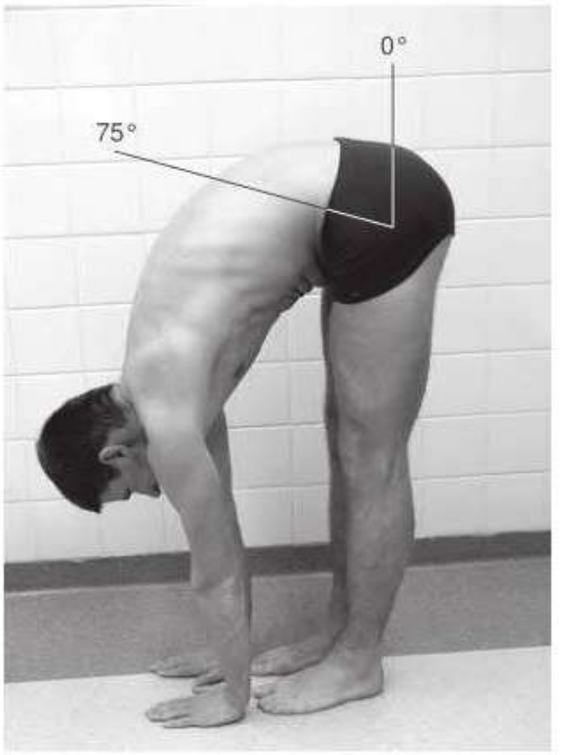

Rycina 12.9. *Zakres ruchu zgięcia odcinka piersiowo-lędźwiowego kręgosłupa.*

W celu obiektywizacji badania wprowadzono:

- **Pomiar Schobera** – mierzy się oddalenie wyrostków kolczystych pierwszego (L_1) i piątego (L_5) kręgu lędźwiowego. W pozycji wyjściowej odległość wynosi około 10 cm, po wykonaniu skłonu wzrasta o 4–6 cm.
- **Pomiar C_7–S_1** – mierzy się odległości między wyrostkami kolczystymi siódmego kręgu szyjnego i pierwszego kręgu krzyżowego. W pozycji zgięcia odległość wzrasta o 10–11 cm.
- **Prostowanie** – badanie wykonuje się u pacjenta w pozycji stojącej z wyprostowanymi kolanami. Ruch jest składową wyprostu kręgosłupa piersiowego i lędźwiowego oraz przeprostu stawów biodrowych i wynosi 30–40°. Zgięcie przez chorego stawów kolanowych w ruchu wyprostu świadczy o sztywności odcinka lędźwiowego.
- **Pochylenie w bok** – w pozycji stojącej w warunkach prawidłowych linia wyrostków kolczystych tworzy regularny łuk. Ocena kliniczna polega na oznaczeniu wysokości, do jakiej sięga ręka położona na bocznej powierzchni uda – w normie powinna sięgać do poziomu stawu kolanowego. W pozycji siedzącej, ze stopami zaplecionymi wokół nóg taboretu, co wyłącza ruch w stawach biodrowych, zakres ruchu zgięcia wynosi około 70°.
- **Ruchy obrotowe** – w wyżej opisanej pozycji siedzącej łączny zakres ruchu obrotowego wynosi 180°.

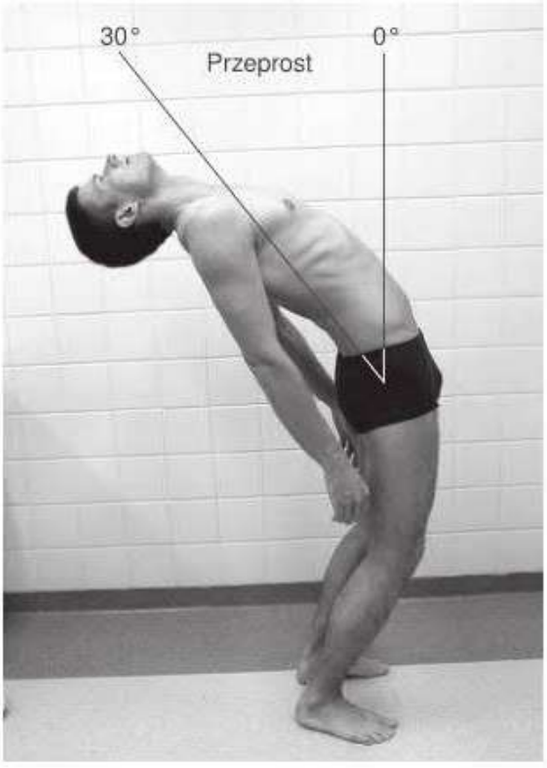

Rycina 12.10. *Zakres ruchu wyprostu odcinka piersiowo-lędźwiowego kręgosłupa.*

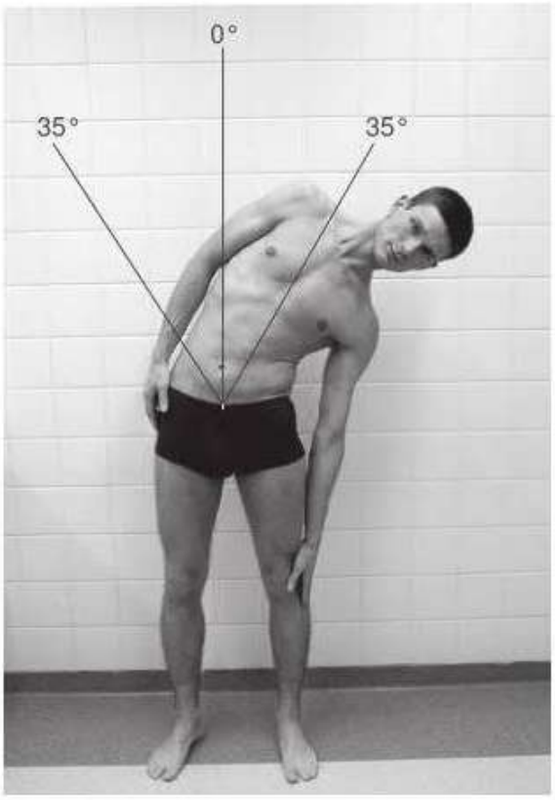

Rycina 12.11. *Zakres ruchu zgięcia bocznego odcinka piersiowo-lędźwiowego kręgosłupa.*

Rycina 12.12. *Zakres ruchu rotacyjnego odcinka piersiowo-lędźwiowego kręgosłupa.*

SPOSÓB BADANIA

- W **ocenie krzywizn kręgosłupa** zwrócić należy uwagę na obecność patologicznych wygięć, np. skoliozy lub nadmiernej kifozy. W tym przypadku istotna jest ocena możliwości korekcji skrzywienia kręgosłupa w czasie jego odciążania. Ujmuje się między ręce głowę pacjenta i próbuje wykonać wyciąg ku górze. Można zaobserwować, czy nadmierne wygięcie kręgosłupa lub jego skrzywienie patologiczne ulega korekcji, czy też ma charakter utrwalony.
- **Oceny kształtu kręgosłupa** w płaszczyźnie czołowej najlepiej dokonać u pacjenta w pozycji stojącej, obserwując go od tyłu. W tej pozycji ocenia się ustawienie łopatek, zwracając uwagę, czy znajdują się na tym samym poziomie i czy jedna z nich nie odstaje od klatki piersiowej. W podobny sposób dokonać należy oceny ustawienia barków – czy obustronnie znajdują się na tym samym poziomie.
- Przy **ocenie zakresu ruchu kręgosłupa szyjnego** pacjent przyjmuje pozycję siedzącą. Uciskając w linii pośrodkowej część tylną szyi, bada się ułożenie i ewentualną patologię lub bolesność wyrostków kolczystych. Ruchomość kręgosłupa szyjnego można ocenić, prosząc pacjenta o odgięcie głowy do tyłu, a następnie dotknięcie podbródkiem klatki piersiowej. W dalszym badaniu prosi się pacjenta o przywiedzenie ucha do ramienia po jednej i drugiej stronie (należy zwrócić uwagę, aby badany nie unosił ramion). Kończąc badanie kręgosłupa szyjnego, należy poprosić pacjenta o spojrzenie przez jedno i drugie ramię w pozycji wyprostnej. W trakcie wykonywania ruchów zgięcia w bok ucisnąć należy na szczyt czaszki w kierunku ku dołowi.
- **Ocenę zakresu ruchu kręgosłupa piersiowego** wykonuje się u pacjenta w pozycji siedzącej. Należy poprosić o wykonanie ruchu skrętnego w prawo i w lewo w maksymalnym zakresie, a następnie uciskiem zbadać wyrostki kolczyste kręgów, zwracając jednocześnie uwagę na występowanie rozszerzania się klatki piersiowej w trakcie oddychania.
- **Ocenę zakresu ruchu kręgosłupa lędźwiowego** wykonuje się u pacjenta w pozycji stojącej. Prosi się go o wykonanie maksymalnego skłonu ku przodowi, określając odległość między palcami rąk a podłożem. Następnie badany wykonuje maksymalny skłon ku bokowi – mierzy się odległość palców rąk od stawu kolanowego. W kolejnej części badania pacjent wykonuje odgięcie ku tyłowi, a gdy pochyla się ku przodowi, oceniane jest oddalanie się wyrostków kolczystych, co wykorzystać można do wykonania przedstawionych wcześniej pomiarów.

- W badaniu kręgosłupa pacjenta ze skoliozą poza oceną kąta i kierunku skrzywienia istotna jest ocena kompensacji skrzywienia (w skompensowanej skoliozie pion wyprowadzony z guzowatości potylicznej przebiega przez szparę pośladkową) oraz elastyczności kręgosłupa (rozciąganie kręgosłupa powoduje korekcję skrzywienia). Bocznym skrzywieniom kręgosłupa towarzyszy niesymetryczne ustawienie barków i łopatek.
- **Stawy biodrowo-krzyżowe** ocenia się u pacjenta w pozycji leżącej. Uciskanie okolicy krzyżowej i pogranicza krzyżowo-biodrowego, gdy badany leży na brzuchu, sprowokować może pojawienie się bólu. U pacjenta w pozycji na plecach należy wykonać maksymalny ruch zgięcia stawu biodrowego (docisnąć kolano do klatki piersiowej przy zgiętym w stawie kolanie, przytrzymując drugą kończynę na podłożu). Ból lub ograniczenie ruchu świadczą o obecności patologii w stawie.

12.2.3. BADANIE KOŃCZYNY GÓRNEJ

Badania dokonuje się u pacjenta w pozycji stojącej, a pozycją wyjściową (zerową) jest kończyna zwisająca wzdłuż klatki piersiowej.

BARK

Określenie „staw barkowy" ma charakter umowny, ponieważ w jego skład wchodzą trzy stawy anatomiczne:

- staw ramienny,
- staw barkowo-obojczykowy,
- staw mostkowo-obojczykowy,

a także dwie powierzchnie poślizgowe:

- między łopatką i klatką piersiową,
- między głową kości ramiennej i wyrostkiem barkowym z kaletką podbarkową.

Złożoność ruchu stawu barkowego powoduje, że patologia któregokolwiek z wymienionych stawów wpływa na funkcję barku jako całości. Z kolei duża swoboda ruchu sprawia, że teoretycznie barkiem wykonywać można ruchy o zakresie 360° (łącznie można zakreślić wycinek kuli). W badaniu należy zwrócić baczną uwagę, w którym ze stawów barku odbywa się ruch. Badając ruch w stawie ramiennym, należy ustabilizować łopatkę, co sprawi, że ruch zgięcia i odwodzenia wyniesie zaledwie 90°. W praktyce badanie dotyczy ruchu ramienia z udziałem łopatki w płaszczyznach czołowej, strzałkowej, horyzontalnej i w osi ramienia.

- **W płaszczyźnie strzałkowej** – zgięcie do przodu wynosi łącznie 180°, ale należy zwrócić uwagę na stabilizację kręgosłupa lędźwiowego, ponieważ ruchem w tym odcinku kręgosłupa pacjent może zwiększyć zakres ocenianego ruchu (wyprost do tyłu) o 20–60°.
- **W płaszczyźnie czołowej** – odwiedzenie w stawie ramiennym – 90°, unoszenie (z ruchem łopatki) – łącznie 180°, przywiedzenie – 75° z ruchem przesuwania ramienia po klatce piersiowej.
- **Wpłaszczyźnie horyzontalnej**– zgięcie poziome – 130°, wyprostpoziomy – 30°.
- **Ruchy rotacyjne** – odbywają się w osi ramienia, przy czym warunkiem pomiaru jest przyleganie ramienia do bocznej powierzchni klatki piersiowej, zgięcie stawu łokciowego do kąta prostego oraz ustawienie przedramienia w kierunku do przodu (pozycja zerowa). W tych warunkach rotacja zewnętrzna wynosi około 50°, a rotacja wewnętrzna – około 60°, przy czym obwiedzenie klatki piersiowej zwiększa zakres ruchu do 90°. Badanie rotacji wykonywać można również w pozycji odwiedzenia 90°. Wówczas rotacja wewnętrzna wynosi 70°, a zewnętrzna – około 90°.

Poza wymienionymi wyżej ruchami bark może również wykonywać ruchy przesuwania ku przodowi (30°) i do tyłu (około 30°), jak również ruchy unoszenia i opuszczania.

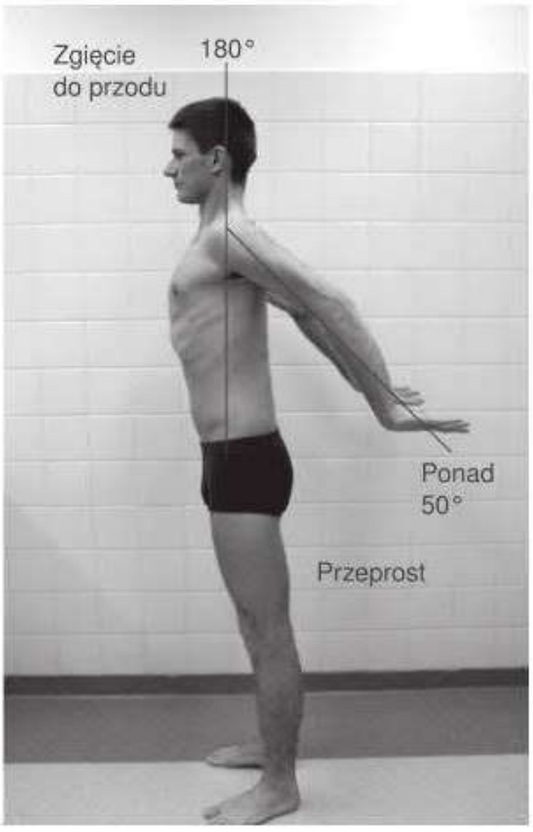

Rycina 12.13. *Zakres ruchu stawu barkowego – wyprost do tyłu.*

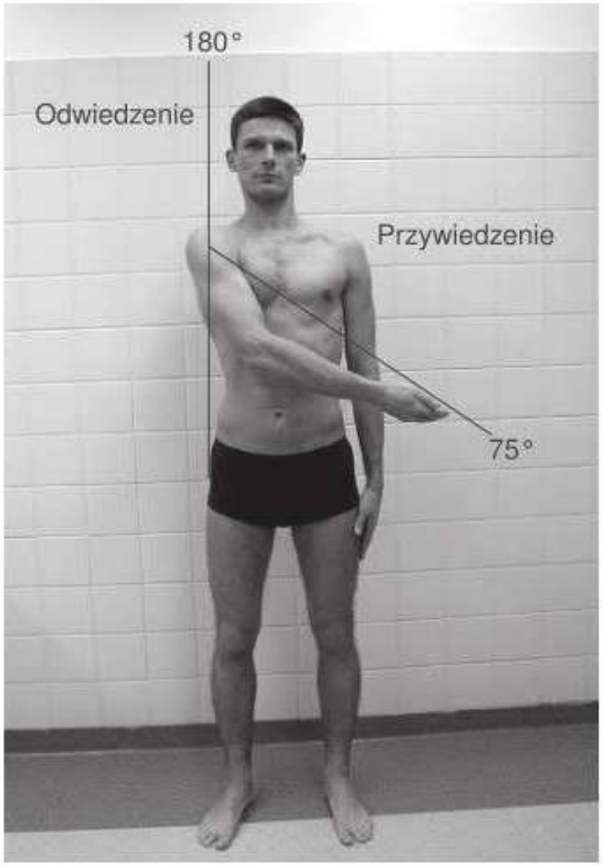

Rycina 12.14. *Zakres ruchu stawu barkowego – odwiedzenie i przywiedzenie.*

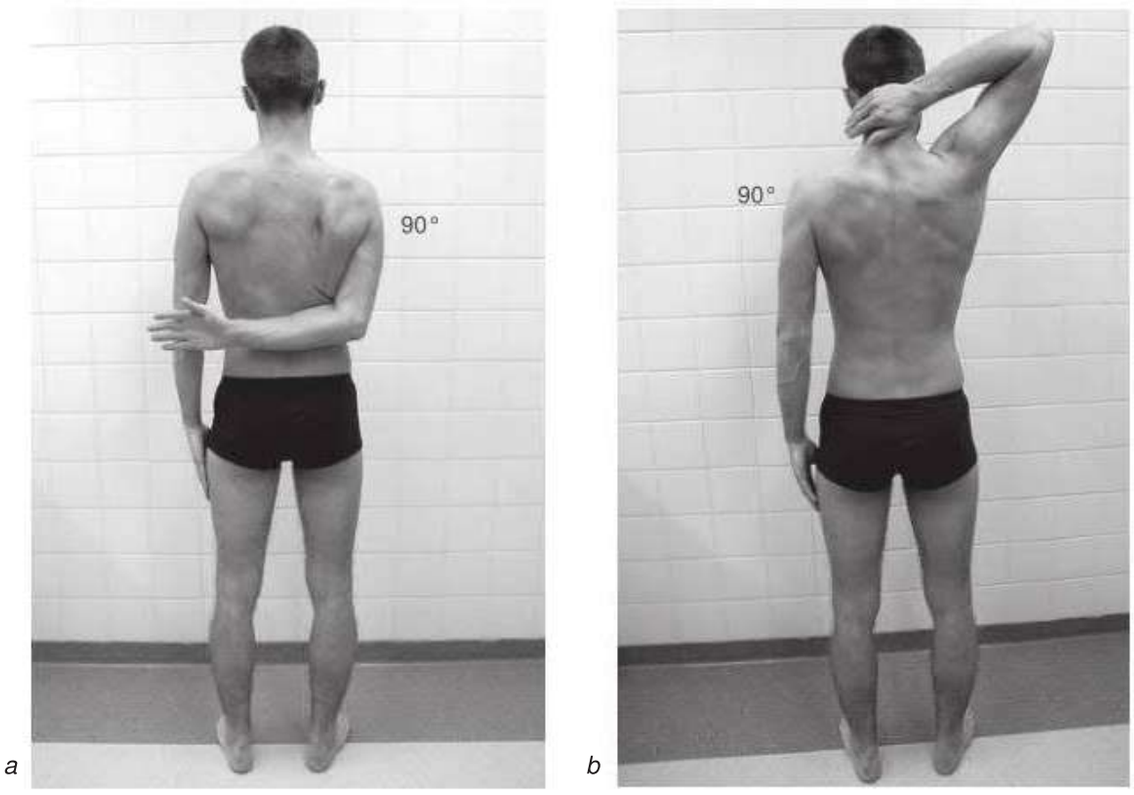

Rycina 12.15. *Zakres ruchu stawu barkowego: a – rotacja wewnętrzna; b – rotacja zewnętrzna.*

Sposób badania

- Ogląda się od przodu i tyłu, ocenia się symetrię i kształt mięśni obręczy kończyny górnej oraz obecność zaników mięśniowych. Ponadto ocenie należy poddać strukturę i kształt stawu barkowego, porównując w stosunku do siebie oba barki.
- W czasie badania zakresu ruchu poleca się pacjentowi dotknąć ręką ponad głową przeciwległe ucho, wykonać ruch zgięcia do przodu i do tyłu z rotacją wewnętrzną (zapinanie stanika – nie należy proponować tej czynności mężczyznom) oraz wykonać ruch założenia rąk na karku z odchyleniem łokci ku tyłowi.

STAW ŁOKCIOWY I PRZEDRAMIĘ

Staw łokciowy anatomicznie i funkcjonalnie składa się ze stawu ramienno-promieniowego, ramienno-łokciowego oraz stawu promieniowo-łokciowego bliższego. Za pozycję zerową przyjmuje się pełny wyprost stawu. Od niej oblicza się kąt zgięcia – 160–170°, oraz kąt przeprostu – 5–10°. Przeprost stawu łokciowego jest często spotykany u dzieci i kobiet. O przykurczu zgięciowym mówi się wówczas, gdy niemożliwe jest wykonanie ruchu wyprostu (np. przykurcz zgięciowy 20° to 20-stopniowy ubytek wyprostu, przykurcz wyprostny 40° to 40-stopniowy ubytek zgięcia. Zgięcie stawu łokciowego do kąta 90° umożliwia ocenę ruchów rotacyjnych przedramienia – zarówno rotacja wewnętrzna (pronacja), jak i rotacja zewnętrzna (supinacja) wynoszą 80–90°. Pozycją zerową jest ustawienie przedramienia (przy zgiętym do 90° stawie łokciowym) z kciukiem skierowanym ku górze.

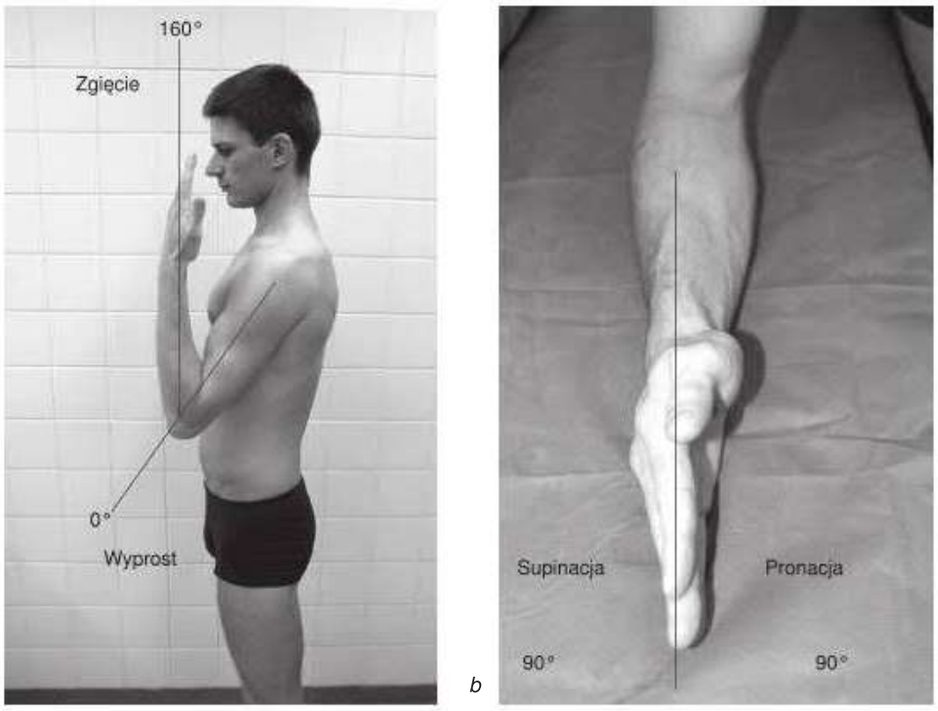

Rycina 12.16. *Zakres ruchu stawu łokciowego: a – zgięcie i wyprost; b – ruchy rotacyjne.*

Sposób badania

- Pacjentowi poleca się wykonać charakterystyczne dla łokcia złożone ruchy zgięcia i wyprostu oraz ruch pronacji i supinacji.
- Oglądaniem ocenia się kształt wyrostka łokciowego oraz jego tkliwość i ewentualną obecność deformacji.
- W obrębie stawu łokciowego ocenia się symetrię nadkłykci kości ramiennej oraz ewentualną bolesność na przebiegu nerwów.

NADGARSTEK

Za pozycję wyjściową nadgarstka przyjmuje się pełny wyprost, z ręką ustawioną w przedłużeniu przedramienia. W nadgarstku ocenia się następujące ruchy:

- zgięcie grzbietowe około 75°,
- zgięcie dłoniowe około 75°,
- odchylenie promieniowe około 20°,
- odchylenie łokciowe około 35°.

Całość płynnych ruchów nadgarstka składających się z powyższych ruchów określa się jako ruch obrotowy.

Sposób badania

- Podstawą oceny ruchu nadgarstka jest polecenie wykonania zgięcia dłoniowego i grzbietowego oraz ruchów odwiedzenia i przywiedzenia.
- Obiektywną metodą pomiaru jest polecenie pacjentowi, aby docisnął dłonie jedną do drugiej w trakcie unoszenia łokci (jak do modlitwy), tak aby przedramiona ustawione były w linii prostej. Następnie prosi się badanego, aby docisnął grzbiety rąk w sposób analogiczny do powyższego.
- Po ułożeniu rąk na stole prosi się pacjenta o wykonanie ruchu odchylenia promieniowego i łokciowego.
- Oceniając kształt nadgarstków, zwrócić należy uwagę na ustawienie głowy kości łokciowej w stosunku do nadgarstka.

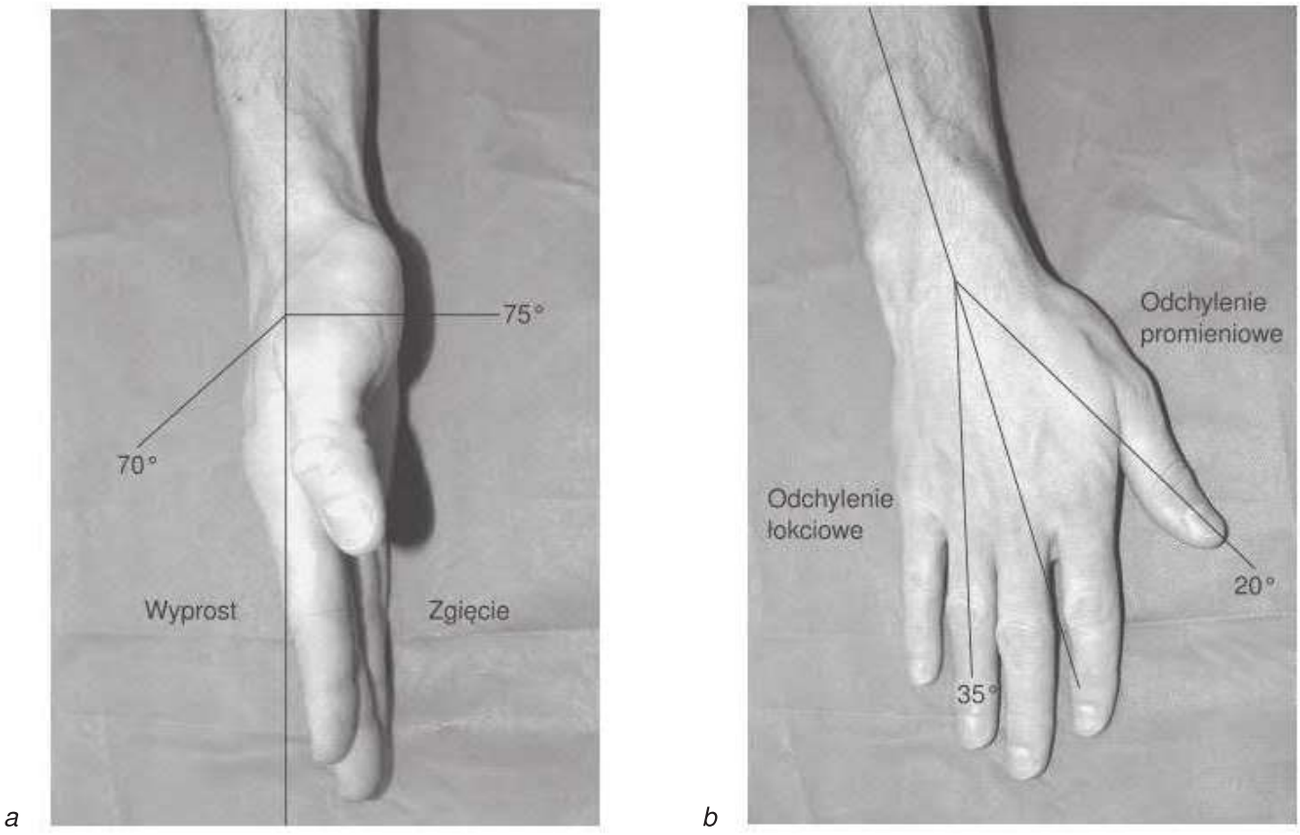

Rycina 12.17. *Zakres ruchu nadgarstka: a – zgięcie dłoniowe i grzbietowe; b – odchylenie łokciowe i promieniowe.*

RĘKA

Uwaga praktyczna związana z nazewnictwem – unikać należy w praktyce zawodowej potocznego nazywania ręki dłonią (błąd często występujący nawet w podręcznikach!). Dłoń lub powierzchnia dłoniowa (łac. *palma manus*) to przednia powierzchnia ręki, pozbawiona owłosienia, której skóra pokryta jest liniami papilarnymi. Po stronie przeciwnej znajduje się grzbiet ręki. Odnosząc nazewnictwo do stopy – mówimy o podeszwie i grzbiecie stopy. Ręką jest więc część kończyny górnej położona dystalnie od nadgarstka, a dłoń to przednia powierzchnia ręki.

Stawy śródręczno-paliczkowe pozwalają na ruch odwodzenia i przywodzenia palców w wyproście. Śródręcze jest miejscem przebiegu ścięgien, nerwów i naczyń odpowiedzialnych za precyzyjne ruchy ręki i palców. Urazy oraz stany chorobowe ręki mogą powodować ograniczenie funkcji i stanowić przyczynę uciążliwego inwalidztwa.

KCIUK

Najważniejszy palec ręki odpowiedzialny za precyzyjną zdolność chwytania wykonuje złożone ruchy odwodzenia, przywodzenia, zgięcia, wyprostu oraz przeciwstawiania. Składa się ze stawu międzypaliczkowego, stawu

śródręczno-paliczkowego i nadgarstkowo-śródręcznego. Za pozycję wyjściową do badania zakresu ruchu przyjęto kciuk w wyproście i przyłożeniu wzdłuż wskaziciela:

- **Odwodzenie** wynosi około 70° i odbywa się równolegle do płaszczyzny dłoni lub prostopadle do niej (odwodzenie dłoniowe). Pomiaru dokonuje się między I i II kością śródręcza.
- **Zgięcie** w stawie nadgarstkowo-śródręcznym wynosi 15°, w stawie śródręczno-paliczkowym – około 50°, a w stawie międzypaliczkowym – około 80°.
- **Wyprost** w poszczególnych stawach stanowi powrót do pozycji wyjściowej. Dopuszczalny jest przeprost w stawie nadgarstkowo-śródręcznym do wartości 20°.
- **Przeciwstawianie** kciuka jest złożonym ruchem zgięcia, odwodzenia i skręcenia. O pełnym zakresie opozycji mówi się wówczas, gdy opuszka kciuka sięgnie do podstawy V palca (ryc. 12.18).

Rycina 12.18. *Zakres ruchu przywiedzenia kciuka.*

PALCE II, III, IV I V

Za pozycję wyjściową do pomiaru przyjmuje się wyprost palców z ich równoległym ustawieniem. Nadgarstek pozostaje również w wyproście, ponieważ jego zgięcie dłoniowe ogranicza siłę i zakres ruchu zgięcia palców.

Zakres ruchu zgięcia w stawach:

- śródręczno-paliczkowym – 90°,
- międzypaliczkowym bliższym – 100°,
- międzypaliczkowym dalszym – 80°.

Dopuszczalny jest ruch biernego przeprostu w stawach śródręczno-paliczkowych do wartości 40°. Powyżej tej wartości mówi się o przeproście.