Palce wykonują również ruchy odwodzenia i przywodzenia w stosunku do osi palca III. W tym przypadku zakres ruchu można mierzyć miarą centymetrową, oceniając odległość między opuszkami palców.

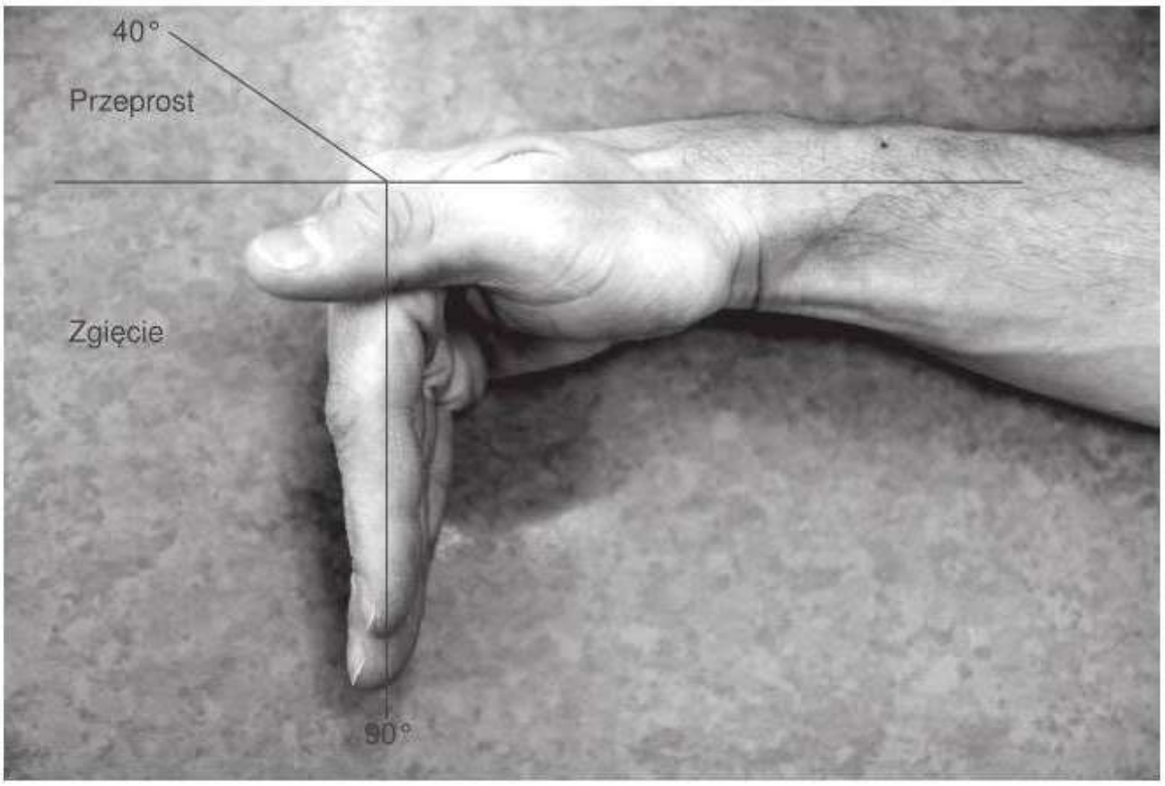

Rycina 12.19. *Zakres ruchu stawów śródręczno-paliczkowych.*

Sposób badania

- Oceniając dłoniową część rąk, prosi się pacjenta o ułożenie obu rąk dłońmi ku górze. Zwrócić należy baczną uwagę na kształt i wielkość kłębu oraz kłębika, a także na obecność zgrubień układających się wzdłuż ścięgien zginaczy powodujących zgięciowy przykurcz palców. Istotnym elementem badania jest ocena potliwości dłoni i palców oraz obecności drętwienia lub ubytków czucia w zakresie palców ręki.
- Oceniając **grzbietową część rąk**, należy zwrócić uwagę na kształt i powierzchnię paznokci, kształt poszczególnych stawów i ich obrzęki oraz występowanie bólu w czasie ucisku stawów rąk.
- Ocena **palców** polega na zbadaniu zakresu ruchu we wszystkich stawach. Choremu poleca się wykonanie ruchu zaciśnięcia pięści i wyprostu palców z ich rozszerzeniem (ryc. 12.20). W odcinkach dystalnych poszukuje się zgrubień deformujących palce. Pacjenta należy szczegółowo wypytać o ewentualne drętwienie palców, zwłaszcza w godzinach nocnych.

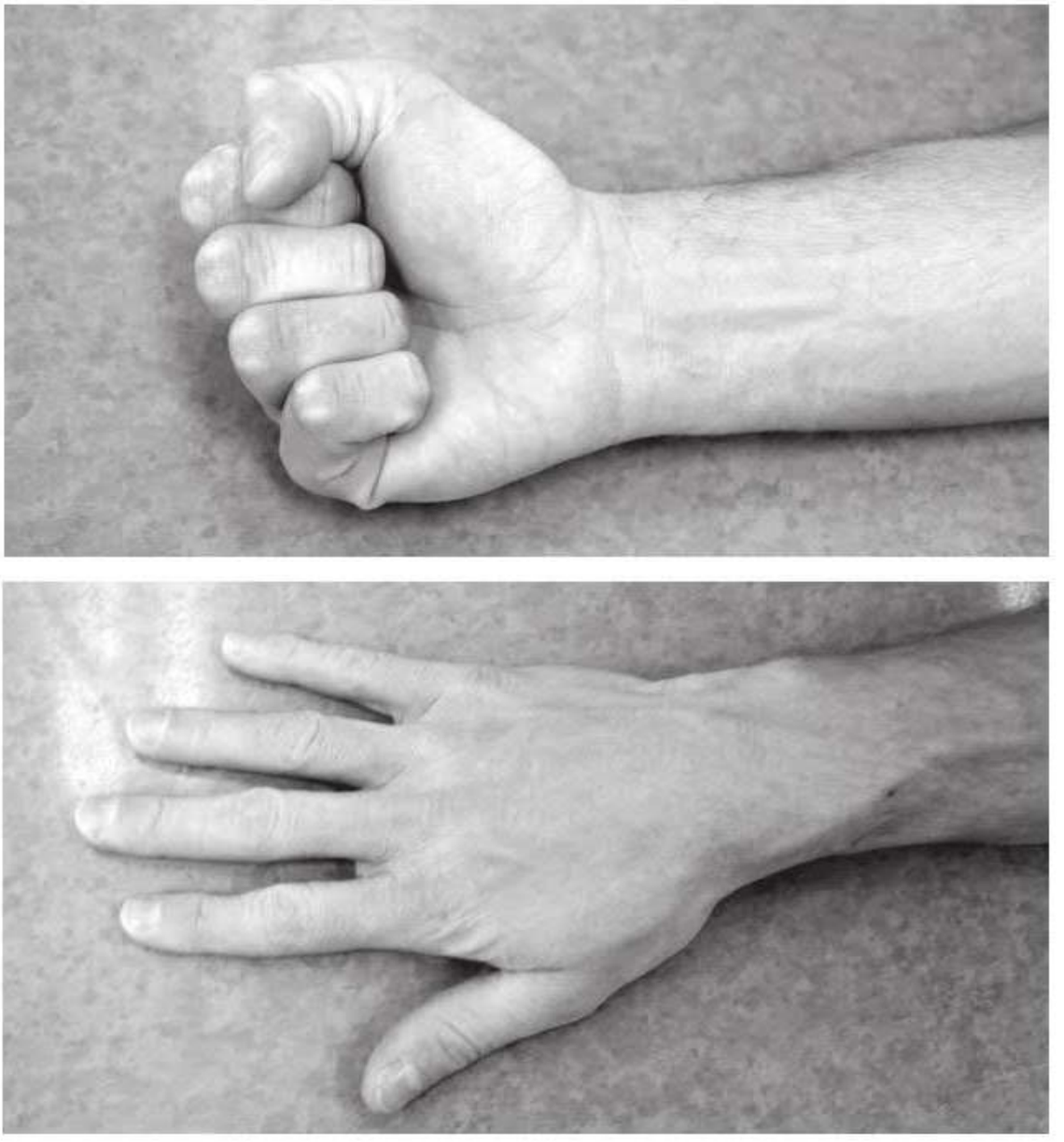

Rycina 12.20. *Zakres ruchu palców ręki: a – zgięcie; b – wyprost z odwiedzeniem.*

12.2.4. BADANIE MIEDNICY

Ustawienie miednicy ocenia się, wyznaczając linię łączącą górny brzeg spojenia łonowego z kolcem biodrowym tylnym górnym i oznaczając jej kąt z linią horyzontalną.

W prawidłowych warunkach kąt przodopochylenia wynosi 50–60°. Zwiększenie wartości przodopochylenia jest wyrazem hiperlordozy lędźwiowej, co w znaczny sposób wpływa na statykę i mechanikę kręgosłupa. W ocenie od przodu i tyłu miednica powinna być ustawiona w linii horyzontalnej.

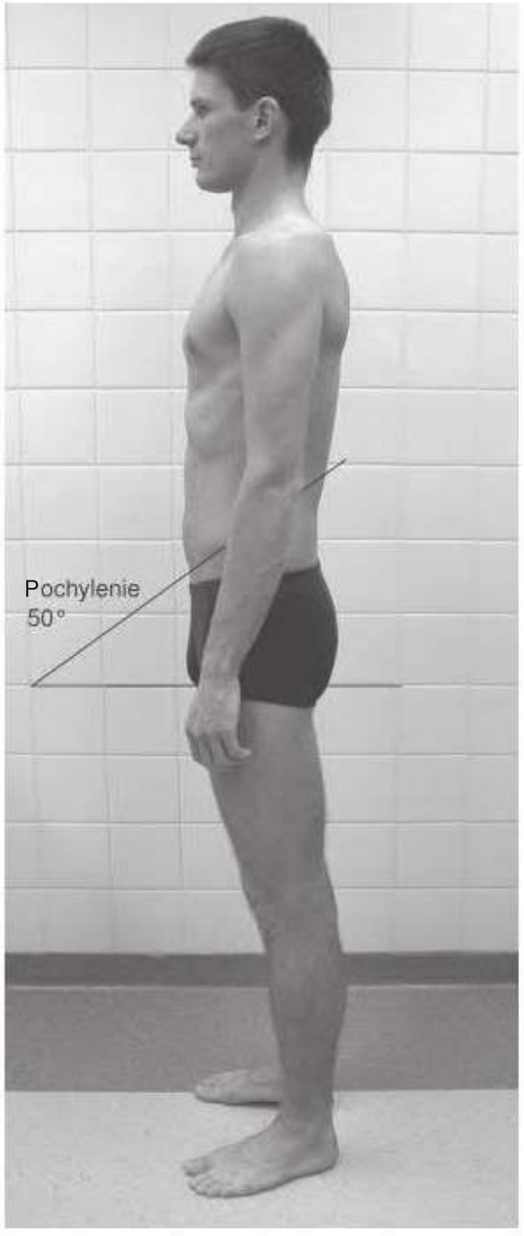

Rycina 12.21. *Ocena ustawienia miednicy.*

Oceniając ustawienie miednicy, poleca się pacjentowi przyjąć pozycję stojącą.

- Obserwacji dokonuje się z boku oraz od przodu i tyłu, zwracając szczególną uwagę na kątową wartość lordozy lędźwiowego odcinka kręgosłupa oraz na poziome ustawienie miednicy przy wyprostowanych obu stawach kolanowych.
- Palpacyjnie u pacjenta w pozycji leżącej, stosując ucisk w rzucie spojenia łonowego, wyczuć można poszerzenie oraz tkliwość spojenia.

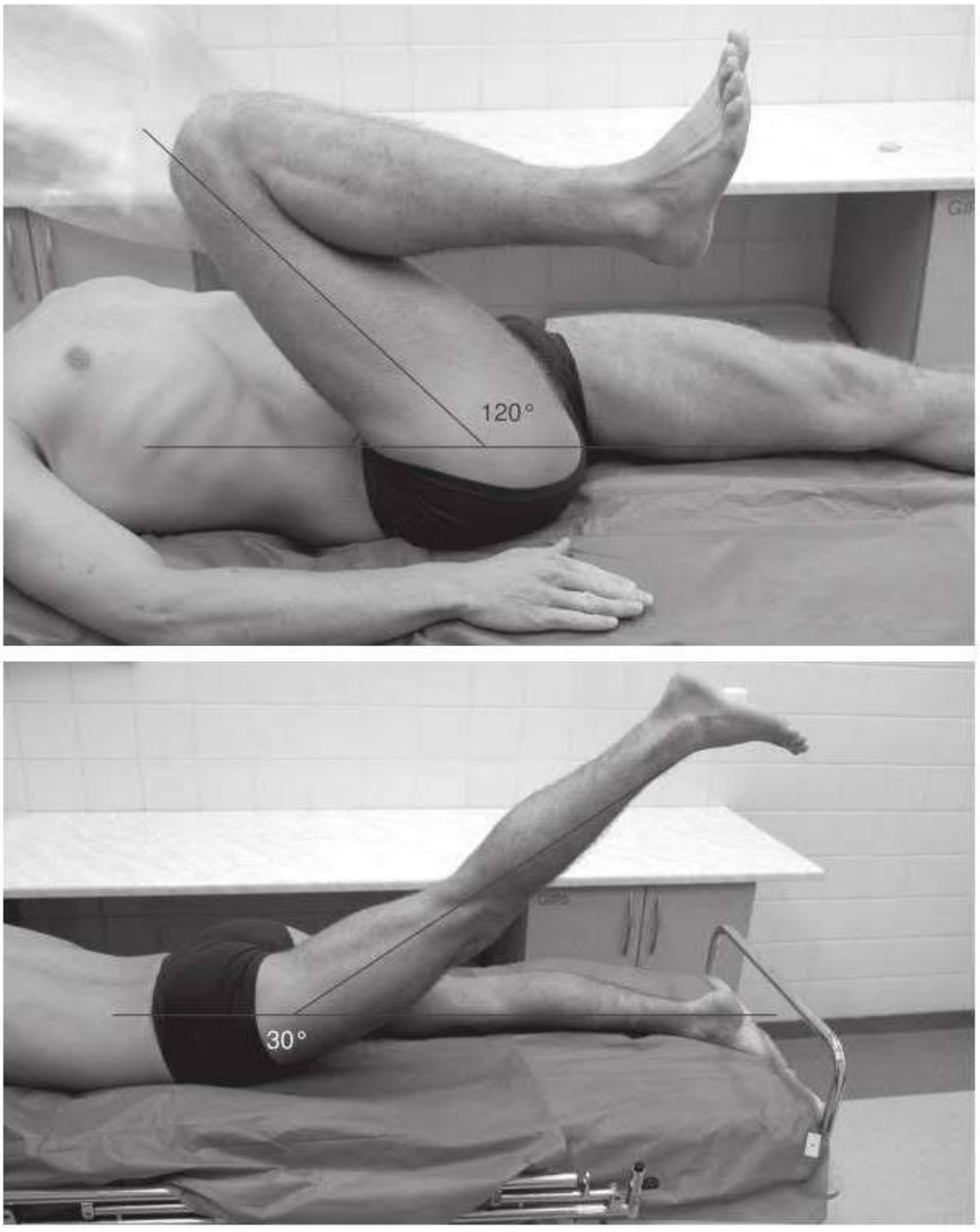

a

b

Rycina 12.22. *Zakres ruchu stawu biodrowego: a – zgięcie; b – przeprost.*

12.2.5. BADANIE KOŃCZYNY DOLNEJ

STAW BIODROWY

Zakres ruchu stawu biodrowego badać należy u pacjenta w pozycji leżącej. Zgięcie stawu zawiera się w granicach 120–140°, ograniczone jest zetknięciem przedniej powierzchni uda z klatką piersiową. Wyprost (przeprost) sięga do około 30°, ruch odwiedzenia w wyproście – 45°, przywiedzenia – około 30°.

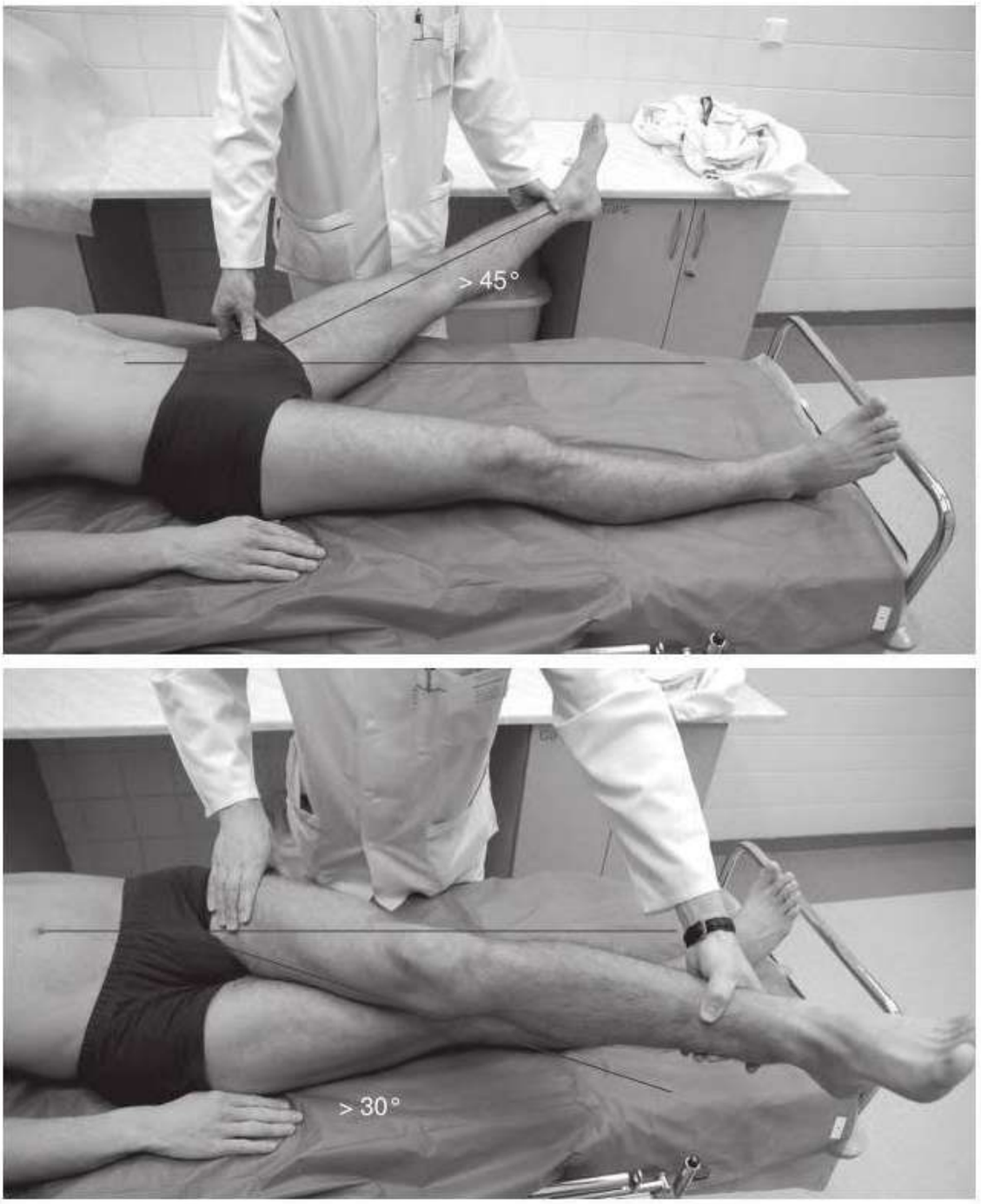

Rycina 12.23. *Zakres ruchu stawu biodrowego: a – odwiedzenie; b – przywiedzenie.*

Ruch odwodzenia przy 90-stopniowym zgięciu stawu biodrowego wynosi około 90°. Ruchy rotacyjne stawu zawierają się w przedziale 35–45°.

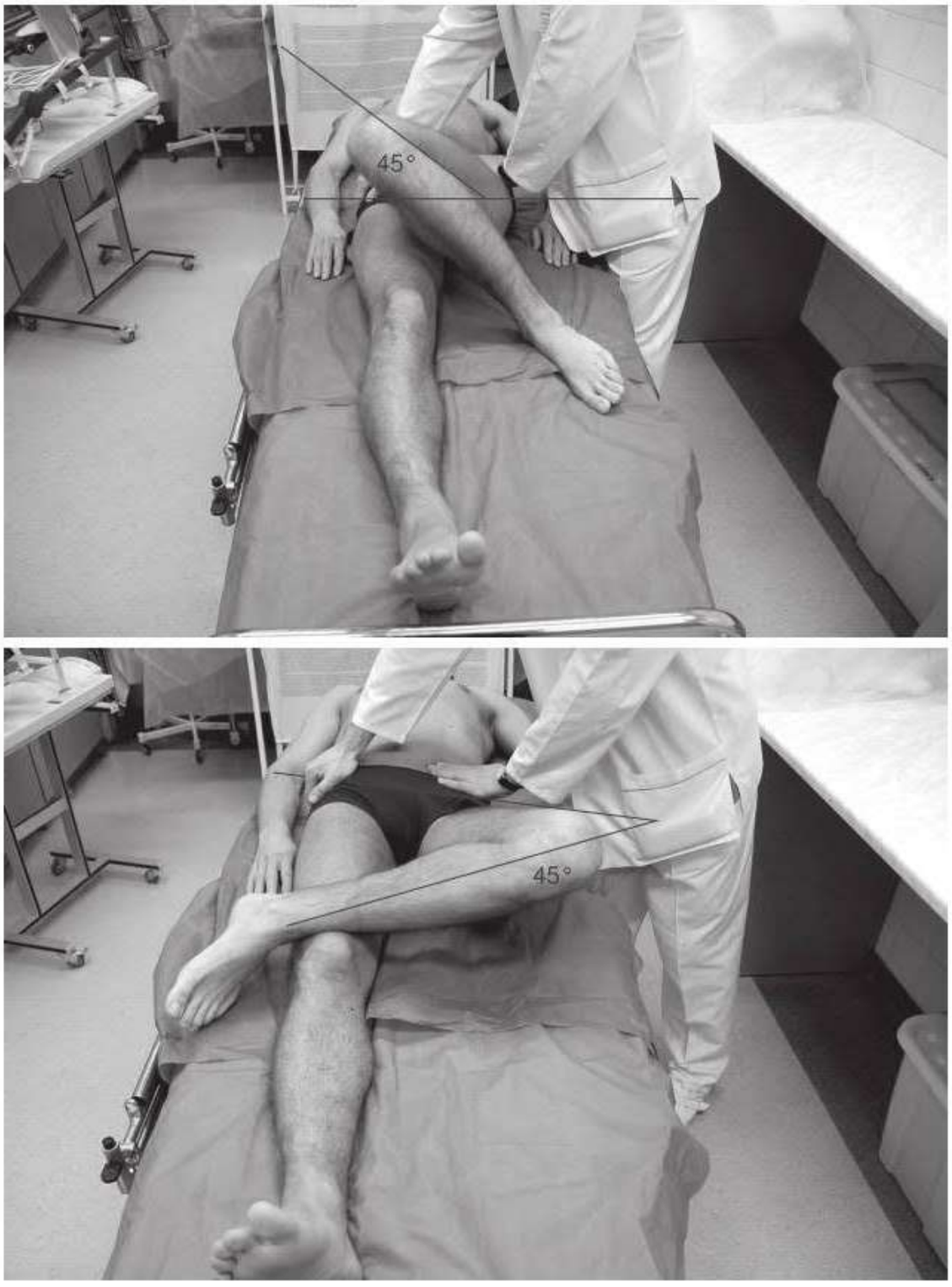

a

b

Rycina 12.24. *Zakres ruchu stawu biodrowego: a – rotacja wewnętrzna; b – rotacja zewnętrzna.*

Sposób badania

- Badanie stawów biodrowych wykonuje się u pacjenta w pozycji leżącej na wznak i na brzuchu.
- Podczas wykonywania badania, zwłaszcza oceniając zgięcie stawu biodrowego, należy zwrócić baczną uwagę na ułożenie przeciwległej kończyny.

Na przykład przykurcz zgięciowy prawego stawu biodrowego można rozpoznać w czasie zginania lewego stawu biodrowego. W prawidłowych warunkach, mimo zetknięcia się lewego uda z klatką piersiową, przeciwległa kończyna pozostaje na podłożu. W przypadku przykurczu prawego stawu biodrowego, w czasie zginania lewej kończyny dolnej prawa unosi się również, a zakres jej uniesienia jest proporcjonalny do stopnia zgięcia stawu biodrowego lewego. Wartość kątowa uniesienia przeciwległej kończyny w stosunku do podłoża jest miarą wartości przykurczu stawu biodrowego.

- Podczas badania należy ściśle umiejscowić dolegliwości bólowe zgłaszane przez pacjenta.
- Palpacyjnie należy ucisnąć okolicę krętarzową oraz okolicę guza kulszowego.

STAW KOLANOWY

Pozycją wyjściową do pomiaru zgięcia, wynoszącego 135°, jest wyprost. Praktycznie zgięcie odbywać się powinno do momentu zetknięcia pięty z pośladkiem. Spotyka się niekiedy przeprost stawu kolanowego, którego zakres wynosi 15°. W wyproście dzięki napięciu więzadeł krzyżowych nie są możliwe ruchy rotacyjne kolana, które powiększają się w miarę zginania stawu kolanowego. Ruch rotacji stawu wynieść może do 40° w kierunku wewnętrznym i zewnętrznym.

Sposób badania

- W pozycji stojącej z wyprostowanymi stawami kolanowymi ocenić należy oś obu stawów. Jeśli podudzia odchylają się na boki od prawidłowej osi kończyny, mówi się o koślawości kolan, natomiast odchylenie do przyśrodka to szpotawość kolan. **Miarą koślawości** jest odległość mierzona miarą centymetrową między kostkami przyśrodkowymi (trzeba zwrócić szczególną uwagę, aby kolana znajdowały się w tej samej płaszczyźnie – ustawienie kolan jedno przed drugim fałszuje obraz osi stawów), natomiast **miarą szpotawości** jest odległość między kłykciami przyśrodkowymi kości udowych.
- W pozycji leżącej ocenić należy zakres ruchu stawów, pamiętając, że dolegliwości bólowe mogą w znacznym stopniu zafałszować rzeczywisty zakres ruchu.
- W czasie ruchu zgięcia i wyprostu jedną rękę układa się nad rzepką, co pozwala wyczuć trzeszczenia w stawie rzepkowo-udowym. W pozycji wyprostnej należy docisnąć rzepkę do powierzchni kłykci kości udowej, co może spowodować ból, będący objawem patologii.

- W przypadku wysięku w stawie kolanowym, uciskając ręką zachyłek górny stawu, przemieścić można płyn stawowy pod rzepkę, a jej ucisk wywoła objaw balotowania. Wysięk w stawie zaciera jego prawidłowe zarysy, ograniczając nierzadko zakres ruchu.
- W dole podkolanowym wyczuwalne jest często zgrubienie w formie guza, będące torbielą dołu podkolanowego.
- Badanie stawu należy zakończyć próbą oceny jego stabilizacji – ruchy stawu w bok i do przyśrodka w wyproście oraz próba wysuwania w kierunku do przodu i tyłu w zgięciu. Próba ta w warunkach prawidłowych jest niebolesna i praktycznie niewykonalna.

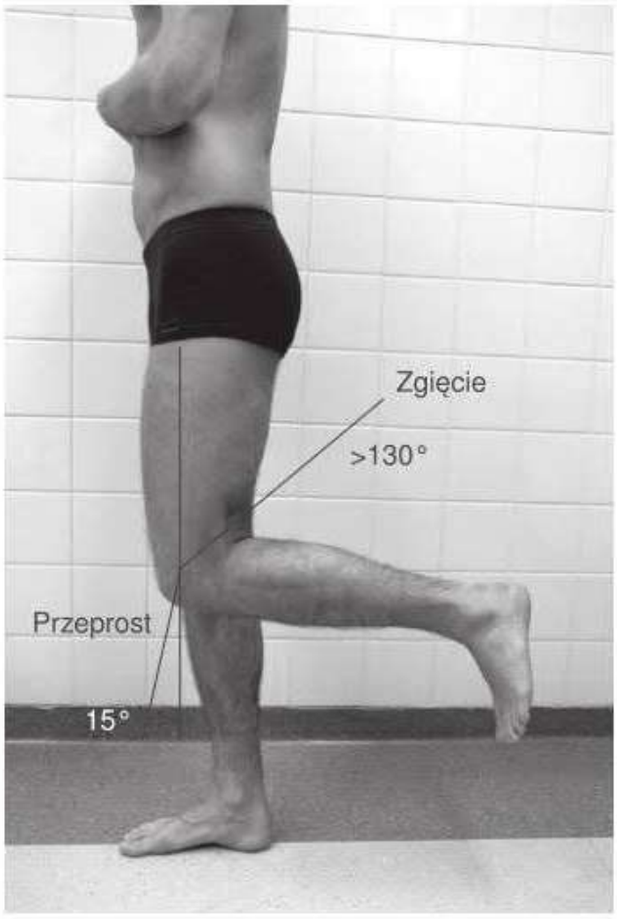

Rycina 12.25. *Zakres ruchu stawu kolanowego.*

STAW SKOKOWY I STOPA

Zgięcie grzbietowe stawu skokowego wynosi około 15°, a zgięcie podeszwowe – około 45°.

Badanie ruchów stopy obejmuje ruch w stawie skokowym oraz w stawach stępu. Dotyczy on głównie ruchów odwracania – 10° i nawracania – 20° oraz supinacji – 35° i pronacji – 20°.

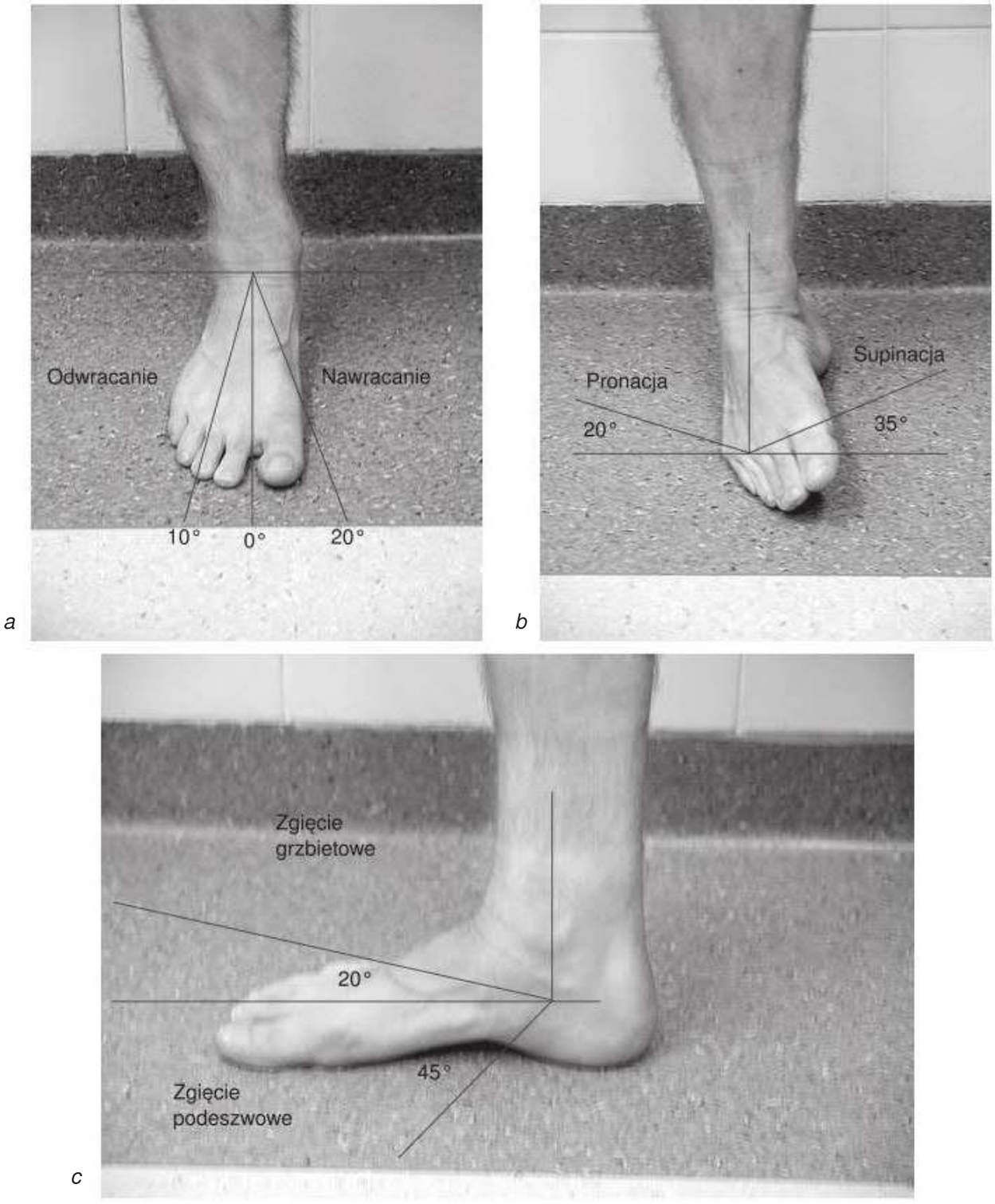

Rycina 12.26. *Zakres ruchu stopy: a – przywiedzenie i odwiedzenie; b – odwrócenie i nawrócenie; c – zgięcie podeszwowe i zgięcie grzbietowe.*

Stopa jest szczególnie narażona na urazy i deformacje ze względu na jej bezpośredni kontakt z podłożem oraz fakt przenoszenia całej masy ciała tysiące razy w ciągu doby.

Wyróżnia się dwa sklepienia stopy:

- **sklepienie podłużne** – między podeszwową powierzchnią guza piętowego i głowami kości śródstopia, zwiększające sprężystość stopy,
- **sklepienie poprzeczne –** między głowami I i IV–V kości śródstopia, pojawiające się w fazie odciążania kończyny; sklepienie to zanika w fazie obciążania masą ciała.

PALUCH

Z anatomicznego i funkcjonalnego punktu widzenia paluch jest jedną z najważniejszych składowych stopy. Dzięki swej budowie oraz zakresowi ruchu stanowi niezbędny element w funkcji chodu. Duży zakres ruchu w stawie śródstopno-paliczkowym – zgięcie podeszwowe 40° i zgięcie grzbietowe 65°, oraz w stawie międzypaliczkowym – zgięcie 60°, umożliwia wykonanie odbicia stopy w początkowej fazie wykroku.

Sposób badania

- W pozycji stojącej ocenia się kształt sklepienia podłużnego stopy oraz oś pięty (ścięgno Achillesa) w stosunku do osi goleni.
- Oglądaniem oraz obmacywaniem bada się okolice stawu skokowego, powierzchnię grzbietową stopy, analizując rozmieszczenie i rozległość oraz charakter ewentualnych obrzęków. W badaniu palpacyjnym wyczuć można obecność tkliwych wyrośli kostnych oraz objawy trzeszczenia nad ścięgnami po stronie grzbietowej stopy.
- Pacjent staje na palcach i piętach, wykonuje czynny ruch odwrócenia i nawrócenia stopy.
- W pozycji siedzącej lub leżącej ocenia się zakres ruchu w stawach skokowych oraz ruch palców. Pacjent wykonuje ruch czynny lub bierny w stawach śródstopno-paliczkowych i międzypaliczkowych.
- Poza ruchomością ocenić należy kształt stawów, obecność deformacji i przykurczów oraz zaburzenia osi, zwłaszcza w zakresie palucha.
- Istotne jest badanie kształtu, grubości i struktury płytek paznokciowych oraz okolicy paznokcia.

12.3. DOKUMENTACJA WYNIKÓW BADANIA

Nierozerwalnym elementem schorzeń, zmian pourazowych i zwyrodnieniowych układu narządu ruchu są dolegliwości bólowe. W zależności od charakteru i stopnia nasilenia, w znacznym stopniu ograniczają wydolność pacjentów. Według Międzynarodowego Towarzystwa Badania Bólu „ból to subiektywnie przykre oraz jednoznacznie negatywne wrażenie zmysłowe i emocjonalne, powstające pod wpływem bodźców uszkadzających tkankę lub zagrażających jej uszkodzeniu albo opisywanym w kategoriach takiego uszkodzenia".

Ponieważ brak jest obiektywnej metody badania stopnia nasilenia bólu, korzystać należy z metod opisowych. Najczęściej proponujemy pacjentom określenie nasilenia dolegliwości w skali od 1 do 5.

Natomiast charakter dolegliwości określić należy jako ból przewlekły (trwający pond 3 miesiące) lub ostry (trwający zwykle od kilku godzin do kilkunastu dni).

Zwrócić należy uwagę na porę nasilenia objawów. Zwykle dolegliwości bólowe nasilają się wieczorem i w nocy (ból wieczorny), natomiast w chorobie reumatycznej najsilniejsze są bóle poranne.

Kolejnym objawem wymagającym udokumentowania jest tzw. sztywność poranna, typowa dla schorzeń reumatologicznych dolegliwość niebędąca ograniczeniem ruchomości stawów, lecz osłabieniem zdolności poruszania się i wykonywania czynności, pojawiająca się po dłuższym odpoczynku.

W dalszych tabelach przedstawiono zarys procesów patologicznych układu narządu ruchu z ich przyczynami i charakterem zmian.

Tabela 12.2. Zmiany w stawie skroniowo-żuchwowym

RODZAJ ZMIAN	CHARAKTER ZMIAN
Zwichnięcie stawu	nadmierna ruchomość na boki lub niemożność zamknięcia ust
Uszkodzenie krążka stawowego Zmiany zwyrodnieniowe stawu Zapalenie stawu	ból stawu klikanie i trzeszczenie
Nieprawidłowy zgryz	wieloprzyczynowe zmiany patologiczne

Tabela 12.3. Zmiany w obrębie kręgosłupa

RODZAJ ZMIAN	PRZYCZYNA I CHARAKTER ZMIAN
Pogłębienie kifozy piersiowej	osteoporoza (kompresyjne złamania przedniej części kręgów) kifoza młodzieńcza (choroba Scheuermanna) nadmierna kifoza z towarzyszącym usztywnieniem charakterystyczna dla choroby Bechterewa (zesztywniające zapalenie stawów kręgosłupa) wady wrodzone gruźlica kręgosłupa nowotwory ze złamaniami patologicznymi
Pogłębienie lordozy lędźwiowej	w okresie ciąży otyłość patologia stawów biodrowych z przykurczem zgięciowym choroba krążków międzykręgowych ześlizg kręgów (kręgozmyk – spondylolisthesis)
Odbiegające od osi skrzywienia kręgosłupa określane jako skolioza	pochodzenie wieloprzyczynowe wymagające szczegółowej diagnostyki: • skoliozy funkcjonalne o długim łuku wygięcia spowodowane dysproporcją długości kończyn dolnych lub przykurczem odwiedzeniowym/przywiedzeniowym w stawach biodrowych, • mięśniopochodne, • kostnopochodne, • neuropochodne, • idiopatyczne boczne skrzywienia kręgosłupa, z reguły rozpoznawane u dzieci i młodzieży (w przypadku ich dużego zaawansowania zaobserwować można pojawienie się garbu piersiowego lub lędźwiowego); zaawansowanej skoliozie towarzyszyć może nadmierna kifoza – kifoskolioza
Ograniczenie ruchomości kręgosłupa szyjnego	zaburzenia strukturalne w obrębie kręgów, krążków międzykręgowych z przyczyn neurogennych, przebytych urazów i toczących się chorób układowych w trakcie ruchu zwrócić należy uwagę, czy pacjent zgłasza ból i parestezje promieniujące do kończyn górnych
Ograniczenie ruchów kręgosłupa piersiowego i kręgosłupa lędźwiowego	prawidłowa ruchomość oddechowa klatki piersiowej świadczy o zachowanej prawidłowej funkcji stawów żebrowo-kręgowych bolesność w rzucie wyrostków kolczystych (może być wyrazem obecności zmian zwyrodnieniowych) ograniczenie ruchu zgięcia i wyprostu oraz bolesność odcinka lędźwiowego (obecność zmian chorobowych) trudno dostępny do badania staw biodrowo-krzyżowy jest niełatwym problemem diagnostycznym – ból w stawie świadczy o obecności zmian chorobowych (zapalenie stawu, zmiany zwyrodnieniowe)

Tabela 12.4. Zmiany w obrębie stawu barkowego

RODZAJ ZMIAN	PRZYCZYNA I CHARAKTER ZMIAN
Ból pod wyrostkiem barkowym	zapalenie kaletki podbarkowej, zespół cieśni przestrzeni podbarkowej, uszkodzenie pierścienia mięśni rotatorów (powyższym objawom towarzyszy ograniczenie ruchomości w płaszczyźnie czołowej i strzałkowej)
Ból w przedniej części stawu ramiennego	zapalenie ścięgna mięśnia dwugłowego oraz zmiany zwyrodnieniowe stawu (powyższym objawom towarzyszy ograniczenie ruchomości w płaszczyźnie czołowej i strzałkowej)
Zwichnięcie stawu ramiennego	rozpoznaje się wstępnie na podstawie wywiadu, zatarcia zarysu stawu i żywej bolesności oraz ograniczenia ruchomości

Tabela 12.5. Zmiany w obrębie stawu łokciowego

RODZAJ ZMIAN	PRZYCZYNA I CHARAKTER ZMIAN
Zapalenie kaletki wyrostka łokciowego	obraz miękkiego, mobilnego guza, niekiedy zawierającego wyczuwalne ciała ryżowate (najczęściej jest następstwem urazu lub reumatoidalnego zapalenia stawu)
Przykurcz stawu	ograniczenie ruchów stawu jest następstwem zmian urazowych i pourazowych, chorób układowych, wad wrodzonych i zaburzeń neurologicznych (staw łokciowy jest najbardziej wrażliwym na unieruchomienie stawem, co często powoduje brak powrotu do prawidłowej funkcji nawet po banalnym urazie)
Łokieć golfisty Łokieć tenisisty	przyczyną dolegliwości bólowych stawu łokciowego jest przeciążenie przyczepów mięśni zginaczy przedramienia (nadkłykieć przyśrodkowy – tzw. łokieć golfisty) lub prostowników (nadkłykieć boczny – tzw. łokieć tenisisty)
Zespół rowka nerwu łokciowego	po stronie przyśrodkowej ku tyłowi od nadkłykcia przebiega nerw łokciowy, którego podrażnienie powoduje ból promieniujący do V palca

Tabela 12.6. Zmiany w obrębie nadgarstka

RODZAJ ZMIAN	PRZYCZYNA I CHARAKTER ZMIAN
Choroba reumatyczna	ograniczenie ruchów nadgarstka, obrzęk i deformacja, silne dolegliwości bólowe, przerost tkanek miękkich
Zapalenie ścięgna odwodziciela długiego kciuka	ból po stronie promieniowej w dalszym odcinku przedramienia i nadgarstku prowokowany ruchami kciuka
Złamanie kości promieniowej w miejscu typowym	wywiad urazowy, deformacja nadgarstka przypominająca bagnet, obrzęk, krwiak, ból przy próbie ruchu, trzeszczenie odłamów kostnych złamanie typowe w okresie pomenopauzalnym u kobiet w przebiegu osteoporozy

Tabela 12.7. Zmiany w obrębie ręki

RODZAJ ZMIAN	PRZYCZYNA I CHARAKTER ZMIAN
Zespół kanału nadgarstka	zanik mięśni kłębu kciuka, parestezje i drętwienie palców: I, II, III i promieniowej części IV po stronie dłoniowej (ucisk nerwu pośrodkowego); dolegliwości nasilają się w nocy badaniem wspomagającym jest objaw Tinela–Hoffmanna (polegający na opukiwaniu pnia nerwu pośrodkowego na poziomie nadgarstka, wywołującym drętwienie palców) oraz test Phalena (polegający na forsownym grzbietowym zgięciu nadgarstka, powodującym po około 60 sekundach drętwienie palców z promieniowaniem w kierunku ramienia)
Zespół kanału Guyona	zanik mięśni kłębika, drętwienie palców: łokciowej części palca IV i palca V po stronie dłoniowej (ucisk nerwu łokciowego na poziomie nadgarstka); dolegliwości nasilają się w nocy
Przykurcz Dupuytrena	sznurowate zgrubienia po stronie dłoniowej przebiegające wzdłuż ścięgna mięśnia zginacza z przykurczem zgięciowym palca
Guzki Heberdena	charakterystyczne dla choroby reumatycznej deformacje w postaci zagięcia osi palców oraz obecność deformujących twardych i bolesnych guzków
Zapalenie pochewki ścięgnistej	zgrubienie w przebiegu ścięgna mięśnia zginacza z przeskakiwaniem w trakcie ruchu palca lub jego „zatrzaśnięciem”
Objaw łabędziej szyi	typowy dla zmian w reumatoidalnym zapaleniu stawów, polegający na przeproście w stawie międzypaliczkowym bliższym, zgięciu stawu międzypaliczkowego dalszego oraz dłoniowym podwichnięciu w stawie śródręczno-paliczkowym
Palec butonierkowaty	również typowy dla reumatoidalnego zapalenia stawów obraz deformacji palców – brak wyprostu w stawie międzypaliczkowym z przeprostem w stawie międzypaliczkowym dalszym

Tabela 12.8. Zmiany w obrębie miednicy

RODZAJ ZMIAN	PRZYCZYNA I CHARAKTER ZMIAN
Nadmierne przodopochylenie miednicy	przykurcz zgięciowy stawów biodrowych w przebiegu wielu schorzeń hiperlordoza z przodopochyleniem widoczna u chorych z zespołem bólowym odcinka lędźwiowego w przebiegu choroby zwyrodnieniowej, patologii krążka międzykręgowego oraz ześlizgu kręgów w odcinku lędźwiowym
Skośne ustawienie miednicy	skrócenie jednej z kończyn dolnych w wyniku niestabilności stawu biodrowego lub przykurczu w stawie biodrowym; może być również wynikiem nieskompensowanej skoliozy w odcinku lędźwiowym
Rozejście spojenia łonowego	spowodowane może być przebytym urazem lub patologicznym przebiegiem porodu; wyczuwalne jest dotykiem, potwierdzenie – badanie rentgenowskie

Tabela 12.9. Zmiany w obrębie stawu biodrowego

RODZAJ ZMIAN	PRZYCZYNA I CHARAKTER ZMIAN
Zmiany zwyrodnieniowe stawu biodrowego	przykurcz zgięciowy, ograniczenie wyprostu, zniesienie ruchów rotacyjnych, ból i słyszalne/wyczuwalne trzeszczenie w stawie ból w pachwinie promieniujący do stawu kolanowego charakterystyczny dla procesów chorobowych dotyczących bezpośrednio stawu biodrowego
Zapalenie kaletki krętarzowej	ból w okolicy krętarza większego (przeważnie przyczyną są zmiany o charakterze przeciążeniowym oraz zapalenie kaletki krętarzowej lub wyrośla kostne)
Wyrośla kostne zwyrodnieniowe w obrębie krętarza większego	ból nie wywodzi się ze stawu biodrowego
Neuralgia nerwu kulszowego	ból w okolicy pośladka promieniujący ku obwodowi po tylnej powierzchni uda (z reguły przyczyną są zmiany w lędźwiowym odcinku kręgosłupa z podrażnieniem nerwu kulszowego) (patrz rozdz. 13)

Tabela 12.10. Zmiany w obrębie stawu kolanowego

RODZAJ ZMIAN	PRZYCZYNA I CHARAKTER ZMIAN
Zaburzenia osi stawu kolanowego	koślawość lub szpotawość są charakterystyczne dla pacjentów w podeszłym wieku, w przebiegu zmian zwyrodnieniowych lub reumatoidalnego zapalenia stawów; szpotawość stawów może być następstwem przebytej krzywicy lub jałowej martwicy kłykcia przyśrodkowego kości piszczelowej (chorób okresu wczesnodziecięcego i młodzieńczego)
Przykurcz zgięciowy stawu	towarzyszy zmianom zwyrodnieniowym o różnym podłożu, związany z urazem może być spowodowany uszkodzeniem łąkotki lub więzadła krzyżowego (tzw. blok stawu)
Ograniczenie zakresu ruchu stawu kolanowego	pojawia się w niemal wszystkich procesach chorobowych dotyczących tego stawu
Zmiany zwyrodnieniowe stawu kolanowego	ból w trakcie dociskania rzepki do kłykci kości udowej oraz trzeszczenia w stawie w czasie ruchu
Brak stabilności w płaszczyźnie czołowej	przy wyprostowanym stawie kolanowym w warunkach prawidłowych nie ma możliwości wykonania ruchu w bok lub do przyśrodka (patologia świadczy o uszkodzeniu więzadeł pobocznych stawu kolanowego)
Uszkodzenia więzadeł krzyżowych	przy zgiętym stawie kolanowym w przypadku uszkodzenia wywołać można tzw. objaw szuflady przedniej lub tylnej

Tabela 12.10. cd.

RODZAJ ZMIAN	PRZYCZYNA I CHARAKTER ZMIAN
Obrzęk stawu	może być następstwem przewlekłych chorób, np. reumatoidalnego zapalenia stawów, zmian zwyrodnieniowych, zapalenia błony maziowej lub przebytych urazów (obecność krwiaka śródstawowego)
	obrzęk znajdujący się ku przodowi od rzepki niemający połączenia ze stawem jest spowodowany najczęściej zapaleniem kaletki przedrzepkowej
	obrzęk w formie guza znajdującego się w dole podkolanowym jest określany jako torbiel Bakera
	obrzęk po stronie przyśrodkowej i bocznej więzadła rzepki świadczy o przeroście ciała tłuszczowego Hoffy
	na obecność płynu śródstawowego wskazują: objaw wypełnienia (widoczne uwypuklenie zachyłka górnego stawu w przestrzeni ponad rzepką) oraz objaw balotowania (wyczuwalne „pływanie" rzepki w trakcie jej dociskania do kłykci kości udowej)

Tabela 12.11. Zmiany w obrębie stawu skokowego i stopy

RODZAJ ZMIAN	PRZYCZYNA I CHARAKTER ZMIAN
Deformacje stopy	zaburzenia osi stępu – deformacja koślawa lub szpotawa
	koślawości często towarzyszy płaskostopie, którego objawem jest zanik sklepienia podłużnego w fazie podparcia
	przeciwieństwem płaskostopia jest stopa wydrążona – o bardzo wydatnym sklepieniu podłużnym
	płaskostopie poprzeczne objawia się najwcześniej obecnością modzeli na podeszwowej części przodostopia w rzucie głów kości śródstopia
Obrzęk stawu skokowego	może być następstwem zmian zapalnych stawu, jego pourazowej niestabilności, przebytych skręceń lub złamań w zakresie stawu oraz przerostu błony maziowej
Dolegliwości bólowe	ból pojawiający się w czasie badania w okolicy ścięgna Achillesa świadczyć może o jego zapaleniu lub konflikcie ze zdeformowanym guzem piętowym
	ból w rzucie guza piętowego po stronie podeszwowej często jest wynikiem tzw. ostrogi piętowej i zapalenia rozcięgna podeszwowego
	ból, obrzęk i trzeszczenie po stronie grzbietowej stopy mogą być objawami zapalenia pochewek ścięgnistych ścięgien prostowników lub troczków prostowników, jak również spowodowane obecnością grzbietowo umiejscowionych wyrośli kostnych

Tabela 12.11. cd.

RODZAJ ZMIAN	PRZYCZYNA I CHARAKTER ZMIAN
Deformacja palucha	paluch koślawy (jedna ze składowych płaskostopia poprzecznego)
	paluch sztywny (zmiana zwyrodnieniowa stawu śródstopno--paliczkowego) lub obrzęk i zaczerwienienie w przebiegu procesu zapalnego spowodowanego dną moczanową (podagra)
Deformacja palców i przodostopia	podeszwowe wystawanie głów kości śródstopia charakterystyczne dla patologii stopy w przebiegu reumatoidalnego zapalenia stawów
	zagięcie i usztywnienie palców w stawach międzypaliczkowych (palce młotkowate lub palce szponiaste)
	owrzodzenia w obrębie stopy (możliwa cukrzyca)
	bolesność uciskowa między głowami II i III lub III i IV kości śródstopia charakterystyczna dla obecności nerwiaka Mortona
	w ocenie przodostopia szczególną uwagę należy zwrócić na obecność paznokci wrastających lub grzybicy płytek paznokciowych

PIŚMIENNICTWO

1. Buckup K.: *Testy kliniczne w badaniu kości, stawów i mięśni.* Wydawnictwo Lekarskie PZWL, Warszawa 2002.
2. Epstein O., Perkin G.D., de Bono D., Cookson J.: *Badanie kliniczne* (wyd. polskie pod red. M. Sikorskiego, A. Sikorskiej). Wydawnictwo Czelej, Lublin 2001.
3. Marciniak W., Szulc A. (red.): *Wiktora Degi ortopedia i rehabilitacja.* Wydawnictwo Lekarskie PZWL, Warszawa 2003.
4. McRae R.: *Kliniczne badanie ortopedyczne.* Wydawnictwo Medyczne Urban & Partner, Wrocław 2006.

13. ELEMENTY BADANIA NEUROLOGICZNEGO

Aleksandra Gutysz-Wojnicka

13.1. WPROWADZENIE I CEL

Układ nerwowy człowieka dzieli się na ośrodkowy układ nerwowy i obwodowy układ nerwowy. **Ośrodkowy układ nerwowy** obejmuje **mózgowie** (mózg, pień mózgu, móżdżek) oraz **rdzeń kręgowy**.

Poszczególne elementy mózgowia odpowiadają za specyficzne funkcje i czynności. **Mózg** składa się z dwóch półkul, każda z nich dzieli się na cztery płaty: czołowy, ciemieniowy, skroniowy, potyliczny. **Kora mózgu płata czołowego** w jego przedniej części jest odpowiedzialna za funkcje psychiczne człowieka, czyli wyższe czynności umysłowe, takie jak zdolność do podejmowania decyzji, myślenia, wykonywania działań matematycznych, regulacja zachowania człowieka, jego osobowość.

Tylna część płata czołowego (zakręt przedśrodkowy) stanowi tzw. **nadrzędną korową reprezentację ruchu**. Aksony komórek nerwowych piramidalnych (inaczej olbrzymich) tutaj się znajdujących tworzą **drogę piramidową** odpowiedzialną za przewodzenie eferentnych (odśrodkowych) impulsów nerwowych i w konsekwencji wykonywanie dowolnych czynności ruchowych.

W bocznej części płata czołowego zlokalizowany jest **ruchowy ośrodek mowy** (ośrodek Broca). W zakręcie zaśrodkowym w płacie ciemieniowym kory mózgu znajdują się czuciowe komórki nerwowe, które odbierają **wrażenia czuciowe** z receptorów umiejscowionych w skórze i narządach wewnętrznych.

W korze płata potylicznego (okolica wzrokowa) odbywają się odbiór i rozpoznawanie **wrażeń wzrokowych**, co umożliwia widzenie, rozumienie tekstu czytanego, wykonanie polecenia wydanego na piśmie (włókna kojarzeniowe w płacie potylicznym). Płat skroniowy zawiera **czuciowy ośrodek mowy** (ośrodek Wernickego) oraz **pola słuchowe** (zakręt skroniowy górny), które umożliwiają rozumienie i powtarzanie usłyszanych słów.

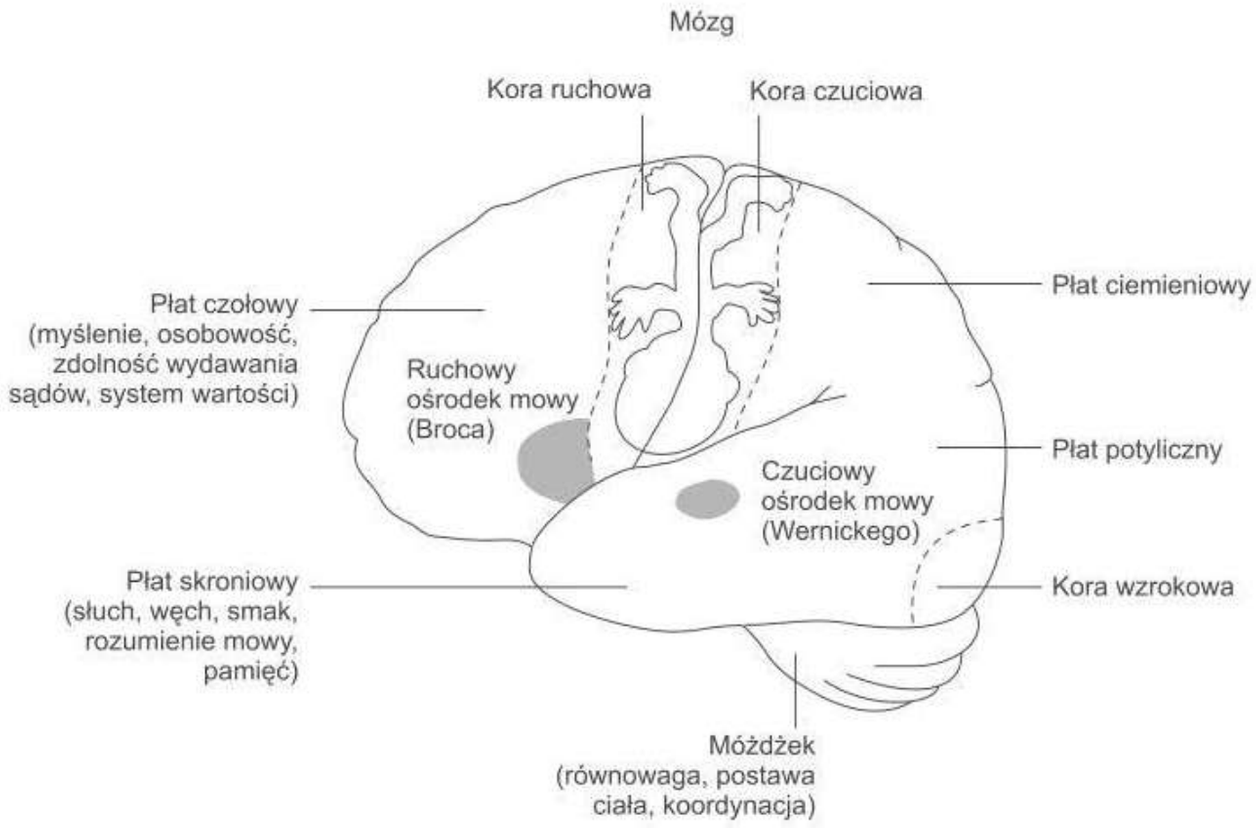

Rycina 13.1. *Główne funkcje mózgu i móżdżku.*

Celem rozdziału jest przedstawienie zasad przeprowadzenia badania neurologicznego i formułowania wstępnej oceny stanu zdrowia na potrzeby procesu pielęgnowania pacjenta.

13.2. ZASADY I SPOSOBY DOKUMENTOWANIA WYNIKÓW BADANIA

Zestaw instrumentów wykorzystywanych podczas badania neurologicznego:

- latarka,
- widełki stroikowe (kamerton) niskiej częstotliwości,
- młotek neurologiczny,
- oftalmoskop,
- tablica Snellena oraz tablica tekstowa do oceny ostrości wzroku z bliska,
- szpilka neurologiczna (inny przedmiot o końcach ostrym i tępym),
- jałowe gaziki, waciki, roztwory o słodkim, słonym, kwaśnym i gorzkim smaku oraz substancje zapachowe,
- szpatułki,
- rękawiczki.

Etapy badania neurologicznego:

- ocena stanu psychicznego,
- badanie nerwów czaszkowych,
- badanie układu ruchu,
- badanie czucia,
- ocena równowagi i zborności,
- badanie odruchów,
- badanie objawów oponowych.

13.3. OCENA STANU PSYCHICZNEGO

Ocena stanu psychicznego pacjenta jest pierwszym etapem badania neurologicznego, ponieważ obecność odchyleń w tym zakresie (zaburzenia orientacji, nastroju, mowy, agresja, otępienie) ma wpływ na dalszy przebieg badania.

Podział funkcji psychicznych:

- **procesy emocjonalno-motywacyjne** – nastrój, niepokój, gniew, obojętność, okazywanie uczuć, myśli samobójcze,
- **procesy orientacyjno-poznawcze** – spostrzeganie, uwaga, myślenie, mowa, pamięć.

Ocena stanu psychicznego odbywa się z uwzględnieniem:

- **wyglądu zewnętrznego pacjenta:**
  - ubranie – czy jest odpowiednie do sytuacji, pogody, pory roku, czy jest czyste, zadbane, schludne,
  - włosy, paznokcie – czyste, zadbane,
  - postawa ciała – lęk, pewność siebie,
- **zachowania pacjenta:**
  - zachowanie w stosunku do badającego, personelu, innych pacjentów, rodziny, rodziców, prawa, pracodawcy,
  - napęd psychoruchowy,
  - poczucie odpowiedzialności za siebie, własne zdrowie, innych,
  - radzenie sobie ze stresem,
  - życie seksualne, związki z innymi ludźmi,
- **przebiegu rozmowy:**
  - orientacja co do miejsca, czasu, własnej osoby,
  - zdolność koncentracji uwagi,

– mowa – rodzaj, zasób słownictwa, zaburzenia mowy, gadatliwość, milczenie i inne,
– poziom inteligencji.

SPOSÓB BADANIA

Wprowadzenie do badania

- Należy przedstawić siebie i ewentualnie osobę towarzyszącą.
- Trzeba podać cel spotkania, ogólny opis procedury badania.
- Należy wyjaśnić, czego oczekuje się od pacjenta.
- Należy zapewnić o zachowaniu tajemnicy.
- Trzeba skontrolować otoczenie (temperatura, hałas, oświetlenie).
- Należy zadbać o komfort pacjenta, nawiązać i utrzymywać kontakt wzrokowy.
- Ustala się, czy pacjent jest prawo – czy leworęczny.
- Ustala się poziom wykształcenia pacjenta, szczególnie, czy pacjent umiał liczyć, czytać i pisać przed zachorowaniem.
- Ustala się, czy pacjent nie ma zaburzeń wzroku, czy nosił okulary lub aparat słuchowy. Jeżeli tak, trzeba poprosić o założenie okularów/aparatu słuchowego.

Przed przystąpieniem do badania należy przygotować kartki papieru, długopis dla pacjenta, tekst do czytania, ilustrację zawierającą co najmniej kilka szczegółów.

Ocena właściwa

I. Procesy orientacyjno-poznawcze

Orientacja. Bada się orientację w czasie, miejscu, otoczeniu i sytuacji własnej (allopsychiczna) oraz co do własnej osoby (autopsychiczna).

Test 1. *Pytania dotyczące orientacji allopsychicznej i autopsychicznej*

Zadaje się pytania o nazwisko, wiek, miejsce zamieszkania, zawód; jaki jest teraz rok, miesiąc, jaka pora roku; jaka jest dzisiejsza data, jaki dzień tygodnia. Należy zapytać, jak długo pacjent przebywa w szpitalu, w jakim mieście się znajduje, w jakim miejscu aktualnie przebywa.

Norma: Pacjent zorientowany co do własnej osoby, miejsca, czasu. Kontakt z pacjentem logiczny.

Mowa – zdolność do wyrażania myśli słowami i percepcji dźwięków. Bada się zdolność artykulacji (wytwarzania mowy – mówienia), płynność (rytm) mowy, jej siłę, ton, barwę oraz zdolność rozumienia mowy (percepcję).

Test 1. *Sprawdzenie zdolności prawidłowej artykulacji*

- Ocenia się mowę spontaniczną – dobór słów, szybkość wypowiadania się, płynność mowy, wysiłek przy mówieniu, intonację, siłę i barwę głosu.
- Prosi się o powtórzenie trudnego do wymowy zwrotu, np. „pięćset pięćdziesięciu bezzębnych brydżystów".

Norma: Artykulacja prawidłowa, mowa płynna, bez wysiłku, zachowane intonacja, rytm i siła głosu, prawidłowy dobór słów, mowa poprawna gramatycznie.

Test 2. *Sprawdzenie zdolności rozumienia mowy*

Trzeba sprawdzić zdolność:

- rozumienia mowy – zadaje się pytania zamknięte, na które można odpowiedzieć „tak/nie" (ze względu na możliwość apraksji), np. „Czy nazywa się Pan Jan Kowalski?". Jeżeli pacjent odpowie prawidłowo, zwiększa się trudność pytania,
- powtarzania – stopniuje się poziom trudności: najpierw kilka słów, np. proszę powtarzać „idzie zima", następnie proste zdanie „lubię oglądać długie seriale", po czym trudniejsze zdanie „ani tak, ani nie, ale",
- nazywania – pokazuje się przedmioty codziennego użytku i prosi o ich nazywanie, np. zegarek, długopis, koszula, szafa; zwiększa się stopień trudności, wskazując przedmioty rzadziej używane,
- czytania (artykulacja i rozumienie tekstu) – prosi się pacjenta o głośne przeczytanie tekstu (podać przygotowany tekst) i odpowiedzenie na pytania (zadawać pytania zamknięte „tak/nie"), następnie prosi się o przeczytanie i wykonanie napisanego polecenia, np. „proszę zamknąć oczy",
- pisania – podaje się pacjentowi kartkę papieru i długopis, po czym prosi o napisanie dowolnego słowa, zdania, a następnie pisanie pod dyktando.

Agrafia – utrata zdolności pisania.

Wykonywanie czynności wyuczonych (praksja)

Test 1. *Sprawdzenie zdolności wykonywania prostych czynności*

- Prosi się o zademonstrowanie wykonywania pojedynczej czynności, np. picia herbaty z kubeczka, wykręcania korka z butelki.
- Jeżeli pacjent wykona zadanie poprawnie, poleca się zademonstrowanie czynności bardziej złożonej, np. mycie włosów z użyciem szamponu.

Apraksja – zaburzenia wykonywania czynności wyuczonych mimo braku przyczyn ze strony mięśni (brak niedowładu czy porażenia), czucia, koordynacji, rozumienia.

Pamięć i uwaga. Pamięć polega na utrwalaniu (zapamiętywanie), przechowywaniu i odtwarzaniu (przypominanie) treści doznanych przeżyć. Wyróżnia się pamięć **natychmiastową**, **świeżą** (krótkoterminową) i **trwałą** (długoterminową). Zdolność zapamiętywania wiąże się z czynnością czołowej okolicy kojarzeniowej, znajdującej się w przedniej części płata czołowego i okolicy oczodołowej, a utrwalone wrażenia przechowywane są w skroniowej okolicy kojarzeniowej, znajdującej się w części przedniej płata skroniowego. Uwaga jest to zdolność do skierowania czynności poznawczych w określonym kierunku i gotowość do działania. Prawidłowy wynik badania pamięci natychmiastowej wymaga od pacjenta zachowania zdolności do koncentracji uwagi i rozumienia. Oceniając pamięć, ocenia się jednocześnie zdolność do koncentracji uwagi.

Pamięć krótkoterminowa

Test 1. *Zapamiętywanie liczb i cyfr*

- Prosi się pacjenta o powtarzanie liczb. Zaczyna się od liczb dwu-, trzycyfrowych i zwiększa liczbę cyfr do momentu popełnienia błędu, np. „Proszę powtórzyć następujący ciąg cyfr 7, 3, 5, 1" – jeżeli pacjent powtórzył poprawnie, zwiększa się liczbę cyfr.
- Po ustaleniu liczby powtarzanych poprawnie cyfr „do przodu" sprawdza się powtarzanie „od tyłu", np. „Proszę powtórzyć następujący ciąg cyfr 4, 9, 2, 0, 3 od tyłu".

Norma: 7 cyfr do przodu, 5 cyfr od tyłu.

Test 2. *Zapamiętywanie nazw 3 przedmiotów lub nazwiska i adresu*

- Prosi się pacjenta, aby zapamiętał podane przez badającego nazwy trzech różnych przedmiotów, np. „mur, byk, las" (ewentualnie imię, nazwisko i adres). Pacjent bezpośrednio po podaniu powinien głośno powtórzyć nazwy.
- Sprawdza się po 10 i 30 minutach, czy pacjent pamięta i potrafi je powtórzyć.

Norma: Pacjent powtarza wszystko poprawnie po 10 minutach, po 30 minutach powtarza 75% podanych treści.

Pamięć długoterminowa

Test 1. *Relacjonowanie faktów z przeszłości*

- Prosi się pacjenta o przedstawienie przebiegu swojej pracy zawodowej, przebiegu kształcenia własnego lub dzieci, historii rodziny itp. Fakty te powinny być wcześniej zweryfikowane przez rodzinę pacjenta lub inne osoby.

Działania arytmetyczne

Test 1. *Test „siódemek"*

- Prosi się pacjenta, aby od liczby 100 odjął 7, podał wynik, a następnie od otrzymanego wyniku (różnicy) znowu odjął 7, od tak otrzymanego wyniku znowu odjął 7 itd.

Norma: 5 kolejno poprawnie odjętych cyfr 7.

Jeżeli test „siódemek" jest za trudny dla pacjenta (poziom wykształcenia, trudności w liczeniu), można zastosować:

Test 2. *„Dodawanie co 3"*

- Podobnie jak wyżej pacjent dodaje kolejne cyfry 3.

Norma: Pacjent poprawnie dodaje do 22–25.

Test 3. *Inne, np. „Ile lat miał Pan w roku 1999?"*

- Notuje się liczbę poprawnie wykonanych działań i czas ich wykonania.

Myślenie. Jest to proces umysłowy polegający na przekształcaniu posiadanych informacji zakodowanych w spostrzeżeniach, wyobrażeniach, pojęciach i tworzeniu na ich podstawie nowych informacji. Myślenie umożliwia poznawanie świata i siebie samego. Można je podzielić na: **sensoryczno-motoryczne** (konkretne) i **pojęciowe** (abstrakcyjne). Umiejętność wykorzystania posiadanej wiedzy i doświadczenia nazywa się **inteligencją**.

Test 1. *Ocena zdolności myślenia*

- Prosi się pacjenta o wydanie sądów i ustosunkowanie się do wieloznacznych kwestii, np. „Dlaczego obywatele powinni głosować?", „Dlaczego podróże kształcą?", „Dlaczego należy płacić podatki?", „Dlaczego należy dotrzymywać obietnic?", „Po co ludziom prawo?".
- Ocenia się zdolność do wyrażania opinii i sposób uzasadnienia, adekwatność argumentów oraz tok myślenia (przyspieszenie, zwolnienie, zahamowanie).

Norma: Pacjent formułuje własne sądy w sposób logiczny, spójny. Nie ma objawów psychotycznych, zachowany jest związek z rzeczywistością.

Myślenie abstrakcyjne

Test 2. *Przysłowia*

- Prosi się pacjenta o interpretacje powszechnie znanych przysłów ze stopniowaniem ich abstrakcyjności: „w marcu jak w garncu", „nie płacz nad rozlanym mlekiem", „lepszy wróbel w garści niż gołąb na dachu" itp. Trzeba ocenić, czy pacjent interpretuje przysłowie w sposób konkretny (dosłowny) czy abstrakcyjny.

Norma: Zachowane myślenie abstrakcyjne.

Myślenie konkretne

Test 3. *Zdolność do realnej oceny faktów*

- Zadaje się pytania, np. „Ile jest kilometrów z miejsca Pana/Pani zamieszkania do Warszawy?", "Ilu mieszkańców mieszka w Pana/Pani mieście?".

  Norma: Zachowana zdolność do realnej oceny (w przybliżeniu).

Orientacja przestrzenna

Test 1. *Tarcza zegara*

- Prosi się pacjenta o narysowanie tarczy zegara i wpisanie godzin w odpowiednie miejsca. Następnie prosi się o zaznaczenie konkretnej godziny, np. „Proszę narysować wskazówki pokazujące godzinę 9.45".

  Test 2. *Pięcioramienna gwiazda lub dwa wielokąty*

- Prosi się pacjenta o przerysowanie wskazanego rysunku.

II. Procesy emocjonalno-motywacyjne

- **Kontakty międzyludzkie** – na podstawie wcześniejszej rozmowy ocenia się, czy pacjent jest gotowy do współpracy z personelem, chętny do rozmowy, łatwo nawiązuje kontakty interpersonalne, czy unika rozmowy na pewne tematy.
- **Nastrój** – emocjonalny stan pacjenta, określany przez niego jako poczucie radości, zadowolenia, smutku, przygnębienia, beznadziejności, lęku i tym podobnych emocji. W celu oceny nastroju zadaje się pacjentowi pytanie: „Jak się Pan/Pani czuje?". Ocenia się, czy odczuwane emocje są adekwatne do sytuacji pacjenta oraz obserwuje, czy nastrój jest stabilny czy zmienny (w jednej minucie pacjent płacze, a za chwilę się śmieje) oraz czy zachowanie pacjenta wskazuje na odczuwanie przez niego lęku.
- **Ryzyko agresji** – ocena stanu psychicznego pacjenta powinna się zakończyć próbą odpowiedzi na pytanie, czy u danego pacjenta występują myśli lub skłonności samobójcze. Należy to szczególnie rozważyć u pacjenta z objawami ciężkiej depresji. Trzeba także ocenić, czy pacjent może zagrażać innym/ /bliskim. W odpowiednim czasie, w sposób taktowny należy zadać pacjentowi pytanie, czy kiedykolwiek rozważał popełnienie samobójstwa: „Czy zdarza się, że te wszystkie problemy powodują u Pana/Pani poczucie braku chęci do dalszego życia?", „Czy nachodzą Pana/Panią myśli, aby skończyć ze sobą?", „Czy kiedykolwiek przygotował/ła Pan/Pani plan, aby to zrobić?".

DOKUMENTACJA WYNIKÓW BADANIA

Tabela 13.1. Ocena stanu psychicznego

BADANE CECHY	PRAWIDŁOWY WYNIK BADANIA
Orientacja	pacjent zorientowany co do własnej osoby, miejsca, czasu
Mowa (także czytanie i pisanie) • Zaburzenia artykulacyjne • Zaburzenia percepcyjne	kontakt werbalny logiczny, artykulacja prawidłowa, mowa płynna, bez wysiłku, zachowane intonacja, rytm i siła głosu, prawidłowy dobór słów, poprawna gramatyka, zdolność pisania i czytania ze zrozumieniem
	pacjent formułuje własne sądy w sposób logiczny i spójny, nie ma objawów psychotycznych, ma związek z rzeczywistością
Zdolność wykonywania ruchów celowych (praksja)	
Pamięć • Krótkoterminowa (świeża) • Długoterminowa (odległa)	pamięć świeża zachowana (pacjent powtarza 7 cyfr do przodu, 5 cyfr od tyłu, powtarza poprawnie po 10 minutach nazwy 3 przedmiotów podanych do zapamiętania)
Działania arytmetyczne	pacjent poprawnie dodaje trójki do 22
Myślenie	myślenie abstrakcyjne zachowane
Orientacja przestrzenna	
Kontakty międzyludzkie	współpracuje z badającym
Nastrój	prawidłowy
Ryzyko agresji	minimalne

W przesiewowym badaniu stanu psychicznego można się posłużyć testem: „Krótka skala oceny stanu psychicznego" (Mini-Mental State Examination – MMSE). Oryginalna wersja tego testu została opracowana w 1975 roku przez Marshala F. Folsteina, Susan E. Folstein i Paula R. McHugha. Zmodyfikowana wersja testu została opublikowana przez Psychological Assessment Resources (PAR), prawa autorskie do tej wersji zostały zastrzeżone.

KRÓTKA SKALA OCENY STANU PSYCHICZNEGO
MINI-MENTAL STATE EXAMINATION (MMSE)

ARKUSZ ODPOWIEDZI

ORIENTACJA W CZASIE I MIEJSCU

Orientacja w czasie

Jaki jest teraz rok? ..... ☐

Jaka jest teraz pora roku? ..... ☐

Jaki jest teraz miesiąc? ..... ☐

Jaka jest dzisiejsza data (którego dzisiaj mamy)? ..... ☐

Jaki jest dzisiaj dzień tygodnia? ..... ☐

Orientacja w miejscu

W jakim kraju się znajdujemy? ..... ☐

W jakim województwie się znajdujemy? ..... ☐

W jakim mieście się teraz znajdujemy? ..... ☐

Jak się nazywa miejsce, w którym się teraz znajdujemy? ..... ☐

Na którym piętrze się obecnie znajdujemy? ..... ☐

ZAPAMIĘTYWANIE

Wymienię teraz trzy słowa. Kiedy skończę, proszę, aby je Pan/Pani powtórzył(a).
Poniższe słowa wypowiadamy wolno i wyraźnie (jedno słowo na sekundę).

BYK ☐ MUR ☐ LAS ☐ ☐

Proszę je zapamiętać, bo zapytam o nie powtórnie za kilka minut.

UWAGA I LICZENIE

Proszę odejmować kolejno od 100 po 7, aż powiem stop. ☐ ☐ ☐ ☐ ☐ ☐

PRZYPOMINANIE

Proszę wymienić trzy słowa, które Pan(i) miał(a) wcześniej zapamiętać.

BYK ☐ MUR ☐ LAS ☐ ☐

FUNKCJE JĘZYKOWE

Nazywanie

Prosimy o nazwanie dwóch przedmiotów, które kolejno pokazujemy badanemu (ołówek, zegarek)

Jak nazywa się ten przedmiot? ..... ☐

Jak nazywa się ten przedmiot? ..... ☐

Powtarzanie

Proszę dosłownie powtórzyć następujące zdanie:

Ani tak, ani nie, ale ..... ☐

Wykonywanie poleceń

a) Proszę uważnie posłuchać treści całego polecenia, a następnie wykonać to polecenie:

- *proszę wziąć kartkę do lewej/prawej ręki* ..... ☐
- *złożyć ją oburącz na połowę* ..... ☐
- *i położyć ją na kolanach* ..... ☐

b) Pokazujemy badanemu tekst polecenia zamieszczony na okładce: *„proszę zamknąć oczy"*.

Proszę przeczytać to polecenie i je wykonać ..... ☐

Pisanie

Dajemy osobie badanej czystą kartkę papieru i prosimy o napisanie dowolnego zdania.

Proszę napisać na tej kartce jakieś dowolne zdanie ..... ☐

PRAKSJA KONSTRUKCYJNA

Proszę przerysować ten rysunek tak dokładnie, jak tylko to możliwe ..... ☐

Rysunek zamieszczony jest na odwrocie ARKUSZA ODPOWIEDZI

OGÓLNA LICZBA PUNKTÓW: ☐☐

13.4. OCENA NERWÓW CZASZKOWYCH

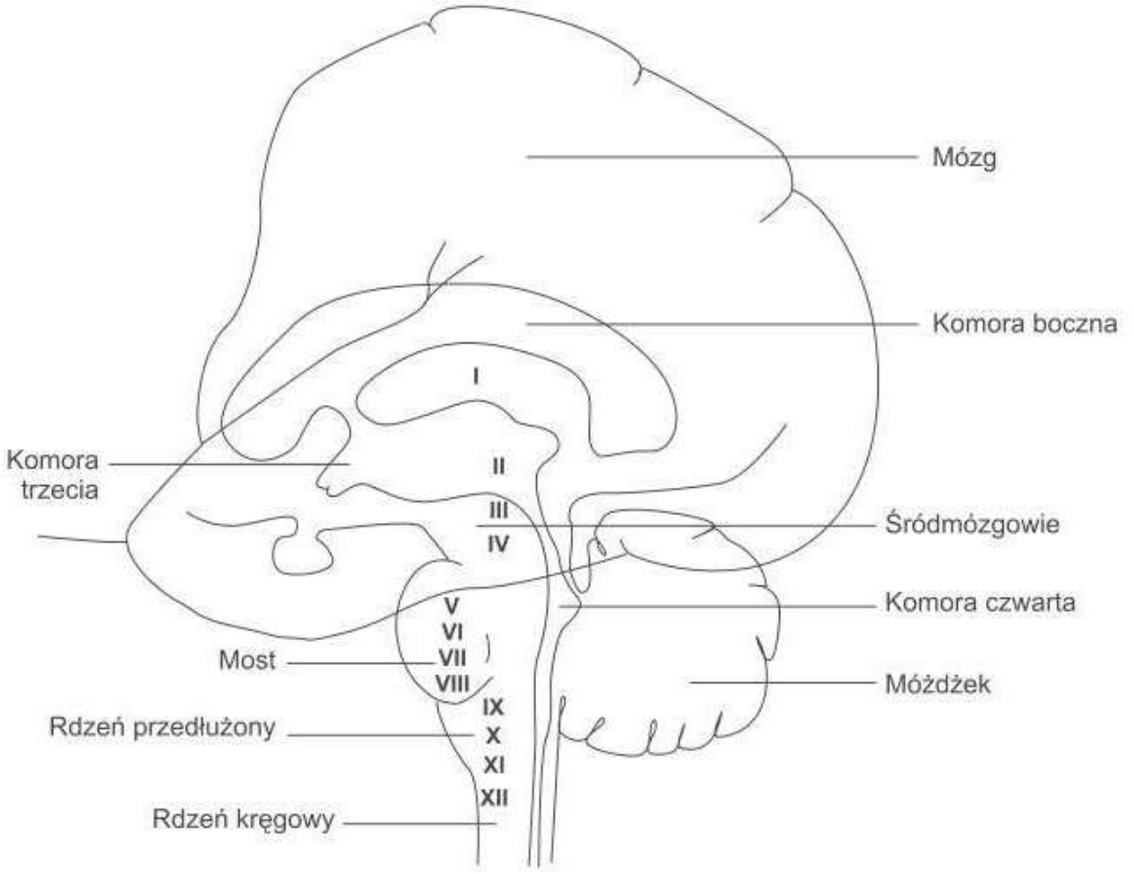

Rycina 13.2. *Umiejscowienie jąder nerwów czaszkowych (I–XII).*

13.4.1. I NERW CZASZKOWY (NERW WĘCHOWY)

Nerw węchowy nie jest oceniany rutynowo, jednak w razie podejrzenia zaburzeń (np. urazu głowy) czy w przypadku zapalenia opon mózgowo-rdzeniowych, krwotoku podpajęczynówkowego, zgłaszania przez pacjenta zaburzeń widzenia, halucynacji węchowych należy przeprowadzić badanie.

SPOSÓB BADANIA

- Pacjenta prosi się o zamknięcie oczu i jednego z nozdrzy.
- Probówkę zawierającą substancję zapachową lub nasączoną nią bibułę zbliża się do jednego z nozdrzy, po czym prosi się pacjenta o wykonanie głębokiego wdechu przez nos i rozpoznanie zapachu. Substancje zapachowe powinny być znane pacjentowi (kawa, cytryna, czekolada, cynamon), niedrażniące i podawane do rozpoznania pojedynczo, do każdego nozdrza oddzielnie.

Prawidłowo pacjent rozpoznaje różnice między zapachami (niekoniecznie dokładnie nazywa daną substancję zapachową).

13.4.2. II NERW CZASZKOWY (NERW WZROKOWY)

Ocena nerwu wzrokowego polega na przeprowadzeniu badania ostrości wzroku, pola widzenia, dna oka – patrz rozdz. 5.1.1.

13.4.3. III NERW CZASZKOWY (NERW OKORUCHOWY), IV NERW CZASZKOWY (NERW BLOCZKOWY), VI NERW CZASZKOWY (NERW ODWODZĄCY)

Nerwy czaszkowe III, IV i VI poruszają gałki oczne, odpowiadają za pełną i skojarzoną ich ruchomość. Unerwiają mięśnie zewnętrzne oka. Nerw okoruchowy unerwia dodatkowo mięsień dźwigacz powieki górnej, zawiera również włókna przywspółczulne zaopatrujące mięsień rzęskowy i mięsień zwieracz źrenicy (opadanie powieki i rozszerzenie źrenicy w razie uszkodzenia nerwu III). Nerwy te bada się łącznie. Nieprawidłowości, jakie można stwierdzić podczas badania, to: podwójne widzenie, nieprawidłowe ustawienie gałek ocznych, upośledzenie ruchów gałek ocznych.

SPOSÓB BADANIA

Oglądanie

- Ocenia się ustawienie gałek ocznych, symetryczność szpar powiekowych (opadanie powieki) oraz wielkość, symetryczność i kształt źrenic.

Badanie ruchów gałek ocznych

(patrz też rozdz. 5.1.1)

- Przy maksymalnym spojrzeniu w bok mogą wystąpić pojedyncze poziome drgania gałek ocznych (nystagmoidalne) trwające kilka sekund, w takim przypadku są one fizjologiczne.
- Podczas oceny ruchu oczu w osi pionowej (od góry do dołu) należy zwrócić uwagę, czy gałki oczne i powieki górne poruszają się w sposób zsynchronizowany, tzn. czy powieka górna podąża za gałką oczną bez odsłaniania górnego brzegu tęczówki (może to wskazywać na chorobę tarczycy).

Badanie ustawienia gałek ocznych – odbicie światła na rogówce

- Badający kieruje wiązkę światła z latarki na nasadę nosa pacjenta z odległości około 30 cm i prosi pacjenta o patrzenie na przedmiot znajdujący się w pobliżu, ale inny niż światło latarki. Światło powinno dać symetryczne odbicie w obu oczach. Jeżeli odbicie jest niesymetryczne, należy podejrzewać zez utajony i ewentualnie wykonać próbę zakrytego oka (patrz str. 80).

Badanie reakcji źrenic na światło

(patrz rozdz. 5.1.1)

Badanie odruchu na zbieżność i nastawienie

(patrz rozdz. 5.1.1)

Akomodacja oka polega na dostosowaniu się oka do oglądania przedmiotów znajdujących się w różnych od niego odległościach. Podczas patrzenia na oddalony przedmiot występuje zmiana kształtu soczewki i rozszerzenie się źrenicy tak, aby dostarczyć oku więcej światła.

13.4.4. V NERW CZASZKOWY (NERW TRÓJDZIELNY)

Nerw trójdzielny jest nerwem mieszanym, czuciowo-ruchowym, z przewagą unerwienia czuciowego. Dzieli się na trzy główne gałęzie: nerw oczny, nerw szczękowy i nerw żuchwowy. Czuciowo unerwia skórę twarzy i czoła, rogówkę, spojówki, błonę śluzową nosa, jamy ustnej i nosowej jamy gardła, zęby, zatoki oraz ślinianki. Włókna ruchowe nerwu trójdzielnego zaopatrują mięśnie żucia.

SPOSÓB BADANIA

Funkcje ruchowe

- **Oglądanie mięśni żucia** – obecność zaników, symetria ustawienia żuchwy, drżenia (fascykulacje) mięśniowe.
- **Palpacja mięśni żucia** – pacjent zaciska zęby, badający układa palce na żuchwie i skroniach pacjenta i palpacyjnie ocenia napięcie mięśni. Powinno być ono symetryczne po obu stronach żuchwy, prawidłowo nie występują drżenia mięśniowe.

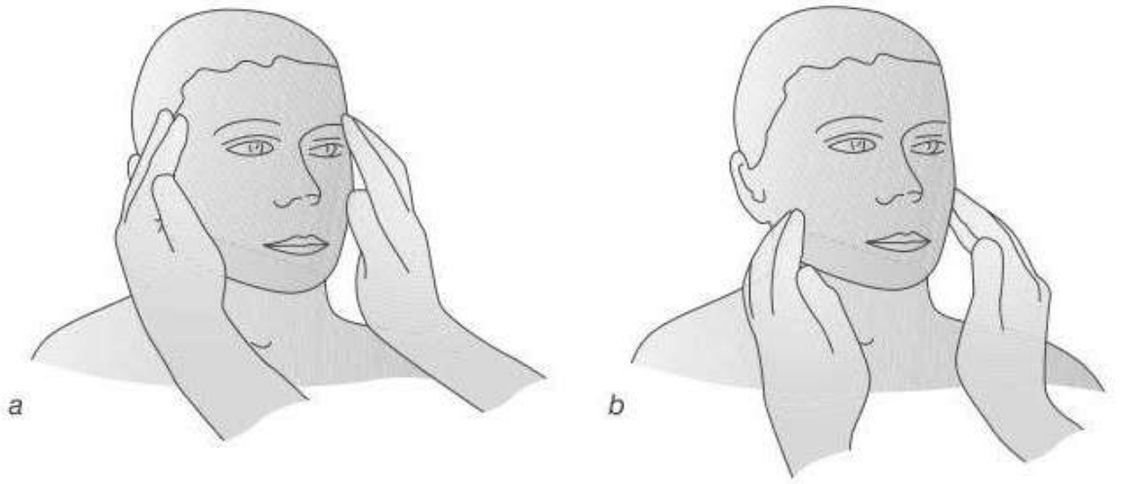

Rycina 13.3 *a, b. Badanie funkcji ruchowych nerwu trójdzielnego.*

Funkcje czuciowe (ból i dotyk)

- Badanie przeprowadza się, stosując wybrany bodziec czuciowy symetrycznie po obu stronach twarzy pacjenta, na poziomie czoła, policzka i brody (trzy gałęzie nerwu V).
- W czasie badania pacjent ma zamknięte oczy. Do badania czucia dotyku stosuje się wacik lub gazik, a do badania czucia bólu – jałową igłę lub szpilkę.
- Czucia temperatury nie bada się rutynowo, jedynie w przypadku, gdy czucie dotyku lub bólu jest zaburzone.
- Prosi się pacjenta, aby każdorazowo zgłaszał fakt odczuwania działającego bodźca i porównał to z odczuciami z drugiej połowy twarzy. Badany powinien identyfikować rodzaj bodźca (bólowy, dotykowy), czucie powinno być symetryczne po obu stronach twarzy na poszczególnych poziomach.

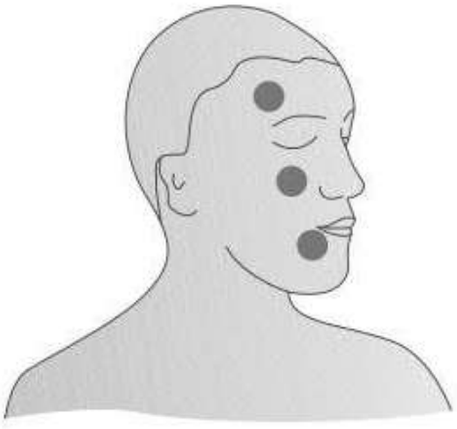

Rycina 13.4. *Badanie funkcji czuciowych nerwu trójdzielnego.*

Odruch rogówkowy

- Pacjent patrzy do góry i w stronę przeciwną do badającego. Badający delikatnie dotyka jałowym gazikiem rogówki jednego oka pacjenta (należy unikać dotykania rzęs i spojówki oka) i obserwuje reakcję ruchową powiek. Po zadziałaniu bodźca powinno wystąpić obustronne symetryczne mrugnięcie. Badanie należy przeprowadzić dla obu oczu.
- Ocena odruchu rogówkowego jest obarczona ryzykiem uszkodzenia rogówki, należy więc wykazać się szczególną starannością i delikatnością podczas wykonywania badania.

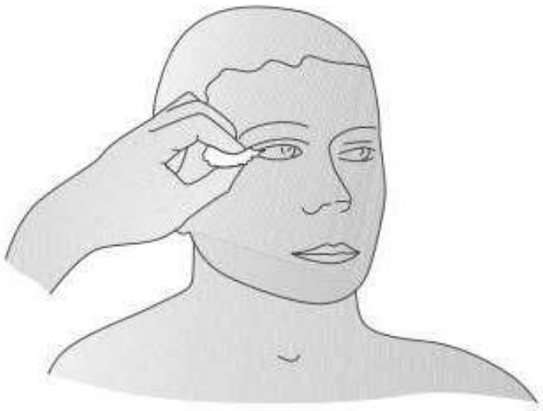

Rycina 13.5. *Badanie odruchu rogówkowego (badanie nerwu trójdzielnego).*

13.4.5. VII NERW CZASZKOWY (NERW TWARZOWY)

Nerw twarzowy jest nerwem mieszanym – czuciowo-ruchowym z przewagą włókien ruchowych. Unerwia ruchowo wszystkie mięśnie mimiczne twarzy. Unerwienie czuciowe zapewnia wrażenia smakowe z ⅔ przedniej części języka oraz dotyczy części ucha zewnętrznego, a unerwienie przywspółczulne zaopatruje gruczoły łzowe, ślinianki podżuchwowe i podjęzykowe.

SPOSÓB BADANIA

Funkcje ruchowe (mięśnie mimiczne)

- Oglądaniem ocenia się mimikę i symetrię twarzy, w tym fałdów mimicznych, poziom kącika ust, oczu, zdolność zamknięcia oczu.
- Pacjenta prosi się o wykonanie następujących czynności: unieść brwi, zmarszczyć czoło, zacisnąć oczy, uśmiechnąć się, pokazać zęby, imitować gwizdanie, nadąć policzki.
- Badający obserwuje, czy mięśnie mimiczne po obu stronach twarzy pacjenta pracują symetrycznie, czy występują ruchy mimowolne lub tiki w obrębie twarzy.

Funkcje czuciowe (smakowe z ⅔ przednich języka)

Czucie smaku nie jest badane rutynowo. Bada się rozpoznawanie smaku słonego, słodkiego (⅔ przednie języka), kwaśnego i gorzkiego (⅓ tylna języka).

- Przystępując do badania, należy poprosić pacjenta o zamknięcie oczu i wysunięcie języka na brodę. Wacik zanurzony w odpowiednim roztworze przykłada się do bocznej powierzchni języka, pacjent identyfikuje smak i dopiero wtedy może schować język do jamy ustnej.
- Po każdym roztworze smakowym i przed podaniem następnego badany powinien przepłukać usta wodą.

Należy pamiętać, że górna część twarzy (czoło i okolica oczodołu) unerwiana jest przez włókna pochodzące z obu półkul (skrzyżowane i nieskrzyżowane), natomiast dolna część twarzy wyłącznie przez włókna skrzyżowane z przeciwległej półkuli. W przypadku uszkodzenia pnia nerwu twarzowego lub jego jądra występuje porażenie wszystkich mięśni twarzy po stronie uszkodzonej, a w przypadku uszkodzenia ponadjądrowego porażenie dotyczy wyłącznie mięśni dolnej części twarzy (usta).

13.4.6. VIII NERW CZASZKOWY (NERW PRZEDSIONKOWO-ŚLIMAKOWY)

Nerw przedsionkowo-ślimakowy składa się z dwóch części: nerwu słuchowego (ślimakowego) i nerwu przedsionkowego. **Uszkodzenie nerwu słuchowego** powoduje upośledzenie słuchu, a **uszkodzenie nerwu przedsionkowego** – oczopląs, zaburzenia autonomiczne (nudności, wymioty).

SPOSÓB BADANIA

Badanie słuchu

(patrz rozdz. 5.1.2)

Badanie narządu równowagi (nerwu przedsionkowego)

- **Próba Romberga** – pacjent stoi z otwartymi oczami, stopy złączone, ręce wzdłuż ciała. Badający stoi w pobliżu i asekuruje pacjenta. Badany zamyka oczy. Obserwuje się zdolność do utrzymania równowagi. W warunkach prawidłowych pacjent powinien utrzymać równowagę. Zachwianie się pacjenta, skłonność do upadku określa się jako „Romberg dodatni".

Objawem uszkodzenia układu przedsionkowego jest **oczopląs**. Polega on na rytmicznych, mimowolnych ruchach gałek ocznych, które najwyraźniej uwidaczniają się przy spojrzeniu w bok, rzadziej ku górze lub ku dołowi.

13.4.7. IX NERW CZASZKOWY (NERW JĘZYKOWO-GARDŁOWY) I X NERW CZASZKOWY (NERW BŁĘDNY)

Nerwy te wspólnie unerwiają mięśnie podniebienia, gardła i krtani. Funkcjonowanie w tym zakresie ocenia się, badając odruch gardłowy oraz zdolności połykania i mowy.

Nerw językowo-gardłowy ruchowo unerwia mięsień rylcowo-gnykowy, czuciowo – błonę śluzową gardła, podniebienia i okolicy migdałków. Odpowiada za odbiór wrażeń smakowych z ⅓ tylnej języka (smak kwaśny, gorzki), przywspółczulnie unerwia ślinianki przyuszne.

Nerw błędny ruchowo zaopatruje mięśnie podniebienia, gardła i krtani, czuciowo – błonę bębenkową, przewód słuchowy zewnętrzny i ucho zewnętrzne, przywspółczulnie – narządy klatki piersiowej i jamy brzusznej.

SPOSÓB BADANIA

Oglądanie

- Należy poprosić pacjenta, aby szeroko otworzył usta. Badający ocenia położenie języczka, który powinien się znajdować pośrodku łuków podniebiennych.
- Pacjenta prosi się, aby wypowiedział przeciągle głoskę „a" – obserwuje się napinanie łuków podniebiennych, języczek powinien dalej znajdować się pośrodkowo, nie zbaczać na jedną stronę.

Badanie zdolności połykania

- Pacjent znajduje się w pozycji siedzącej.
- Badający podaje mu niewielkie porcje wody do przełknięcia. Należy obserwować, czy przełykanie przebiega płynnie, czy woda nie cofa się jamą nosową (wiotkie podniebienie miękkie, niezamykanie się części nosowej gardła) lub pacjent krztusi się, kaszle.
- U człowieka zdrowego połykanie przebiega płynnie, dwufazowo, bez towarzyszących objawów patologicznych.

Badanie odruchu gardłowego

- Badający dotyka szpatułką tylną ścianę gardła za migdałkiem. W warunkach prawidłowych napina się podniebienie miękkie i występuje odruch wymiotny.
- Badanie można powtórzyć po drugiej stronie i prosić pacjenta o porównanie odczucia.

Badanie mowy

- Należy zwrócić uwagę na występowanie dysfonii (zaburzenia siły i barwy głosu), ewentualnie afonii (bezgłos), mowy nosowej, chrapliwej, chrypki, męczenia się podczas mówienia, kaszlu.
- Uszkodzenia nerwów IX i X powodują zaburzenia połykania i mowy.

13.4.8. XI NERW CZASZKOWY (RDZENIOWY) (NERW DODATKOWY)

Nerw dodatkowy jest nerwem ruchowym, który unerwia mięsień mostkowo-obojczykowo-sutkowy i górną część mięśnia czworobocznego.

SPOSÓB BADANIA

Oglądanie

- Ocenia się masę mięśni, drżenia pęczkowe, symetrię położenia barków, szyi i głowy.

Ocena siły mięśniowej

- Pacjenta prosi się o uniesienie obu barków i pokonanie zadawanego przez badającego oporu – w ten sposób ocenia się **siłę mięśnia czworobocznego** i symetrię ruchu.
- W celu oceny **siły mięśnia mostkowo-obojczykowo-sutkowego** prosi się pacjenta o wykonanie skrętu głowy w jedną i drugą stronę oraz pochylenie głowy ku dołowi z pokonywaniem zadawanego w tym samym czasie oporu.
- W przypadku jednostronnego uszkodzenia nerwu dodatkowego występują upośledzenie ruchów głowy w stronę przeciwną, trudności w unoszeniu barku i zanik unerwianych mięśni.

13.4.9. XII NERW CZASZKOWY (NERW PODJĘZYKOWY)

Nerw podjęzykowy jest nerwem ruchowym unerwiającym wewnętrzne **mięśnie języka**.

SPOSÓB BADANIA

Oglądanie

- Należy poprosić pacjenta o otwarcie ust. Ocenić trzeba język spoczywający na dnie jamy ustnej – rozmiar, symetria, drżenia pęczkowe, barwa.
- Pacjent wysuwa język. Ocenia się, czy znajduje się on w linii pośrodkowej, czy nie zbacza w bok.

Ocena siły mięśni języka

- Pacjenta prosi się, aby wypychał językiem policzek i starał się pokonać opór zadawany z zewnątrz przez badającego palcem wskazującym. Badanie przeprowadza się z dwóch stron.

Ocena ruchomości języka

- Pacjenta prosi się, aby wykonał ruchy językiem we wszystkich kierunkach (do nosa, w bok, do brody) i wykonywał naprzemienne ruchy wysuwania i chowania języka z jak największą szybkością.

- Jednostronne uszkodzenie nerwu podjęzykowego powoduje zbaczanie języka w stronę uszkodzenia i zanik mięśni. Uszkodzenie ośrodków korowych dla ruchu języka również powoduje zbaczanie języka, ale bez zaników mięśni.

DOKUMENTACJA WYNIKÓW BADANIA

Tabela 13.2. Ocena nerwów czaszkowych

BADANA CZYNNOŚĆ NERWOWA	PRAWIDŁOWY WYNIK BADANIA
I nerw czaszkowy (węchowy)	
Powonienie	pacjent rozpoznaje różnice między zapachami w obu nozdrzach (kawa, cytryna)
II nerw czaszkowy (wzrokowy)	
Ostrość wzroku	oko prawe 5/5, oko lewe 5/5 w okularach
Pole widzenia	prawidłowe (metoda konfrontacyjna)
Dno oka	prawidłowe
III nerw czaszkowy (okoruchowy), IV nerw czaszkowy (bloczkowy), VI nerw czaszkowy (odwodzący) – nerwy okoruchowe	
Powieki (symetria)	brak opadania powiek
Ustawienie gałek ocznych	symetryczne
Odbicie światła na rogówkach	symetryczne
Ruchy gałek ocznych	symetryczne w pełnym zakresie
Źrenice	równe, żywo reagują na światło
Oczopląs	brak
V nerw czaszkowy (trójdzielny)	
Palpacja mięśni żucia	napięcie mięśni żucia symetryczne po obu stronach żuchwy, nie występują drżenia mięśniowe
Odruch rogówkowy	prawidłowy (mrugnięcie obu oczu)
Czucie w obrębie trzech gałęzi nerwu	zachowane czucie dotyku i bólu, symetrycznie

Tabela 13.2. cd.

BADANA CZYNNOŚĆ NERWOWA	PRAWIDŁOWY WYNIK BADANIA
VII nerw czaszkowy (twarzowy)	
Twarz (symetria)	zachowana symetria mięśni mimicznych twarzy, brak osłabienia grup mięśniowych twarzy
Fałd nosowo-wargowy	
Kącik ust	
Unoszenie brwi	
Zaciskanie powiek	
Marszczenie czoła	
Uśmiech	
Pokazywanie zębów	
Nadymanie policzków	
Rozpoznanie smaku (⅔ przednie języka)	pacjent rozpoznaje smak słodki i słony
VIII nerw czaszkowy (przedsionkowo-ślimakowy)	
Ocena słuchu (próba szeptu)	słuch prawidłowy (ocena szeptem), innych testów nie wykonano
Próba Rinnego	
Próba Webera	
Próba Romberga	ujemna – pacjent utrzymuje równowagę przy zamkniętych oczach, brak oczopląsu
Nerwy czaszkowe zaopatrujące jamę ustną i gardło	
IX nerw czaszkowy (językowo-gardłowy), X nerw czaszkowy (błędny)	
Zdolność połykania	brak zaburzeń połykania i mowy
Odruch wymiotny	
Napinanie podniebienia miękkiego	łuki podniebienne napinają się symetrycznie, języczek nie zbacza na jedną stronę
Położenie języczka	pośrodku łuków podniebiennych
Rozpoznanie smaku (⅓ tylna języka)	pacjent rozpoznaje smak kwaśny i gorzki

Tabela 13.2. cd.

BADANA CZYNNOŚĆ NERWOWA	PRAWIDŁOWY WYNIK BADANIA
XI nerw czaszkowy (dodatkowy; rdzeniowy)	
Unoszenie ramion	zachowana symetria głowy i szyi
Skręty głowy na boki	prawidłowy zakres ruchu i siła przy skrętach głowy na boki i unoszeniu ramion
XII nerw czaszkowy (podjęzykowy)	
Ruchy języka (góra, dół, boki)	pełna ruchomość języka
Wypychanie językiem policzka przeciwko oporowi	zachowana siła przy wypychaniu językiem policzka, bez zaników, drżeń mięśniowych
Mowa (głoski: „l, t, d, n”)	mowa prawidłowa

13.5. BADANIE UKŁADU RUCHU

Układ ruchu obejmuje wiele elementów, których wzajemne współdziałanie umożliwia sprawne wykonanie celowego, płynnego, skoordynowanego i ekonomicznego ruchu.

Najważniejsze elementy tego układu to:

- neuron ruchowy ośrodkowy i droga piramidowa (zainicjowanie ruchu dowolnego),
- układ pozapiramidowy (dostosowanie postawy ciała do zamierzonego ruchu),
- móżdżek (koordynacja odnośnych grup mięśniowych),
- neuron ruchowy obwodowy (komórki rogów przednich rdzenia kręgowego i nerwy obwodowe),
- ośrodki scalające w płacie czołowym i na styku skroniowo-ciemieniowym.

Neuron ruchowy ośrodkowy to ruchowe komórki nerwowe (piramidowe) położone w zakręcie przedśrodkowym (nadrzędne neurony ruchowe) i innych okolicach kory mózgu (podrzędne neurony ruchowe) oraz ich wypustki tworzące drogę piramidową, czyli korowo-rdzeniową. **Droga piramidowa** przebiega przez wieniec promienisty, torebkę wewnętrzną, część brzuszną pnia mózgu, ulega skrzyżowaniu w skrzyżowaniu piramid i dalej biegnie w sznurach bocznych rdzenia kręgowego jako **droga korowo-rdzeniowa boczna**, kończąc się w komórkach rogów przednich rdzenia kręgowego. Niewielka część włókien nieskrzyżowanych biegnie w sznurach przednich jako **droga korowo-rdzeniowa przednia**.

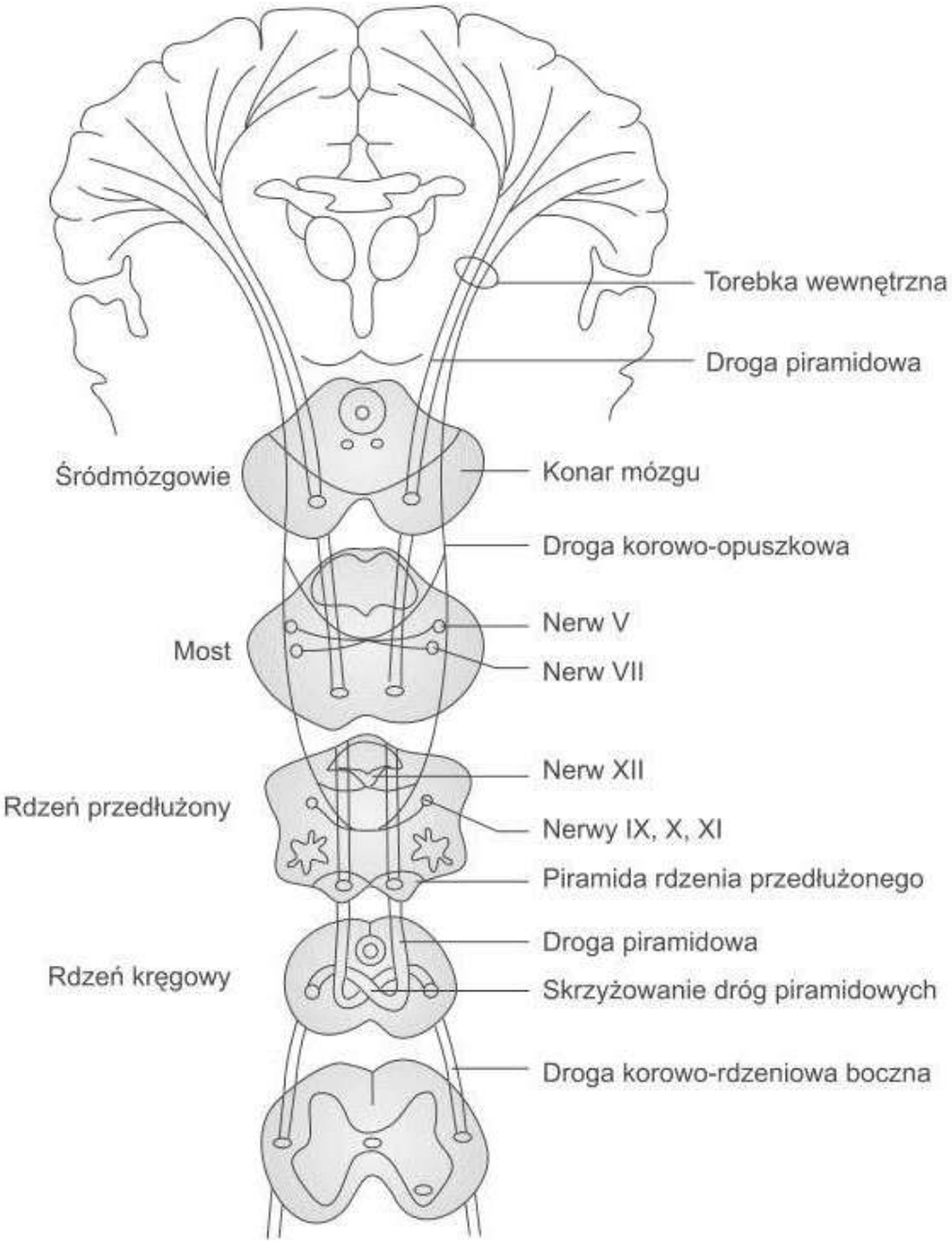

Rycina 13.6. *Układ ruchowy (piramidowy) i umiejscowienie jąder nerwów czaszkowych.*

Układ pozapiramidowy jest odpowiedzialny za współdziałanie w wyzwalaniu ruchów dowolnych oraz regulowanie napięcia mięśni poprzecznie prążkowanych i postawy ciała. Z jąder układu pozapiramidowego wywodzi się wiele dróg zmierzających do rdzenia kręgowego, biegnących poza drogą piramidową, które mogą działać torująco lub hamująco na przepływ impulsów nerwowych.

Neuron ruchowy obwodowy stanowią komórki ruchowe rogów przednich rdzenia kręgowego i ich aksony, które następnie wchodzą w skład nerwu obwodowego. Uszkodzenie neuronu obwodowego (dolnego) powoduje wiotkie porażenie mięśni, zaniki mięśniowe i zmniejszenie napięcia mięśniowego.

SPOSÓB BADANIA

Oglądanie

- Należy ocenić ułożenie dowolne kończyn i tułowia, które może wskazywać na obecność niedowładu lub porażenia, oraz masę mięśniową (zaniki/przerost, ich umiejscowienie).
- Porównuje się symetrię umięśnienia obu stron ciała.
- Szczególną uwagę należy zwrócić na drobne mięśnie dłoni.
- Obserwuje się, czy występują ruchy mimowolne, takie jak drżenia, ruchy pląsawicze, atetoza. Zwrócić trzeba uwagę na **drżenie pęczkowe** (mimowolne skurcze pojedynczej jednostki ruchowej) oraz **drżenie mięśniowe** (mimowolne skurcze mięśni i grup mięśniowych, które mogą być zamiarowe, spoczynkowe, drobno – lub grubofaliste). Obecność ruchów mimowolnych jest charakterystyczna dla uszkodzenia układu pozapiramidowego.

Palpacja

- Badając palpacyjnie poszczególne mięśnie, należy ocenić, czy występuje tkliwość lub rzekomy przerost mięśni (nacieki tłuszczowe lub łącznotkankowe).

Badanie napięcia mięśniowego

Badanie napięcia mięśniowego przeprowadza się, wykonując ruchy bierne kończyn w dużych stawach. Podczas ich wykonywania należy zwrócić także uwagę na zakres ruchu w stawie i występowanie bolesności. Napięcie mięśniowe najczęściej bada się, wykonując ruchy bierne w stawie łokciowym i nadgarstku oraz stawie kolanowym i skokowym.

- Pacjent powinien być rozluźniony, wygodnie ułożony lub jego uwaga powinna być odwrócona.
- Badający, przytrzymując łokieć i przedramię pacjenta, wykonuje ruchy zginania i prostowania w stawie łokciowym w pełnym zakresie ruchu ze zmienną szybkością.
- Podaje się pacjentowi dłoń jak przy powitaniu, drugą ręką przytrzymuje przedramię i wykonuje ruchy nawracania i odwracania przedramienia w pełnym zakresie ruchu, ze zmienną szybkością.
- W obrębie kończyny dolnej należy jedną ręką przytrzymywać od spodu staw kolanowy, drugą staw skokowy i wykonywać bierne ruchy zginania i prostowania w stawie kolanowym i biodrowym.
- Jeżeli napięcie mięśniowe jest prawidłowe, w całym zakresie ruchu wyczuwalny jest pewien niewielki opór.

- W warunkach nieprawidłowych może wystąpić zarówno wzmożone, jak i obniżone napięcie mięśniowe.
- Wzmożone napięcie mięśniowe może mieć charakter **spastyczności** (uszkodzenie górnego neuronu ruchowego) – charakteryzuje ją opór przy rozpoczęciu ruchu, który nagle zmniejsza się i ustępuje (**objaw scyzorykowy**), lub **sztywności** (uszkodzenie układu pozapiramidowego) – opór przez cały zakres ruchu (**objaw rury ołowianej**). Czasami, jeśli występuje także drżenie (choroba Parkinsona), stwierdzany jest tzw. **objaw koła zębatego** – wyczuwalne, skokowe opory podczas biernego wykonywania ruchu.
- **Osłabienie napięcia mięśniowego** charakteryzuje się brakiem oporu podczas poruszania kończyną. Kończyna jest wiotka, łatwo podlega nietypowym wychyleniom. Najczęściej występuje w przypadku uszkodzenia obwodowego neuronu ruchowego.

Badanie ruchów czynnych i siły mięśniowej

Celem badania ruchów czynnych i siły mięśniowej jest wykrycie **niedowładu** (osłabienie siły mięśniowej i zmniejszenie zakresu ruchu, istnieje możliwość czynnego ruchu) lub **porażenia** (brak ruchu czynnego – brak siły mięśniowej) w zakresie poszczególnych grup mięśniowych. Na początku badania pacjent musi być jasno poinstruowany, co ma robić, każdy ruch powinien być wcześniej zademonstrowany. Podczas badania zawsze należy porównywać odpowiednie zakresy ruchu i siłę mięśniową po prawej i lewej stronie ciała. Siłę mięśniową ocenia się zgodnie ze skalą Medical Research Council (inaczej zwaną skalą Lovetta). Badający powinien zastosować opór możliwy do pokonania przez pacjenta o prawidłowej sile mięśniowej.

Badanie kończyn górnych:

- W celu orientacyjnej oceny siły mięśniowej należy poprosić pacjenta o zamknięcie oczu i wyciągnięcie obu wyprostowanych rąk (z wewnętrzną powierzchnią dłoni skierowaną ku górze) przed siebie i utrzymanie ich w tej pozycji (**próba Barrego**). Kończyna słabsza opada szybciej, dłoń się nawraca.
- W neurologicznym badaniu przesiewowym bada się zdolność do pokonania oporu stawianego przez badającego podczas unoszenia barku, odwodzenia w stawie ramiennym, zginania w stawie łokciowym, prostowania w stawie łokciowym, prostowania palców dłoni. Badanie to przeprowadza się zgodnie z zasadami omówionymi w rozdziale 12.

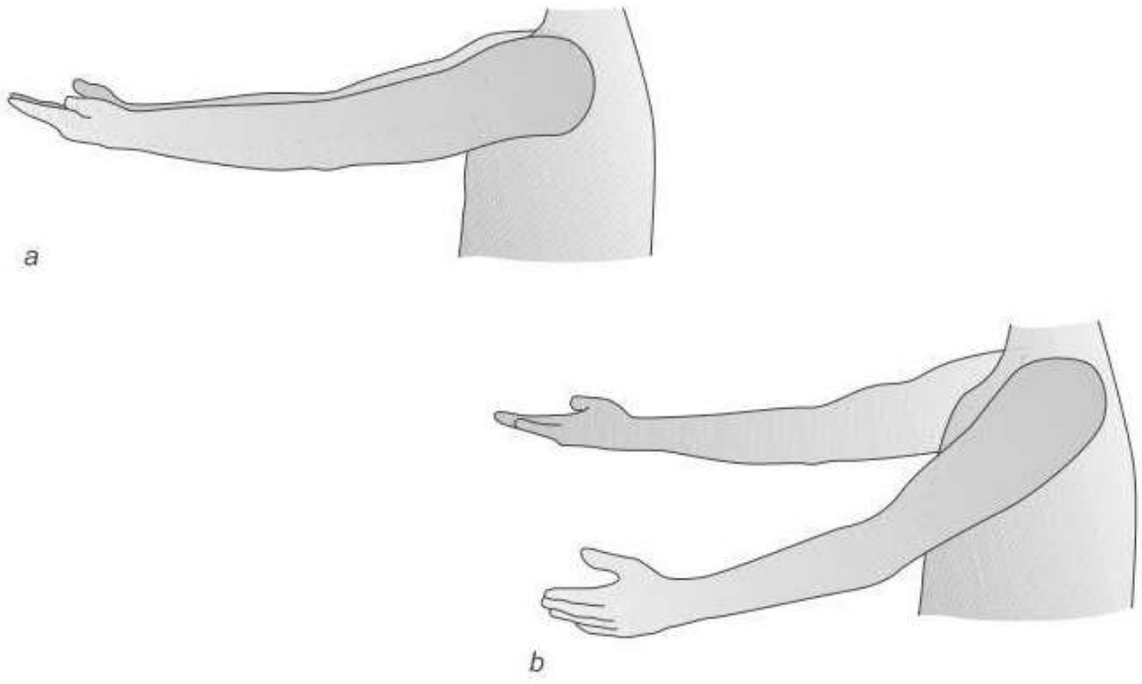

Rycina 13.7. *Orientacyjna ocena siły mięśniowej kończyn górnych:*
a – wynik prawidłowy; b – osłabienie siły mięśniowej lewej kończyny.

Badanie kończyn dolnych:

- Orientacyjnym testem oceniającym siłę mięśniową jest test polegający na uniesieniu i utrzymaniu obu kończyn dolnych nad kozetką. Kończyna słabsza opada niżej.
- W neurologicznym badaniu przesiewowym bada się zdolność do pokonania oporu podczas zginania i prostowania kończyny dolnej w stawach: biodrowym, kolanowym oraz zginanie podeszwowe i grzbietowe stopy. Badanie to przeprowadza się zgodnie z zasadami omówionymi w rozdziale 12.

Klasyfikacja siły mięśniowej według Medical Research Council (skala Lovetta). Ocena w skali 0–5 odbywa się na zasadzie porównania z własną siłą mięśniową:

5 – norma,
4 – ruch przeciw oporowi, ale osłabiony (możliwa klasyfikacja „4–" lub „4+"),
3 – ruch z pokonywaniem siły ciążenia,
2 – ruch po eliminacji siły ciążenia,
1 – śladowy skurcz,
0 – brak ruchu (porażenie).

DOKUMENTACJA WYNIKÓW BADANIA

Tabela 13.3. Badanie układu ruchu

BADANA CECHA	PRAWIDŁOWY WYNIK BADANIA
Oglądanie	
Ułożenie dowolne kończyn	zachowana symetria umięśnienia
Masa mięśniowa (symetria)	
Ruchy mimowolne	brak ruchów mimowolnych
Palpacja	
Tkliwość	
Przerost	
Ruchy bierne i napięcie mięśniowe	
(duże stawy kończyn górnych i dolnych)	napięcie mięśniowe prawidłowe
Staw łokciowy	
Nadgarstek	
Staw kolanowy i biodrowy	
Ruchy czynne i siła mięśniowa (skala 0–5)	
Uniesienie obu kończyn górnych wyprostowanych przed siebie	ruchy czynne w pełnym zakresie stawów
Uniesienie obu kończyn dolnych nad podłoże	
Ruch przeciwko oporowi	
Unoszenie ramion	siła mięśniowa badanych mięśni – 5 punktów
Odwodzenie w stawie barkowym	
Zginanie w stawie łokciowym	unoszenie obu kończyn górnych i dolnych
Zginanie w stawie kolanowym	
Grzbietowe zginanie stopy	zachowana symetria siły mięśniowej

13.6. BADANIE CZUCIA

W skład układu czuciowego wchodzą receptory, drogi i ośrodki czucia. Pobudzenie **receptorów czuciowych** powoduje przewodzenie impulsów włóknami dośrodkowymi do rdzenia kręgowego (poprzez korzenie tylne, tj. czuciowe). Część włókien nerwowych kończy swój bieg w zwojach nerwów rdzeniowych, inne w komórkach rogów tylnych rdzenia kręgowego, a następnie są przenoszone do wyższych ośrodków czuciowych. W obrębie rdzenia wyróżnia się pięć głównych **dróg czuciowych**:

- **Droga rdzeniowo-wzgórzowa boczna** – przewodzi czucie bólu i temperatury (ciepło, zimno). Rozpoczyna się w komórkach rogów tylnych rdzenia, wypustki tych komórek krzyżują się 1–2 segmenty rdzenia wyżej i przechodzą na drugą stronę rdzenia kręgowego, biegną dalej w sznurach bocznych

rdzenia kręgowego do wzgórza, a następnie drogą wzgórzowo-korową do korowych ośrodków czucia.

- **Droga rdzeniowo-wzgórzowa przednia** – przewodzi czucie dotyku, rozpoczyna się również w komórkach rogów tylnych rdzenia kręgowego, krzyżuje się w spoidle białym rdzenia, biegnie sznurami przednimi do wzgórza, a ostatecznie do korowych ośrodków czucia.
- **Sznury tylne rdzenia kręgowego** – obejmują pęczek smukły (przyśrodkowy) i pęczek klinowaty (boczny), przewodzą one głównie czucie głębokie (wibracji, ułożenia stawów), czucie dyskryminacyjne, stereognozji, grafestezji oraz czucie dotyku do wzgórza. Po wniknięciu do rdzenia kręgowego włókna te nie krzyżują się, biegną dogłowowo, po przełączeniu synaptycznym w jądrze smukłym i klinowatym tworzą wstęgę przyśrodkową, która ulega skrzyżowaniu w rdzeniu przedłużonym i dalej biegnie do wzgórza, a następnie do korowych ośrodków czucia (zakręt zaśrodkowy).
- **Droga rdzeniowo-móżdżkowa przednia.**
- **Droga rdzeniowo-móżdżkowa tylna** – obie drogi rdzeniowo-móżdżkowe przewodzą bodźce z mięśni do móżdżku, który kontroluje czynność ruchową i postawę ciała.

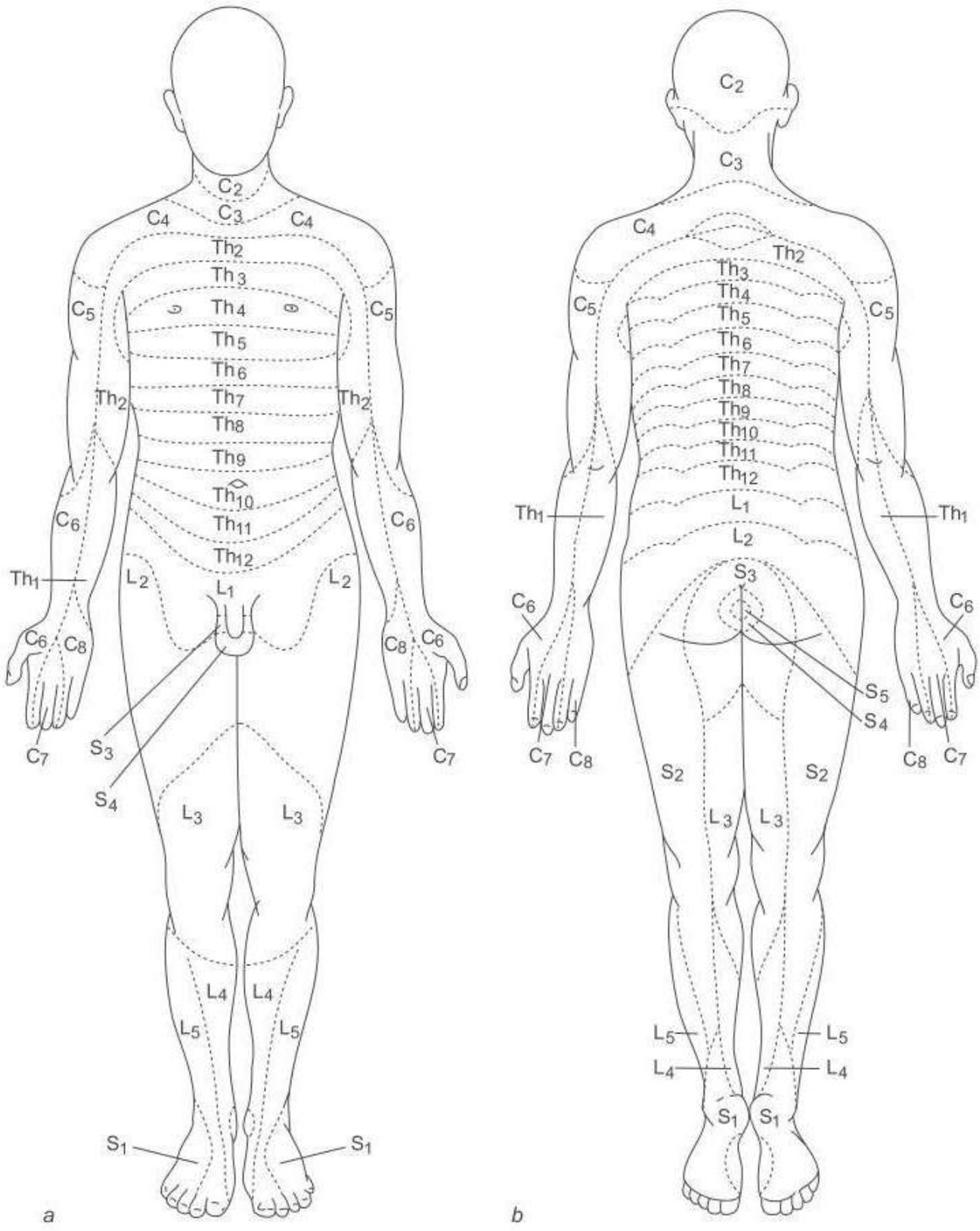

Rycina 13.8. *Dermatomy unerwione przez korzenie tylne:*
a – widok od przodu; b – widok od tyłu.

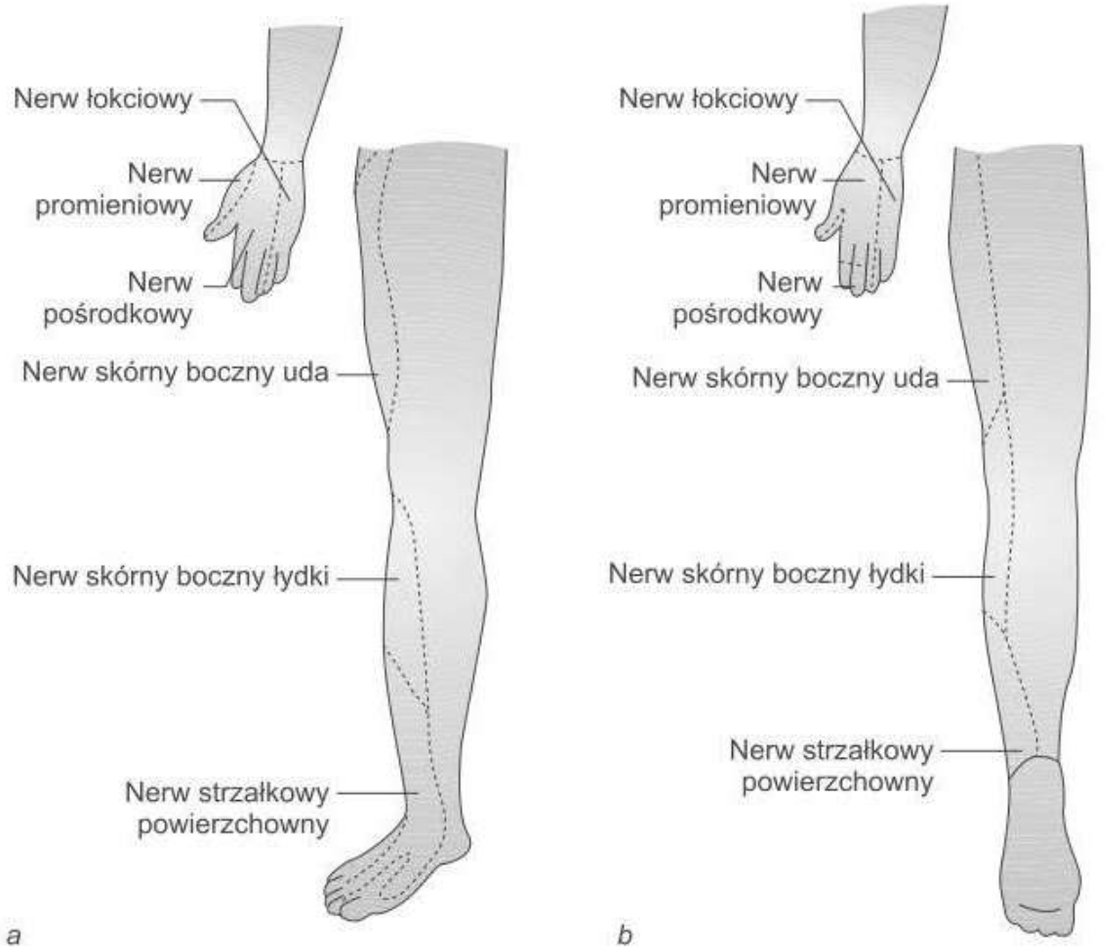

Rycina 13.9. *Zakres unerwienia przez nerwy obwodowe:*
a – powierzchnia przednia; b – powierzchnia tylna.

ZASADY BADANIA

- W czasie badania wszystkich rodzajów czucia pacjent ma zamknięte oczy.
- Bada się jednoimienne okolice, symetrycznie po obu stronach ciała. Należy prosić pacjenta o porównanie odczuwania bodźców.
- Badanie czucia zaczyna się od dystalnych części ciała. W razie zaburzeń czucia trzeba ustalić ich obszar zgodnie z przebiegiem dermatomu, nerwu obwodowego lub korzenia nerwu rdzeniowego.
- Oceniając czucie, prosi się pacjenta, aby określił, czy czuje różnice w odbiorze bodźca w poszczególnych miejscach, aby nazwał odczuwany bodziec i określił miejsce odczuwania w stosunku do wcześniejszego bodźca.
- W badaniu orientacyjnym ocenia się wszystkie rodzaje czucia powierzchownego na dłoniach, przedramieniu, brzuchu, stopach i goleniach.

13.6.1. CZUCIE GŁĘBOKIE

SPOSÓB BADANIA

Badanie czucia wibracji

Przed badaniem trzeba przygotować widełki stroikowe 128 Hz i wyjaśnić pacjentowi, na czym badanie polega.

- Pacjenta prosi się, aby zamknął oczy.
- Badający dotyka wprawionym w drgania trzonem stroika do wyrośli kostnych palców stopy i dłoni, porównując każdorazowo odpowiedni palec drugiej stopy lub dłoni. Pacjent mówi, czy czuje drgania i kiedy odczucie to znika.
- W momencie, gdy pacjent stwierdzi, że drgania ustały, badający przykłada stroik do własnego nadgarstka (pod warunkiem że sam nie ma zaburzeń czucia głębokiego) i ocenia, czy rzeczywiście drgania nie są już wyczuwalne (wynik prawidłowy).
- W sytuacji, gdy pacjent nie czuje drgań na czubkach palców stopy lub dłoni, należy powtórzyć opisane czynności na bardziej proksymalnych (bliższych) częściach badanych kończyn dolnych (stawy śródstopno-paliczkowe, kostka przyśrodkowa, guzowatość kości piszczelowej, kolec biodrowy przedni górny) lub kończyn górnych (stawy śródpaliczkowe, nadgarstek, łokieć, bark), tak aby ustalić poziom zaburzeń czucia wibracji. Jeżeli czucie wibracji w dystalnych częściach palców stóp i dłoni jest zachowane, nie ma potrzeby badać czucia w częściach bliższych.

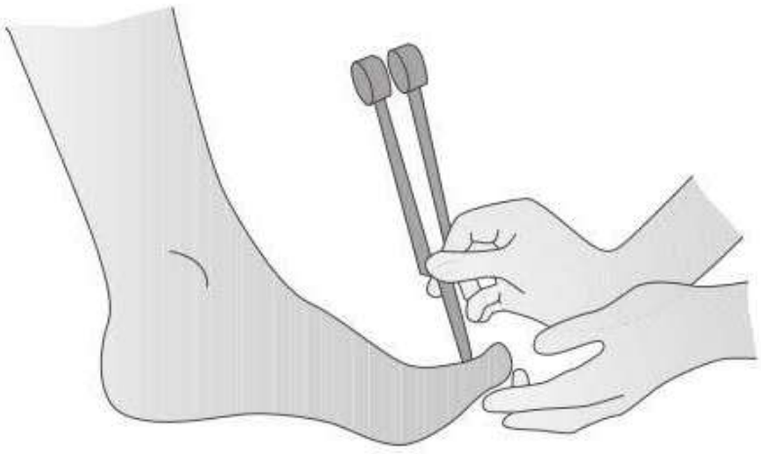

Rycina 13.10. *Badanie czucia wibracji.*

Badanie czucia ułożenia (proprioceptywne)

Pacjent powinien być poinformowany, na czym polega badanie. W czasie badania ma zamknięte oczy. Badać należy wszystkie palce rąk i stóp.

- Poszczególne palce chwyta się za ich boczne powierzchnie i biernie zmienia ułożenie paliczków dystalnych do góry lub ku dołowi. Pacjent powinien stwierdzić, w którym kierunku palec został przemieszczony.
- Jeżeli występują zaburzenia, przechodzi się do badania stawów bardziej dosiebnych (nadgarstek, łokieć, staw barkowy, staw śródstopno-paliczkowy, staw skokowy, staw kolanowy i biodrowy). Jeżeli czucie ułożenia w dystalnych stawach palców stóp i dłoni jest zachowane, nie ma potrzeby badać czucia ułożenia w stawach bliższych.

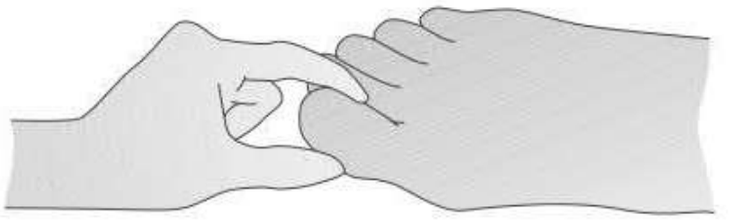

Rycina 13.11. *Badanie czucia ułożenia.*

13.6.2. CZUCIE POWIERZCHOWNE

SPOSÓB BADANIA

Badanie czucia dotyku

Pacjent powinien być poinformowany, na czym polega badanie. W trakcie jego trwania ma zamknięte oczy.

- Dotyka się skóry pacjenta wacikiem lub opuszką palca tak, aby nie uciskać skóry. Pacjent nazywa odczuwany bodziec, określa miejsce jego działania, stwierdza, czy czuje różnice w odbiorze bodźca w poszczególnych miejscach, określa, jak odczuwa bodziec w stosunku do wcześniejszego.

Badanie czucia bólu powierzchownego i głębokiego oraz temperatury

Do badania zastosować należy przedmiot o końcu ostrym i tępym (jednorazowego użytku sterylna igła, igła neurologiczna). Pacjentowi należy wyjaśnić, na czym polega badanie. W czasie jego trwania ma zamknięte oczy.

- Dotyka się skórę pacjenta ostrym lub tępym końcem przedmiotu, rozpoczynając od części dystalnych. Pacjent określa, jaki bodziec odczuwa (dotyk, ból).

- Jeżeli czucie bólu powierzchownego jest zaburzone, należy sprawdzić **czucie bólu głębokiego**. W tym celu stosuje się silny ucisk mięśnia czworobocznego w okolicy nad obojczykiem lub mięśnia dwugłowego. Pacjent powinien odczuwać dyskomfort/ból.
- **Czucie temperatury** bada się, jeżeli występują zaburzenia czucia bólu powierzchownego.

13.6.3. INTERPRETACJA BODŹCÓW CZUCIOWYCH – FUNKCJA PŁATA CIEMIENIOWEGO

SPOSÓB BADANIA

Badanie czucia dyskryminacji dwóch punktów

Do badania przygotować trzeba cyrkiel lub inny przyrząd o dwóch ramionach i stępionych końcach. Należy wyjaśnić pacjentowi, na czym badanie polega. W jego trakcie pacjent ma zamknięte oczy.

- Dotyka się skóry pacjenta raz jednym końcem cyrkla, raz dwoma końcami jednocześnie. Pacjent powinien określać, czy czuje jedno czy dwa dotknięcia.
- Zmniejsza się rozstaw ramion cyrkla i powtarza badanie, aby ustalić odległość, przy której pacjent nie jest w stanie rozróżnić dwóch bodźców działających jednocześnie. Odległości te w warunkach prawidłowych różnią się w zależności od okolicy ciała, np. na opuszkach palców dłoni minimalna odległość między dwoma bodźcami działającymi jednocześnie, które człowiek jest w stanie rozróżnić, wynosi 2–8 mm, a na przedramieniu – 4 cm.

Stereognozja

- Pacjent ma zamknięte oczy. Badający wkłada do jego dłoni znany przedmiot codziennego użytku (moneta, klucz) i prosi, aby za pomocą dotyku i manipulacji rozpoznał, co trzyma w dłoni.

Jeżeli pacjent nie potrafi rozpoznać przedmiotu, pomimo że ma zachowane czucie dotyku, mówi się o **agnozji dotykowej**. Świadczy ona o uszkodzeniu płata ciemieniowego.

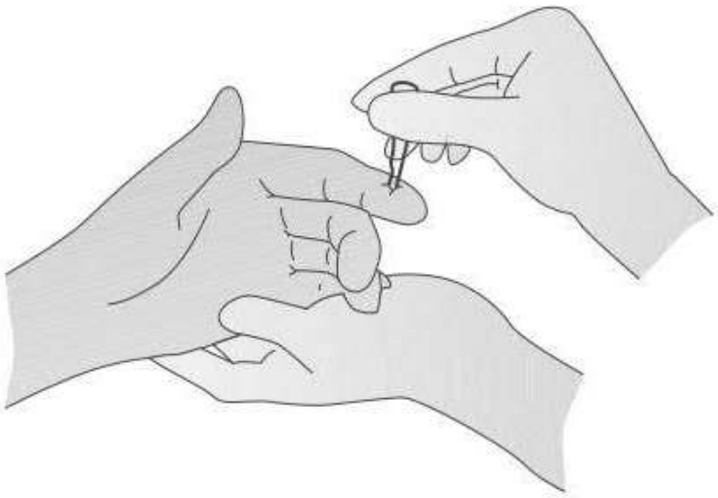

Rycina 13.12. *Badanie czucia dyskryminacyjnego.*

Grafestezja (dermoleksja)

- Pacjent ma zamknięte oczy. Badający tępym ołówkiem lub patyczkiem rysuje na wewnętrznej powierzchni dłoni (plecach) literę lub cyfrę. Prosi pacjenta o odgadnięcie, co to za litera lub kształt.

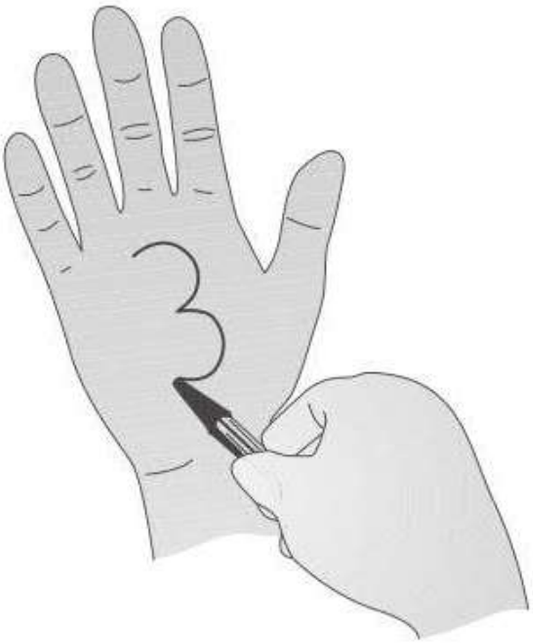

Rycina 13.13. *Grafestezja.*

DOKUMENTACJA WYNIKÓW BADANIA

Tabela 13.4. Ocena czucia[1]

BADANA CECHA	PRAWIDŁOWY WYNIK BADANIA
Czucie głębokie • Wibracja • Ułożenie	zachowane jest czucie wibracji i ułożenia w dystalnych częściach kończyn
Czucie powierzchowne • Dotyk • Ból, temperatura	pacjent nie zgłasza zaburzeń czucia i dolegliwości bólowych
Czucie dyskryminacyjne	na prawym przedramieniu 3 cm, na lewym przedramieniu 3,5 cm
Stereognozja	prawidłowa
Grafestezja (dermoleksja)	prawidłowa
Ból (natężenie, umiejscowienie, charakter)	

13.7. OCENA RÓWNOWAGI I KOORDYNACJI RUCHOWEJ (ZBORNOŚCI)

Móżdżek jest narządem, który odpowiada za koordynację czynności mięśni podczas wykonywania ruchu i zapewnia utrzymanie równowagi. Gwarantuje płynność, celowość i precyzję ruchu. Zaburzenia w pracy móżdżku powodują wystąpienie ataksji móżdżkowej (niezborność), oczopląsu, mowy skandowanej. Ponieważ niezborność ruchowa może wystąpić także przy zaburzeniach czucia głębokiego (ataksja czuciowa), ocena równowagi i zborności powinna być poprzedzona badaniem czucia.

SPOSÓB BADANIA

Badanie równowagi, ocena chodu

- Pacjenta prosi się, aby zdjął buty i przeszedł swobodnie kilka metrów tam i z powrotem po pokoju z otwartymi i zamkniętymi oczami. Ocenia się zdolność zachowania równowagi (padanie na boki, chód na szeroko

[1] Badanie należy rozpocząć od dystalnych części ciała.

rozstawionych nogach, ruchy tułowia, szyi w celu utrzymania równowagi, odstęp między stopami), współruchy rąk (balansowanie – powinny być płynne, swobodne, symetryczne), zdolność rozpoczęcia ruchu, długość kroku, ruchy w stawach kolanowych i biodrowych.

- Należy poprosić pacjenta, aby przeszedł kilka metrów z otwartymi oczami i rękoma wzdłuż tułowia po linii prostej, dostawiając każdorazowo piętę jednej stopy do palców drugiej stopy. W czasie tej próby prawidłowo mogą wystąpić niewielkie, lekkie zachwiania postawy.
- Wykonuje się próbę Romberga (patrz str. 252) – trzeba pamiętać, aby asekurować pacjenta.

Badanie koordynacji ruchowej

Koordynację ruchową należy ocenić w obrębie kończyn górnych i dolnych, badając każdą kończynę osobno.

- **Ruchy naprzemienne** – pacjenta, który znajduje się w pozycji siedzącej, prosi się, aby wykonywał ruchy odwracania i nawracania obu dłoni jednocześnie, wykonując to coraz szybciej.
- **Próba „nos–palec badającego”** – poprosi się pacjenta, aby dotykał palcem wskazującym najpierw czubka własnego nosa, a następnie palca wskazującego badającego. Badający powinien zmieniać położenie palca tak, aby pacjent musiał dostosować własne ruchy. Pacjent wykonuje próbę coraz szybciej.
- **Próba „palec do nosa”** – pacjent stoi, ręce ma wyprostowane, oczy zamknięte. Prosi się pacjenta, aby palcem wskazującym obu rąk naprzemiennie dotykał czubka nosa. Ocenia się celność ruchu, płynność, symetrię, występowanie drżenia zamiarowego.
- **Próba „pięta–kolano–goleń”** – pacjenta, który znajduje się w pozycji stojącej, siedzącej lub leżącej i ma zamknięte oczy, prosi się, aby uniósł stopę, dotknął nią kolana, a następnie przesunął ją ku dołowi po górnej krawędzi goleni.

DOKUMENTACJA WYNIKÓW BADANIA

Tabela 13.5. Ocena równowagi i koordynacji ruchowej

BADANA CECHA	WYNIK BADANIA
	Równowaga
Chód	prawidłowy, bez zaburzeń równowagi, współruchy rąk (balansowanie) płynne, swobodne, symetryczne, długość i szerokość kroku prawidłowe
	Koordynacja ruchowa
Ruchy naprzemienne rąk Wyprostowane ręce, dotykanie palcem wskazującym do nosa (drżenie zamiarowe) Próba „nos – palec badającego" Próba „pięta–kolano–goleń" Chodzenie stopa za stopą po linii prostej	koordynacja ruchowa zachowana w kończynach górnych i dolnych, brak drżenia zamiarowego

13.8. BADANIE ODRUCHÓW

Odruch jest to odpowiedź efektora wywołana przez bodziec działający na receptor, wyzwolona za pośrednictwem układu nerwowego. Drogę, jaką przebywa impuls nerwowy od receptora do efektora, nazywa się **łukiem odruchowym**. Składa się on z pięciu podstawowych elementów: receptor (narząd odbierający), aferentne (dośrodkowe) włókno nerwowe, ośrodek nerwowy (np. rdzeń kręgowy), eferentne (odśrodkowe) włókno nerwowe, efektor (narząd wykonawczy).

Odruch głęboki powstaje w wyniku pobudzenia doprowadzającego włókna czuciowego na skutek rozciągnięcia mięśnia (receptorem są wrzeciona mięśniowe i narządy ścięgniste). Impuls doprowadzany jest do komórki rogów tylnych rdzenia kręgowego, gdzie następuje przełączenie synaptyczne do rogu przedniego rdzenia kręgowego (ośrodek rdzeniowy), następnie drogą włókna ruchowego (eferentnego) impuls wraca do mięśnia, powodując jego skurcz (efektor). Reakcja odruchowa modulowana jest przez ośrodkowy neuron ruchowy, dlatego w razie uszkodzenia tego neuronu odruchy głębokie są wygórowane w wyniku zniesienia jego hamującego wpływu na odruchy rdzeniowe.

Oceniając odruchy fizjologiczne, należy sprawdzić, czy odruchy występują, są symetryczne, czy też zniesione lub wzmożone. Bardzo ważne jest, aby pacjent był rozluźniony w czasie badania. Jednoimienne odruchy bada się odpowiednio po obu stronach ciała, aby możliwe było porównanie odpowiedzi.

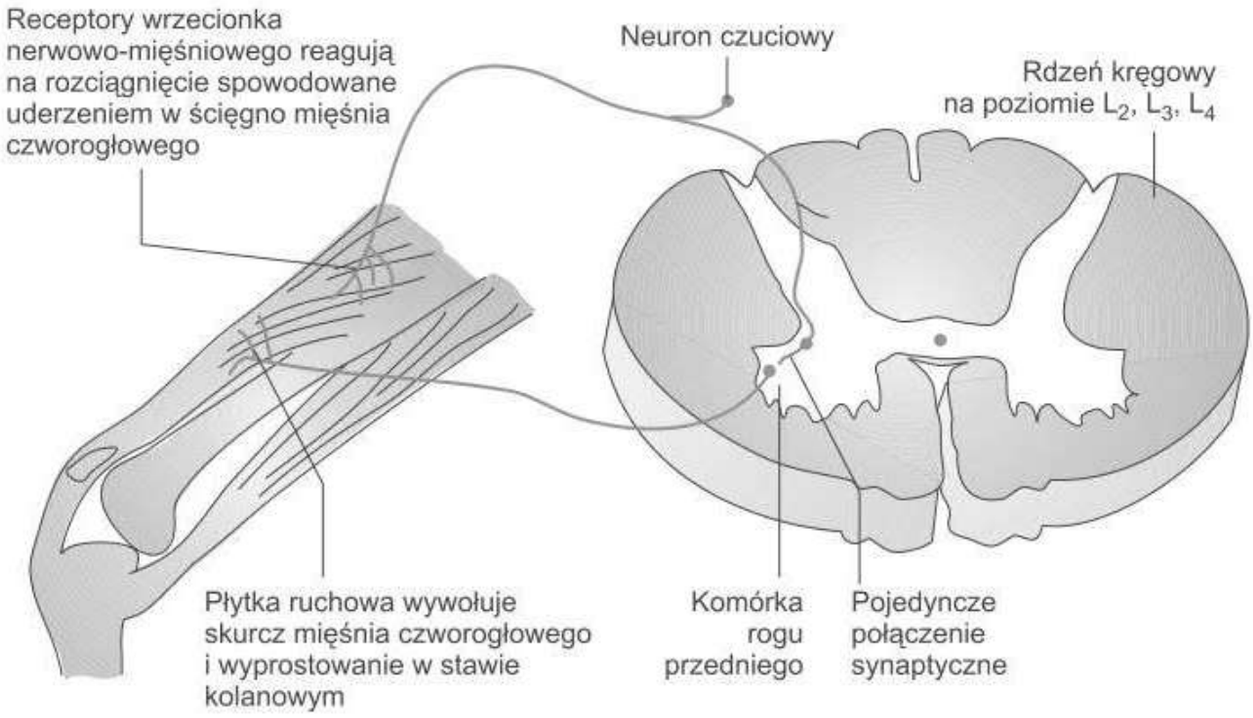

Rycina 13.14. *Łuk odruchowy odruchu kolanowego.*

Odruchy dzieli się na fizjologiczne i patologiczne oraz głębokie i powierzchowne (skórne i podeszwowe). Ocenę odruchów przeprowadza się w kolejności: odruchy głębokie, powierzchowne i patologiczne.

Odruchy ścięgniste głębokie oceniane są według następującej skali:

0 nieobecny,

+/– obecny tylko po wzmocnieniu,

+ obecny,

++ prawidłowo żywy,

+++ wzmożony,

++++ bardzo żywe odruchy ze skurczem klonicznym.

Oceniając poszczególne odruchy głębokie i powierzchowne, bierze się pod uwagę funkcjonowanie odpowiedniego segmentu rdzenia kręgowego, tam gdzie znajdują się ośrodki rdzeniowe (tab. 13.6).

Tabela 13.6. Odruchy powierzchowne i głębokie

ODRUCH GŁĘBOKI	OCENIANY SEGMENT RDZENIA KRĘGOWEGO
Odruch z mięśnia dwugłowego	C_5/C_6
Odruch z mięśnia trójgłowego	$C_6/C_7/C_8$
Odruch z mięśnia ramienno-promieniowego	C_6/C_5
Odruchy zgięciowe palców	C_8
Odruch rzepkowy	L_4/L_5
Odruch skokowy	L_5, S_1
ODRUCH POWIERZCHOWNY	**OCENIANY SEGMENT RDZENIA KRĘGOWEGO**
Odruch brzuszny górny	$Th_7/Th_8/Th_9$
Odruch brzuszny dolny	T_{10}, T_{11}
Odruch podeszwowy	$L_{4,5}/S_{1,2}$

SPOSÓB BADANIA

Badanie odruchów głębokich

- **Odruch z mięśnia dwugłowego** – pacjent leży wygodnie, dłonie ma ułożone na brzuchu, przedramię zgięte w stawie łokciowym pod kątem około 45°. Badający wymacuje ścięgno mięśnia dwugłowego, kładzie na nim swój kciuk, pozostałymi palcami obejmuje łokieć, uderza młotkiem neurologicznym w swój kciuk. Skurcz mięśnia dwugłowego powoduje zgięcie w stawie łokciowym widoczne lub wyczuwalne.
- **Odruch z mięśnia ramienno-promieniowego** – badający ujmuje przedramię pacjenta zgięte w stawie łokciowym pod kątem około 45° w swoją dłoń, następnie uderza młotkiem neurologicznym w guzowatość kości promieniowej. W warunkach prawidłowych występuje nawrócenie przedramienia i zgięcie w stawie łokciowym.
- **Odruch z mięśnia trójgłowego** – pacjent układa rękę zgiętą w stawie łokciowym pod kątem 90° na klatce piersiowej. Badający przytrzymuje przedramię, wyczuwa ścięgno mięśnia trójgłowego tuż nad łokciem i uderza w nie młotkiem. Prawidłowo występuje wyprost w stawie łokciowym widoczny lub wyczuwalny.