PIŚMIENNICTWO

1. Bickley Lynn S.: *Przewodnik Batesa po badaniu przedmiotowym i podmiotowym*. Wydanie polskie pod red. Z. Gacionga, P. Jędrusika. Termedia, Poznań 2010.
2. *Nowe zalecenia Światowej Organizacji Zdrowia i Międzynarodowego Towarzystwa Nadciśnienia Tętniczego (WHO/ISH). Porównanie z innymi dokumentami dotyczącymi prewencji, diagnostyki i leczenia nadciśnienia tętniczego ogłoszonymi w 2003 roku.* Med. Prakt., 2003, 12.
3. Tatoń J., Czech A.: *Diagnostyka internistyczna.* Wydawnictwo Lekarskie PZWL, Warszawa 2005.

4. BADANIE SKÓRY, PRZYDATKÓW SKÓRY I WĘZŁÓW CHŁONNYCH

Danuta Dyk

W organizmie skóra pełni przede wszystkim funkcję ochronną i termoregulacyjną. Jest także ważnym połączeniem z systemem odpornościowym, odgrywa istotną rolę endokrynologiczną i ma znaczący udział w regulacji gospodarki wodno-elektrolitowej. Ponadto syntetyzuje witaminę D i melaninę, jest organem czucia oraz ma duże znaczenie estetyczne.

Do przydatków skóry zalicza się włosy, paznokcie oraz gruczoły łojowe i potowe.

4.1. BADANIE SKÓRY I DOKUMENTOWANIE WYNIKÓW

Skóra (*cutis*) jest narządem zbudowanym z dwóch warstw: zewnętrznej – **naskórka** (*epidermis*) i głębszej – **skóry właściwej** (*s. corium*) (ryc. 4.1).

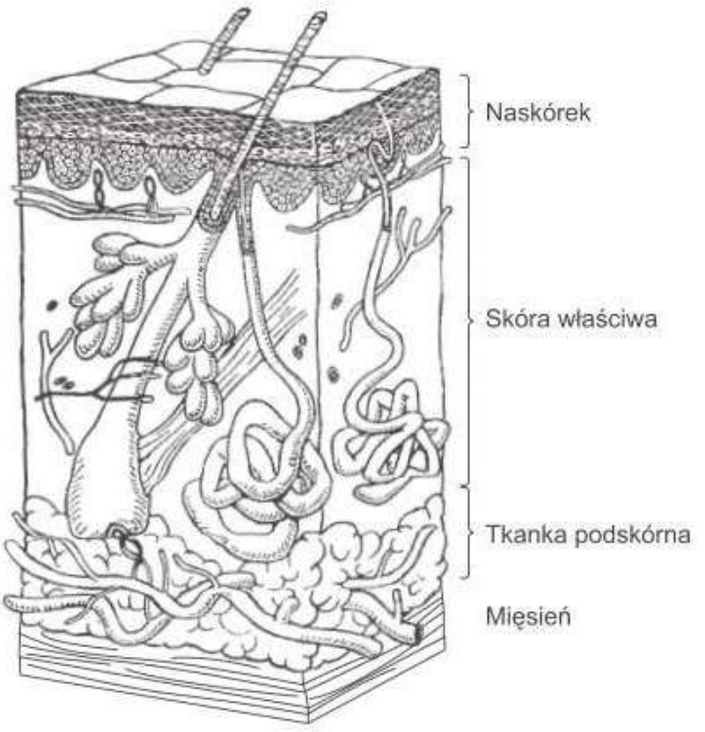

Rycina 4.1. *Budowa skóry.*

Powierzchnia skóry wynosi od 1,8 do 2,2 m^2 u człowieka dorosłego, a jej **grubość** waha się od 0,5 do 4 mm, w zależności od okolicy ciała. Skóra wykazuje swoisty rysunek, tzw. poletkowanie – krzyżowanie się i przeplatanie bruzd linijnych, które odpowiadają brodawkom skórnym. Rysunek ten jest charakterystyczny dla każdego człowieka, zwłaszcza na opuszkach palców (daktyloskopia).

Skóra jest rozciągliwa i sprężysta, co wiąże się z falistą budową brodawek skórnych i obecnością włókien sprężystych. W miarę starzenia się skóry zmniejsza się jej sprężystość i ulega ona wiotczeniu.

ZASADY BADANIA

- Niezależnie od miejsca zgłaszanych dolegliwości należy badać całą skórę (zdarza się, że pacjent nie zauważa wszystkich objawów).
- Badanie przeprowadza się w dobrym oświetleniu, najlepiej naturalnym (niektóre objawy są słabo odgraniczone od zdrowej skóry). Czasami pomocne jest oglądanie zmian skórnych pod różnym kątem w stosunku do źródła światła, co umożliwia dokładniejszą ich ocenę. W niektórych przypadkach zmiany skórne mogą wykazywać różnego koloru fluorescencję (np. grzybicze), konieczne jest wówczas oglądanie ich w lampie Wooda.
- Badanie należy wykonać starannie, zwracając uwagę na stan higieniczny skóry, jej zabarwienie, wilgotność i temperaturę, napięcie, obrzęki, objętość tkanki tłuszczowej, blizny, zranienia, zadrapania, ślady po ukłuciach, wykwity, zaczerwienienia, przebarwienia.

SPOSÓB BADANIA

W badaniu skóry wykorzystuje się techniki oglądania i obmacywania.

Oglądanie

- Należy przeprowadzać w dobrze oświetlonym pomieszczeniu.
- Skórę ogląda się w okolicach szczególnie narażonych na występowanie odleżyn, odparzeń, zmian grzybiczych (między palcami).
- **Zabarwienie/kolor skóry** – zależy od grubości naskórka i warstwy rogowej, od stopnia ukrwienia skóry, a także od obecności barwników w komórkach naskórka oraz karotenu w skórze właściwej. U ludzi rasy białej skóra jest zazwyczaj jaśniejsza u kobiet niż u mężczyzn, a w dzieciństwie jaśniejsza niż w wieku dojrzałym. Prawidłowo skóra ma barwę cielistą (bladoróżową) lub śniadą.

- **Zmiany skórne** – określa się według położenia (uogólnione, miejscowe), układu (liniowy, zgrupowany, w obrębie dermatomu), rodzaju (np. plamka, pęcherzyk, owrzodzenie, strup).

Palpacja

- **Ciepłota skóry** – grzbietową powierzchnią ręki dotyka się symetryczne okolice ciała osoby badanej. Prawidłowo skóra obwodowych części ciała jest nieco chłodniejsza niż tułowia.
- **Wilgotność skóry** – ocenia się, dotykając grzbietową częścią ręki. Skóra powinna być prawidłowo wilgotna; nadmiernie sucha występuje np. w niedoczynności tarczycy, w niedoborze witaminy A.
- **Napięcie/elastyczność skóry** – ujmując palcami fałd skórny, ocenia się szybkość, z jaką powraca on do położenia normalnego; elastyczna skóra powinna się rozprostować natychmiast po zwolnieniu ucisku.
- **Ruchomość skóry** – ocenia się łatwość przesuwania się fałdu skórnego (zmniejszona w przypadku obrzęku). **Obrzęk** jest to nadmierna ilość płynu komórkowego w tkance śródmiąższowej (bada się go, uciskając kciukiem np. w okolicy krzyżowej, nad kością piszczelową, w okolicy grzbietowej stopy – ucisk pozostawia dołek; ryc. 4.2).

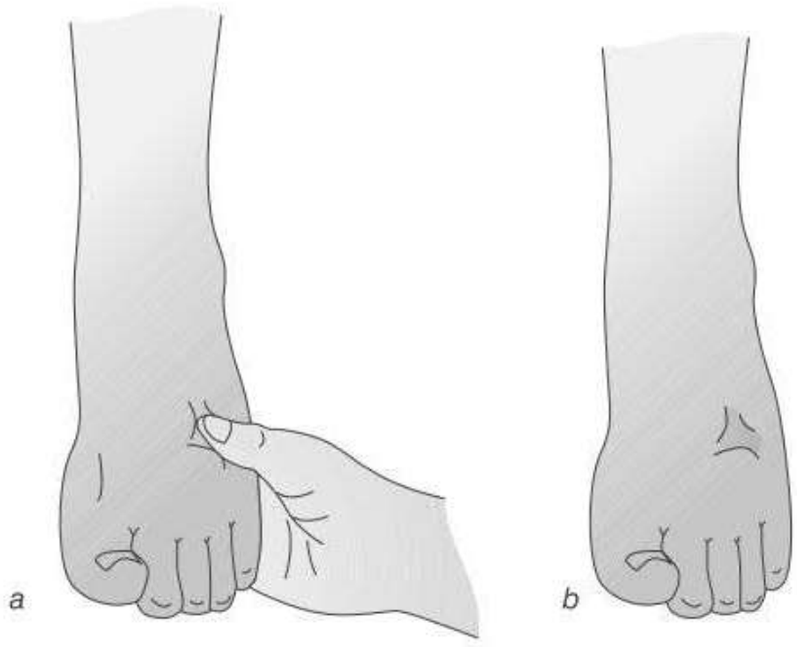

Rycina 4.2 *a, b. Badanie obrzęku.*

DOKUMENTACJA WYNIKÓW BADANIA

Tabela 4.1. Wyniki badania skóry

METODA BADANIA	CECHY PRAWIDŁOWE
Oglądanie	barwa cielista (bladoróżowa) lub śniada czysta
Palpacja	elastyczna wilgotna ucieplona odpowiednio i równomiernie gładka

Tabela 4.2. Zmiany zabarwienia skóry

RODZAJ ZABARWIENIA	PRZYCZYNA
Bladoróżowe	skóra prawidłowo zabarwiona
Zaczerwienienie	wpływ ciepła, promieni słonecznych, emocji oraz zimna wskutek zmniejszonego zużycia tlenu w skórze – szybko przemija
	miejscowe zaczerwienienie skóry w stanach zapalnych
Bladość	niedokrwistość, zmniejszenie stężenia hemoglobiny, zmniejszenie liczby krwinek czerwonych i wskaźnika hematokrytowego
Sinica	sine lub sinoczerwone zabarwienie warg i obwodowych części kończyn spowodowane zwiększeniem stężenia zredukowanej hemoglobiny > 5 g/dl (wskaźnik Lundsgaarda)
	dzieli się na **centralną** (spadek wysycenia krwi tlenem) i **obwodową** (zmniejszona perfuzja tkanek na obwodzie, np. w niewydolności serca)
	w sinicy centralnej język pacjenta jest siny, w sinicy obwodowej – czerwony
Żółte	karotenemia – brak żółtego zabarwienia twardówki u osób zdrowych
	zwiększona ilość bilirubiny – żółtaczka (choroby wątroby), hemoliza krwinek czerwonych
Ciemne	rasa ciemna, opalenizna, zwiększona ilość melaniny
	brunatne zabarwienie w chorobie Addisona

Tabela 4.3. Rodzaj zmian skórnych

CHARAKTER ZMIAN	RODZAJ ZMIAN I PRZYCZYNY
Ograniczone, płaskie, niewyczuwalne zabarwienia	piegi, wybroczyny plama (większa od plamki), np. plamy barwnikowe – bielactwo nabyte, plamy naczyniowe
Wyczuwalne, wyniesione nad powierzchnię skóry lite twory, ustępują bez pozostawienia blizn	grudka średnica < 1 cm (trądzik) blaszka (tarczka) średnica > 1 cm (zlewające się grudki) płytka powierzchni 0,5 cm, powierzchowny obszar miejscowego obrzęku (ukąszenie komara) guzek średnica < 1 cm, guz średnica > 1 cm – **ustępuje z pozostawieniem blizny**
Ograniczone, powierzchowne wyniesienia skóry utworzone przez luźny płyn wypełniający przestrzeń jamistą między warstwami skóry	pęcherzyk średnica do 0,5 cm (wypełniony surowiczym płynem) (oparzenie II°), pęcherz średnica > 1 cm krosta – treść ropna (trądzik)
Przerwanie ciągłości skóry	przeczosy – utrata powierzchownego naskórka, pozostawiająca wilgotny obszar, który nie krwawi, linijnie układające się nadżerki w wyniku drapania, otarcia owrzodzenie – ubytek skóry obejmujący głębsze warstwy, ustępujący z pozostawieniem blizny (owrzodzenie towarzyszące niewydolności żylnej) rozpadlina – pęknięcie, liniowe rozszczepienie sięgające w głąb skóry właściwej, ustępujące z pozostawieniem blizny (stopa sportowca)
Wytwór na powierzchni skóry	strup – wysuszona pozostałość po zasychaniu na powierzchni skóry wydzieliny surowiczej, ropnej lub krwistej razem z martwymi elementami tkanek łuska – cienki płatek złuszczonego naskórka (sucha skóra, łupież) blizna – powstaje w następstwie zastępowania ubytku skóry włóknistą tkanką łączną; w jej obrębie zanikają mieszki włosowe i gruczoły, niewidoczne staje się poletkowanie
Obrzęki	nadmierne ilości płynu komórkowego w tkance śródmiąższowej (*oedema*) – gromadzenie się płynu w przestrzeni pozakomórkowej i w jamach ciała; powstaje na skutek zaburzenia równowagi między czynnikami dążącymi do zatrzymania płynu w naczyniach oraz czynnikami prowadzącymi do przedostawania się płynu poza ich światło; może być spowodowany zgromadzeniem przesięku lub wysięku

4.1.1. BADANIE WŁOSÓW I DOKUMENTOWANIE WYNIKÓW

Włosy wyrastają na całej powierzchni skóry z wyjątkiem dłoni, podeszew i bocznych powierzchni palców. Odróżnia się włosy długie, krótkie i meszek włosowy (*lanugo*). Prawidłowo u osób dorosłych włosy rosną z szybkością około 0,35 mm/dobę.

ZASADY BADANIA

Badanie włosów obejmuje okolice głowy oraz inne owłosione okolice ciała.

- W czasie badania włosów należy zwrócić uwagę na ich rodzaj i stan, jaki mają kształt i kolor, czy nie są nadmiernie łamliwe.

SPOSÓB BADANIA

- Oglądaniem ocenia się kolor, ilość i rozmieszczenie owłosienia.
- Palpacyjnie ocenia się strukturę owłosienia (delikatne, szorstkie). Należy również zwrócić uwagę na występujące zaburzenia w owłosieniu, czy mają charakter przemijający, czy trwały oraz czy dotyczą ograniczonej powierzchni, czy całej okolicy owłosienia.

DOKUMENTACJA WYNIKÓW BADANIA

Tabela 4.4. Wyniki badania włosów

METODA BADANIA	CECHY PRAWIDŁOWE
Oglądanie	struktura – rzadkie, gęste
	rozmieszczenie – prawidłowo rozmieszczone w obrębie głowy, brwi, powiek, brody, okolic pachowych, na tułowiu, w okolicach narządów płciowych oraz kończyn
	kolor – naturalny, farbowane
Palpacja	struktura – włosy głowy delikatne, brwi i rzęs grube i twarde (szczotkowate)

Tabela 4.5. Zmiany porostu włosów

RODZAJ ZMIAN	PRZYCZYNY
Nadmierny porost włosów (*hypertrichosis*)	może dotyczyć całej skóry lub być ograniczony do niektórych jej okolic; może być wrodzony lub nabyty i rozpoczynać się we wczesnym dzieciństwie lub w okresie pokwitania; częściej występuje u mężczyzn
Nadmierny porost włosów (*hirsutismus*)	u kobiet dotyczy skóry twarzy, tułowia i kończyn, przybiera charakter owłosienia męskiego: • w chorobach gruczołów wydzielania wewnętrznego (zespół nadnerczowo-płciowy) • w przypadku przedwczesnego dojrzewania płciowego • w okresie przekwitania
Wypadanie włosów (łysienie): • przemijające – ustępuje po usunięciu przyczyny, np. mechanicznego naciągania, działania środków chemicznych, przyjmowania cytostatyków • trwałe na ograniczonej powierzchni lub obejmujące całą owłosioną głowę	objaw fizjologiczny w wieku starszym na tle łojotokowym łysienie – ciężkie choroby zakaźne, wyniszczające zabiegi, nowotwory (przemijająca utrata włosów) wyłysienie plackowate – często zmiany zwyrodnieniowe części szyjnej kręgosłupa łysienie u kobiet – palenie papierosów, farbowanie, przemęczenie fizyczne i umysłowe

4.1.2. BADANIE PAZNOKCI I DOKUMENTOWANIE WYNIKÓW

Paznokcie są gładkimi płytkami rogowymi, pokrywającymi części grzbietowe paliczków dłoni i stóp (macierz, łożysko i płytka – ryc. 4.3). U osób zdrowych mają zabarwienie różowe i są dość dobrze uwypuklone poprzecznie – kąt między płaszczyzną płytki paznokciowej a płaszczyzną palca jest mniejszy niż 180°. Paznokcie ręki prawej są nieco szersze od paznokci ręki lewej. Paznokieć wzrasta około 0,12 mm na dobę.

Rycina 4.3. *Budowa paznokcia.*

SPOSÓB BADANIA

- Metodą oglądania ocenia się barwę, połyskliwość i kształt płytek paznokciowych, przebarwienia, łamliwość oraz zniekształcenia.

DOKUMENTACJA WYNIKÓW BADANIA

Tabela 4.6. Wyniki badania paznokci

METODA BADANIA	CECHY PRAWIDŁOWE
Oglądanie	kolor – różowe
	kształt – dość dobrze uwypuklone poprzecznie
	kąt między płaszczyzną płytki paznokciowej a płaszczyzną palca < 80°
Palpacja – krążenie/wypełnienie naczyń włosowatych	krążenie włośniczkowe < 2 sekund

Tabela 4.7. Zmiany zabarwienia paznokci

RODZAJ ZABARWIENIA	PRZYCZYNY
Jasnoróżowe	zabarwienie prawidłowe
Brązowe	naświetlenie rentgenowskie, nadczynność tarczycy, ciąża, marskość wątroby
Żółte	zwiększone stężenie bilirubiny
Czarne	zgorzel palców, cukrzyca, zarostowe stwardnienie tętnic kończyn dolnych
Bielactwo	zaburzenia hormonalne, awitaminoza

Tabela 4.8. Zmiany postaci paznokci

ZMIANY KSZTAŁTU PAZNOKCI	PRZYCZYNY
Długie i wąskie	astenicy
	zespół Marfana (genetyczne zaburzenia tkanki łącznej)
Krótkie i szerokie	osoby o budowie pyknicznej
Powiększone	akromegalia
	choroba układu nerwowego po wylewie krwi do mózgu
Łyżeczkowate – wgłębienie płytki paznokci	w niedokrwistości
Pałeczkowate (clubbing) – grzbietowa część paliczka dalszego zaokrąglona i bulwiasta, zwiększona wypukłość płytki paznokciowej; kąt między płytką a bliższym obrąbkiem paznokciowym dochodzi do 180° lub przekracza 180°	wiele przyczyn, m.in. hipoksja i rak płuc, choroby układu krążenia
Brak paznokci	zaburzenia krążenia obwodowego
Zanokcica (*paronychia*)	ostry lub przewlekły stan zapalny bliższego i bocznych obrąbków paznokciowych; zaczerwienione obrzmiałe i bolesne obrąbki

4.2. BADANIE WĘZŁÓW CHŁONNYCH I DOKUMENTOWANIE WYNIKÓW

Węzły chłonne (zwane też limfatycznymi) są skupiskami tkanki chłonnej i komórek siateczkowo-śródbłonkowych. Leżą na przebiegu naczyń chłonnych i będąc częścią układu chłonnego, pełnią głównie funkcję odpornościową. Ulegają w nich unieszkodliwieniu drobnoustroje chorobotwórcze, ciała obce oraz komórki nowotworowe. Są też miejscem dojrzewania limfocytów. Węzły zbierają chłonkę z okolicznych tkanek (patrz ryc. 4.5 i 4.7) i w przypadku np. stanu zapalnego tych tkanek ulegają powiększeniu. Największe z węzłów chłonnych to węzły podżuchwowe, przyuszne, pachowe i pachwinowe.

Naczynia chłonne głowy i szyi odprowadzają chłonkę do 10 grup węzłów chłonnych (ryc. 4.4):

- przedusznych – w okolicy skrawka ucha,
- zausznych – za małżowiną uszną,
- potylicznych – po obu stronach więzadła karkowego,
- podżuchwowych – okolica kąta żuchwy,
- podbródkowych,
- migdałków – kąt żuchwy,
- szyjnych tylnych – z tyłu i dobocznie,
- szyjnych głębokich – pod mięśniem mostkowo-obojczykowo-sutkowym,
- szyjnych powierzchownych – wzdłuż mięśnia mostkowo-obojczykowo-sutkowego,
- nadobojczykowych.

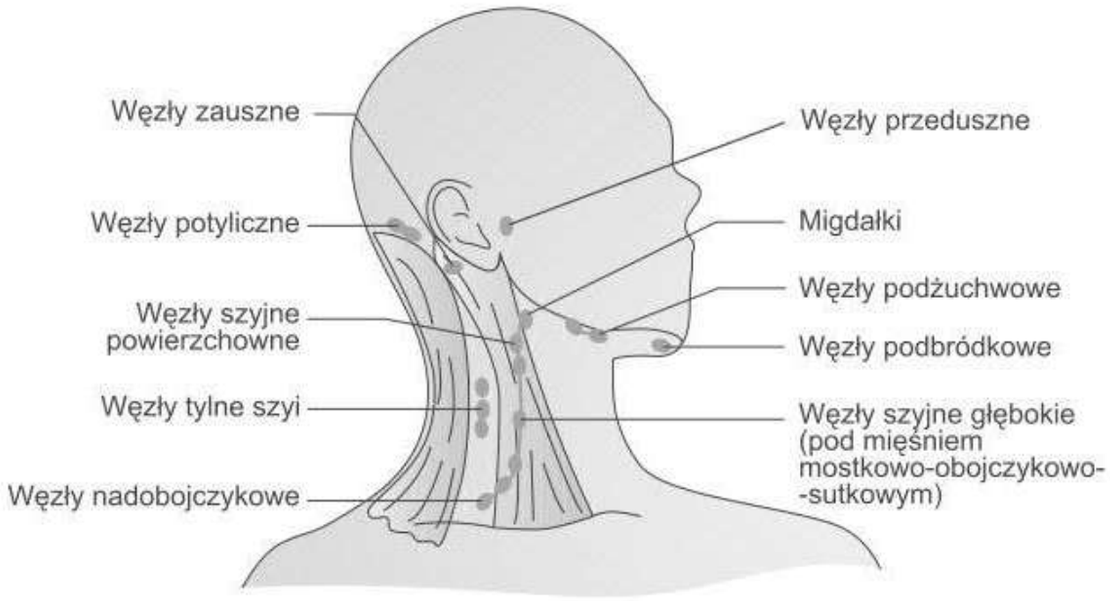

Rycina 4.4. *Rozmieszczenie węzłów chłonnych głowy i szyi.*

Naczynia chłonne ręki i ramienia odprowadzają chłonkę do węzłów chłonnych pachowych i podobojczykowych. Węzeł chłonny ponad kłykciem przyśrodkowym kości ramiennej jest najdalej położonym węzłem chłonnym ramienia (ryc. 4.6).

Naczynia chłonne kończyn dolnych odprowadzają chłonkę do węzłów podkolanowych, następnie do grupy węzłów pachwinowych.

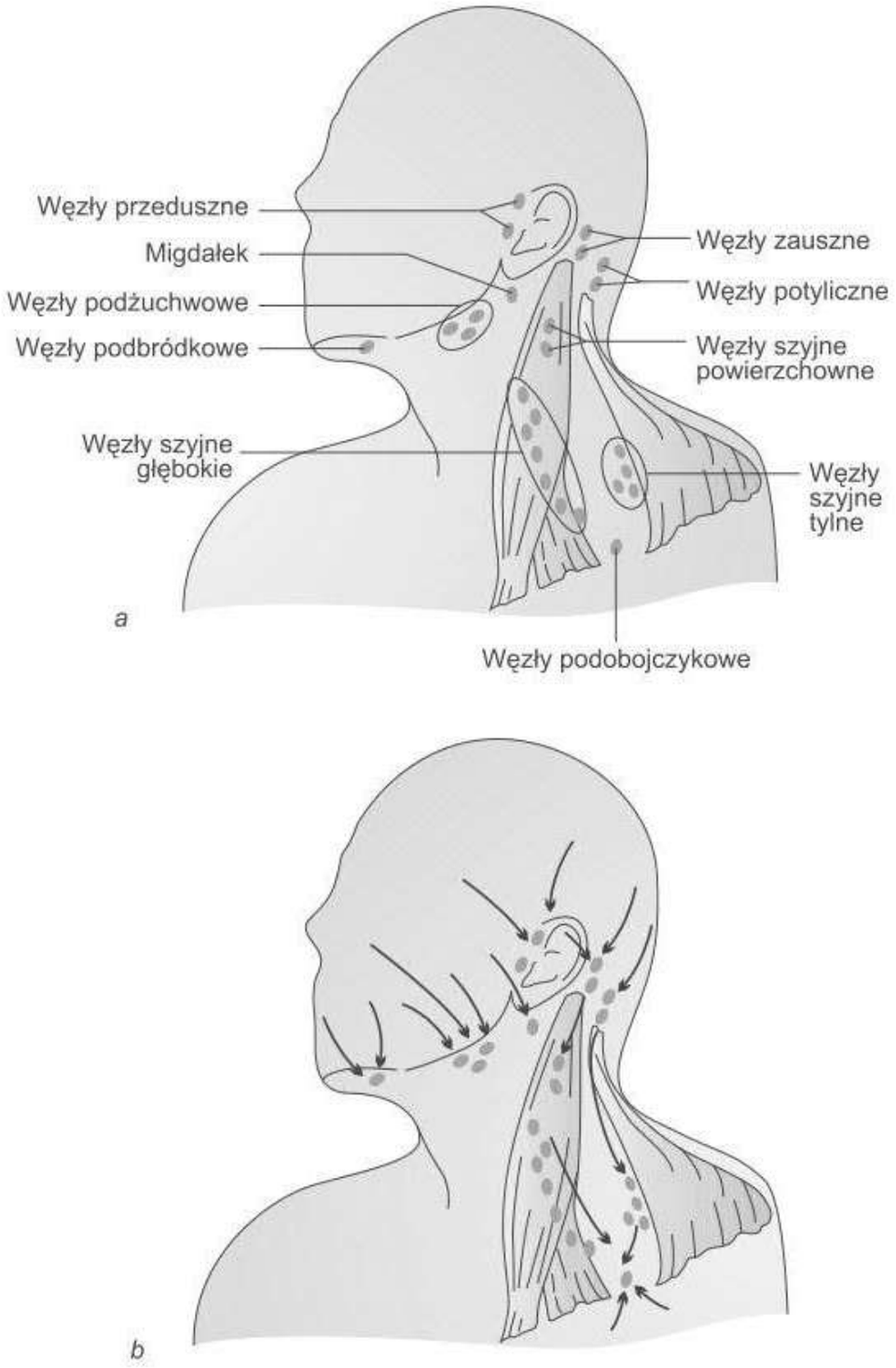

Rycina 4.5 *a, b. Zlewiska węzłów chłonnych szyi.*

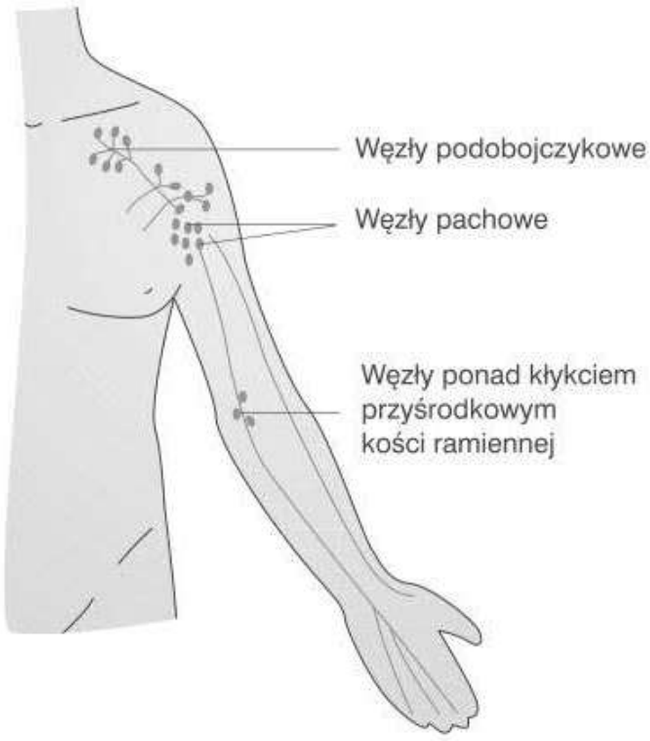

Rycina 4.6. *Naczynia i węzły chłonne ramienia.*

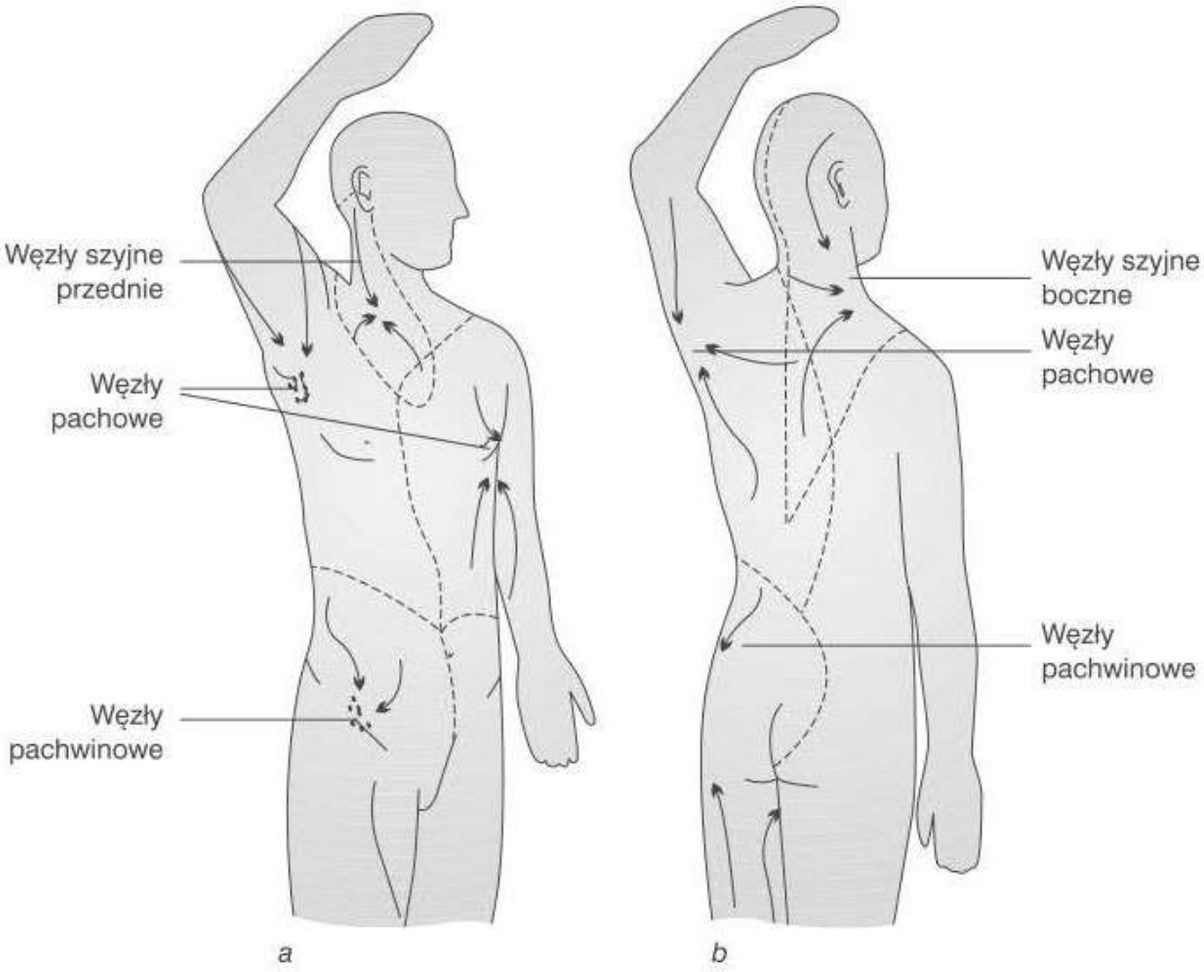

Rycina 4.7 *a, b. Zlewiska okolicznych węzłów chłonnych.*

SPOSÓB BADANIA

Badanie obwodowych węzłów chłonnych obejmuje oglądanie i palpację.

Oglądanie

- Ocenia się umiejscowienie i wielkość węzłów chłonnych oraz wygląd skóry nad nimi.

Palpacja

- Ocenia się przesuwalność, konsystencję i bolesność węzłów chłonnych.
- Jeżeli występuje powiększenie lub bolesność, to należy zbadać okolice anatomiczne, które drenują się do tych węzłów.

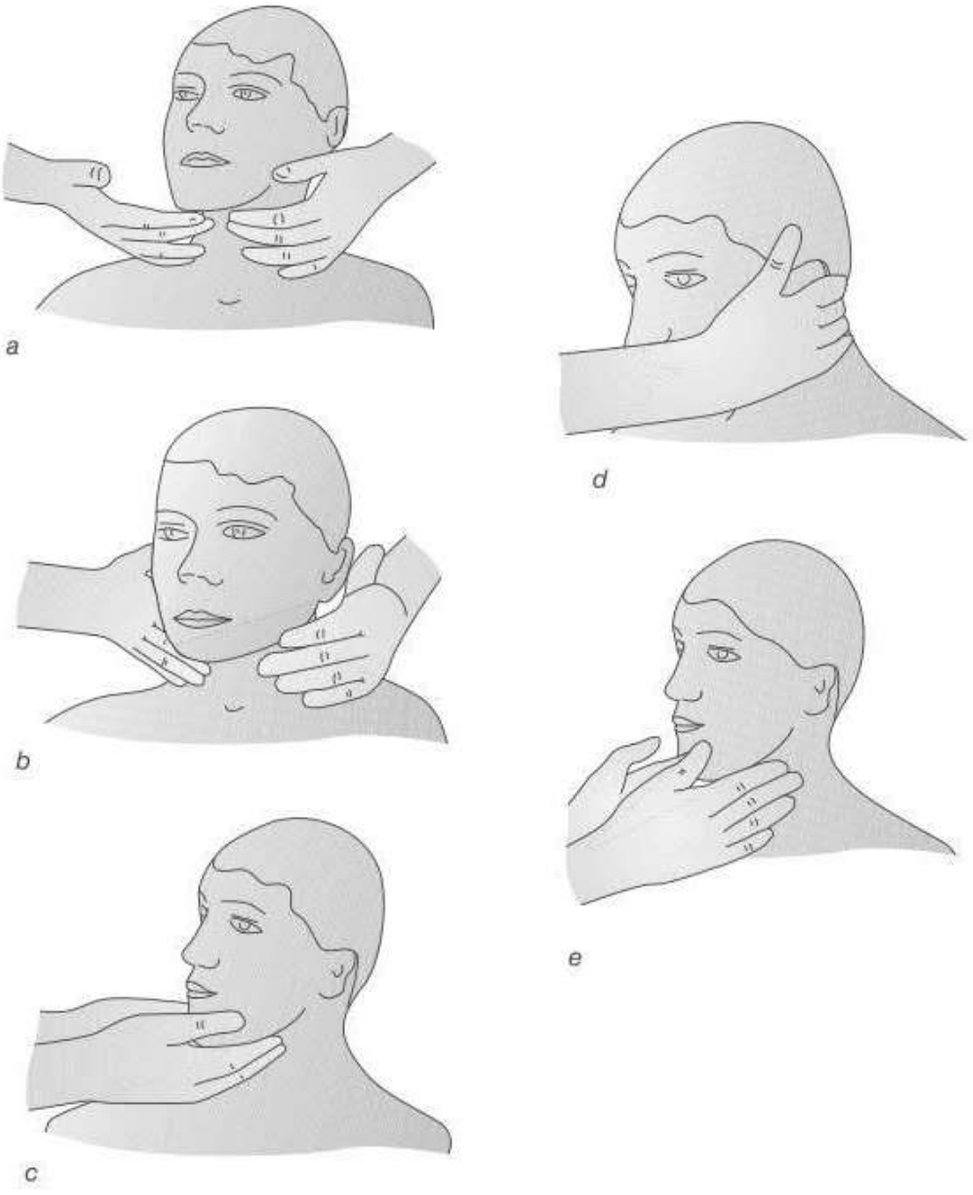

Rycina 4.8. *Badanie węzłów chłonnych głowy i szyi: a – podbródkowych; b, c – podżuchwowych; d – potylicznych; e – szyjnych.*

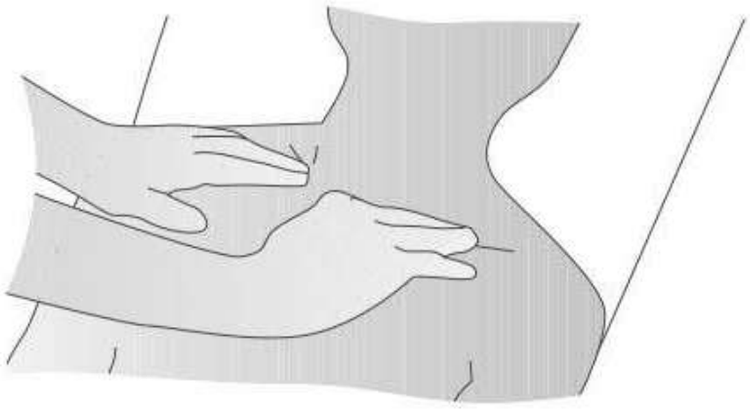

Rycina 4.9. *Badanie węzłów chłonnych nadobojczykowych.*

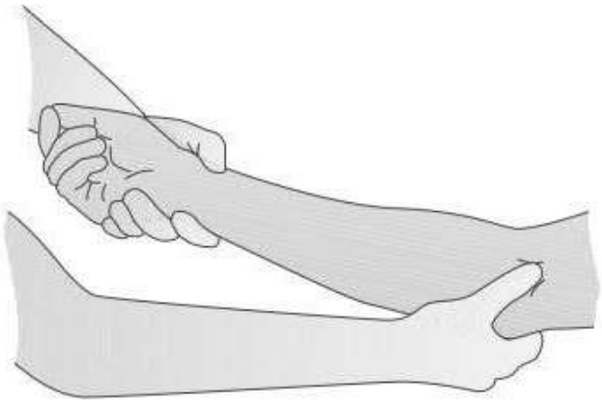

Rycina 4.10. *Badanie węzłów chłonnych nadkłykciowych.*

Rycina 4.11. *Badanie węzłów chłonnych pachwinowych.*

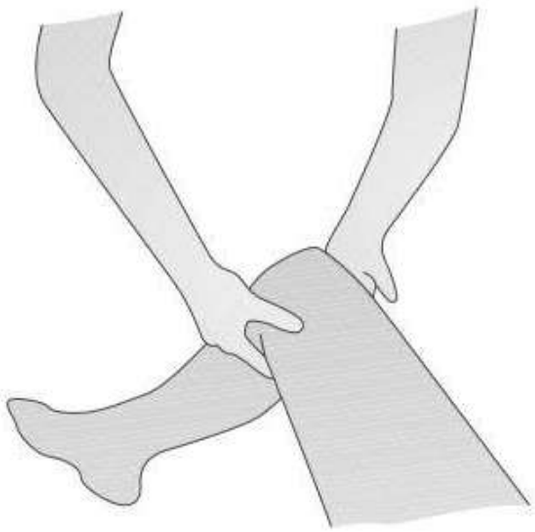

Rycina 4.12. *Badanie węzłów chłonnych podkolanowych.*

DOKUMENTACJA WYNIKÓW BADANIA

Wielkość prawidłowych węzłów chłonnych waha się od 2–4 do 10 mm. Zwykle nie są one wyczuwalne dotykiem, są niebolesne i niewrażliwe na ucisk.

Limfadenopatią określa się nieprawidłowość w obrębie węzłów chłonnych, najczęściej objawiającą się jako powiększenie (czasem z towarzyszącą bolesnością) pojedynczych węzłów lub ich grup.

Tabela 4.9. Zmiany w węzłach chłonnych

RODZAJ ZMIANY	WYBRANE PRZYCZYNY I UMIEJSCOWIENIE
Uogólnione powiększenie węzłów chłonnych (2–3 grup)	choroby infekcyjne – mononukleoza, toksoplazmoza, gruźlica, ziarnica złośliwa, białaczka
	kolagenozy naczyniowe – toczeń, reumatoidalne zapalenie stawów
	zaburzenia hormonalne i metaboliczne – nadczynność tarczycy, niedoczynność nadnerczy lub przysadki
Miejscowe powiększenie węzłów chłonnych	węzły górne szyjne (infekcje, choroby nowotworowe) • węzły przeduszne – oko • węzły podżuchwowe i podbródkowe – gardło (rak gardła i krtani)
	węzły dolne szyjne • węzły nadobojczykowe – nowotwory (rak gruczołu tarczowego, krtani): strona prawa – ziarnica i rak oskrzela, strona lewa – (węzeł Virchowa) – rak żołądka, trzustki, nerki, jajnika, przewodu żółciowego, przełyku • węzły pachowe – najczęściej zakażenia paciorkowcowe i gronkowcowe kończyny górnej oraz rak piersi
	pozostałe węzły chłonne – najczęściej infekcja

PIŚMIENNICTWO

1. Bickley L.S.: *Bates' Guide to Physical Examination and History Taking*. Lippincott Williams & Wilkins, Philadelphia 1999.
2. Bickley L.S.: *Przewodnik Batesa po badaniu przedmiotowym i podmiotowym*. Termedia, Poznań 2010.
3. Jabłońska S., Chorzelski T.: *Choroby skóry*. Wydawnictwo Lekarskie PZWL, Warszawa 2001.
4. Wąsik F. i wsp.: *Zarys dermatologii klinicznej*. Volumed, Wrocław 1995.

5. BADANIE GŁOWY I SZYI

Edyta K. Cudak

Celem rozdziału jest przedstawienie badania przedmiotowego struktur głowy i szyi.

Badając głowę i szyję, poruszamy się w obrębie pewnych okolic topograficznych wyznaczonych przez nazwy kości głowy i struktur szyi.

Wyróżnia się kilka głównych **okolic mózgoczaszki i twarzoczaszki**: okolica czołowa – odpowiada kości czołowej, okolica ciemieniowa – obejmuje obie kości ciemieniowe, okolica skroniowa – obejmuje obie kości skroniowe, okolica potyliczna – odpowiada kości potylicznej. Dokładny podział okolic topograficznych twarzoczaszki i mózgoczaszki zilustrowano na rycinach 5.1 i 5.2.

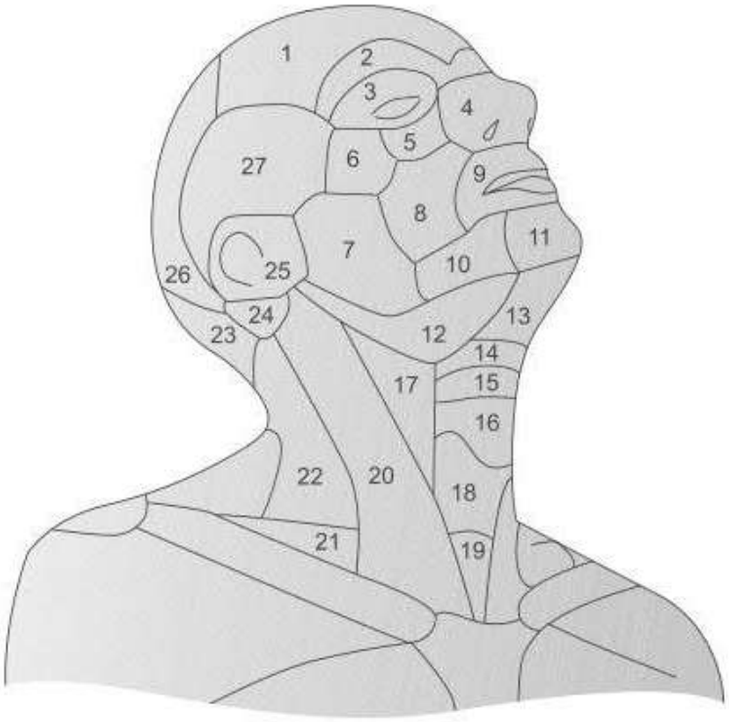

Rycina 5.1. *Okolice topograficzne głowy i szyi. 1 – okolica czołowa, 2 – okolica nadoczodołowa, 3 – okolica oczodołowa, 4 – okolica nosowa, 5 – okolica podoczodołowa, 6 – okolica jarzmowa, 7 – okolica przyuszniczo-żwaczowa, 8 – okolica policzkowa, 9 – okolica ustna, 10 – okolica żuchwowa, 11 – okolica bródkowa, 12 – okolica podżuchwowa, 13 – okolica podbródkowa, 14 – okolica gnykowa, 15 – okolica podgnykowa, 16 – okolica krtaniowa, 17 – okolica tętnicy szyjnej, 18 – okolica tarczowa, 19 – okolica nadmostkowa, 20 – okolica mostkowo-obojczykowo-sutkowa, 21 – okolica nadobojczykowa, 22 – okolica szyi boczna, 23 – okolica potyliczna, 24 – okolica sutkowa, 25 – okolica uszna, 26 – okolica ciemieniowa, 27 – okolica skroniowa.*

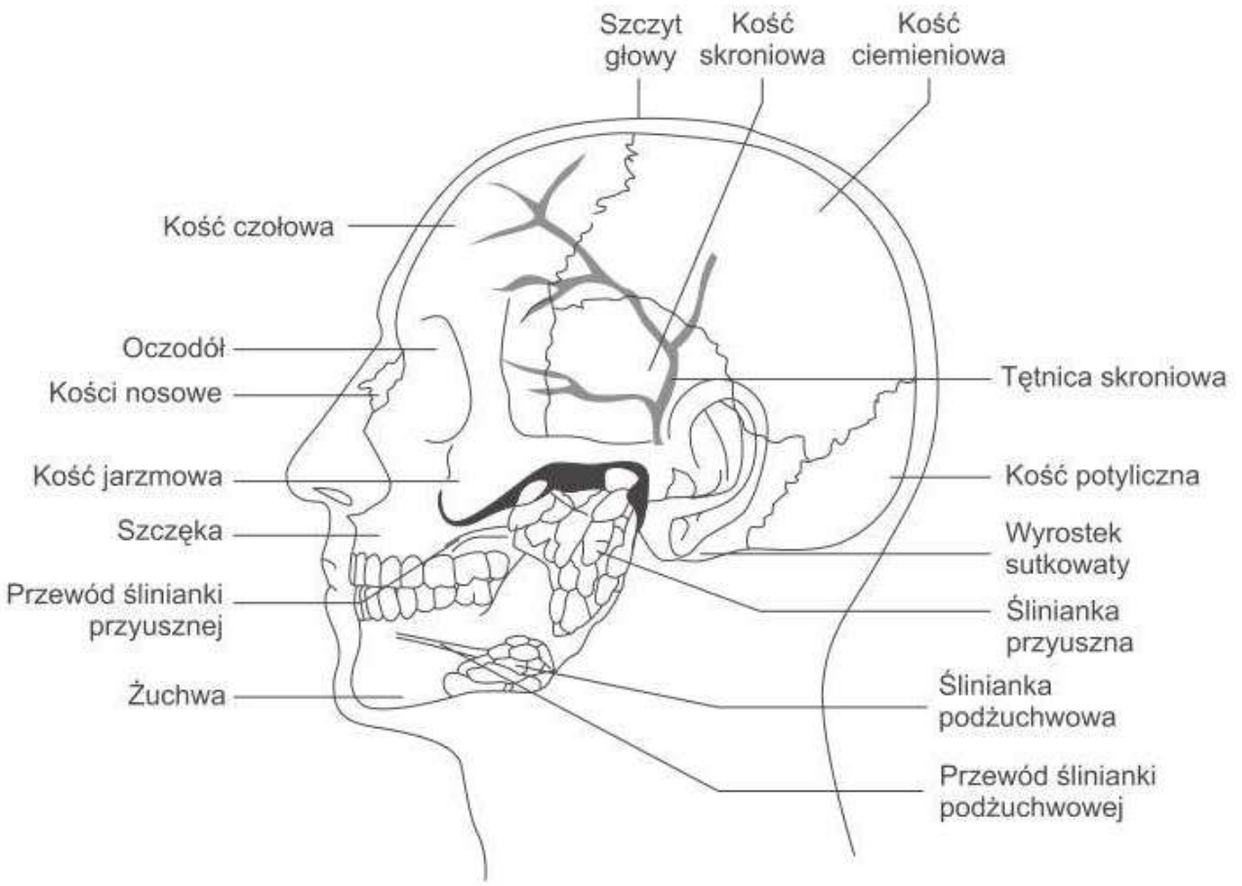

Rycina 5.2. *Topografia głowy.*

Podczas badania przedmiotowego głowy i szyi badający koncentruje się na poszczególnych strukturach w obrębie głowy: wzroku, słuchu, węchu oraz jamie ustnej i w obrębie szyi: tarczycy i tchawicy. Badając narządy zmysłów, oprócz ich oceny ogólnej, bierze się pod uwagę funkcjonowanie 12 par nerwów czaszkowych, które w większości unerwiają obszar głowy i mięśnie szyi.

5.1. BADANIE GŁOWY

ZASADY BADANIA

- W badaniu głowy wykorzystuje się dwie podstawowe metody badania fizykalnego: oglądanie i palpację.
- Pacjent w zależności od stanu psychofizycznego może pozostać w pozycji siedzącej, stojącej lub leżącej.

SPOSÓB BADANIA

- Oglądając głowę pacjenta, należy skupić się na jej wielkości i kształcie oraz na proporcjach twarzoczaszki do mózgoczaszki, okolicach topograficznych, które są wyznaczone przez poszczególne kości czaszki.
- W czasie oglądania twarzy dokonuje się ogólnej oceny jej wyglądu i symetrii, poszukuje się anomalii w budowie twarzoczaszki, zmian pourazowych, obrzęków oraz objawów ogniskowych wynikających z uszkodzenia ośrodkowego układu nerwowego.
- Podczas oglądania należy również ocenić owłosioną skórę głowy i wygląd włosów, ich rozmieszczenie i ewentualne ubytki oraz zmiany na skórze głowy.

DOKUMENTACJA WYNIKÓW BADANIA

- **Zmiany w budowie czaszki** – mogą wynikać z wielu chorób, np. układu krwiotwórczego (czaszka wieżowata), chorób o podłożu hormonalnym (np. niedoczynność tarczycy, akromegalia), wodogłowia, zmian pourazowych.
- **Wygląd twarzy** – może wskazywać na obecność chorób hormonalnych, takich jak niedoczynność (twarz obrzęknięta, zwłaszcza w okolicy oczu) i nadczynność tarczycy czy zespół Cushinga (bardzo charakterystyczny wygląd twarzy, tzw. księżyc w pełni, i zaczerwienione policzki), jak również chorób układu nerwowego, takich jak choroba Parkinsona (twarz niewyrażająca ekspresji, rzadkie mruganie, tzw. twarz maskowata z charakterystycznym spojrzeniem).
- **Zmiany w obrębie skóry głowy i twarzy oraz włosów** – mogą być związane z chorobami skóry (trądzik), jak również ze zmianami hormonalnymi (niedoczynność tarczycy). Wygląd włosów, ich struktura i liczba są też uwarunkowane wieloma stanami chorobowymi (włosy suche – niedoczynność tarczycy) czy stosowanym leczeniem (leki cytostatyczne powodujące wyłysienie).

5.1.1. BADANIE NARZĄDU WZROKU

Głównym elementem narządu wzroku jest **gałka oczna**, która spoczywa w oczodole na wyściółce tłuszczowej. Wokół gałki ocznej wyróżnia się takie struktury dodatkowe, jak: **powieki** (stanowią aparat ochronny oka), które są oddzielone od siebie szczeliną powiekową, **spojówka** i **narząd łzowy** oraz **mięśnie gałki ocznej**: cztery mięśnie proste i dwa mięśnie skośne.

Gałka oczna zbudowana jest z trzech błon:

- **błony włóknistej** (gdzie w jej części tylnej można wyróżnić **twardówkę**, a w części przedniej – błonę przezroczystą zwaną **rogówką**),

- **błony naczyniowej** – wyróżnia się w niej trzy struktury: leżącą na tylnej części **naczyniówkę** oraz znajdujące się w przedniej części **ciało rzęskowe** i **tęczówkę** (tęczówka jest strukturą, która przyjmuje postać zabarwionego krążka z otworem pośrodku zwanym źrenicą),
- **błony wewnętrznej** – tworzy ją **siatkówka**.

Zewnętrzne struktury oka stanowią aparat ochronny i tym samym w przypadku jakichkolwiek zaburzeń funkcji poszczególnych elementów – powiek, rzęs, spojówek, gruczołów łzowych – można się spodziewać procesu patologicznego w gałce ocznej.

ZASADY BADANIA

- W czasie badania narządu wzroku ocenia się kolejno: struktury otaczające oko, struktury gałki ocznej, ostrość wzroku i ruchy gałki ocznej, pole widzenia i dno oka, wykorzystując do tego celu metody oglądania i palpacji oraz oglądania we wzierniku.
- Do badania narządu wzroku potrzebne są: latarka lekarska, tablice okulistyczne Snellena, tablice do badania widzenia barw (pseudoizochromatyczne, tablice Ishihary) oraz oftalmoskop.
- Badanie oka może ujawnić nie tylko chorobę, która ma swój początek w narządzie wzroku, lecz także choroby ogólnoustrojowe.
- Należy ocenić:
  - ustawienie oczu w spoczynku,
  - osadzenie gałki ocznej: obecność wytrzeszczu oczu, zapadania się gałek ocznych,
  - powieki (ich pozycję, zabarwienie, obecność zmian zapalnych oraz urazowych, obrzęk, wielkość szczelin powiekowych),
  - spojówki poprzez odchylenie na zewnątrz powiek, polecając pacjentowi spoglądać ku górze i ku dołowi (zabarwienie, objawy stanu zapalnego),
  - narząd łzowy – gruczoł łzowy jest umiejscowiony w górnej zewnętrznej części oczodołu (palpacyjnie należy sprawdzić miejscowe objawy jego stanu zapalnego: zaczerwienienie, tkliwość, miejscowo podwyższoną temperaturę oraz ujścia kanalików łzowych w przyśrodkowym kącie oka, delikatnie uciskając to miejsce).
- Po ocenie części zewnętrznych gałki ocznej należy zbadać:
  - twardówkę – zabarwienie i unaczynienie,
  - rogówkę – przejrzystość i powierzchnię,
  - tęczówkę – zabarwienie i obecność zagłębień,
  - źrenice – wielkość, symetrię oraz reakcję na światło (w odruchu bezpośrednim i konsensualnym), a także akomodację.

SPOSÓB BADANIA

Badanie reakcji źrenic na światło i badanie akomodacji

(patrz też rozdz. 13.2)

- Do źrenicy przybliża się wiązkę światła punktowego (źrenica powinna się zwężać, na skutek skurczu mięśnia zwieracza źrenicy). Oświetla się jedną źrenicę:
  - źrenica się zwęża – powstaje **reakcja bezpośrednia na światło (skurcz mięśnia źrenicy w oku oświetlanym)**,
  - równocześnie zwęża się źrenica drugiego oka (skurcz mięśnia zwieracza w oku przeciwnym do oświetlanego) – **reakcja skrzyżowana na światło (konsensualna)**, czyli oświetlenie jednej źrenicy powoduje zwężenie źrenic w obu oczach (reakcja konsensualna wiąże się ze złożonością i zakresem unerwienia przywspółczulnego, gdyż ramię odprowadzające odruchu na światło stanowią włókna przywspółczulne III nerwu czaszkowego i siła natężenia światła z oka dochodzi do jąder dodatkowych po obu stronach); za reakcję źrenic na światło odpowiadają nerw wzrokowy (II) i włókna przywspółczulne nerwu okoruchowego (III).
- Badając źrenice, należy ocenić również ich **odruch na nastawność (akomodację)**. Źrenice ulegają zwężeniu podczas przybliżania się przedmiotu do oczu, a rozszerzeniu podczas oddalania się tego przedmiotu. Zaburzenia reagowania źrenic na światło mogą się wiązać z uszkodzeniem zarówno dośrodkowej części odruchu, czyli dotyczyć nerwu wzrokowego, jak i odśrodkowej części odruchu, czyli dotyczyć włókien przywspółczulnych III nerwu czaszkowego.

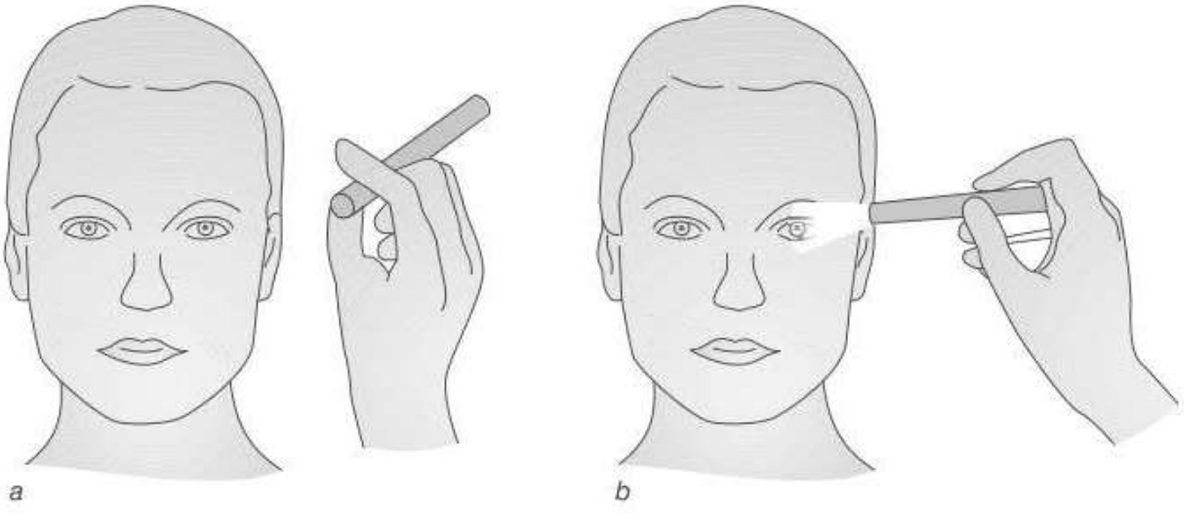

Rycina 5.3 *a, b. Badanie reakcji źrenic na światło.*

Badanie ostrości widzenia

- Sposób oceny ostrości wzroku jest uzależniony od wieku chorego i jego możliwości odczytania liter. Do takiej oceny wykorzystuje się tablice okulistyczne Snellena z literami, znakami lub obrazkami (optotypy). Wybór optotypów uzależniamy od wieku pacjenta i jego możliwości ich odczytania. Ostrość widzenia ocenia się dla każdego oka osobno zarówno na widzenie z bliska, jak i z daleka. W sytuacji, kiedy pacjent używa okularów, które nie służą do czytania, powinien mieć je w czasie badania założone.
- Do **badania widzenia z dali** pacjent siada lub staje w odległości 6 m od tablicy Snellena i zakrywa najpierw jedno oko, a następnie drugie oko. Jeżeli widzi prawidłowo, powinien odczytać najmniejszy rząd znaków, co zaznacza się symbolem (= 1,0).
- Ostrość wzroku jest wyrażana za pomocą stosunku odległości pacjenta od tablicy (zwykle 6 m). Jeśli uzyskano wynik np. 6/20, to oznacza, że osoba badana odczytała z odległości 6 m znaki, które w warunkach prawidłowych powinna odczytać z 20 m. W sytuacji gdy ostrość widzenia jest minimalna, tzn. 1/60, można próbować ocenić ją, stosując metodę liczenia palców lub kierując wiązkę światła na siatkówkę (poczucie światła).
- Do **badania widzenia z bliska** stosuje się tablice Snellena z tekstem wystandaryzowanym do bliży i ocenia ostrość widzenia każdego oka z odległości 30 cm od tablicy.

Badanie widzenia barw

- Do oceny zdolności rozpoznawania barw służą **tablice Ishihary** (test Ishihary). Badany rozróżnia barwy z odległości 75 cm. Rozpoznanie 13 z 15 pokazanych tabliczek uznaje się za prawidłową zdolność rozróżniania barw.

Badanie pola widzenia

- Ważne badanie przesiewowe, które można w dość prosty sposób przeprowadzić przy łóżku chorego (badanie jest możliwe do wykonania, jeśli można liczyć na współpracę pacjenta, który zrozumiał wcześniej wytłumaczone zachowania składające się na badanie). Warunkiem poprawnego wnioskowania o wynikach badania jest prawidłowe pole widzenia badającego.
- Badanie pola widzenia dotyczy obu oczu i można podczas niego ocenić, czy istnieją ubytki w polu widzenia: kwadrantowe, połowicze, w polu skroniowym i nosowym badanego oka.

- Do badania należy usiąść naprzeciwko pacjenta w odległości około 60 cm–1 m. Powinien on zakryć jedno oko, a drugie skupić na oku badającego. Jeśli zakryje oko lewe, badający zakrywa swoje oko prawe – wówczas pola widzenia badającego i badanego się nakładają.
- Należy wyjaśnić pacjentowi, że będzie musiał sygnalizować moment, w którym po raz pierwszy zobaczy pojawiający się przedmiot kierowany od zewnątrz do wewnątrz z 8 kierunków patrzenia. Moment zauważenia przez badanego przedmiotu konfrontowany jest na bieżąco przez badającego. Pole widzenia fizjologicznie rozciąga się: w stronę nosa 60°, w górę 45°, w dół 65° i w bok 85°.

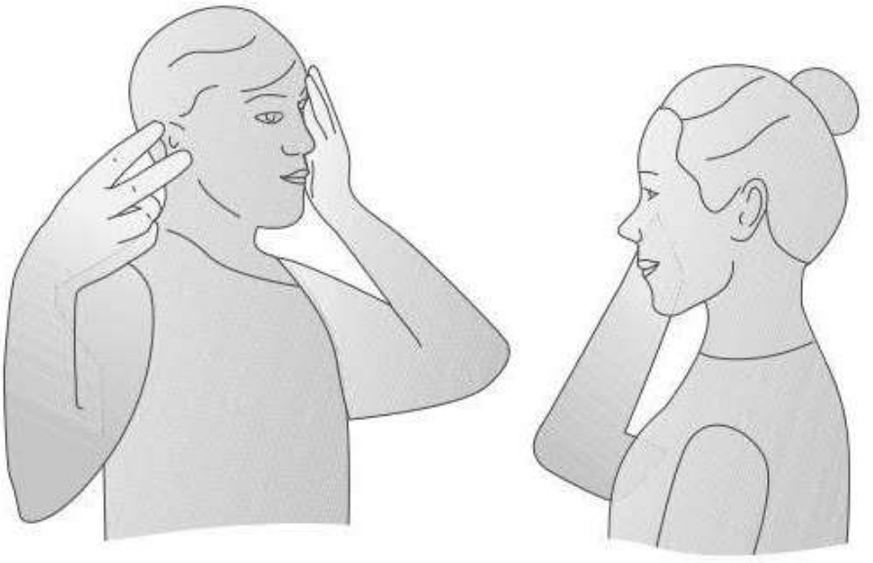

Rycina 5.4. *Badanie pola widzenia.*

Badanie ruchów gałek ocznych

(patrz też rozdz. 13.2)

- Badając ruchy gałek ocznych, zwraca się uwagę na sprawność nerwów czaszkowych zaopatrujących mięśnie zewnętrzne poruszające gałkę oczną. Ocenia się funkcjonowanie nerwów: okoruchowego, bloczkowego i odwodzącego.
- Jednym z prostszych testów jest wodzenie wzrokiem za przedmiotem we wszystkich kierunkach patrzenia lub po kopercie wyznaczanej przez badającego. Można w ten sposób zbadać każdy mięsień, który jest unerwiony przez trzy nerwy czaszkowe.
- **Nerw okoruchowy (III)** odpowiada za większość kierunków patrzenia, ponieważ unerwia trzy mięśnie proste oka: przyśrodkowy, górny i dolny.

- **Nerw bloczkowy (IV)** unerwia mięsień skośny górny, a **nerw odwodzący (VI) –** mięsień prosty boczny. Zatem unerwienie mięśni gałki ocznej wyznacza główne kierunki patrzenia, które ocenia się w czasie tego badania (ryc. 5.5).
- Należy zwrócić uwagę na obecność oczopląsu i wykonać test na tzw. zeza utajonego – **próba zakrytego oka**, zwana też **próbą zakrywania–odkrywania**. Pacjent ustawia wzrok na określonym punkcie. Zakrywa się mu jedno oko, a następnie odkrywa je i zakrywa drugie oko, obserwując, czy oko wcześniej odkryte zmieniło swe położenie, aby patrzeć w uprzednio obrany punkt.

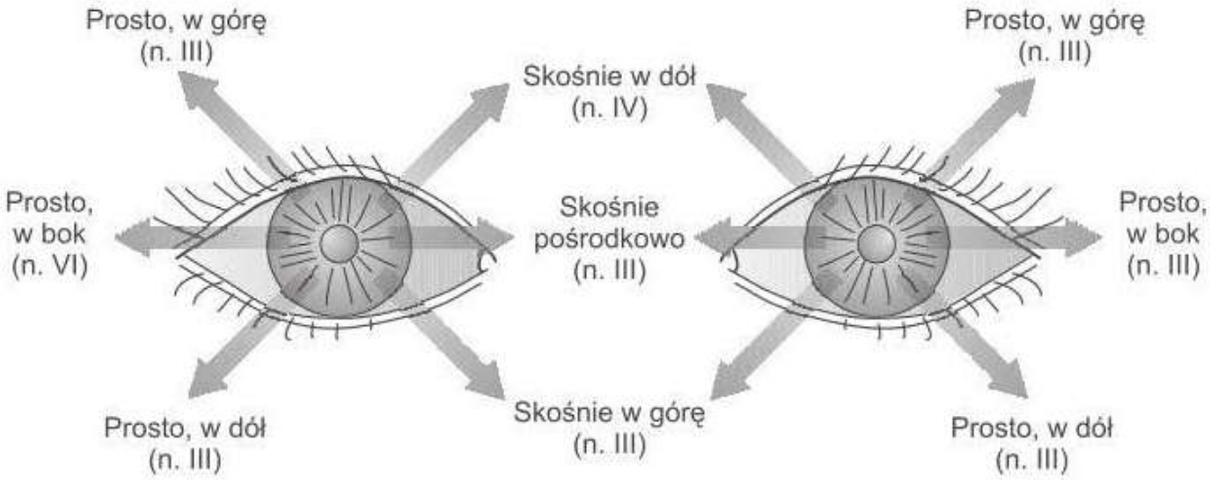

Rycina 5.5. *Główne kierunki ruchów gałek ocznych.*

Badanie dna oka

- Ocenia się takie struktury narządu wzroku, jak nerw wzrokowy, naczynia siatkówki, plamki oraz struktury, które sąsiadują z siatkówką.
- Celem badania jest wykrycie zmian, które pojawiają się w związku z chorobami zarówno miejscowymi, jak i ogólnoustrojowymi, np. cukrzycą, nadciśnieniem tętniczym.
- Badania dna oka dokonuje się metodą oglądania z wykorzystaniem wziernika zwanego oftalmoskopem.
- Przed badaniem należy podać do worka spojówkowego lek, który rozszerzy źrenice, co poprawia warunki oglądania siatkówki oraz tarczy nerwu wzrokowego (nie jest to zawsze konieczne; bezwzględnie przeciwwskazane jest u pacjentów z jaskrą oraz u osób nieprzytomnych, gdyż u tych grup chorych źrenice [wielkość i symetria] są ważnym wskaźnikiem rokowniczym; należy zaznaczyć, że badanie dna oka bez rozszerzenia źrenic pozwala na uwidocznienie jedynie tylnych struktur siatkówki).

- Pacjent pozostaje w pozycji siedzącej lub leżącej (w zależności od stanu ogólnego i możliwości). Jeśli ma założone okulary, powinien je zdjąć. Pomieszczenie w miarę możliwości powinno być zaciemnione.
- Poleca się pacjentowi, aby ustalił wzrok daleko przed sobą. Badając np. oko prawe, badający przykłada oftalmoskop do swojego oka prawego, a wziernik utrzymuje ręką prawą. Analogicznie postępuje się w czasie badania oka lewego.
- Należy włączyć oftalmoskop oraz ustawić go na punkcie zero tak, aby światło przechodziło przez źrenicę.
- Wziernik trzyma się w odległości 40–50 cm, oglądając ciecz wodnistą, soczewkę oraz ciało szkliste (w warunkach prawidłowych widziane struktury są przejrzyste, a badający widzi pomarańczowoczerwony obszar).
- Przybliża się wziernik tak blisko, jak jest to możliwe (można przytrzymać górną powiekę, gdy wolna ręka opiera się na czole badanego). Ogląda się naczynia siatkówki, które są ostro zarysowane (tętnice siatkówki są widoczne jako jaśniejsze i węższe niż żyły) oraz tarczę nerwu wzrokowego, określając jej barwę, brzegi, wielkość i kształt. Koncentrując się na całym dnie oka, należy zwrócić uwagę na takie elementy, jak wybroczyny, ogniska zawałowe czy krwotoki.

Dokumentacja wyników badania

Tabela 5.1. Ocena badania narządu wzroku i przykłady zmian chorobowych

BADANE ELEMENTY NARZĄDU WZROKU ORAZ ICH PRAWIDŁOWOŚCI	PRZYKŁADY ZMIAN CHOROBOWYCH W ZAKRESIE NARZĄDU WZROKU
Ustawienie oczu symetryczne, gałki oczne osadzone prawidłowo; u osób starszych gałki oczne mogą być zapadnięte – skutek ubywania podściółki tłuszczowej, symetryczne odbicie światła w rogówkach	Asymetria w odbiciu rogówki (odchylenie gałki ocznej od jej osi), zez (jednostronny, obustronny, zbieżny, rozbieżny), wytrzeszcz gałki ocznej (wynik choroby ogólnoustrojowej, ale również procesu zapalnego w obrębie oczodołu lub procesu nowotworowego); jeśli jest obserwowany wytrzeszcz, należy ocenić, czy jest on jedno- czy obustronny i czy ma takie samo nasilenie w obu oczach, (oftalmopatia naciekowa w chorobie Gravesa–Basedowa)
Powieki są symetryczne, nie opadają (u osób starszych opadanie powiek jest zmianą fizjologiczną – osłabienie mięśnia dźwigacza powieki), nie stwierdza się zmian zapalnych	Opadanie powieki z powodu niedowładu III nerwu czaszkowego, miastenii, uszkodzenia współczulnego (objaw w zespole Hornera)
Spojówki są zabarwienia różowego	Jęczmień (bolesna zmiana na powiece o podłożu zapalnym), gradówka (twarda, obrzęknięta zmiana nieobjęta zapaleniem)
Narząd łzowy bez cech zapalenia, gruczoł łzowy niebolesny, nieobrzęknięty	Bolesny, powiększony gruczoł łzowy, nadmierne łzawienie (zapalenie spojówki, podrażnienie rogówki), zmniejszenie wydzielania łez (upośledzona drożność kanału nosowo-łzowego)
Twardówka o zabarwieniu białawym; u małych dzieci może mieć kolor niebieskawy (niebieska poświata), u osób starszych białokremowy	We wrodzonej łamliwości kości (osteogenesis imperfecta) twardówka może być niebieskawa, w żółtaczce jest żółta
Rogówka przejrzysta, gładka, lśniąca; u osób starszych może występować tzw. obwódka starcza – skutek utworzenia się łuku starczego w górnej i dolnej części rogówki	Zmętnienie rogówki, wysychanie rogówki, zmiany owrzodzeniowe rogówki
Źrenice są okrągłe, mają taką samą średnicę (w pomieszczeniu jasnym 2–4 mm, w pomieszczeniu zaciemnionym rozszerzają się nawet do 8 mm), są równe (isocoria) oraz reagują na światło jednakowo, symetrycznie	Nierówność źrenic (anisocoria) może stanowić wariant normy u około 20% populacji, ale może być też ważnym i wczesnym objawem zagrożenia funkcji ośrodkowego układu nerwowego, np. w przypadku narastania krwiaka

Tabela 5.2. Zaburzenia funkcji źrenic niezwiązane z narządem wzroku

Brak reakcji bezpośredniej na światło	uszkodzenie doprowadzającej części łuku odruchowego, zapalenie nerwu II czaszkowego, guzy
Zespół Adiego	powolna reakcja źrenic na światło, może wystąpić brak odruchów rzepkowych i ze stawu skokowego, źrenica szersza po jednej stronie
Objaw Argylla Robertsona	małe, niesymetryczne źrenice bez reakcji na światło, zachowana akomodacja do bliży (może wskazywać na stwardnienie rozsiane, guzy szyszynki, encefalopatię cukrzycową)
Zespół Hornera	zwężenie źrenicy, prawidłowa reakcja na akomodację, opadanie górnej powieki, brak reakcji pocenia się po jednej stronie twarzy i szyi, zapadnięcie gałki ocznej; jaśniejsza źrenica we wrodzonym zespole Hornera

Tabela 5.3. Ocena wyników badania dna oka

Tarcza nerwu wzrokowego o zabarwieniu żółtopomarańczowym, z widocznymi drobnymi naczyniami. Zagłębienie fizjologiczne widoczne lub nie w tarczy nerwu II, centralnie, bądź po stronie skroniowej widocznej tarczy nerwu wzrokowego, u podstawy zagłębienia mogą być widoczne plamy koloru szarego	Zmiany na tarczy świadczące o jej obrzęku: przekrwienie, brak tętnienia żylnego, lepiej uwidocznione naczynia tarczy, tarcza obrzęknięta, jej brzegi nieostre, niemożliwe do oceny zagłębienie fizjologiczne Zmiany świadczące o zaniku nerwu II: biała tarcza, niewidoczne małe naczynia Retinopatia cukrzycowa Retinopatia nadciśnieniowa

5.1.2. BADANIE UCHA

Ucho składa się z trzech zasadniczych części: ucha zewnętrznego, środkowego i wewnętrznego. Do **ucha zewnętrznego** zalicza się małżowinę uszną oraz przewód słuchowy zewnętrzny. Małżowina uszna jest chrząstką o kształcie muszli. Wyróżnia się w niej płatek i skrawek. Płatek jest pozbawiony chrząstki.

Część środkowa małżowiny przechodzi w przewód słuchowy zewnętrzny, który jest zbudowany z części chrzęstnej i kostnej. Przewód słuchowy zewnętrzny jest wysłany skórą, której gruczoły łojowe wydzielają wydzielinę, tworzącą ze złuszczonym nabłonkiem woskowinę. **Ucho środkowe** tworzą: błona bębenkowa, jama bębenkowa i kosteczki słuchowe – kowadełko, młoteczek i strzemiączko oraz trąbka słuchowa.

ZASADY BADANIA

W badaniu fizykalnym wykorzystuje się głównie oglądanie i palpację dostępnych struktur ucha zewnętrznego. Kluczowe znaczenie ma oglądanie przewodu słuchowego zewnętrznego oraz błony bębenkowej we wzierniku usznym – otoskopie. Na początku dokonuje się oceny struktur ucha zewnętrznego, następnie bada się struktury położone głębiej w uchu zewnętrznym, a na koniec wykonuje się testy oceniające słuch: próbę szeptu i próby stroikowe. Do prób słuchu wykorzystuje się stroiki o częstotliwości drgań 512 i 256 Hz.

SPOSÓB BADANIA

Badanie ucha zewnętrznego

- Ocenia się wygląd małżowiny usznej, jej kształt, obecność urazów, deformacji, obrzęków, blizn po przebytych zabiegach operacyjnych lub urazach, zaburzeń ich rozwoju, zabarwienie skóry.
- Badając małżowinę uszną, trzeba skoncentrować się także na węzłach przedusznych i zausznych, na bolesności małżowiny usznej podczas pociągania jej ku górze oraz na tkliwości wyrostka sutkowatego kości skroniowej.
- Aby obejrzeć przewód słuchowy zewnętrzny, u osoby dorosłej pociąga się małżowinę uszną ku górze i do tyłu, a u małych dzieci (poniżej 3 lat) pociąga się małżowinę uszną ku dołowi.
- Ocenia się w otoskopie dalsze części przewodu słuchowego zewnętrznego oraz błonę bębenkową, jej zabarwienie i wygląd w zakresie czterech kwadrantów.

Badanie słuchu

- W celu oceny funkcjonowania ucha wewnętrznego (części słuchowej VIII nerwu czaszkowego) wykonuje się badanie słuchu.
- **Próba szeptu** – staje się za badanym i wypowiada szeptem słowa z odległości 30–60 cm. Pacjent powtarza usłyszane słowa. Aby uniknąć odczytywania z ust, badający może zasłonić swoje usta.
- Jeśli pacjent ma problemy ze słyszeniem, wykonuje się **próby słuchowe**, które pozwolą ocenić przewodnictwo kostne (próba/test Webera) i przewodnictwo kostno-powietrzne (próba/test Rinnego).
- **Próba Webera** – ocena przewodnictwa kostnego. Stroik należy wprawić w drganie i umieścić jego podstawę w linii pośrodkowej na szczycie głowy, nad oczodołami lub szczęką (ryc. 5.6). Pacjent powinien słyszeć z obu stron tak samo.

- **Próba Rinnego** – ocena przewodnictwa kostno-powietrznego. Stroik wprowadza się w drganie i najpierw umieszcza jego podstawę na wyrostku sutkowatym kości skroniowej. W momencie kiedy badany zasygnalizuje, że nie słyszy już dźwięku stroika, należy – nie wprawiając go ponownie w drgania – przystawić stroik do małżowiny usznej (ryc. 5.7). W warunkach prawidłowych przewodnictwo powietrzne jest dłuższe niż kostne, pacjent powinien zatem słyszeć drgania stroika znajdującego się przy małżowinie usznej. Interpretację wyników badania słuchu stroikami przedstawiono w tabeli 5.5.

Rycina 5.6. *Próba Webera.*

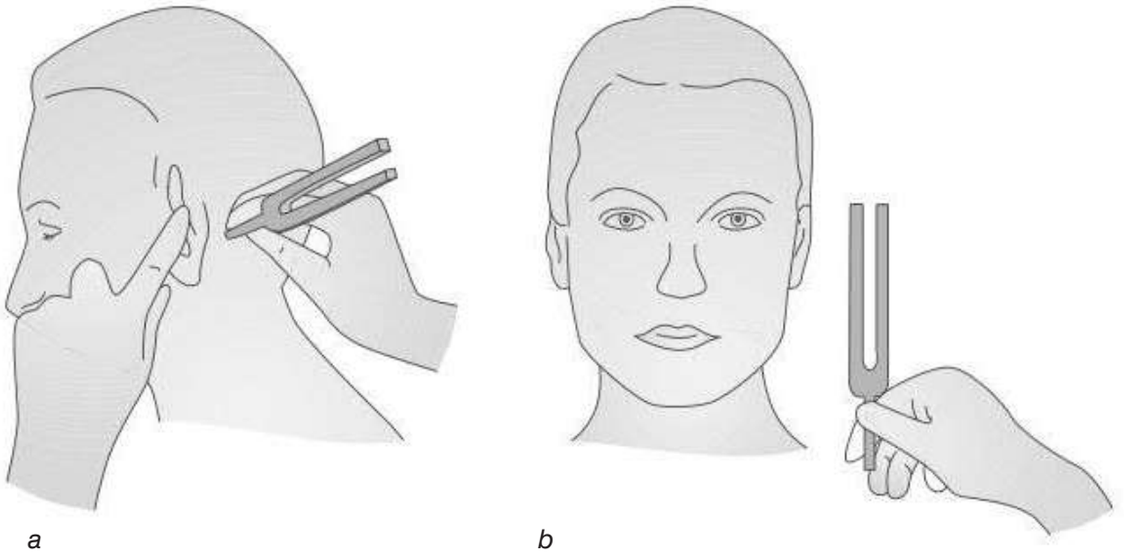

Rycina 5.7 *a, b. Próba Rinnego.*

DOKUMENTACJA WYNIKÓW BADANIA

Tabela 5.4. Wyniki badania ucha

BADANA CECHA	WYNIK BADANIA
Kształt małżowiny usznej	zmienny osobniczo choroby o podłożu genetycznym: • zespół Downa – małe uszy • zespół Turnera – uszy nisko osadzone
Tkliwość małżowiny usznej	może wskazywać na chorobę toczącą się w obrębie ucha zewnętrznego lub w obrębie stawu skroniowo-żuchwowego
Błona bębenkowa	prawidłowo koloru perłowoszarego, bez perforacji i pęcherzyków płynowych (może być niedostępna do badania na skutek zalegania woskowiny – naturalnej substancji wydzielanej przez gruczoły łojowe)

Tabela 5.5. Wyniki próby Webera i próby Rinnego

WYNIKI BADANIA	PRÓBA RINNEGO (UCHO ZAJĘTE PROCESEM CHOROBOWYM)	PRÓBA WEBERA
Głuchota typu przewodzeniowego	przewodnictwo kostne dłuższe niż przewodnictwo powietrzne	dźwięk słyszany jest w uchu chorym
Głuchota typu odbiorczego	przewodnictwo kostne krótsze niż przewodnictwo powietrzne	dźwięk słyszany jest w uchu zdrowym

5.1.3. BADANIE NOSA I ZATOK

Jama nosowa stanowi początek dróg oddechowych. Rozpoczyna się nozdrzami przednimi, a kończy nozdrzami tylnymi, które łączą się z jamą gardła. W jamie nosowej, która wysłana jest błoną śluzową pokrytą nabłonkiem migawkowym i ma bogatą sieć naczyń żylnych (sploty jamiste małżowin nosowych), wdychane powietrze jest nawilżane, oczyszczane i ogrzewane. Wyróżnia się przedsionek nosa i jamę nosową właściwą. Do jamy nosowej uchodzą zatoki nosa i przewód nosowo-łzowy. **Zatoki przynosowe** (czołowe, szczękowe i sitowe, ryc. 5.9) są strukturami powietrznymi w obrębie kości czaszki. Są one również wysłane błoną śluzową, ale jest ona cieńsza i znacznie bardziej uboga w nabłonek migawkowy i gruczoły. Ponadto w jamie nosowej znajdują się zakończenia I nerwu czaszkowego (nerwu węchowego) umożliwiającego różnicowanie i rozpoznawanie zapachów.

ZASADY BADANIA

- W badaniu fizykalnym nosa wykorzystuje się w znacznej mierze oglądanie, a uzupełnia się je palpacją. W badaniu zatok zastosowanie mają głównie palpacja i opukiwanie. Ponadto można wykorzystać wziernik nosowy w celu obejrzenia struktur wewnątrz nosa: małżowin nosowych, błony śluzowej, przegrody nosa.
- Po przeprowadzeniu badania nosa należy ocenić zdolność rozpoznawania zapachów. W tym celu będą potrzebne koncentraty charakterystycznych zapachów.
- Po badaniu nosa bada się zatoki czołowe i szczękowe.

SPOSÓB BADANIA

- Nos ogląda się z zewnątrz, zwracając uwagę na jego kształt, wielkość, symetrię i zabarwienie skóry.
- Ocenić trzeba zachowanie się skrzydełek nosa i wydzielinę.
- Kolejno ogląda się i palpacyjnie bada błonę śluzową przedsionka jamy nosowej, a następnie we wzierniku ogląda się głębsze struktury nosa, których nie można dokładnie zbadać bez wziernika. Aby zobaczyć przedsionek jamy nosowej, należy delikatnie unieść koniec nosa. U dzieci jest to łatwiejsze, gdyż chrząstka jest miękka. U dorosłych chrząstka jest twardsza i taki sposób oglądania przedsionka jest trudniejszy.
- Sprawdzić trzeba drożność nosa, która może być upośledzona z powodu zmian zapalnych, polipów, skrzywienia przegrody nosa. Bada się osobno jedno i drugie nozdrze. W tym celu należy polecić pacjentowi, aby jedno z nozdrzy zamknął i starał się oddychać drugim, otwartym nozdrzem. Jeśli drożność nie jest zaburzona, przepływ powietrza powinien być swobodny.
- Aby ocenić powonienie, podaje się do powąchania charakterystyczne zapachy. W czasie badania ocena dotyczy sprawności I nerwu węchowego (badanie i wyniki badania – patrz rozdz. 13.2).
- Do badania palpacyjnego zatok przynosowych należy użyć kciuków. Uciska się nimi okolicę zatok czołowych nad oczodołami oraz okolicę skrzydełek nosa (badanie zatok szczękowych) (ryc. 5.8). Okolice zatok przynosowych należy również opukać, poszukując miejscowej tkliwości.

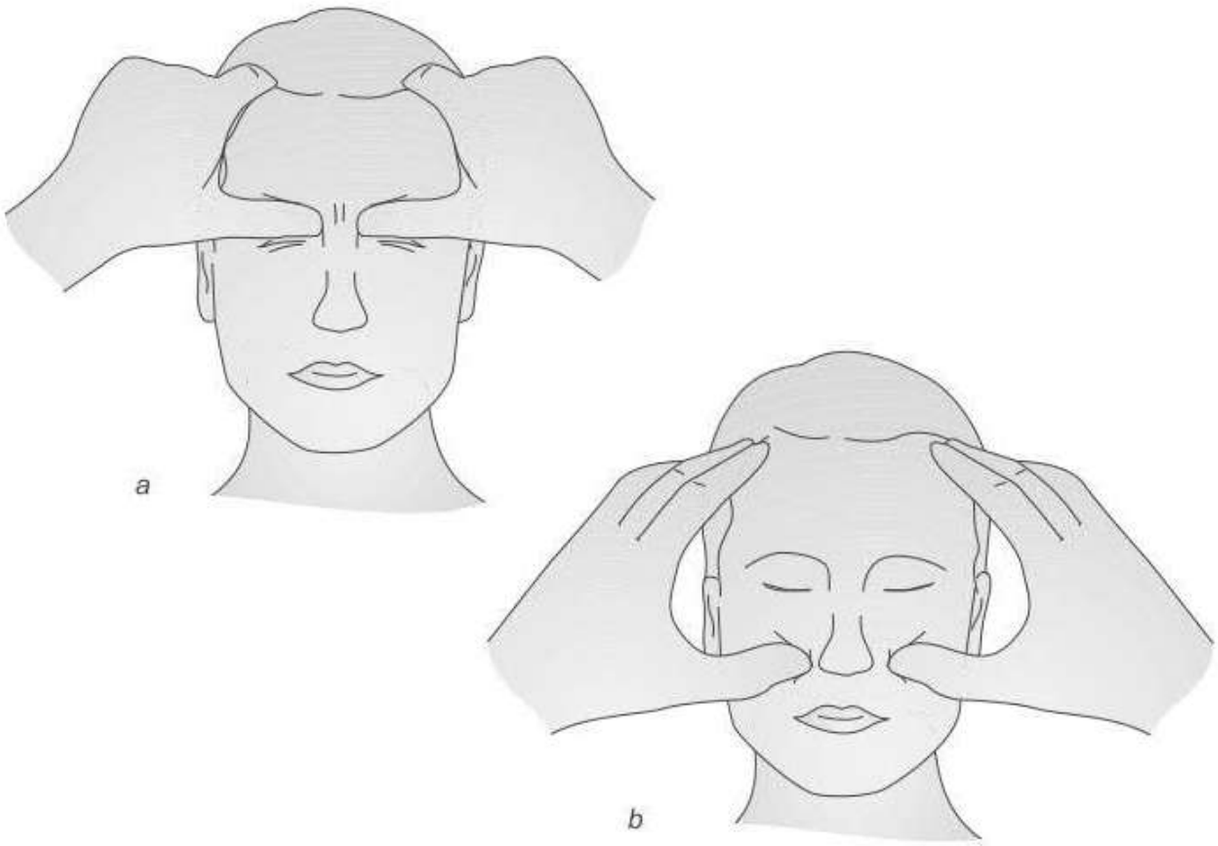

Rycina 5.8 *a, b. Badanie zatok przynosowych.*

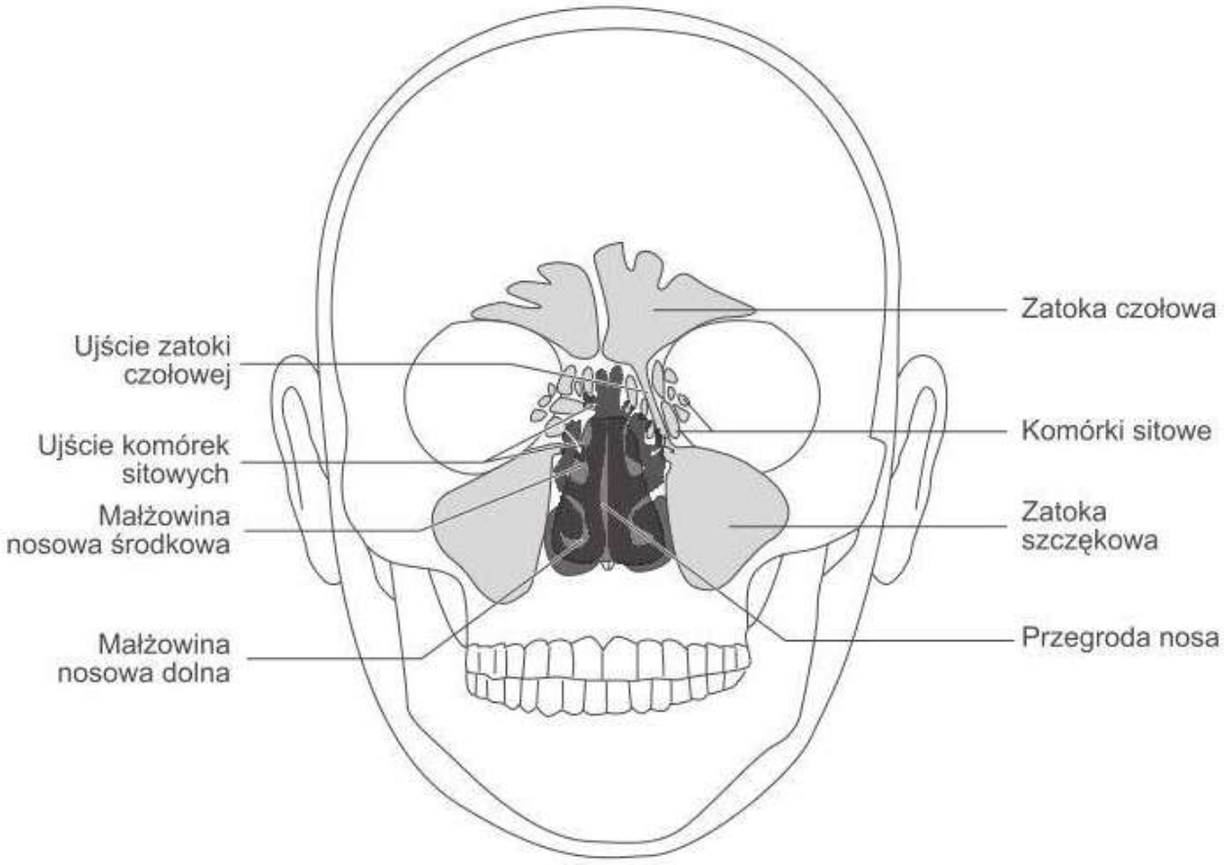

Rycina 5.9. *Położenie zatok przynosowych. Strzałkami zaznaczono ich ujścia.*

DOKUMENTACJA WYNIKÓW BADANIA

Tabela 5.6. Wyniki badania nosa i zatok

BADANA CECHA	WYNIK PRAWIDŁOWY
Kształt nosa i jego wielkość	zmiany mogą wskazywać na wrodzone choroby weneryczne, np. kiłę (nos siodełkowaty), lub na urazy
Ruchy skrzydełek nosa	nie obserwuje się (zaznacza się w sytuacji wzmożonego wysiłku oddechowego)
Wydzielina z nosa	nie stwierdza się
Błona śluzowa nosa	bogato unaczyniona, co związane jest z jej rolą w procesie oddychania, kolor bardziej czerwony niż błony śluzowej jamy ustnej
Zatoki	nie bolą podczas palpacji i opukiwania (w sytuacji stanu zapalnego pacjent odczuwa ból samoistny lub zarówno podczas dotykania okolicy zatoki, jak i jej opukiwania; ponadto ból wywołuje pochylenie głowy ku dołowi i kaszel)

Tabela 5.7. Charakterystyka cech wydzieliny z nosa

CHARAKTER WYDZIELINY	SPODZIEWANE PRZYCZYNY
Surowiczo-śluzowy, wodnisty	stany zapalne błony śluzowej nosa na tle wirusowym
Ropny	stany infekcyjne o etiologii bakteryjnej (zatok, błony śluzowej nosa)
Krwisty	skazy krwotoczne (osoczowe, płytkowe, naczyniowe), stany po urazie nosa w wyniku zadrapania, stłuczenia, nadciśnienie samoistne, nowotwory nosa i zatok obocznych, białaczki
Płyn mózgowo-rdzeniowy	złamanie podstawy czaszki
Wodnisty	etiologia alergiczna

Tabela 5.8. Przykłady zmian na błonie śluzowej nosa

Zmiany na tle wirusowym	zaczerwienienie widoczny obrzęk obfita wydzielina surowiczo-śluzowa
Zmiany na tle zapaleń przewlekłych nosa	niewielki obrzęk widoczna wydzielina ropna na powierzchni w badaniu rentgenowskim widoczny jest poziom płynu w zatokach
Polipy w jamie nosowej o różnej etiologii (alergicznej lub z powodu choroby ogólnoustrojowej)	obrzęk i bladość błony śluzowej wydzielina ropna, obecność polipów w obrazie rentgenowskim zacienienie zatok

5.1.4. BADANIE JAMY USTNEJ I GARDŁA

Jama ustna stanowi początkowy odcinek przewodu pokarmowego, gdzie dzięki enzymom zawartym w ślinie rozpoczyna się wstępne trawienie pokarmów. Ponadto struktury jamy ustnej biorą udział w rozdrobnieniu pokarmu i formowaniu kęsa oraz połykaniu. Odgrywają również istotną rolę w czynności mówienia. Wiele struktur jamy ustnej i gardła jest unerwionych przez nerwy czaszkowe. Ich prawidłowe funkcjonowanie umożliwia odczuwanie smaku, wykonywanie czynności mówienia, ruchów żuchwy i szczęki, połykania.

Anatomicznie wyróżnia się **przedsionek jamy ustnej** i **jamę ustną właściwą**. Granicą tych dwóch części jamy ustnej są wyrostki zębodołowe szczęk oraz żuchwa. Do przedsionka jamy ustnej uchodzą przewody ślinianek przyusznych – przewody Stensona (na błonie śluzowej policzków na wysokości II zęba trzonowego górnego), oraz przewody ślinianek podjęzykowych (przewody Whartona) i podżuchwowych na mięsku podjęzykowym na dnie jamy ustnej (ryc. 5.10).

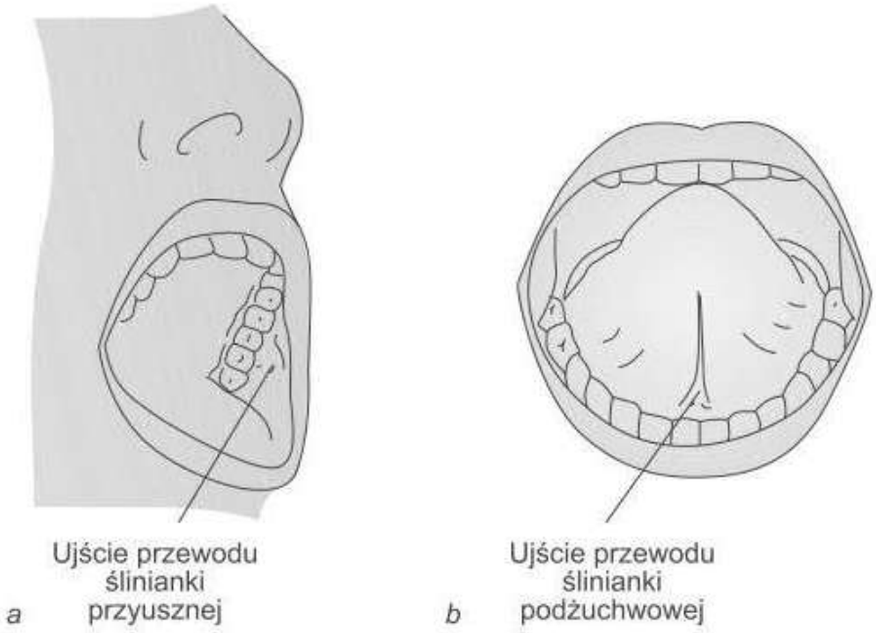

Rycina 5.10 *a, b. Ujścia ślinianek.*

W jamie ustnej wyodrębnia się następujące struktury: wargi (ich zewnętrzną powierzchnię pokrywa skóra, a wewnętrzną naskórek bogaty w białko – kleidynę, dzięki czemu można zobaczyć naczynia włosowate), dziąsła pokrywające wyrostki zębodołowe, zęby, policzki, język – narząd mięśniowy pokryty błoną śluzową, biorący udział zarówno w mówieniu, jak i w czynności żucia i połykania, podniebienie twarde i miękkie (ryc. 5.11).

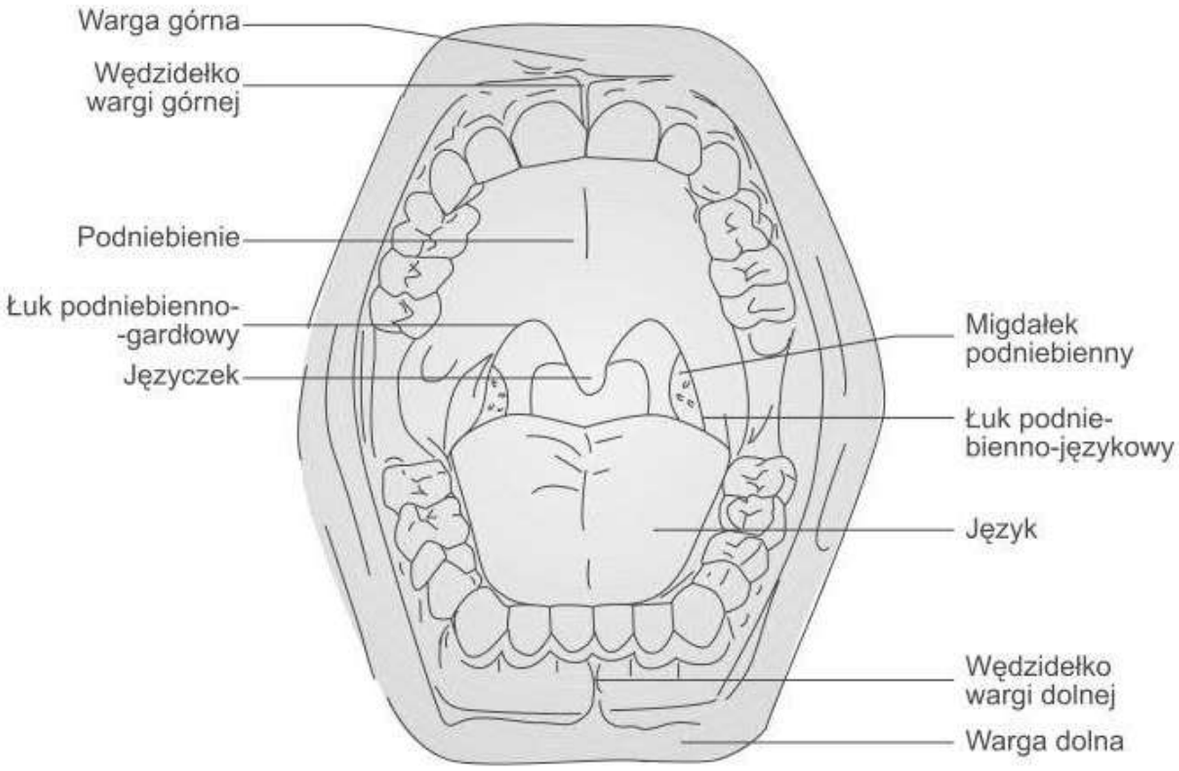

Rycina 5.11. *Jama ustna szeroko rozwarta po rozcięciu policzków.*

ZASADY BADANIA

- W czasie badania jamy ustnej wykorzystuje się metodę oglądania i palpacji.
- Osoba badana powinna się znajdować w pozycji siedzącej lub półsiedzącej z dobrze podpartą głową. Pozycja pacjenta do badania jamy ustnej uzależniona jest od jego stanu fizycznego i psychicznego.
- Sprzęt przydatny podczas badania to przede wszystkim latarka laryngologiczna, szpatułki oraz gaziki.
- Badanie rozpoczyna się od oceny struktur przedsionka jamy ustnej, następnie ocenia się jamę ustną właściwą i gardło.

SPOSÓB BADANIA

- Ocenia się maksymalne rozwarcie ust oraz możliwości ruchowe żuchwy i symetrię ruchów. Prawidłowa odległość między zębami szczęki i żuchwy przy największym rozwarciu ust wynosi 4–5 cm. W czasie spoczynku szczęka i żuchwa są od siebie oddalone o około 3 mm.
- Dokładnie trzeba obejrzeć przedsionek jamy ustnej i ocenić wargi, chwytając je między kciuk i palec wskazujący (ich zewnętrzną i wewnętrzną część; szuka się zmian zapalnych i uszkodzeń mechanicznych, śladów przebytych zabiegów operacyjnych).

- Ocenia się dziąsła (ich zabarwienie i cechy stanu zapalnego) oraz zęby (zgryz, ubytki w uzębieniu, obecność próchnicy i stanów zapalnych okolicy szyjek zębów; protezy zębowe należy przed badaniem usunąć). Zęby trzeba obejrzeć w miarę możliwości z każdej strony.
- Bada się błonę śluzową policzków. Aby móc ocenić policzki, należy odsunąć język i maksymalnie je uwidocznić (może być pomocne użycie szpatułki i źródła światła). Oglądając błonę śluzową policzków, zwraca się uwagę na jej zabarwienie, integralność i zmiany zapalne. Ocenie podlegają także ujścia przewodów ślinianek przyusznych (na wysokości II zęba trzonowego górnego).
- Po odchyleniu głowy pacjenta oświetla się podniebienie twarde, miękkie i języczek (ocenić trzeba jego poruszanie podczas wymawiania przedłużonej głoski „a" i „e").
- Po ocenie podniebienia i języczka bada się migdałki podniebienne, łuki podniebienne oraz tylną ścianę gardła. Migdałki podniebienne są strukturami układu chłonnego, leżą między łukiem podniebienno-gardłowym a łukiem podniebienno-językowym. Ocenia się ich wielkość, zabarwienie i obecność nalotów białawych świadczących o zakażeniu bakteryjnym.
- Obejrzeć trzeba tylną ścianę gardła i zwrócić uwagę na zabarwienie błony śluzowej gardła, ogniska wysiękowe i nalot, co może przemawiać za zakażeniem o podłożu bakteryjnym lub wirusowym. Dotykając łuków podniebiennych, ocenia się czynność nerwu błędnego i nerwu językowo-gardłowego (**odruch gardłowy**). Elementy różnicowania stanów zapalnych gardła zawarto w tabeli 5.10.
- Badanie języka rozpoczyna się od jego obejrzenia. W tym celu poleca się choremu unieść go ku podniebieniu. Ocenia się ruchomość języka i symetrię jego ruchów. Palpacyjnie bada się, poszukując guzów, stwardnień i tkliwości. Następnie obejrzeć trzeba dno jamy ustnej i ujścia ślinianek podżuchwowych i podjęzykowych oraz wędzidełko języka (zbyt długie wędzidełko może powodować trudności w wymawianiu głoski „t").

DOKUMENTACJA WYNIKÓW BADANIA

Tabela 5.9. Wyniki badania jamy ustnej i gardła

BADANA CECHA	WYNIK PRAWIDŁOWY
Ruchy szczęk i żuchwy oraz czynność stawu skroniowo-żuchwowego	symetryczne, bez odczuwania bólu oraz w zakresie prawidłowym (żuchwa powinna się poruszać w dół i do przodu)
Zewnętrzna część warg	pokryta skórą
Wewnętrzna błona śluzowa warg	pokryta błoną śluzową
	nie powinno się stwierdzać zmian zapalnych w kącikach ust, uszkodzenia skóry lub błony śluzowej warg, owrzodzeń
Błona śluzowa jamy ustnej	kolor bladoczerwony, na policzkach nie ma uszkodzeń mechanicznych oraz zmian o charakterze zapalnym lub nowotworowym
Ujścia ślinianek	bez cech zastoju i stanu zapalnego
Dziąsła	kolor różowy lub czerwony
Uzębienie	pełne, bez widocznych ubytków
	liczba zębów mlecznych – 20
	liczba zębów stałych – 32

Tabela 5.10. Objawy chorób infekcyjnych w obrębie gardła oraz różnicowanie stanów ostrych i przewlekłych

Ostre zapalenie gardła	zaczerwienienie i obrzęk błony śluzowej migdałków podniebiennych, powiększenie migdałków
	owrzodzenia na migdałkach
	gorączka do 39°C (mogą występować dreszcze)
	ból gardła narastający w czasie połykania
	bóle głowy
Przewlekłe zapalenie gardła	powiększenie lub zanik migdałków podniebiennych
	treść ropna w kanalikach migdałków
	ból w czasie połykania, kaszel, subiektywne odczucie ciała obcego

Tabela 5.11. Przykłady objawów zmian zapalnych i ich etiologia

Stan zapalny dziąseł	zaczerwienienie i obrzęk dziąseł
	przerost dziąseł i ich zanik
	krwawienia kontaktowe
Owrzodzenia opryszczkowe	małe, okrągłe lub owalne owrzodzenia z obwódki zaczerwienionej błony śluzowej
	bolesność
Grzybica jamy ustnej	białe płytki na zaczerwienionej lub prawidłowo zabarwionej błonie śluzowej
Zmiany wyglądu i funkcji języka	język malinowy (wygładzony) – język jest wygładzony, zaczerwieniony; przyczyny: niedobory witaminy B_{12}, B_6, żelaza, chemioterapia
	porażenie nerwu podjęzykowego (XII nerwu czaszkowego) – zanik języka i drżenie pęczkowe połowy języka; podczas wysuwania języka widoczne jest jego zbaczanie ku stronie porażonej

5.1.5. BADANIE ŚLINIANKI PRZYUSZNEJ

Ślinianka przyuszna (przyusznica) leży w bocznej okolicy twarzy ku przodowi od małżowiny usznej. Jest to największy gruczoł ślinowy, o masie 14–28 g.

SPOSÓB BADANIA

- Należy znaleźć wklęsłość między górnym ramieniem żuchwy a głową mięśnia mostkowo-obojczykowo-sutkowego – gdy gruczoł jest powiększony, wklęsłości takiej nie ma. Ułożyć trzeba kciuk 2–3 cm poniżej płatka ucha, a palec wskazujący w kierunku do przodu od przewodu słuchowego zewnętrznego. W warunkach prawidłowych, kiedy ślinianka przyuszna nie jest powiększona, nie można jej zbadać. Powiększony gruczoł można przesuwać.

5.2. BADANIE STRUKTUR SZYI

Szyję jako całość bada się głównie metodą oglądania i palpacji. Oceniając szyję, trzeba zwrócić uwagę na jej kształt, długość, szerokość, symetrię, ruchomość, obecność blizn po przebytych zabiegach chirurgicznych, stan skóry,

powiększenie węzłów chłonnych, ślinianki przyusznej, tarczycy, tchawicy, dużych naczyń tętniczych i żylnych i ich tętnienie, mięśnie szyi (głównie mięsień mostkowo-obojczykowo-sutkowy i czworoboczny). Szyję należy oglądać u pacjenta w pozycji siedzącej i leżącej. W czasie badania może być pomocna latarka lekarska.

5.2.1. BADANIE GRUCZOŁU TARCZOWEGO

Tarczyca jest gruczołem wydzielania wewnętrznego, który syntetyzuje tyroksynę (T_4), trijodotyroninę (T_3) oraz kalcytoninę. Jest to gruczoł nieparzysty, umiejscowiony w przedniej części szyi, przed tchawicą, o masie około 30 g. Anatomicznie wyodrębnia się dwa boczne płaty tarczycy: prawy i lewy oraz środkową część łączącą oba płaty zwaną węziną (ryc. 5.12).

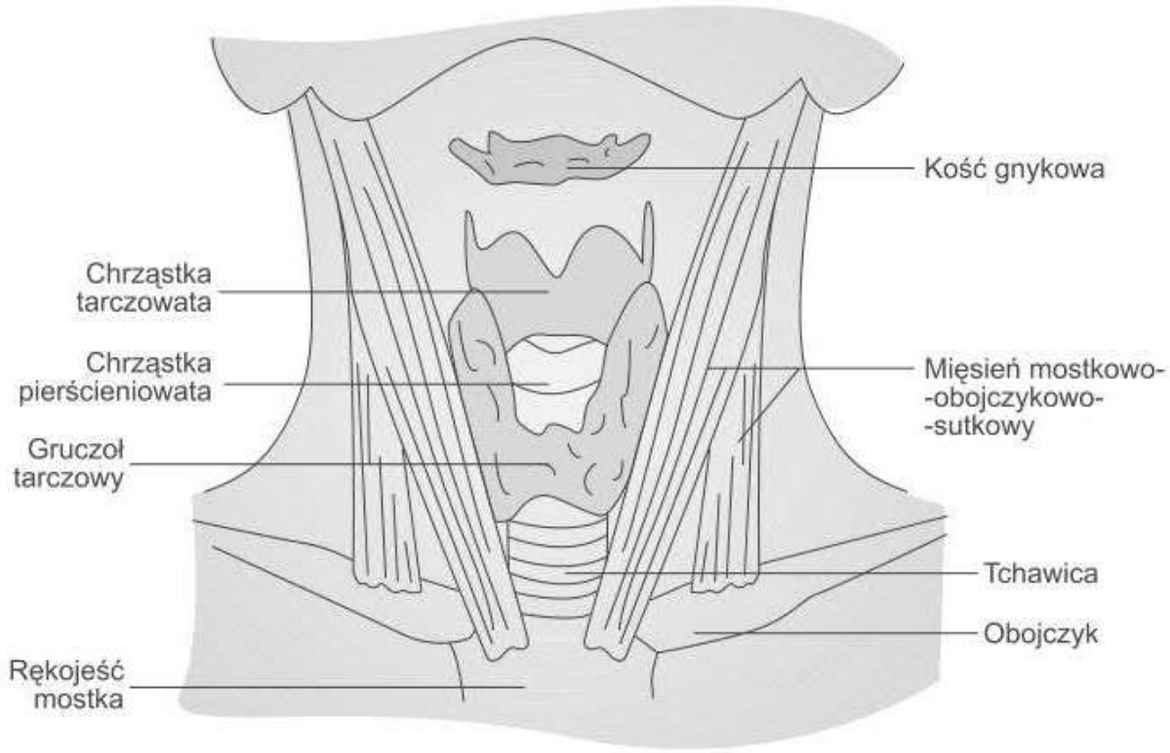

Rycina 5.12. *Struktury szyi.*

Tarczyca jest bardzo mocno unaczyniona przez tętnicę tarczową górną, tętnicę tarczową dolną oraz tętnicę tarczową najniższą. Unerwienie tarczycy pochodzi od pnia współczulnego i nerwu czaszkowego błędnego poprzez nerw krtaniowy wsteczny i nerw krtaniowy dolny oraz z nerwu językowo-gardłowego (IX).

Gruczoł tarczowy bierze udział w ważnych procesach metabolicznych, dlatego patologia w jego obrębie znacząco wpływa na funkcjonowanie narządów i układów organizmu.

ZASADY BADANIA

- Badanie fizykalne tarczycy obejmuje oglądanie i palpację. W sytuacji nadczynności tarczycy i wola zamostkowego wykorzystywane są odpowiednio: osłuchiwanie i opukiwanie.
- Badanie tarczycy nie skupia się jedynie na zbadaniu samego gruczołu, ale należy pamiętać o wielu objawach ogólnych, ocznych i pochodzących z układu nerwowego oraz wynikach badań dodatkowych: obrazowych i laboratoryjnych, które pozwolą odróżnić poszczególne stany, takie jak hipotyreoza czy hipertyreoza.
- Do badania gruczołu tarczowego pacjent powinien się znajdować w pozycji siedzącej, może być również w pozycji leżącej.

SPOSÓB BADANIA

- Tarczycę bada się, stając za pacjentem, z boku pacjenta lub przed nim. Szyja powinna być dobrze uwidoczniona (od dna jamy ustnej do wcięcia szyjnego mostka).
- Trzeba obejrzeć kontur szyi, jej symetrię i ewentualne zniekształcenia (należy poprosić pacjenta o przechylenie głowy nieco do tyłu, można wykorzystać również styczne oświetlenie do oceny konturu gruczołu).
- Prosi się pacjenta o przełknięcie łyka wody – na skutek skurczu mięśni gardła gruczoł tarczowy powinien się przesunąć ku górze. Podczas przełykania również trzeba ocenić, czy gruczoł jest symetryczny i czy widoczne są zmiany guzowate.
- Ocenić trzeba wielkość tarczycy, jej konsystencję, tkliwość uciskową, obecność guzów. W tym celu ustala się położenie chrząstki tarczowatej oraz chrząstki pierścieniowatej i ustawia opuszki palców tuż pod chrząstką pierścieniowatą.
- Ponownie prosi się pacjenta o przełknięcie łyka wody. Trzeba skupić się na tym, co jest wyczuwane pod opuszkami palców (powinno się wyczuwać przesunięcie tarczycy ku górze).
- W celu identyfikacji szmeru naczyniowego przykłada się słuchawkę stetoskopu na gruczole tarczowym.
- W celu identyfikacji stłumienia wypuku opukuje się górną okolicę mostka.

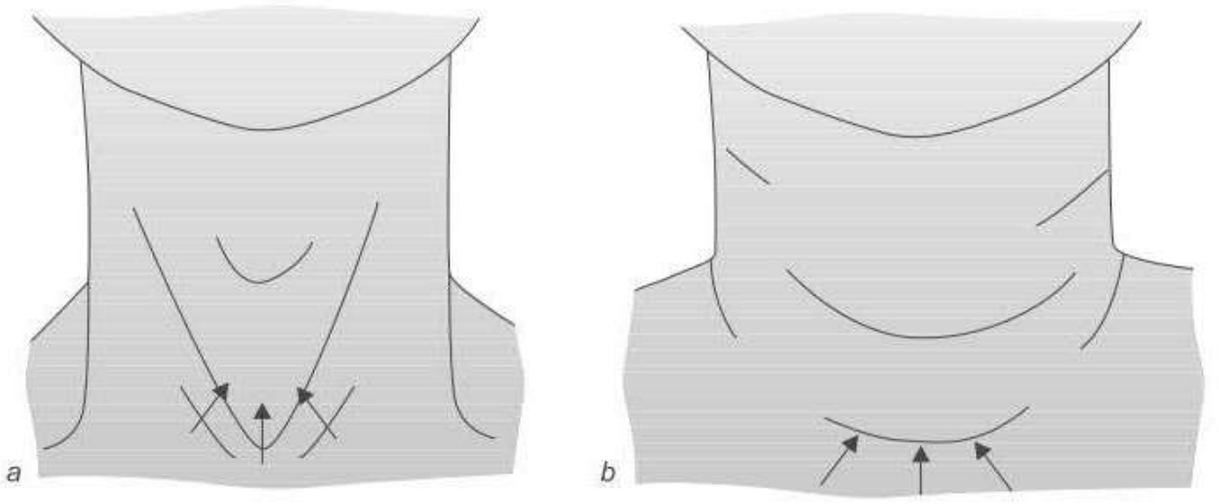

Rycina 5.13 *a, b. Oglądanie gruczołu tarczowego.*

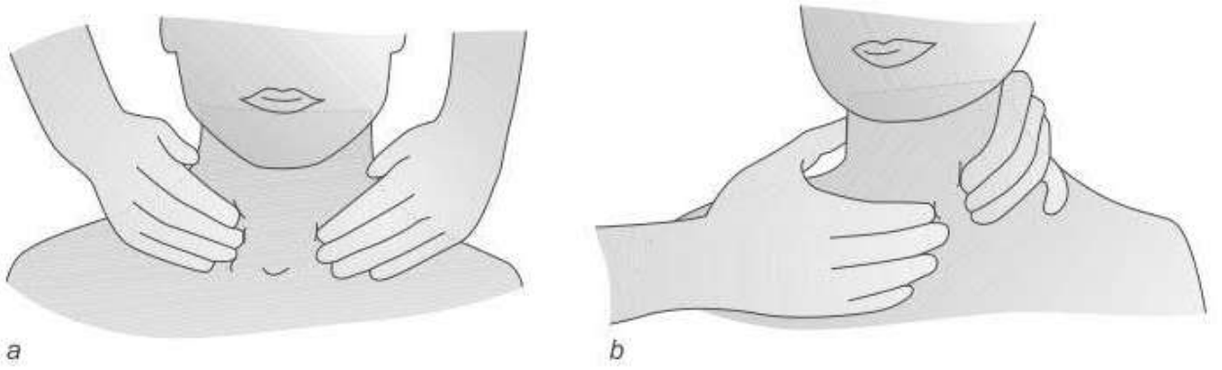

Rycina 5.14 *a, b. Badanie gruczołu tarczowego.*

DOKUMENTACJA WYNIKÓW BADANIA

Tabela 5.12. Wnioski diagnostyczne badania tarczycy

WYNIKI PRAWIDŁOWE	CECHY NIEPRAWIDŁOWE/PRZYCZYNY
Tarczyca niepowiększona, możliwość badania palpacyjnego	Powiększenie tarczycy/wole symetryczne (obejmować może cieśń i płaty boczne tarczycy) lub niesymetryczne (nadczynność tarczycy, choroba Hashimoto)
Struktura gruczołu w badaniu palpacyjnym jednorodna	Wyczuwalne zmiany guzowate (pojedyncze, mnogie)
Tarczyca niebolesna	Tarczyca bolesna/stan zapalny
Niesłyszalny szmer naczyniowy	Szmer naczyniowy/nadczynność tarczycy
Brak odgłosu opukowego stłumionego w okolicy nadobojczykowej	Stłumienie wypuku okolic szczytów płuc/wole zamostkowe

5.2.2. BADANIE TCHAWICY

ZASADY BADANIA

- Tchawicę bada się palpacyjnie. Oceniana jest jej część, do której ma się dostęp w badaniu fizykalnym, tj. w okolicy wcięcia szyjnego mostka.

SPOSÓB BADANIA

- Ocenia się odległość tchawicy od przyczepów mięśni mostkowo-obojczykowo-sutkowych (w warunkach prawidłowych odległość jest taka sama).
- Tchawica wskazuje położenie śródpiersia, co oznacza, że jeśli np. w jamie opłucnej będzie zgromadzony płyn, to tchawica ulegnie przesunięciu na stronę zdrową.

PIŚMIENNICTWO

1. Bickley L.S.: *Przewodnik Batesa po badaniu przedmiotowym i podmiotowym* (wyd. polskie pod red. Z. Gacionga i P. Jędrusika). Termedia, Poznań 2010.
2. Tatoń J., Czech A. *Diagnostyka internistyczna*. Wydawnictwo Lekarskie PZWL, Warszawa 2002.
3. Woźniak W.: *Anatomia człowieka.* Wydawnictwo Urban & Partner, Wrocław 2008.