SERVET LA EDITORIAL DE LOS VETERINARIOS

ANIMALES DE COMPAÑÍA

Manual clínico de cardiología básica en el perro y el gato

Dirigido a veterinarios, estudiantes, profesores y profesionales del sector.

CARACTERÍSTICAS TÉCNICAS

Autores: Enrique Ynaraja Ramírez, José Alberto Montoya.

Formato: 22 x 28 cm.

Número de páginas: 288.

Número de imágenes: 300.

Encuadernado: tapa dura.

ISBN: 84-932921-6-8.

Editorial: Servet.

PVP: 85 €

Los especialistas más destacados en cardiología veterinaria de España han puesto en común por primera vez sus conocimientos en esta área tan importante de la práctica clínica. Se recogen tanto los conceptos básicos de la cardiología del perro y el gato como los aspectos más técnicos y especializados.

GRUPO asis

Centro Empresarial El Trovador, planta 8, oficina I - Plaza Antonio Beltrán Martínez, 1 • 50002 Zaragoza - España
Tel.: 976 461 480 • Fax: 976 423 000 • pedidos@grupoasis.com • Grupo Asís Biomedia, S.L.

SERVET LA EDITORIAL DE LOS VETERINARIOS

Manual clínico de cardiología básica en el perro y el gato

ÍNDICE DE CONTENIDO

1. Técnica electrocardiográfica
2. Aproximación a la técnica diagnóstica. Cómo hacer un electrocardiograma, electrogénesis y derivaciones. Exploración cardiológica y pruebas complementarias
3. Utilidad clínica del electrocardiograma, valor práctico, usos y limitaciones. Utilidad del electrocardiograma para el anestesista
4. Lectura e interpretación del electrocardiograma
5. Taquiarritmias supraventriculares
6. Bradicardias y bradiarritmias
7. Arritmias ventriculares
8. Bloqueos de conducción intraventricular
9. Arritmias cardiacas infrecuentes
10. Clasificaciones de la insuficiencia cardiaca
11. Vasodilatadores
12. Enalaprilo en animales de compañía. Inhibidores de la enzima de conversión de angiotensina y vasodilatadores mixtos arteriovenosos
13. Ramiprilo, un nuevo recurso dentro del grupo de inhibidores de la ECA para uso en perros y gatos con patologías cardiacas
14. Benaceprilo, utilización en el tratamiento de la insuficiencia mitral senil en perros
15. Pimobendan. Usos clínicos, indicaciones, contraindicaciones y utilidad en cardiología canina. Estudio clínico de su uso en la insuficiencia cardiaca congestiva en el perro
16. Fármacos bloqueantes b-adrenérgicos
17. Propentofilina, metilxantinas y otros broncodilatadores, ¿tienen un papel en cardiología de animales de compañía?
18. Ecocardiografía
19. Aspecto ecocardiográfico de las cardiopatías más comunes en la clínica canina y felina
20. Miocardiopatías felinas
21. Tromboembolismo arterial en el gato
22. Insuficiencia cardiovascular aguda. Síncope cardiogénico y shock

GRUPO asis

Centro Empresarial El Trovador, planta 8, oficina I - Plaza Antonio Beltrán Martínez, 1 • 50002 Zaragoza - España
Tel.: 976 461 480 • Fax: 976 423 000 • pedidos@grupoasis.com • Grupo Asís Biomedia, S.L.

Figura 2.73. Tanto la rama derecha del haz de His como los fascículos anterior y posterior de la rama izquierda, finalizan dividiéndose en múltiples ramificaciones que constituyen las llamadas fibras de Purkinje.

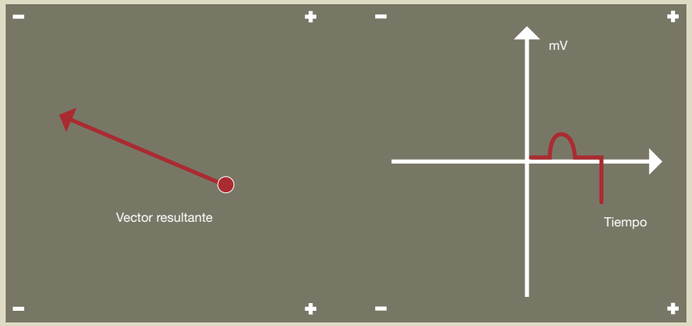

Figura 2.74. Onda Q del ECG; activación del septo interventricular y del ventrículo derecho. Es una onda negativa porque corresponde a un vector que "apunta" hacia el lado negativo de la derivación II.

Figura 2.75. Posteriormente se activa el ventrículo izquierdo, aunque existen algunas zonas del ventrículo derecho que todavía están activadas. Hay un gran componente positivo del ventrículo izquierdo que, en ocasiones, enmascara un pequeño componente negativo del ventrículo derecho. Siempre que el paciente sea normal y su ECG también, veremos como resultado final una gran onda positiva en derivación II que es la onda R.

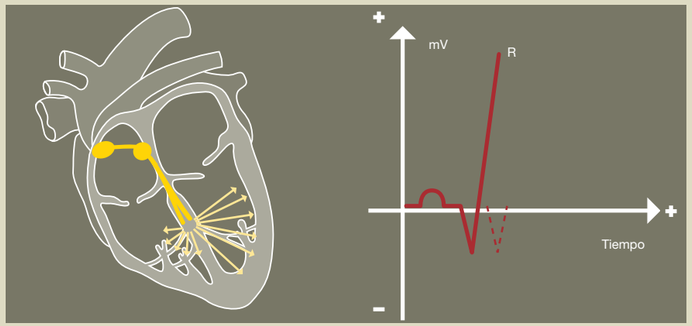

Fase 6

Una vez atravesado el NAV, el estímulo eléctrico llega al haz de His en los ventrículos y empieza a transmitirse a través de esta vía.

El haz de His se divide rápidamente en dos ramas: la rama derecha y la rama izquierda. Esta última, a su vez, se divide en dos fascículos: en fascículo anterior y el fascículo posterior para poder alcanzar todas las zonas de la gran masa muscular del ventrículo izquierdo a la vez. Tanto la rama derecha como los fascículos anterior y posterior de la rama izquierda finalizan dividiéndose en múltiples ramificaciones que constituyen las llamadas fibras de Purkinje que permiten esta difusión final del estímulo eléctrico a todas las zonas ventriculares prácticamente en el mismo instante (figura 2.73).

Una vez que el estímulo eléctrico alcanza los ventrículos se difunde por la rama derecha y el septo interventricular de forma inmediata. El ventrículo derecho se estimula de forma más rápida que el ventrículo izquierdo y podemos representar esta fase "derecha-interventricular" por múltiples vectores, representados finalmente por un vector resultante que claramente apunta hacia el lado negativo del eje de la derivación II. Esto marcará una onda de polaridad negativa dibujada en el cuadrante negativo del eje de diferencias de potencial. La gráfica se representará "hacia abajo" y la duración será proporcional al periodo de estímulo del septo interventricular y el ventrículo derecho (figura 2.74).

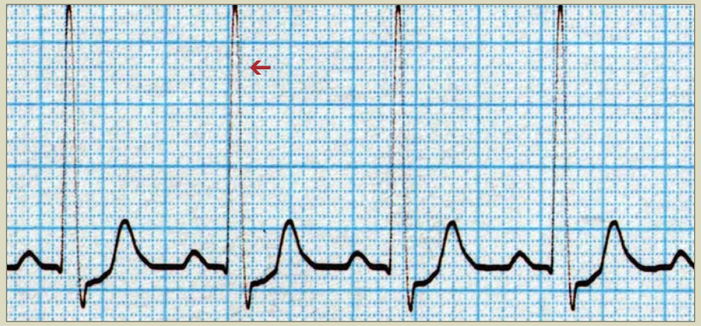

Figura 2.76. Onda R del ECG donde se aprecia su tamaño relativo; es la mayor onda del ECG ya que corresponde a la activación de la zona mayor y más gruesa del miocardio.

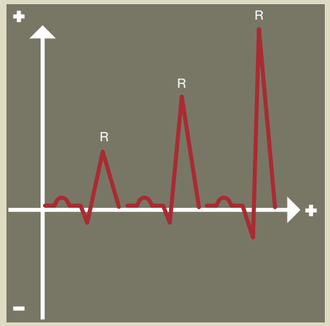

Figura 2.77. La altura y anchura de la onda R dependen, esencialmente, del tamaño y la conductibilidad eléctrica del ventrículo izquierdo.

Figura 2.78. Onda R del ECG de un perro. Derivación II.

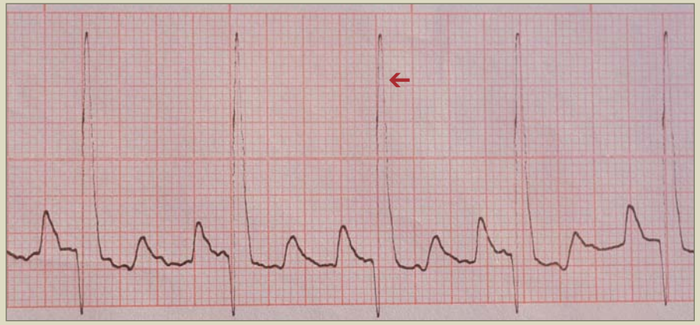

Fase 7

Poco después vemos que el impulso eléctrico se reparte por todo el ventrículo izquierdo. Existen algunos vectores que todavía afectan al ventrículo derecho, pero mayoritariamente debemos representar los que se reparten hacia el ventrículo izquierdo (figura 2.75).

El resultado final es un conjunto de vectores de gran longitud y muy numerosos que se reúnen en un vector resultante final claramente positivo porque su extremo apunta hacia el lado positivo del eje de la derivación II y que tiene una gran longitud ya que está constituido por una diferencia de potencial muy importante, la necesaria para estimular todo el ventrículo izquierdo que es una gran masa muscular (figura 2.76).

La gráfica alcanzará gran altura, proporcional a la intensidad del estímulo eléctrico y la longitud será proporcional al tiempo que tarda en producirse esta fase de activación del ventrículo izquierdo (figura 2.77 y figura 2.78).

Fase 8

En este momento, el impulso eléctrico se transmite hacia la base cardiaca para alcanzar a todas las zonas ventriculares.

En un primer momento la sangre de la aurícula derecha se envía "hacia abajo"; la de la aurícula izquierda se envía también "hacia abajo" inmediatamente después; la del ventrículo derecho se envía hacia el septo

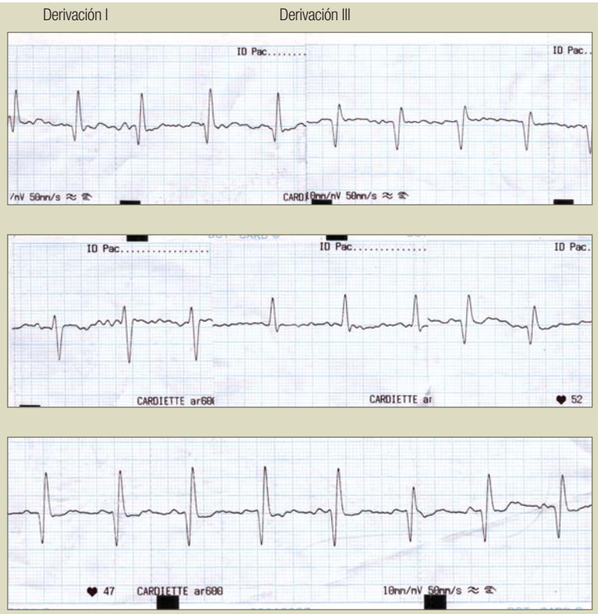

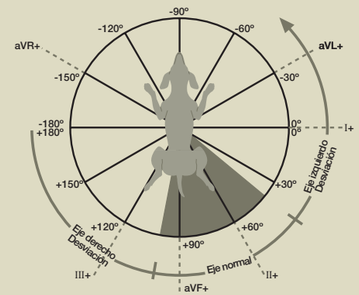

Derivación I: 10 - 5=5
Derivación III: 4 - (-8)=-4
Eje eléctrico cardiaco -19
Diagrama de Bayle mostrando los ejes de las derivaciones unipolares aumentadas y las derivaciones bipolares.

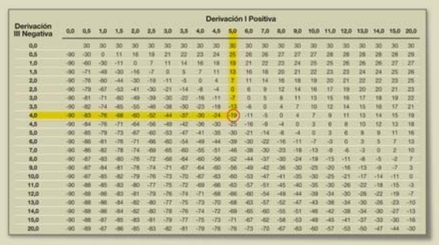

Derivación III Negativa	Derivación I Positiva																													
	0,0	0,5	1,0	1,5	2,0	2,5	3,0	3,5	4,0	4,5	5,0	6,0	7,0	8,0	9,0	10,0	11,0	12,0	13,0	14,0	15,0	20,0
0,0		30	30	30	30	30	30	30	30	30	30	30	30	30	30	30	30	30	30	30	30	30
0,5	-90	-30	0	11	16	19	21	22	23	24	25	26	26	27	27	27	28	28	28	28	28	29
1,0	-90	-60	-30	-11	0	7	11	14	16	18	19	21	22	23	24	25	25	26	26	26	27	27
1,5	-90	-71	-49	-30	-16	-7	0	5	7	11	13	16	18	20	21	22	23	23	24	24	25	26
2,0	-90	-76	-60	-44	-30	-19	-11	-5	0	4	7	11	14	16	18	19	20	21	22	22	23	25
2,5	-90	-79	-67	-53	-41	-30	-21	-14	-8	-4	0	6	9	12	14	16	17	19	20	20	21	23
3,0	-90	-81	-71	-60	-49	-39	-30	-22	-16	-11	-7	0	5	8	11	13	15	16	17	18	19	22
3,5	-90	-82	-74	-65	-55	-46	-38	-30	-23	-18	-13	-6	0	4	7	10	12	14	15	16	17	21
4,0	-90	-83	-76	-68	-60	-52	-44	-37	-30	-24	-19	-11	-5	0	4	7	9	11	13	14	15	19
4,5	-90	-84	-78	-71	-64	-56	-49	-42	-36	-30	-25	-16	-9	-4	0	3	6	8	10	12	13	18
5,0	-90	-85	-79	-73	-67	-60	-53	-47	-41	-35	-30	-21	-14	-8	-4	0	3	6	8	9	11	16
6,0	-90	-86	-81	-76	-71	-66	-60	-54	-49	-44	-39	-30	-22	-16	-11	-7	-3	0	3	5	7	13
7,0	-90	-86	-82	-78	-74	-69	-65	-60	-55	-51	-46	-38	-30	-23	-18	-13	-9	-6	-3	0	2	10
8,0	-90	-87	-83	-80	-76	-72	-68	-64	-60	-56	-52	-44	-37	-30	-24	-19	-15	-11	-8	-5	-2	7
9,0	-90	-87	-84	-81	-78	-74	-71	-67	-64	-60	-56	-49	-42	-36	-30	-25	-20	-16	-13	-9	-7	3
10,0	-90	-87	-85	-82	-79	-76	-73	-70	-67	-63	-60	-53	-47	-41	-35	-30	-25	-21	-17	-14	-11	0
11,0	-90	-88	-85	-83	-80	-77	-75	-72	-69	-66	-63	-57	-51	-45	-40	-35	-30	-26	-22	-18	-15	-3
12,0	-90	-88	-86	-83	-81	-79	-76	-74	-71	-68	-66	-60	-54	-49	-44	-39	-34	-30	-26	-22	-19	-7
13,0	-90	-88	-86	-84	-82	-80	-77	-75	-73	-70	-68	-63	-57	-52	-47	-43	-38	-34	-30	-26	-23	-10
14,0	-90	-88	-86	-84	-82	-80	-78	-76	-74	-72	-69	-65	-60	-55	-51	-46	-42	-38	-34	-30	-27	-13
15,0	-90	-88	-87	-85	-83	-81	-79	-77	-75	-73	-71	-67	-62	-58	-53	-49	-45	-41	-37	-33	-30	-16
20,0	-90	-89	-87	-86	-85	-83	-82	-81	-79	-78	-76	-73	-70	-67	-63	-60	-57	-53	-50	-47	-44	-30

Figura 4.2. En este ejemplo de un ECG podemos ver como con las 6 derivaciones habituales, es posible, utilizando solamente los valores de la Derivación I y la III, calcular el eje eléctrico y esquematizarlo sobre el diagrama de Bayle adjunto.

Lea & Febiger Philadelphia, 1992) que permiten calcular el eje de cualquier ECG si se han obtenido correctamente las derivaciones I y III.

Cuando tenemos el valor del eje cardiaco, nos trasladamos a un esquema que representa un círculo superpuesto a nuestro paciente (a su corazón) y dividido en sectores según los grados de ángulo en que dividimos dicho círculo. Trazamos el eje 0º horizontal y dividimos el círculo en sectores de 30º, positivos hacia la mitad inferior y negativos hacia la mitad superior. Hay un punto de 180º que será positivo/negativo y se dejará siempre sin signo matemático.

Método de la derivación más isoeléctrica

Entre las seis derivaciones, se localiza la que presenta un complejo QRS más isoeléctrico, es decir, aquélla en la que la parte positiva (onda R) del complejo QRS, menos la parte negativa (ondas Q y S), resulte más cercana a cero. En el diagrama de Bayle (figura 4.2) se selecciona la derivación perpendicular a la derivación más isoeléctrica. Volvemos al registro y observamos si el complejo QRS de la derivación perpendicular es positivo o negativo. Regresando al diagrama de ejes nos dirigiremos en el mismo sentido (positivo o negativo) del vector de la derivación perpendicular, para calcular el eje cardiaco. Este método se puede comprender con más facilidad en la figura 4.2.

Este es un método rápido y sencillo, que sólo precisa tener las seis derivaciones principales y un esquema con el diagrama de ejes a mano. La ventaja es que no es necesario disponer de las tablas. Por el contrario, no es un método tan exacto como el anterior, aunque suele resultar bastante fiable, excepto cuando no seamos capaces de determinar cuál es la derivación más isoeléctrica, porque haya más de una o ninguna.

Medida de ondas e intervalos

En el momento de realizar las mediciones es necesario tener en cuenta los valores que se han seleccionado para la velocidad del papel y la sensibilidad.

La velocidad habitual de un ECG en perros y gatos es de 50 mm/s, aunque algunos autores franceses prefieren los trazados a la velocidad de 25 mm/s.

Ambas posibilidades tienen ventajas e inconvenientes: a 50 mm/s es más fácil identificar cada onda y hacer correctamente sus mediciones. Por el contrario, a 25 mm/s, resulta más sencillo observar alteraciones en el ritmo y estudiar de forma rápida las variaciones debidas a las fases respiratorias y arritmias.

Cuando el ECG lo realizamos a 25 mm/s, cada cuadrado pequeño del papel (1 mm) considerando su anchura es un valor equivalente a 0,04 segundos; mientras que cuando el ECG se realiza a 50 mm/s ese mismo cuadrado tendrá un valor de 0,02 segundos.

En general, para medir correctamente las ondas e intervalos es preferible hacerlo en un trazado a 50 mm/s.

Del mismo modo, tendremos en cuenta la sensibilidad seleccionada en el equipo, que generalmente será por defecto de 1 cm (10 mm=1 mV), es decir un cuadrado pequeño del papel considerando su altura equivaldrá a 0,1 mV; mientras que si usamos una sensibilidad de 5 mm=1 mV, cada cuadrado equivaldría a 0,2 mV. Si la sensibilidad se duplica (20 mm=1 mV), cada cuadrado valdría 0,05 mV.

Ondas, intervalos y segmentos del ECG

Onda P

Es la onda de activación auricular. Normalmente es una onda pequeña, redondeada y positiva en la derivación II; aunque puede ser positiva, negativa bifásica o positiva con una melladura central.

Duración (anchura): se mide por su interior, partiendo de la línea isoeléctrica, desde la primera inflexión, habitualmente positiva en derivación II, hasta que se une de nuevo con la línea isoeléctrica. Se expresa en segundos.

Amplitud (altura): se mide en derivación II, desde la línea isoeléctrica hasta su punto de máxima altura, ya sea ésta como onda positiva o como onda negativa.

Figura 4.3. La onda P, de activación auricular, es pequeña, redondeada y positiva en la derivación II.

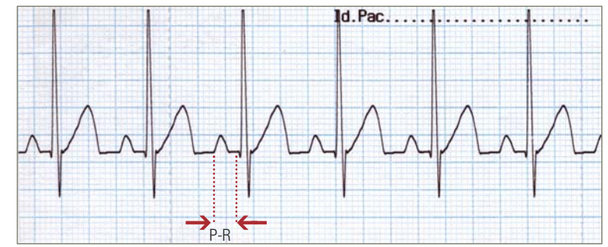

Figura 4.4. El intervalo P-R abarca desde el comienzo de la onda P hasta el comienzo de la Q.

Valores máximos aceptados para la onda P		
	Duración	Amplitud
Perro	0,04 s	0,4 mV
Gato	0,04 s	0,2 mV

Intervalo P-R

Abarca desde el comienzo de la onda P hasta el comienzo de la onda Q, aunque tradicionalmente se denomine P-R. Si no hay onda Q, se mide desde el inicio de la onda P hasta el inicio de la onda R.

Representa el tiempo que tarda el estímulo eléctrico en recorrer toda la porción supraventricular, desde el nódulo sinusal hasta el nódulo aurículoventricular.

Valores aceptados para el Intervalo P-R:
Perro: 0,06 – 0,13 s
Gato: 0,05 – 0,09 s

Tabla 11.1. **Vasodilatadores no i-ECA**

Fármaco	Dosis	Vía	Grupo
Diltiazem	0,5-1,5 mg/kg cada 8-12 horas	PO	Antagonista calcio
Dinitrato de isosorbide	1-2 mg/kg cada 12 horas	PO	Venodilatador
Hidralazina	1 mg/kg cada 12 horas	PO, IV, IM	Arteriodilatador
Mononitrato de isosorbide	1 mg/kg cada 12 horas	PO	Venodilatador
Nicardipino	0,5-1 mg/kg cada 12 horas	PO	Antagonista calcio
Nifedipino	0,5-1 mg/kg cada 12 horas	PO	Antagonista calcio
Nitroglicerina	0,02-0,04 mg/kg cada 12 horas	PO	Venodilatador
Nitroprusiato sódico	1-5 µg/kg /min	IV	Vasodilatador mixto
Verapamilo	1-5 mg/kg cada 8 horas 10-15 µg/kg/ min	PO IV	Antagonista calcio

Efectos secundarios de los bloqueantes de receptores de angiotensina II

- Efectos secundarios menos comunes:
  Fatiga.
  Diarrea.
  Náuseas.
  Nerviosismo.
- Efectos secundarios poco comunes:
  Desmayo.

Parece que los ARAII presentan ventajas con respecto a los i-ECA porque no producen acumulación de cininas (bradiquinina), ni de angiotensina I, con lo que se eliminan los efectos secundarios derivados de ello.

Por otra parte, el bloqueo de angiotensina es más completo porque incluye la generada por la acción de la i-ECA y la producida por otras vías enzimáticas alternativas.

Al principio se sugirió que la eficacia de esta nueva clase de fármacos era similar a la de los i-ECA, pero actualmente se han detectado algunas diferencias originadas por la distinta farmacocinética, farmacodinamia y modo de acción. Por otra parte, no se conoce si los efectos sobre remodelación cardiaca y supervivencia demostrados por los i-ECA se mantienen usando este grupo de medicamentos.

Los ARAII tienen una acción más prolongada de control consistente y sostenido de la hipertensión arterial. Además, son los primeros antihipertensivos que han demostrado, en medicina humana, un perfil de tolerancia similar al del placebo.

El losartán fue el primer fármaco del grupo que se aprobó para su uso clínico. Dentro de este grupo se incluye también el candesartán, que es un profármaco que necesita transformación hepática para ser activo como el anterior. El valsartán e irbesartán que no la necesitan, estarían más indicados en caso de insuficiencia hepática.

Este grupo de fármacos se administran por vía oral en una sola toma diaria. Hasta el momento no se dispone de datos fiables para su empleo en pequeños animales.

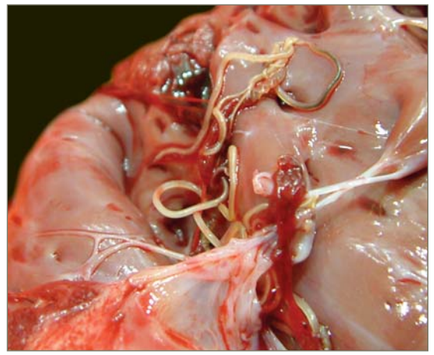

Figura 11.4. Infestación cardiaca por *Dirofilaria immitis* en un perro.

Figura 11.5. Posición ortopneica y ascitis en un mestizo de 15 años con endocardiosis valvular.

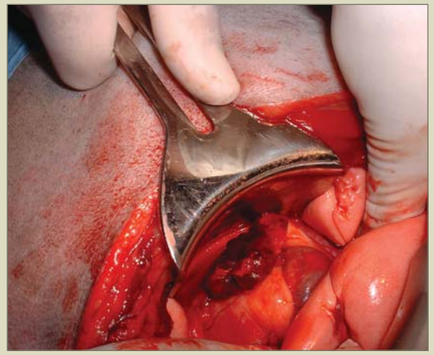

Figura 11.6. Metástasis en aurícula derecha de un hemangiosarcoma esplénico en un Pastor Alemán, macho de 10 años.

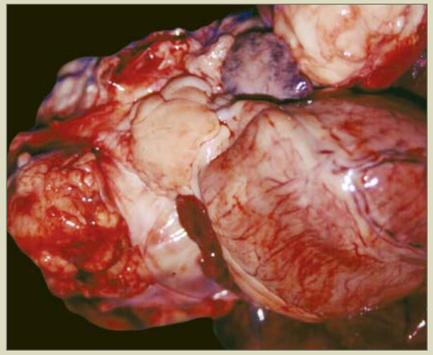

Figura 11.7. Aspecto macroscópico de un rabdomiosarcoma en una hembra de Pastor Alemán de 7 años con insuficiencia cardiaca congestiva

Figura 11.8. Imagen radiológica latero-lateral del rabdomiosarcoma de la imagen 11.7.

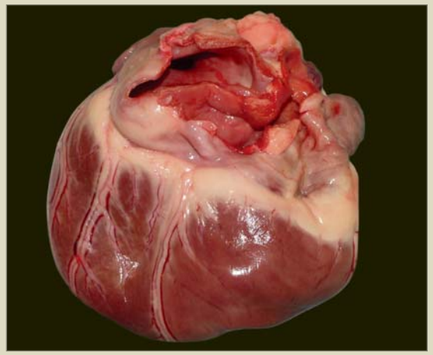

Figura 11.9. Imagen macroscópica de un corazón de un Schnauzer macho de 10 años con miocardiopatía dilatada.

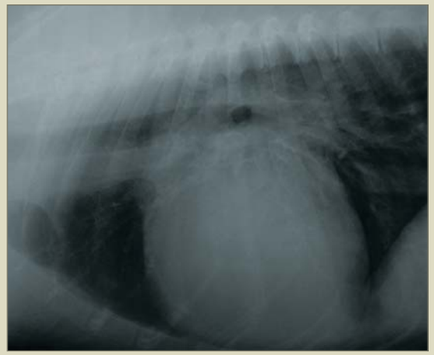

Figura 11.10. Radiografía de una cardiomegalea en un Bouvier macho de 5 años con miocardiopatía dilatada.