עקרונות הטיפול בדימומים

אירועים תרומבוטיים או תרומבואמבוליים הם גורם מרכזי למוות ולתחלואה רבה במטופלים מבוגרים. אפשר לסווג פתולוגיות אלו כפתולוגיות של הקשיש (ראו בתחילת הפרק גורמי סיכון ל־CVD).

לעומת זאת, מטופלים צעירים, עד גיל 40, לא נוטים להגיע לחדר הצנתורים. גורם המוות המוביל בחמשת העשורים הראשונים לחיים הוא טראומה. טראומה מוגדרת כהרס של רקמות הגוף מאנרגיית חום או תנועה. כל רקמות הגוף יכולות להיפגע ישירות מטראומה. עקרונות הטיפול בנפגע מופיעים בפרק 2, ויש לזכור שהדאגה הראשונה היא לנתיב אוויר, למצב נשימתי והמודינמי ולפינוי הנפגע לבית החולים בהקדם האפשרי.

יש לנקוט בכל האמצעים הזמינים כדי למנוע התפתחות אצידוזיס (חמצת), קואגולופתיה (הפרעות קרישה) והיפותרמיה. שלושת המצבים האלה - אצידוזיס, קואגולופתיה והיפותרמיה - מכונים משולש המוות בטראומה. כל אחד מגורמים אלו מקושר לגורם אחר, והשפעתם על פרוגנוזת המטופל היא עצומה.

כדי לבצע את כל הפעולות האלה כראוי יש לפעול בצורה סכמתית, ולהקפיד במיוחד על עצירת דימומים.

דימום: ההגדרה

דימום (hemorrhage) מוגדר כיציאת הדם מכליו. כלומר נוזל הדם יוצא מתוך כלי הדם לחלל אחר או לסביבה החיצונית. דימום המוביל לירידה בפרפוזיה הסיסטמית נקרא הלם המורגי, הלם דמי (hemorrhagic shock).

כאשר הדימום מצטבר בין רקמות הגוף, המצב נקרא שטף דם המטומה (hematoma), תלוי במאפייניו.

- שטף דם מחוץ לקרום המוח הקשה (dura matter) מתחת לגולגולת נקרא המטומה אפידורלית (epidural hematoma).
- שטף דם מתחת לקרום המוח הקשה, בין הקרומים, נקרא המטומה סובדורלית (subdural hematoma)
- שטף דם תת־עורי נקרא המטומה סובדרמלית (subdermal hematoma).

המטומה תת־עורית אפשר לחלק לשלוש קטגוריות, על פי גודל הדימום:

- **פטכיה** (petechiae): המטומה בקוטר של 1 עד 3 מ"מ (תמונה 10.4)
- **פורפורה** (purpura): המטומה בקוטר של 3-10 מ"מ
- **אכימוזה** (ecchymosis): המטומה בקוטר של 10 מ"מ ומעלה

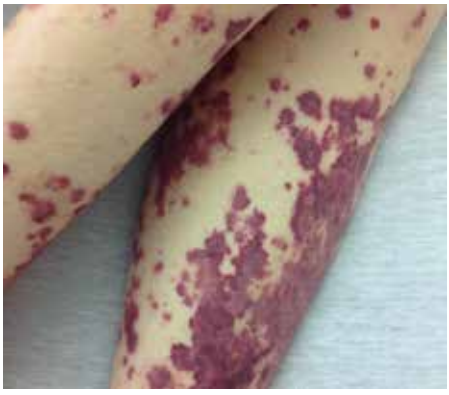

תמונה 10.4 פטכיות

פטכיות ברגליים.
(מזכה: DrFO.Jr.Tn - Own work, CC BY-SA 3.0, https://commons.wikimedia.org/w/index.php?curid=24933117)

דימומים יכולים להופיע על רקע טראומטי, על רקע זיהומי או אפילו באופן ספונטני. כאשר הדימום נובע מעורק, קצב הדימום יהיה גבוה יותר מדימום ורידי.

הדימום יהיה גדול יותר אם יש הפרעות קרישה או בגלל שימוש בתרופות מדללות דם (אנטיאגרגנטי, אנטיקואגולנטי, פיברינוליזיס).

עקרונות הטיפול בדימום טראומטי קשה זהים לעקרונות הטיפול בדימום לא־טראומטי. ההבדל הטיפולי העקרוני בין טיפול באטיולוגיה טראומטית ובין טיפול באטיולוגיה של מחלה הוא האפשרות לשלוט (לעצור) חלק מן הדימומים מחוץ לחדר הניתוח. אפשר לשלוט בדימומים בגפיים, בישבן, בצוואר ובקרקפת.

אם יש דימום פנימי, הכאבים של המטופל מעידים על מקום הדימום. למשל קרע בכלי דם מוחיים יוביל לכאבי ראש, קרע בבסיס האאורטה יוביל לכאבים בקדמת בית החזה, קרע בכלי דם כלייתיים יוביל לכאבים במותניים וכו׳.

עצירת דימומים

דימום גדול יש לעצור בהקדם האפשרי, וכל האמצעים כשרים.

יש טכניקות רבות לעצירת דימומים. ניתן לעצור דימום בלחץ ישיר (תחבושות), בלחץ עקיף (חוסמי עורקים), מילוי (packing) בהחדרת צנתר פולי לתוך פצע, תרופתית ואף ניתוחית (צריבה, הקפאה וקשירת כלי דם). ההעדפה היא לעצירת דימומים בלחץ ישיר. אם לא ניתן לעצור את הדימום בלחץ ישיר יש להשתמש בטכניקה אחרת. אם לא ניתן להשתמש בחוסם עורקים (כגון בישבן), יש לנקוט packing או בצנתר פולי.

דימומים בתוך חלל החזה או הבטן מחייבים התערבות כירורגית (להרחבה על טכניקות לעצירת דימומים ראו בפרק 25). הטיפול התרופתי המצוי בנט״ן לעצירת דימומים הוא הקסקפרון (TXA). תרופה זו היא אנטיפיברי־נוליטית, כלומר מונעת פירוק קרישי דם. מנגנון הפעולה של הקסקפרון הוא עיכוב פלסמינוגן. פלסמינוגן כידוע הופך לפלסמין, שבתורו מפרק פיברין. לכן עיכוב פלסמינוגן הוא פעולה התומכת בקרישת הדם.

סוגי הפצעים

פצע הוא פגיעה בשלמות העור. זו אחת התלונות הנפוצות ביותר בעולם הרפואה. יש סוגים רבים של פצעים, ולכל סוג השלכות טיפוליות שונות:

- **חתך (incision)** - פצע בעל שוליים ישרים. כמו פציעה מסכין.
- **לסרציה (laceration)** - פצע בעל שוליים משוננים, כמו פציעה ממסור או משבר זכוכית.
- **ניקוב (puncture)** - פצע שנגרם מחדירת גוף זר לעומק הגוף. הפציעה העורית היא קטנה, ואינה מעידה על הפגיעה הפנימית. לדוגמה, אדם שדרך על מסמר או על חפץ חד אחר, נשיכה, הכשה.
- **שפשוף (abrasion)** - פציעה שטחית של רקמת העור בלבד, בגלל חיכוך מוגבר של העור במשטח הפוגע. דוגמאות לכך אפשר לראות אצל נפגעי תאונות אופנוע שנגררים על גבי הכביש.
- **כוויה (burn)** - פגיעה ברקמת עור בגלל פגיעות תרמיות.
- **חבורה (קונטוזיה, contusion)** - חבלה קהה, רקמת העור נשמרת.
- **אבולציה (avulsion)** - סוג של לסרציה שבה כל שכבות העור נפגעות באזור נרחב. בשל כך יש רקמת עור שאינה מחוברת היטב לשאר הגוף, אותה אפשר להזיז ובכך לחשוף רקמות פנימיות.
- **קטיעה (amputation)** - ניתוק מוחלט או חלקי של גפה משאר הגוף.

הטיפול בפצע לאחר עצירת הדימום

ניקוי הפצע - שטיפת הפצע בנוזל סטרילי או מים וסבון כדי לסלק חלקיקים זרים מתוך הפצע.

חיטוי הפצע - שימוש בתרופות אנטיספטיות כגון פולידין או כלורקסידין.

אנטיביוטיקה - במידת הצורך לתת אנטיביוטיקה מקומית או מערכתית.

סגירת הפצע - תפרים או הדבקה או חבישה.

טיפול בכאב

דיסקציה של האאורטה (Aortic Dissection)

דיסקציה (קרע) של האאורטה מוגדרת כהיפרדות שכבות דופן האאורטה. קרע קטן בטוניקה אינטימה מוביל להצטברות דם בתוך המרווח הקיים בין הטוניקה אינטימה ובין הטוניקה מדיה. חלל זה (lumen), שבאופן פי־זיולוגי אינו מכיל דם, לפתע מכיל נוזל דם, ולכן גם נקרא false lumen.* זהו דימום לתוך דופן האאורטה עצמה.

* דיסקציה של האאורטה נחשבת אקוטית אם היא קיימת פרק זמן הקצר משבועיים. יש מטופלים הסובלים מדיסקציה כרונית. במצב כזה ה־false lumen מצופה תאי אנדותל, אך הזרימה בו איטית יותר מה־true lumen. במקרים אלו הפרוגנוזה טובה והתמותה נמוכה.

יותר מ־90% מהדיסקציות נמצאות באאורטה העולה, עד 10 ס"מ מהמסתם האאורטלי. עם זאת, כל אזור באאורטה יכול להיות מושפע. הפרוגנוזה בדיסקציה אקוטית של האאורטה היא לא טובה והתמותה מגיעה עד60%, אם כי זה תלוי במקום ובאופי הדיסקציה (יש דיסקציות אקוטיות עם תמותה של 10%) (איור 10.10).

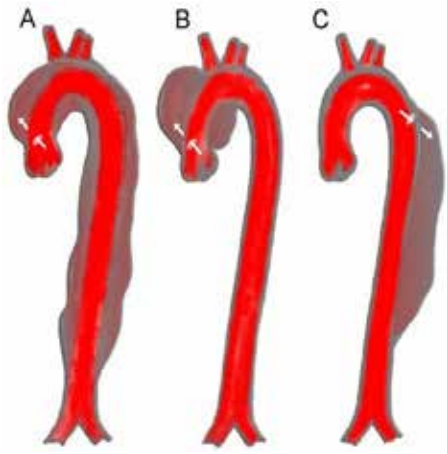

איור 10.10 דיסקציה (קרע) של האאורטה (Aortic Dissection)

מקומות נפוצים שבהם יכולה לקרות דיסקציה של האאורטה:
(A) - הרחבה של כל ההאורטה
(B) - הרחבה של החלק העולה של האאורטה
(C) - הרחבה של החלק היורד של האאורטה

* נהור (lumen) הוא החלל הפנימי של מבנה צינורי חלול בגוף כגון כלי דם, כלי נשימה או מעי.