אנטומיה של מערכת הנשימה

מערכת הנשימה היא המערכת האחראית על שחלוף הגזים של הגוף. תפקידה להוציא אל מחוץ לגוף את הפחמן הדו־חמצני המיוצר על ידי הגוף בתהליכים המטבוליים, ולהכניס מהסביבה החיצונית חמצן לשימוש הגוף. הדם מעביר אל תאי הגוף את החמצן ואוסף את הפחמן הדו־חמצני מכל תא ותא, ומערכת הנשימה עושה זאת עבור הגוף כולו.

מערכת הנשימה מורכבת מדרכי האוויר האחראיות על מעבר האוויר פנימה אל הריאות, ומהריאות שהן האיבר שבו מתבצע שיחלוף הגזים עם מערכת הדם, החוצה. דרכי האוויר מתחילות בחלל הפה ובחלל האף, יורדות דרך קנה הנשימה עד הריאות הנמצאות בבית החזה, בשני צידיו.

שרירי הנשימה משתתפים בפעולת הנשימה והעצמות ביחד עם אברים נוספים, כגון הצלעות ועצמות האף. לדוגמה, שמשתתפים בהגנה על איברי מערכת הנשימה. במערכת הנשימה פעילות שתי קבוצות של שרירים: הסרעפת והשרירים הבין־צלעיים הם שרירים משורטטים המופעלים גם באופן אוטומטי וגם באופן רצוני. בדופנות כלי הנשימה יש שרירים חלקים המופעלים באופן אוטומטי ומגיבים לגורמים חיצוניים, כגון: עשן, אבק, תרופות מרחיבות סימפונות וכו'. את מערכת הנשימה מחלקים לשניים: דרכי האוויר העליונות ודרכי האוויר התחתונות.

דרכי האוויר העליונות

החלק העליון של מערכת הנשימה - מהאף והלוע דרך קנה הנשימה והברונכים - מורכב בין היתר משרירים חלקים, מסחוס, מאפיתל ומבלוטות הפרשה.

דרכי האוויר העליונות כוללות את חלל האף וחלל הפה עד הלוע. חלל האף מתחיל בנחיריים ומסתיים בחלק העליון של הלוע שנמצא מעל החיך הרך ונקרא הלוע האפי (nasopharynx). באמצע חלל האף נמצאת מחיצת האף (nasal septum) המחלקת את חלל האף לימין ושמאל. בכל צד יש כמה עצמות שטוחות העטופות ברירית ועשירות בכלי דם, והן בנויות על מדפי עצם מוארכים שיש להם צורת קונכייה, ומכאן שמן: קונכיות האף (-na sal conchae). שמן נקבע לפי מיקומן: קונכייה תחתונה (inferior concha), קונכייה אמצעית (middle concha) וקונכייה עליונה (superior concha). מדפים אלה יוצרים ארבעה מסלולים לזרימת האוויר (meatus). חלל האף מרופד בשכבת רירית שתפקידה ללחלח ולחמם את האוויר שנכנס דרכן, ויש ריסים (cilia) שתפקידם לנקות את האוויר שנכנס דרך האף מהאבק ומשאר מזהמים. שני השלישים התחתונים של הרירית באף הם לשימוש מערכת הנשימה והשליש העליון מוקדש לחוש הריח של מערכת העצבים (olfactory area) שם נמצא קרום מיוחד המיועד לכך (olfactory membrane). בקונכיות האף יש פתח לארבעה חללים בעצמות הגולגולת הקרויים סינוסים (sinus).

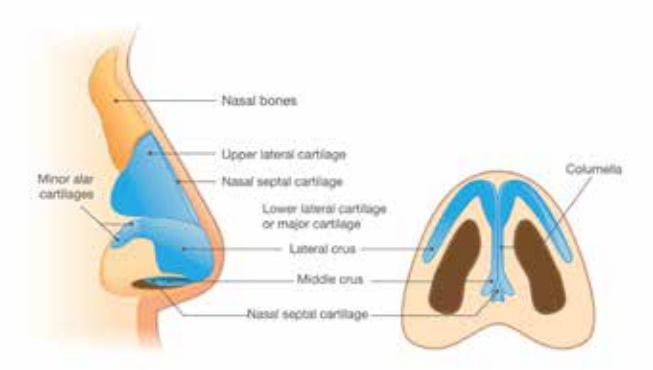

איור 3.1 אנטומיה של דרכי הנשימה העליונות: האף

בתמונה רואים את הקונכיות (turbinate = קונכייה), את פתחה של תעלת האוזן התיכונה (Eustachian tube) ואת החלוקה ל: הלוע העליון (nasopharynx), הלוע האמצעי (oropharynx), הלוע התחתון (laryngo-pharynx) ומשמאל את הסינוסים.

הסינוסים נקראים על שם עצם הגולגולת שבה הם נמצאים: frontal sinus, ethmoid sinus, sphenoid sinus, maxillary sinus. כמו כן, יש תעלה המחברת בין האוזן התיכונה ללוע

העליון ושמה ה־pharyngotympanic tube או Eustachian tube (איור 3.1).

סינון האוויר באף קפדני מאוד - הוא מסנן חלקיקים עד גודל של 6 מיקרומטר, אם כי זהו סינון חלקי. חלקיקים בגודל 1-5 מיקרומטר שוקעים בסימפונות. חלקיקים הקטנים מ־1 מיקרומטר מגיעים לנאדיות הריאה. חלקם עוברים בדיפוזיה לדם וחלקם מרחפים באוויר ויוצאים בנשיפה. עשן סיגריות, לדוגמה, מורכב מחלקיקים בגודל 0.3 מיקרומטר. החלקיקים של העשן עוברים את כל מנגנוני הסינון ומגיעים עד הנאדיות. כשליש מהחלקיקים בעשן סיגריות עוברים בדיפוזיה לדם.

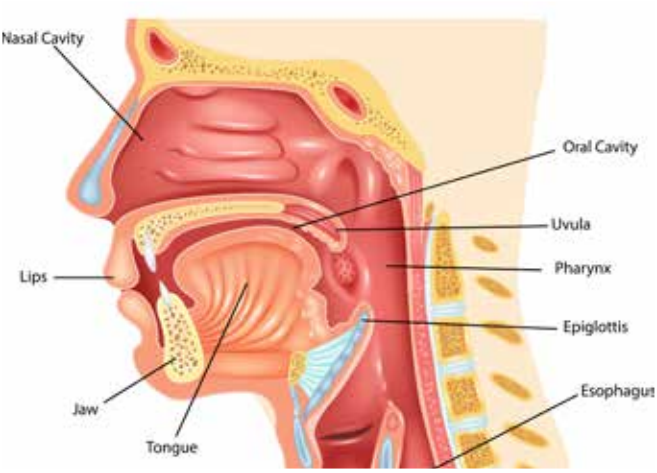

איור 3.2 אנטומיה של דרכי הנשימה העליונות: הלוע

הענבל ממבט צידי; בתמונה רואים את הוושט (esophagus) ואת סחוס האפיגלוטיס (epiglottis, מכסה הגרון) שחוסם מעבר אוכל לקנה הנשימה בזמן בליעה.

חלל הפה הוא החלל השני שדרכו נכנס אוויר לגוף. חלל האף גדול מחלל הפה פי שלושה. חלל הפה מתחיל בשפתיים ובשיניים, כולל את הלשון, החיך הקשה והחיך הרך, הלחיים בצדדים והלוע האמצעי (oropharynx) מאחור. ממש לפני הלוע, בשני צידיו, נמצאים השקדים (tonsils), ובאמצע, שומר על הכניסה ללוע, נמצא הענבל (uvula). חלל הפה נפתח בצידו האחורי ללוע ושם שני פתחים - פתח קדמי המוביל לקנה הנשימה (trachea) ופתח אחורי המוביל לוושט (esophagus) (איור 3.2).

כמו לאף, גם לפה תפקיד נוסף - לעיסת המזון, בליעתו והעברתו לוושט. לתכונה זו חשיבות במצבים רפואיים מסוימים כי מזון עלול לחסום את דרכי הנשימה.

אל הלוע העליון (nasopharynx) מגיע האוויר מחלל האף וממשיך ללוע האמצעי שאליו מגיע האוויר מחלל הפה וממשיך ללוע התחתון (laryngopharynx). כדי למנוע ממזון להיכנס לקנה הנשימה ולחסום אותו, בעת פעולת הבליעה הלוע התחתון עולה כלפי מעלה, הקנה עולה ונסתם על ידי האפיגלוטיס (epiglottis), מכסה הגרון (epiglottis) - סחוס המונע את כניסת האוכל הנבלע לקנה ומחליק אותו הישר לוושט (איור 3.2). הלוע התחתון אף הוא מצופה ממברנה רירית, כמו כל דרכי הנשימה העליונות.

מתחת ללוע נמצא חלל הגרון (לרינקס, larynx). דרך הגרון עובר האוויר מהלוע לקנה הנשימה (trachea) ומשם לריאות. הוא גם מונע כניסת אוכל ושתייה לקנה הנשימה. בגרון נמצאת גם תיבת הקול (glottis) האחראית על הדיבור. מבנה תיבת הקול משפיע על איכות הקול. לאוויר שיוצא דרך תיבת הקול, ולא לאוויר שנכנס דרכה, חשיבות גדולה בדיבור: ככל שהפתח בתיבת הקול צר יותר, הקול דק יותר. הגרון נמצא בחלק הקדמי של הצוואר מול חוליות C3 עד C6. שלד הגרון מורכב מתשעה סחוסים: שלושה סחוסים בודדים (epiglottis, cartilage, cricoid cartilage, thyroid cartilage) ועוד שישה סחוסים הבאים כשלושה זוגות (arytenoid cartilage, corniculate cartilage, cuneiform cartilage).

העליון והגדול מכל הסחוסים הוא סחוס התירואיד (thyroid cartilage), נקרא גם קרום התירואיד, והוא הגרוגרת שאפשר לראות לרוב אצל גברים בוגרים. הסחוס התחתון הוא הקריקואיד (cricoid cartilage), הסחוס הראשון של הקנה, והיחיד מהם שיש לו צורת טבעת שלמה. העצם שמחזיקה את כל מבנה הגרון היא עצם הלשון -

ההיואיד (hyoid). עצם זו היא העצם היחידה בגוף שאינה מחוברת לשום עצם אחרת. היא משמשת נקודת עיגון ללשון ולסחוס התירואיד ולשאר הרקמות באזור. צורתה כצורת האות "U" והיא נמצאת מתחת ללסת התחתונה (mandible). בין ההיואיד לסחוס התירואיד נמצא קרום התירואיד (thyroid membrane). בין סחוס התירואיד לקריקואיד נמצא קרום המכסה את הקנה - קרום הקריקותירואיד (cricothyroid membrane). שלושת זוגות הסחוסים האחרים נמצאים מאחורי סחוס התירואיד (איורים 3.3, 3.4)

איור 3.3 מבט קדמי על תיבת הקול
בתמונה רואים את שלושת הסחוסים הבודדים: epiglottis cartilage, cricoid cartilage, thyroid cartilage ואת עצם הלשון, ההיואיד (hyoid).

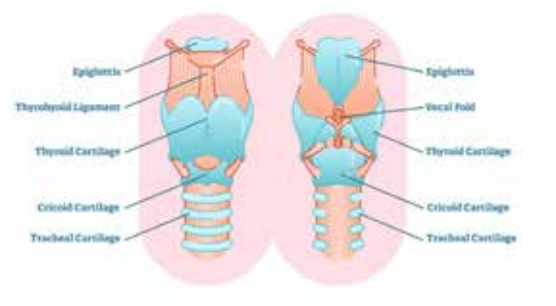

איור 3.4 מבט אחורי על תיבת הקול
בתמונה רואים את שלושת זוגות הסחוסים: rytenoid cartilage, corniculate cartilage, cuneiform cartilage.

דרכי האוויר התחתונות

מתחת לתיבת הקול נמצאות דרכי האוויר התחתונות. הן מתחילות בקנה הנשימה ומסתיימות בריאות. קנה הנשימה (trachea) מעביר את האוויר מהלוע עד הריאות. קנה הנשימה עובר במרכז החלק הקדמי של הצוואר עד החזה החל מחוליה 6C עד חוליה 5T/ 4T. קוטרו כ־2 ס"מ. חלקו הקדמי של הקנה מורכב מ־15 עד 20 טבעות סחוס שיש להן צורת U והן שומרות על מבנה הקנה ומשאירות אותו פתוח. החלק האחורי של הקנה מורכב מדופן השריר החלק של הוושט. בעת בליעת מזון הוושט יכול להתרחב באופן זמני אל תוך הקנה כדי לאפשר למזון לעבור. אורכו של הקנה במבוגר הוא 9-15 ס"מ.

בסופו מתפצל קנה הנשימה לשתי הסימפונות הראשיות (bronchi) - ימין ושמאל, אחד לכל ריאה. נקודת הפיצול נקראת הקארינה (carina). לתאי האפיתל בדפנות הקנה יש מבנה מיוחד של שערות קטנטנות, הנקראים ריסים (cilia). ריכוזם הוא בערך 200 ריסים לתא אפיתל. תאים מיוחדים, המכונים תאי גביע (goblet cells), מפרישים ריר (mucus) המצפה את הקנה מבפנים. תפקיד הריר הוא ללחלח את האוויר ולנקות את החלקיקים המזהמים שנכנסים עם האוויר. החלקיקים שהצטברו נדחפים מעלה אל מחוץ לקנה בעזרת תנועת הריסים. הריסים מניעים את הריר בקצב של סנטימטר לדקה, והחלקיקים מסולקים ממערכת הנשימה בשיעול או בבליעה.

קנה הנשימה מתפצל לשני סימפונות (ברונכים), אחד לכל ריאה. כמו בעורקים, כל אחד מהסימפונות (הברונכים) ממשיך ומתפצל הלאה לצינורות קטנים יותר ויותר, שבסופם הברונכיאולות, במעין מבנה מסתעף הדומה לעץ הפוך. להתפצלויות אלה קוראים העץ הברונכיאלי (bronchial tree). מבנה הסימפונות דומה למבנה הקנה (סחוסים המחוברים ברקמת חיבור). ככל שההתפצלויות נמשכות הסימפונות נעשים צרים יותר ויותר, כמות הסחוס יורדת וכמות השריר החלק עולה. כאשר קוטר הסימפון מגיע ל־1 מ"מ, כבר אין סחוס והסימפונות עשויים משריר חלק. כפי שראינו בדופנות העץ הברונכיאלי יש שריר חלק.

מבחינה טיפולית חשוב לזכור שהשריר החלק בעץ הברונכיאלי רגיש לאפינפרין, ותרופה זו יכולה להרחיב את הסימפונות בעת הצורך.

הסימפון הימני שמתפצל מן הקנה הוא רחב וקצר יותר מהשמאלי. הסימפון השמאלי נדחק כלפי מעלה בגלל הלב הנוטה שמאלה, ולמעשה נמצא כמעט בזווית ישרה לקנה. כל סימפון ראשי מתפצל לכל אחת מאונות הריאה (lung lobe): סימפון ימין מתפצל לשלוש אונות הריאה הימנית וסימפון שמאל לשתי אונות הריאה השמאלית. בהמשך יש פיצול לאוניות הריאה - 10 אוניות בימין, 9 אוניות בשמאל (איור 3.5).

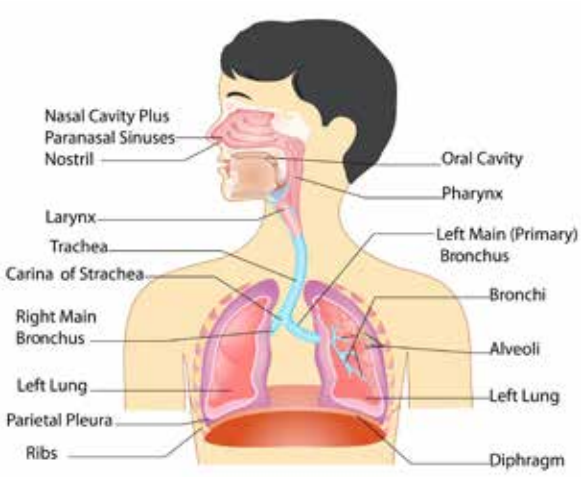

איור 3.5 מעבר האוויר בדרכי האוויר העליונות: מהקנה עד הריאות

הקנה← סימפונות (bronchi ימין ושמאל)← פיצולים המגיעים לאונות הריאה (שלושה מימין ושניים משמאל) ← פיצולים לאוניות הריאה (עשרה מימין ותשעה משמאל) ← נאדיות (alveoli - אינן מופיעות בתמונה).

ההתפצלות הלפני אחרונה יוצרת את ה־alve-olar ducts, אלו נקראות הסימפונות הסופיות גם terminal bronchioles (הברונכיאולים הטרמינליים), אליהם מחוברים האשכולות של נאדיות הריאה וגם הם משתתפים בשחלוף הגזים בריאות.

התחנה הסופית של ההתפצלויות היא נאדיות הריאה. הנאדיות (alveoli), דמויות ענבים ולהן צורת אשכול, הן נמצאות בקצות הסימפונות (איור 3.6).

נאדיות הריאה, ובמידה מסוימת גם הברונכיולים הטרמינלים, הן החלק הפעיל במערכת הנשימה, ובהן מתבצע שחלוף חילוף הגזים בפועל. מספרן הוא כ־300 מיליון, ולהן שטח פנים כולל של כ־70 מ"ר. הן בנויות מרקמת אפיתל עם סיבים אלסטיים. כדי למנוע את קריסת הנאדיות כשהן מתרוקנות מאוויר, הנאדיות עטופות בסורפקטנט (surfactant) - חומר המחזיק את הנאדיות פתוחות. סורפקטנט המיוצר ברציפות מקטין את מתח הפנים של הנאדיות ובכך מונע את קריסתן פנימה. מסביב לנאדיות יש רשת נימים דקים מאוד הצמודים לאפיתל. בגלל הפרש הלחצים החלקיים של הגזים בנימים ובנאדיות הריאה, הדם בנימים משחרר בדיפוזיה פחמן דו־חמצני לנאדיות ומקבל מהנאדיות (בדיפוזיה) חמצן טרי.

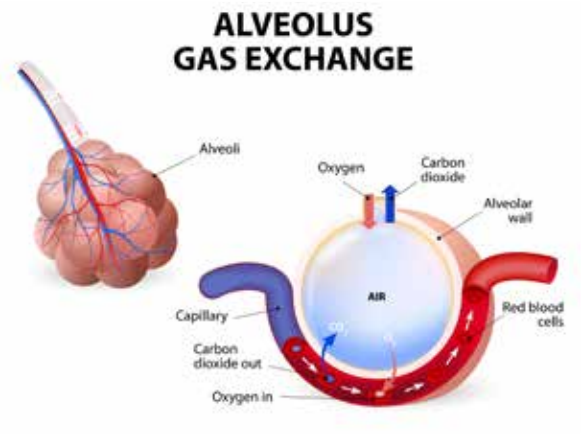

איור 3.6 נאדיות הריאה

נאדיות הריאה ומסביבן הנימים. החץ האדום מסמן כניסת חמצן מהנאדיות לנימים והחץ הכחול את יציאת הפחמן הדו־חמצני מהנימים לנאדיות.

מבנה בית החזה

דרכי האוויר התחתונות והריאות נמצאות בתוך בית החזה.

גבולות בית החזה

הגבול העליון הוא עצמות הבריח, הגבול התחתון הוא הסרעפת (diaphragm), מלפנים עצם החזה (sternum), ומאחור עמוד השדרה. כמו כן, בית החזה עטוף בכלוב החזה (rib cage) הבנוי מהצלעות ומהשרירים הבין־צלעיים (איור 3.7)

הצלעות הן עצמות שטוחות יחסית וכל צלע יוצאת מהחיבור בין שתי חוליות בעמוד השדרה החזי, ויורדת קצת כלפי מטה. בשל מבנה זה הצלעות מקיפות את הגו. החלק של הצלעות בקדמת הגוף פונה מעלה לכיוון עצם החזה. החלק האחורי של הצלעות הוא גרמי עשוי עצם, והחלק הקדמי של הצלע המתחבר לעצם החזה עשוי מחומר רך יותר - סחוס. הסחוס מאפשר תנועה חופשית יחסית של הצלעות, תנועתיות שחשובה לתהליך הנשימה.

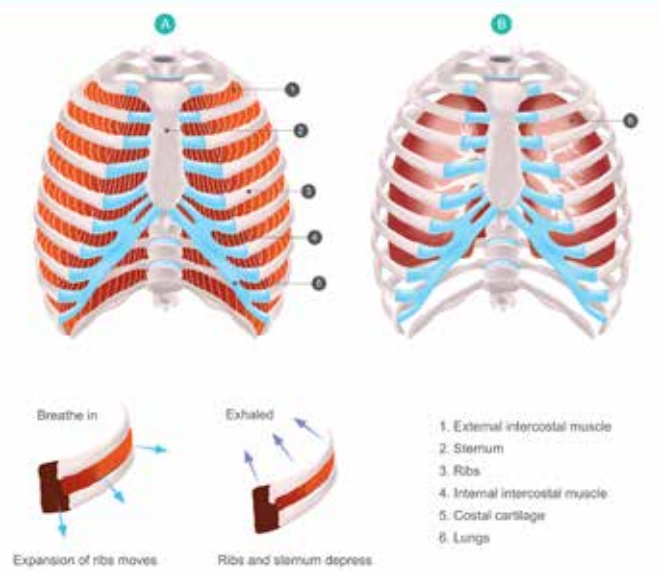

איור 3.7 בית החזה

בתמונה רואים את גבולות בית החזה, את הסרעפת (diaphragm) ואת השרירים הבין־צלעיים.

הצלעות מורכבות מ־12 זוגות הממוספרים 1-12 ומכונות לפי חוליות עמוד השדרה שאליהן הן מחוברות. הצלעות מחולקות לשלושה סוגים על פי החיבור שלהן: אמיתיות, מדומות ומרחפות/צפות. כל צלע יוצאת מנקודת החיבור בין חוליה לחוליה שמעליה (איור 3.8). המספר של הצלע נקבע לפי מספר החוליה שמעליה, למשל זוג צלעות מספר 1 יוצא מבין חוליה C7 לחוליה T1, זוג צלעות מספר 2 יוצא מבין חוליה T1 לחוליה T2 וכן הלאה.

הצלעות האמיתיות הן צלעות 1-7, והן מתחברות מאחור לעמוד השדרה ומלפנים הסחוס שלהן מתחבר לעצם החזה. צלעות 8-10 הן מדומות והסחוס שלהן מלפנים אינו מתחבר לעצם החזה אלא מתחבר לסחוס של הצלע השכנה שמעליה: הסחוס של צלע מספר 10 מתחבר לסחוס של צלע מספר 9, שמתחבר לסחוס של צלע מספר 8, שמתחבר לסחוס של צלע מספר 7, ורק אז יש חיבור לעצם החזה. צלעות 11 ו־12 הן הצלעות המרחפות, הצפות. הן מתחילות בעמוד השדרה ומסתיימות בצד הגוף. אין להן קצה סחוסי כלל, הן אינן מתחברות מלפנים לשום מבנה בבית החזה, הן קצרות יותר מהאחרות והקצה הקדמי שלהן מרחף בצידי הגו.

המרווחים בין הצלעות נקראים מרווחים בין־צלעיים (intercostal space). כמו בצלעות, גם המרווחים ממוספרים לפי מספר הצלע שמעליהן. במרווחים אלה נמצאים השרירים הבין־צלעיים (intercostal muscles, ובקיצור=IC)

והם מחולקים לשלושה סוגים: החיצוניים (IC external=), הפנימיים (internal IC) והפנימיים ביותר (innermost IC). בין השרירים הפנימיים לשרירים הכי פנימיים יש מבנה ושמו VAN - המורכב מראשי התיבות של וריד, עורק, עצב (vein, artery, nerve). מתחת לכל צלע, בצמוד לצלע, נמצא המבנה הזה - וריד+עורק+עצב - ובו הווריד צמוד לצלע, אחריו העורק ואחר כך העצב.

המרווחים הבין־צלעיים חשובים מאוד מכיוון שהם משמשים נקודות ציון על המפה האנטומית של בית החזה. חשוב לזכור - זוג הצלעות הראשון נמצא (ומוגן) מאחורי עצמות הבריח. כשבודקים את בית החזה, זוג העצמות הראשון שפוגשים הוא למעשה זוג הצלעות השני, צלעות מספר 2.

עצם החזה, הסטרנום (sternum), נמצאת במרכז קדמת בית החזה ומגינה על חלל הבינה (mediastinum) הנמצא תחתיה (עמוק לה). עצם החזה מורכבת משלושה חלקים: מנובריום (manubrium), גוף הסטרנום (sternal body) והקסיפואיד (xiphoid process). המנובריום הוא החלק העליון של הסטרנום. קל למצוא אותו בעזרת השקע הנמצא בחלקו העליון של בית החזה, מתחת לגרוגרת, במקום שהוא נקודת החיבור בין שתי עצמות הבריח. לשקע הזה קוראים ה־Jugular notch או suprasternal notch והוא מקום החיבור של זוג הצלעות הראשון (המוסתר מאחורי עצמות הבריח). כשממשיכים מטה אפשר לחוש בליטה קטנה (בליטה על הסטרנום) המסמלת את המעבר לגוף הסטרנום, עצם החזה.

בין המנובריום לגוף הסטרנום עצמו יש זווית הסטרנום (sternal angle) המכונה גם manubriosternal joint, והזווית שנוצרת במקום החיבור בין המנובריום לסטרנום נקראת הזווית על שם לואיס (Louis). בנקודה זו ממש מתחבר זוג הצלעות השני לסטרנום בגובה חוליות T3-T4 של עמוד השדרה. בזווית הסטרנום נמצאת גם נקודת הקארינה (carina) - פיצול הקנה לשני הסימפונות הראשיים. אל גוף הסטרנום מתחברות צלעות 3-7. מתחת לחיבור של צלע 7, שאליו מתחברות גם צלעות 8-10, יש שלוחה קטנה של הסטרנום ושמה הקסיפואיד (xiphoid process). שלוחה זו, שאורכה שונה מאדם לאדם, מתחילה כסחוס ונעשית גרמית בגיל 40. הקסיפואיד מסמן את קו האמצע לגבול העליון של הכבד, מקום הגיד המרכזי של הסרעפת וגבולו התחתון של הלב. גובה הקסיפואיד מקביל לחוליה T10 בעמוד השדרה.

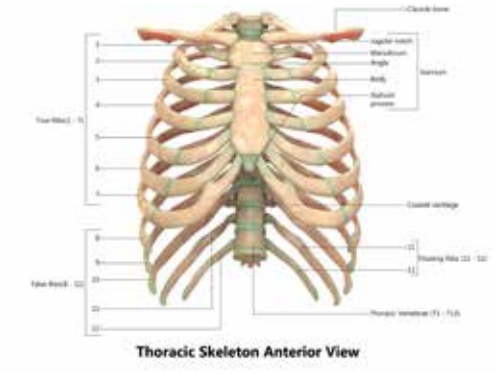

איור 3.8 מבנה כלוב הצלעות ממבט קדמי (אנטריורי)
בתמונה רואים את ההבדל בין הצלעות האמיתיות, המדומות והמרחפות/הצפות ואת הסחוסים המחברים שלהן. כמו כן אפשר לראות את עצם הסטרנום ואת חלקיה.

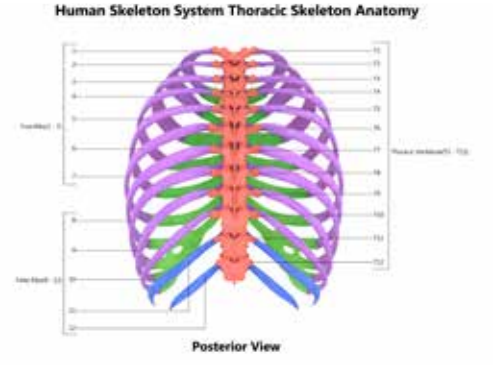

איור 3.9 מבנה כלוב הצלעות ממבט אחורי (פוסטריורי)
בתמונה רואים את החיבור של כל הצלעות לחוליות עמוד השדרה.

מבנה הריאות

הריאות הן איבר ספוגי הנמצא בבית החזה - אחת מימין ואחת משמאל, וביניהן חלל הבינה (mediastinum). הלב הנמצא בין הריאות, נוטה שמאלה ותופס חלק מהמקום של הריאה השמאלית, ולכן הריאה השמאלית קטנה מהימנית. בסיס הריאות צמוד לסרעפת והחלק העליון של הריאות נמצא כ־2.5 ס"מ מעל עצמות הבריח. צבע הריאות ורוד בלידה ועם הזמן הן מאפירות. נקודת הכניסה של הסימפונות, העצבים וכלי הדם לריאות נקרא שער הריאה (hilum of lung). לאחר כניסתם של כלי דם אלו לריאה הם מתפצלים לסעיפים שיזינו את האונות והאוניות השונות. הריאות בבית החזה מעוגנות בשער הריאה בלבד.

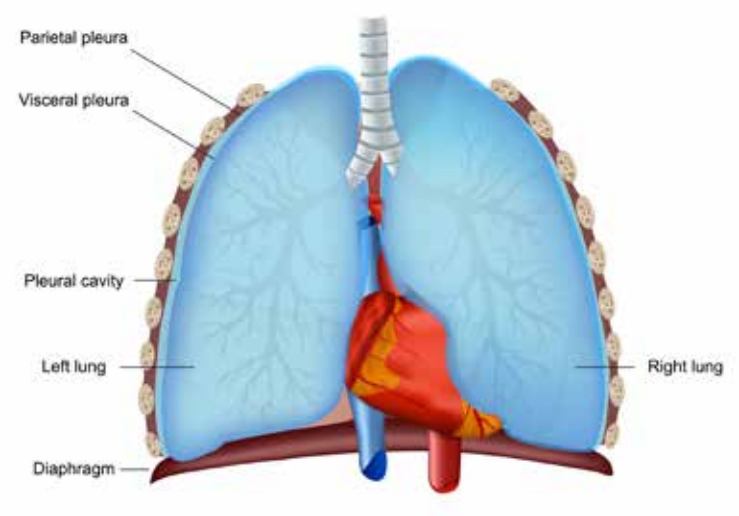

איור 3.10 קרומי הפלאורה

בתמונה רואים את הפלאורה הפנימית (visceral pleura) הצמודה לריאות עצמן, את הפלאורה החיצונית (parietal pleura) וביניהן את החלל הפוטנציאלי (pleural cavity). בחלל שבין שתי הריאות נמצא הלב והוא נקרא חלל הבינה (mediastinum).

הריאות מכוסות בקרום הריאה הנקרא גם קרום הצדר, קרום האדר, הפלאורה (pleura). קרום זה מורכב משתי שכבות, פנימית וחיצונית. הפלאורה הפנימית (visceral pleura) דבוקה לריאה עצמה, והפלאורה החיצונית (parietal pleura) דבוקה מבפנים לדופן בית החזה. בין קרומי הפלאורה נמצא נוזל סיכה וחלל פוטנציאלי (pleural cavity) (איור 3.10). הוא נקרא חלל פוטנציאלי מכיוון שבמצב תקין הוא אמור להכיל ריק (ואקום) החיוני לתהליך הנשימה. בעת פציעה הוא יכול להתמלא בדם, נוזל או אוויר. כמו כן, החלל יכול להתמלא בנוזלים שונים שדלפו ממערכת הדם - תסנין (transudates) או בנוזלים בשל זיהום או דלקת - תפליט (exudates). פגיעה בריק של חלל הפלאורה פוגמת בנשימה. הנוזל בין קרומי הפלאורה, המשמש נוזל סיכה, הוא בעל מרקם של רירית (מוקוס, mucus) המאפשר לקרומים להחליק זה על גבי זה. הנוזל הפלאורלי נמצא בכמות קטנה מאוד, כמה מ"ל בלבד. הוא מנוקז על ידי מערכת הלימפה שמעבירה את עודפי הנוזלים לזרם הדם הווריד‍י ובכך מסייעת לשמור על תת־הלחץ בין קרומי הפלאורה. בתהליך הנשימה נוצר לחץ שלילי בין קרומי הפלאורה והוא שגורם לריאות להתרחב ולהתמלא אוויר. הלחץ התקין בין קרומי הפלאורה הוא לחץ שלילי וערכו 7- ממ"כ, אך בכל מקרה, אסור שיעלה מעל -4 ממ"כ. מעבר לערך זה הריאות יקרסו.

פיזיולוגיה של מערכת הנשימה

תהליך הנשימה

פעולת הנשימה נקראת אוורור. בפעולת הנשימה האוויר נע בתוך דרכי הנשימה מהאוויר שמחוץ לגוף אל נאדיות הריאה, ובכיוון ההפוך. מטרת הנשימה היא חמצון הדם בריאות כדי להעביר את החמצן לרקמות וכן סילוק פחמן דו־חמצני מכלי הדם לריאות. לתהליך הנשימה כולו ארבעה תפקידים:

- **התפקיד הראשון -** אוורור. כלומר הכנסת חמצן אל הריאות והוצאה של פחמן דו־חמצני מהריאות.
- **התפקיד השני -** מעבר החמצן מנאדיות הריאה לדם, ומעבר פחמן דו־חמצני מהדם אל הנאדיות.
- **התפקיד השלישי -** העברת החמצן מהדם לרקמות, וקבלת פחמן דו־חמצני מהרקמות לדם.
- **התפקיד הרביעי -** בקרה, כמו כל תהליך אחר בגוף.

הפיזיולוגיה של הנשימה מבוססת על הפרשי לחצים. הלחץ מחוץ לגוף נקרא לחץ אטמוספרי (atmospheric pressure) והוא נמדד במ"מ כספית (mmHg, ממ"כ). הלחץ האטמוספרי בגובה פני הים עומד על 760ממ"כ. הלחץ בין קרומי הפלאורה (intrapleural pressure) נמוך יותר ובאופן תקין נמצא בטווח של 457-157Hmm. על כן, קרומי הפלאורה הפנימית והחיצונית צמודים זה לזה. הלחץ בנאדיות (intra pulmonic pressure) תלוי בשלב של תהליך הנשימה, שאיפה או נשיפה, אך מכיוון שהנאדיות פתוחות לאוויר, הלחץ בהן שואף להיות כמו הלחץ האטמוספרי 760ממ"כ.

תהליך הנשימה מחולק לשני שלבים: כניסת אוויר או שאיפה (inspirium) ויציאת האוויר או נשיפה (expirium). תהליך הנשימה מתחלק לנשימה חיצונית ולנשימה פנימית. הנשימה החיצונית (external respiration) מתרחשת בין הנימים לנאדיות, והנשימה הפנימית (internal respiration) מתרחשת בין רקמות הגוף לנימים. האוורור תלוי בהפרשי הלחצים הנובעים משינוי נפח בית החזה. השרירים המשתתפים בתהליך הנשימה הם הסרעפת, שאחראית על אורך חלל בית החזה (מלמעלה למטה), והשרירים הבין־צלעיים, האחראים על ההיקף של בית החזה (לצדדים, קדימה ואחורה).

שאיפה (inspirium) - תהליך השאיפה, כניסת האוויר, הוא תהליך אקטיבי. השרירים הבין־צלעיים מתכווצים והצלעות נעות הצידה ומעלה (כלפי חוץ); הסטרנום אף הוא עולה, הסרעפת מתכווצת ומשתטחת כלפי מטה. ועקב תנועות אלו נפח בית החזה גדל. קרום הפלאורה החיצוני נמתח יחד עם בית החזה וקרום הפלאורה הפנימי נמתח איתו בגלל הריק ביניהם. הנפח של הנאדיות גדל והלחץ בנאדיות יורד. ההפרש השלילי בין הלחץ האטמוספרי בחוץ (754 ממ"כ) ללחץ בנאדיות (כ־759 ממ"כ) גורם לכניסת אוויר לנאדיות עד השוואת הלחצים. כשהלחץ בנאדיות שווה ללחץ האטמוספרי בחוץ, השאיפה נפסקת.

נשיפה (expirium) - תהליך הנשיפה, הוצאת אוויר, הוא תהליך פסיבי. שרירי הנשימה (השרירים הבין־צלעיים והסרעפת) מתרפים, הצלעות יורדות, הסרעפת עולה ונפח בית החזה קטן. הנפח הקטן "סוחט" את נאדיות הריאה, שעכשיו הלחץ בהן גבוה מהלחץ האטמוספרי בחוץ (הלחץ בנאדיות כ־759 ממ"כ). הפרש לחצים חיובי זה גורם לתנועת אוויר החוצה עד שהלחץ בנאדיות יורד חזרה ל־764 ממ"כ. השינוי הקטן הזה בלחץ (1-4 ממ"כ, לפי הנשיפה או השאיפה) מספיק כדי להזרים חצי ליטר אוויר פנימה והחוצה בשתי שניות, בנשיפה או בשאיפה (תרשים 3.1).