התרומבין מתבצעת על מצע מאוד נוח - הטסיות. על הטסיות יש קולטנים לפרותרומבין ובצורה זו מוודאים שהקריש הסופי נוצר במקום שיש אוסף טסיות, כלומר במקום שיש רקמה פגועה.

סיבי הפיברין שוקעים ותוך כדי כך כולאים תאי דם, טסיות דם ועוד. הסיבים נדבקים לרקמת האנדותל הפגועה, וטסיות הדם מפרישות חומר המייצב את הפיברין וכך נוצר קריש דם. השלב האחרון הוא התכווצות של הקריש: הטסיות והסיבים עוזרים לכיווץ ובכך "סוחטים" את הנוזל מהקריש. כך מרוויחים שני דברים: הקריש נעשה קשיח יותר וההתכווצות מקרבת את שפת הרקמה הפגועה ומקטינה את שטח הפגיעה. עם הזמן סיבי הקולגן ותאי האנדותל גדלים מחדש באזור הפגיעה והקריש מתפרק ומסולק.
תהליך פירוק הקריש מתחיל ביחד עם תהליך היווצרות נקריש. פקטור הקרישה האחראי על פירוק הקריש הינו פלמינוגן.

## כלי הדם

כדי שהדם יוכל להגיע לכל מקום בגוף הוא זורם בכלי הדם. תפקיד כלי הדם הוא להעביר דם מהלב לאזורים השונים בגוף, כדי לאפשר לדם למלא את תפקידו: לפרוק חמצן ומזון, לאסוף פחמן דו־חמצני ופסולת, ואז להעביר אותו חזרה ללב ומשם לריאות כדי להחליף את הפחמן הדו־חמצני בחמצן טרי.

מחלקים את כלי הדם לעורקים, ורידים ונימים. לכל כלי דם תכונות המתאימות למקומו ולתפקידו במחזור הדם. סדר ההולכה הוא כזה: העורקים מובילים את הדם המחומצן לנימים, הנימים מעבירים את החומרים שבדם לתאים באמצעות דיפוזיה (פעפוע) והווריד מחזירים את הדם עם הפחמן הדו־חמצני והפסולת מתוך התאים. כלי הדם ייסקרו כאן לפי הסדר הזה.

### עורקים (Arteries)

כלי הדם האחראים על העברת הדם מהלב לשאר הגוף הם העורקים (arteries). העורקים בנויים משלוש שכבות. השכבה החיצונית (tunica adventitia/ externa) בנויה מרקמת חיבור וסיבים אלסטיים. בשכבה זו אפשר למצוא כלי דם קטנים שמטרתם להזין את דופן כלי הדם עצמו וכן אפשר למצוא שם את העצבים המעצבבים את כלי הדם. השכבה האמצעית (tunica media) בנויה משריר חלק המווסת את קוטר כלי הדם. השכבה הפנימית (tunica intima) מצופה מצידה הפנימי בתאי אנדותל (endothelium) (איור 6.6). תאי אנדותל הם תאי אפיתל המצפים מבפנים את כלי הדם ובכך מאפשרים זרימה חלקה של הדם. מכיוון שהעורקים מקבלים את הדם היוצא מהלב עליהם להיות עמידים בלחץ דם גבוה, לשמור על לחץ הדם לאורך העורקים כדי שהדם ימשיך לזרום עד איבר המטרה, לווסת את זרימת הדם לרקמות ולמנוע בריחה של נוזל ממערכת הדם החוצה. לשם מילוי תפקידים אלו יש כמה סוגי עורקים.

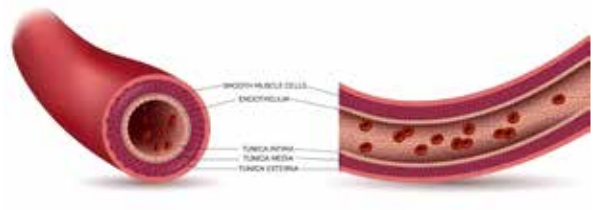


**איור 6.6 חתך של עורק**

שכבה חיצונית (tunica adventitia/externa): רקמת חיבור וסיבים אלסטים.

שכבה אמצעית (tunica media): שכבת השריר החלק.

שכבה פנימית (tunica intima): שכבה דקה של רקמת חיבור אלסטית עם תאי אנדותל.

**העורקים הגמישים, האלסטיים** - העורק הגדול היוצא מן הלב, אבי העורקים (aorta), והמשכו, אבי העורקים הבטני, נקראים עורקים אלסטיים, גמישים (elastic arteries). עורקים אלה, קוטרם מעל 1 סנטימטר ובדופנם יש כמות גדולה של סיבים אלסטיים. תפקיד עורקים אלו הוא לספוג את לחץ הדם היוצא מהלב ולשמור עליו, והתכונה האלסטית שלהם עוזרת להם למלא את תפקידם. עם זרימת הדם העורקים מתרחבים ובכך סופגים את הלחץ הגדול בלי להיקרע. מייד אחר כך הם מתכווצים חזרה ודוחפים את הדם הלאה בחוזקה, ולחץ הדם נשמר.

**העורקים השריריים** - לאחר הזרמת הדם חיוני לשמור על זרימה חזקה ויציבה עד הפריפריה. זהו תפקידים של העורקים השריריים (muscular arteries). עורקים אלה פחות אלסטיים ויש בהם שכבת שריר עבה יותר. קוטרם נע מ־0.1 מילימטר עד 10 מילימטר. שכבת השריר עומדת בלחץ הדם ושומרת על קוטר קטן קבוע כדי למנוע ירידה בלחץ.

שכבת האנדותל והשכבה החיצונית הן שכבות בידוד ואיטום המונעות מנוזל לברוח ממחזור הדם. לאחר מכן העורקים מתפצלים לעורקיקים (arterioles) שקוטרם 10-100 מיקרומטר, והם כלי הדם הקטנים ביותר שיש להם שלוש שכבות. העורקיקים נמצאים ברקמות והם משתתפים בוויסות הפנימי של זרימת הדם ברקמות. עם כל התפצלות של העורקיקים לחץ הדם יורד.

## נימים (Capillaries)

ברקמות עצמן נדרש סוג אחר של כלי דם. אלו הם הנימים (capillaries). מטרת העורקים היא לשמור על הדם כדי שיגיע לרקמות. לשם כך יש להם שכבות רבות כדי למנוע בריחה של נוזל ומומסים וכן שריר כדי לעמוד בלחץ הגבוה ולשמור עליו. ברקמות אין לחץ דם גבוה והמטרה היא להשיג את הדיפוזיה (פעפוע) היעילה ביותר והמהירה ביותר של חומרים מהדם אל הרקמות. כדי להשיג מטרות אלו הנימים בנויים משכבה אחת בלבד - אנדותל. בנימים, שלא כמו בעורקים, האנדותל אינו אטום אלא נקבובי במידה מסוימת, לפי סוג הרקמה. מבנה זה מגדיל את החדירות ומאפשר מעבר של חומרים (איור 6.7).

קוטר הנימים הוא 4-10 מיקרומטר, כלומר קטן מתא דם אדום. תאי הדם האדומים עוברים זה אחר זה בטור עורפי ונדחסים בנימים. מכיוון שחילוף החומרים נעשה בדיפוזיה, העובדה שקרום תא הדם האדום וקרום תאי האנדותל נמצאים במגע צמוד מקילה את מעבר החומרים ביניהם: דרך הדיפוזיה קצרה יותר (יש פחות שכבות), ולכן גם מהירה יותר. מהנימים החומרים עוברים בדיפוזיה לרקמות וכל מיני חומרים מהרקמות עוברים בדיפוזיה לנימים. הנימים חדירים למעבר חמצן, פחמן דו־חמצני, מים וכדומה, אך הנקבוביות (pores) בנימים אינן גדולות מספיק כדי לאפשר מעבר של חלבונים גדולים כדוגמת אלבומין. לכן האלבומין נשאר בתוך הפלזמה ומספק לחץ אונקוטי (=לחץ אוסמוטי שנוצר מחלבונים) המונע בריחה של נוזל מהפלזמה אל הנוזל הבין־תאי.

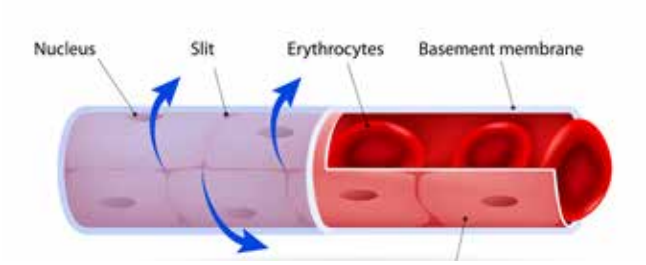


**איור 6.7 חתך של נים**

הנים בנוי משכבת אנדותל נקבובית (slits) לצורך דיפוזיה (פעפוע) ומעבר חמצן ופחמן דו־חמצני. בנימים עוברים תאי דם אדומים שלעיתים גדולים מקוטר הנימים.

## ורידים (Veins)

לאחר תחלופת החומרים בנימים יש להחזיר את הדם ללב. כלי הדם המחזירים את הדם ללב נקראים ורידים (veins). לוורידים תפקידים חיוניים ומורכבים והדבר משפיע על מאפייניהם.

כמו בעורקים, מדובר בנשיאת כמות גדולה של דם, מניעת בריחת נוזל לרקמות מסביב ושמירה שהדם יזרום למרחקים ארוכים. שלא כמו בעורקים, בוורידים לחץ הדם נמוך מאוד, מה שמקשה על זרימה שוטפת, לעיתים נגד כוח המשיכה, אם מדובר באזורים הנמוכים מהלב.

בעורקים יש התפצלויות, ובוורידים המצב הפוך. הנימים מתחברים יחד ויוצרים ורידונים (venules) שהם ורידים קטנים בקוטר 10 עד 100 מיקרומטר. מכאן לכלי הדם שלוש שכבות: לאנדותל מתווספות שכבת השריר והשכבה החיצונית. בעורקים, שלחץ הדם בהם גבוה, נדרשת שכבת שריר עבה כדי לעמוד בלחץ ולשמור עליו, לכן השכבה החיצונית בעורקים היא דקה יותר משכבת השריר. בעיה זו לא קיימת בוורידים מכיוון שלחץ הדם נמוך מאוד ואין צורך בשכבת שריר עבה, ולכן השכבה החיצונית בוורידים עבה יותר מהשכבה האמצעית. הוורידונים מתנקזים יחד ויוצרים את הוורידים שהם בקוטר 1-10 מילימטר. הוורידים מתנקזים יחד ויוצרים ורידים גדולים יותר שיש להם קוטר גדול מ־1 סנטימטר. ורידים אלו הם הוורידים הנבובים (vena cava). הווריד הנבוב העליון (superior vena cava: SVC) והוריד הנבוב התחתון (inferior vena cava: IVC) מגיעים לעלייה הימנית של הלב.

יש כמה מנגנונים שעוזרים להזרים את הדם ללב. הדם בעורקים דוחף את הדם בנימים והם דוחפים קדימה את הדם בוורידים. במקביל, הלב שואב את הדם מהוורידים והדם נשאב כלפי הלב (איור 6.9). מנגנון

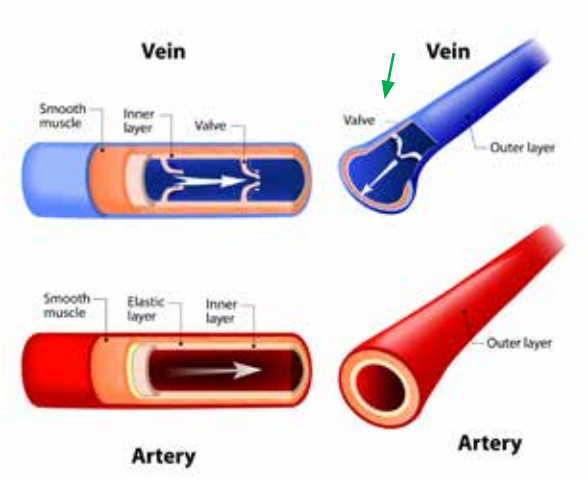


**איור 6.8 השוואה בין עורק לווריד**

בוורידים נראית שכבת שריר חלק דקה יותר משכבת השריר החלק בעורקים.
כדי למנוע מהדם לחזור בוורידים למטה עקב לחץ הדם הנמוך, יש שסתומים (valves) המונעים חזרת דם אחורה (חץ ירוק).

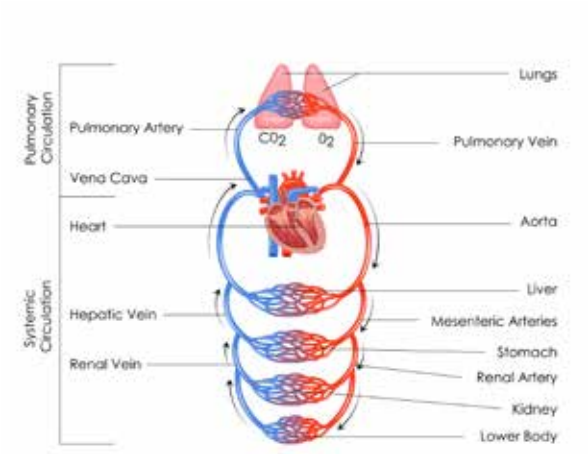


**איור 6.9 מחזור הדם הסיסטמי**

הדם זורם מן הלב דרך העורקים אל הגוף. בנימים מתבצע חילוף החומרים (מסירת חמצן לתאים וקבלת פחמן דו־חמצני) וחזרה של הדם במערכת הווריד אל הלב.

נוסף הוא שרירי הגוף. השרירים מסביב לווריד, בעצם פעילותם השוטפת דוחסים את הדם בווריד כלפי מעלה. לכן עמידה ממושכת ללא תנועה פוגעת בזרימת הדם כי השרירים אינם פועלים. מבנה מיוחד בווריד הוא השסתומים החד־כיווניים. בכמה מקומות לאורך הוריד יש קפל המאפשר זרימה של הדם קדימה ללב, אך כשהדם זורם אחורה הקפל נסגר ולא מאפשר לדם לזרום חזרה (איור 6.8).

## מחזור הדם בגוף

### המערכת העורקית

הלב מזרים את הדם בכלי הדם. הדם יוצא מהחדר השמאלי דרך המסתם האאורטלי, ומגיע לעורק אלסטי הנקרא אבי העורקים (aorta), שהוא גם העורק הגדול ביותר בגוף (קוטרו כ־2.5 ס"מ). אבי העורקים יוצא מהחלק העליון של החדר השמאלי ויורד כלפי מטה מאחורי הלב. סיבוב זה יוצר את קשת אבי העורקים (aortic arch). אבי העורקים יורד כלפי מטה צמוד לעמוד השדרה, עובר את הסרעפת וממשיך כאבי העורקים הבטני/עורק הבטן (abdominal aorta) עד האגן. מאבי העורקים יוצאים כמה עורקים שריריים המספקים דם לאיברים בגוף. מקשת אבי העורקים יוצאים שלושה עורקים (איור 6.10). פיצול ראשון הוא עורק הזרוע והראש ימני (brachiocephalic artery), נקרא גם העורק האלמוני, המתפצל בהמשך לעורק התת־בריחי הימני (right subclavian artery) ולעורק התרדמה (הקרוטיד) הימני (right common carotid artery). פיצול שני הוא עורק התרדמה (הקרוטיד) השמאלי (left Common Carotid Artery) והפיצול השלישי הוא העורק התת־בריחי השמאלי (left subclavian artery).

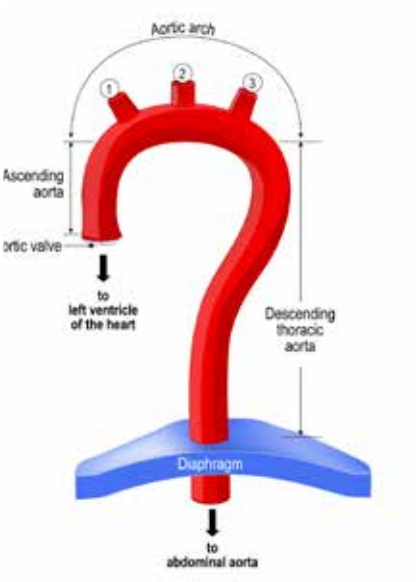


**איור 6.10 פיצולי קשת אבי העורקים**

פיצול ראשון: עורק הזרוע והראש (brachiocephalic artery) המתפצל בהמשך לעורקים:

העורק התת־בריחי הימני (right subclavian) ועורק התרדמה הימני, הקרוטיס הימני (right common carotid)

פיצול שני: עורק התרדמה השמאלי, הקרוטיס השמאלי (left common carotid artery)

פיצול שלישי: העורק התת־בריחי השמאלי (left subclavian artery)

העורקים התת־בריחיים (subclavian artery) עוברים צמוד לעצם הבריח ומתחתיה. בהמשך העורקים התת־בריחיים הופכים להיות עורקי בית השחי (axillary artery), ובעוברם צמוד לעצם הזרוע הופכים לעורק הזרוע (brachial artery). באזור המרפק הם מתפצלים לעורק הרדיאלי (radial artery) ולעורק האולנרי (ulnar artery) עד כף היד (איור 6.12).