הפרעות מבניות של הלב

מחלות מסתמים

מחלות מסתמים הוא כינוי לפתולוגיות שמעורב בהן אחד מארבעת המסתמים: אאורטלי, מיטרלי, טריקוספידלי ופולמונרי. נהוג להתייחס לשני סוגים מרכזיים של פתולוגיות מסתמיות:

- סטנוזיס (היצרות) - מצב שבו המסתם צר ומונע זרימה של דם קדימה במורד מערכת כלי הדם.
- רגורגיטציה (אי־ספיקה) - מצב שבו אחד או יותר מהעלים של המסתם כושל, אינו זז כראוי, ודם חוזר אחורה דרך המסתם.

טבלה 8.4 המחלות או הבעיות המרכזיות במסתמים

המסתם ←	הפתולוגיה ←←←	רגורגיטציה	סטנוזיס
מיטרלי		רגורגיטציה מיטרלית (mitral regurgitation)	סטנוזיס מיטרלי (mitral stenosis)
טריקוספידלי		רגורגיטציה טריקוספידלית (tricuspid regurgitation)	סטנוזיס טריקוספידלי (tricuspid stenosis)
אאורטלי		רגורגיטציה אאורטלית (aortic regurgitation)	סטנוזיס אאורטלי (aortic stenosis)
פולמונרי		רגורגיטציה פולמונרית (pulmonary regurgitation)	סטנוזיס פולמונרי (pulmonary stenosis)

תמונה 8.4 רגורגיטציה באקו לב

רגורגיטציה של המסתם המיטרלי - יש תנועת נוזל לשני הכיוונים - צבע אדום מעיד על תנועה לכיוון המתמר של מכשיר האולטרסאונד (תקין) וצבע כחול, מעיד אל תנועה הפוכה לכיוון המתמר (לא תקין) - מעיד על רגורגיטציה וחזרה בכיוון ההפוך של הדם.

סרטון 17. רגורגיטציה של המסת רגורגיטציה של המסתם המיטרלי

הסרט מדגים את רגורגיטציה של המסתם המיטרלי - יש תנועת נוזל לשני הכיוונים - אדום (לכיוון המתמר) התקין וכחול (הפוך למתמר) הלא תקין - מעיד על רגורגיטציה וחזרה בכיוון ההפוך של הדם.

האטיולוגיות

בדרך כלל מחלות מסתמיות מלוות הזדקנות (בשל תהליכים של קלציפיקציה, הסתיידות של המסתמים), אך יש גורמים אחרים: מומים מולדים, מחלות לב ראומטיות, אנדוקרדיטיס זיהומי, היריון ואוטם שריר הלב (myocardial infarction: MI) הפוגע בשרירים הפפילריים.

מחלת לב ראומטית היא סינדרום הכולל דלקות מפרקים, הפרעות נוירולוגיות, הפרעות בעור ודלקת של הלב כולו. המחלה יכולה להתבטא באחד או יותר מהתסמינים האלה. המחלה נגרמת עקב תגובה אוטואימונית לאחר זיהום חיידקי של מערכת הנשימה, על פי רוב דלקת גרון.

התמונה הקלינית של מחלות מסתמיות

כל המחלות המסתמיות מובילות לתמונה קלינית של אי־ספיקת לב, כולל כאבים אנגינוטיים, סינקופה, קוצר נשימה במאמץ וכו'. ראשי התיבות SAD (syncope, angina, dyspnea) מציינים את כלל האצבע לזיהוי אי־ספיקת לב משנית לסטנוזיס אאורטלי:

- **סינקופה** (syncope) - התעלפות
- **אנגינה** (angina) - כאבים בחזה
- **דיספנאה** (dyspnea) - קוצר נשימה

אבחון

האבחנה מתבססת על בדיקה פיזיקלית, אנמנזה, צילום חזה ולבסוף באקוקרדיוגרפיה (אקו). אקו היא בדיקת המחדל לאבחנת הפרעות מסתמיות. אפשר לזהות בבדיקה זו גם הפרעות מבניות, הימצאות וגטציות, ניתן לבדוק את כיווני הזרימה של הדם, את יכולת כיווץ הלב ועוד.

אוושות (Murmur)

אוושה (murmur) היא ממצא האזנתי המעיד על זרימה טורבולנטית (מערבולתית) בלב. אוושה יכולה לנבוע ממקור פיזיולוגי, מהפרעה מבנית (חור) בספטום, ממחלות מסתמים ועוד. נהוג לסווג אוושות לפי תזמון, מקום, הקרנות, עוצמה, מגמה ותיאור. פתולוגיות שונות מובילות לאוושות שונות.

יש שני קולות לב: S1 ו־S2. קולות אלו מבטאים את סגירת המסתמים. S1 מבטא את סגירת המסתמים הטריקוספידלי והמיטרלי, ו־S2 מבטא את סגירת המסתמים האאורטלי והפולמונרי.

אם האוושה מתוזמנת בין S1 ובין S2, היא נקראת אוושה סיסטולית. אם היא מתוזמנת בין S2 ובין S1, היא נקראת אוושה דיאסטולית. עוצמת האוושה הסיסטולית נעה בסקלה 1-6, ועוצמת האוושה הדיאסטולית נעה בסקלה 1-4.

טבלה 8.5 מאפיינים של אוושה

אוושה סיסטולית	אוושה דיאסטולית
• היצרות (סטנוזיס) פולמונרית • היצרות אאורטלית • אי ספיקה טריקוספידלית • אי ספיקה מיטרלית	• אי ספיקה (רגורגיטציה) פולמונרית • אי ספיקה אאורטלית • היצרות טריקוספידלית • היצרות מיטרלית

טיפול

הטיפול התרופתי זהה לטיפול באי־ספיקת לב. טיפול דפיניטיבי הוא כירורגי. אפשר לתקן את המסתמים או להחליף אותם במסתם מן החי או במסתם מלאכותי. כיום ניתן להרחיב מסתם מוצר או להחליפו לחלוטין באמצעות צנתור ללא ניתוח.

קרדיולוגיה פדיאטרית (מומי לב מולדים)

לעומת קרדיולוגיה של אדם בוגר המתמקדת במחלות לב איסכמיות, תחום העיסוק של קרדיולוגיה פדיאטרית הוא מבנה הלב - מומי לב מולדים (congenital heart defects).

קיימים מומי לב רבים, אך סך כל החולים בעולם המערבי עם מומי לב הם כ־0.8% מהאוכלוסייה. מומי הלב יכולים להימצא בכל מבני הלב, כולל במסתמים, במחיצה, בחדרים, בעליות, בכלי דם גדולים, בכלי דם קורונריים או בשילוב של כולם או כמה מהם.

מכיוון שבמקרים רבים יש פגם במחיצה (מה שמכונה בלשון העם גם 'חור בלב'), יש מטופלים עם דם מעורבב, כלומר דם מחומצן נישא יחד עם דם עשיר בפחמן דו־חמצני. מסיבה זו נהוג לחלק מומי לב ל**מומים כחלוניים**, **ציאנוטיים** (cyanotic cardiac defects), ול**מומים לא כחלוניים**, **לא ציאנוטיים** (non cyanotic).

אם יש שאנט (דֶלֶף) משמאל לימין, דם עשיר בחמצן מתערבב עם הדם העשיר בפחמן דו־חמצני, ודם זה נישא לריאות. בריאות הדם עובר חמצון, וחוזר לצד שמאל. כך האאורטה מובילה דם העשיר בחמצן בלבד, והמטופל יהיה ורוד, בעל סטורציה תקינה.

אם יש דלף מימין לשמאל, דם העשיר בפחמן דו־חמצני מתערבב עם דם העשיר בחמצן ומוריד את רוויון החמצן. דם זה נישא באאורטה ומתפזר בכל המערכת. בשל כך המטופל יהיה ציאנוטי, כחלוני, בעל סטורציות נמוכות מאוד. לא מדובר בהכרח בהפרעה חריפה, ולעיתים אפשר לחיות שנים ארוכות עם מום לב כזה.

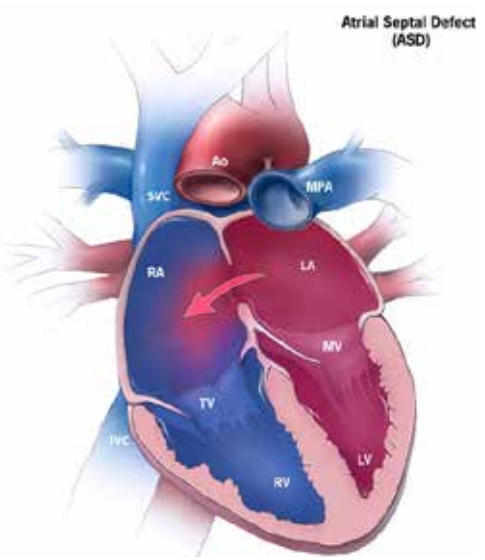

איור 8.5 לב עם ASD (פגם במחיצה הבין־עלייתית)

קרע או פתח במחיצה הבין־עלייתית.

הדם בדרך כלל יזרום מעלייה שמאל לעלייה ימין ← ומשם לחדר ימין עקב ההיענות הטובה יותר שיש לחדר ימין מחדר שמאל.

(איור: Centers for Disease Control and Prevention - Centers for Disease Control and Prevention, CCo)

פגם במחיצה הבין־עלייתית (Atrial Septal Defect: ASD)

המונח ASD משמעו פגם במחיצה הבין־עלייתית (atrial septal defect: ASD) (איור 8.5). זהו מום לב נפוץ מאוד, בדרך כלל מדובר באי סגירה בזמן של דלף פזיולוגי שהיה חלק מהחיים העובריים. במום זה יש סטייה של דם מעלייה שמאל, דרך החור במחיצה, לעלייה ימין (ולכן זהו מום ורוד). אם התינוק משתעל או מתרגש, יכולה להיות הסטה של דם מימין לשמאל, והתינוק יהפוך באופן זמני לכחלוני. בדרך כלל הביטויים הקליניים (המקושרים