·论著·外科天地·

针状刀乳头精准开窗术在内镜逆行胰胆管造影术困难胆管插管中的应用价值

束翌俊　翁昊　翁明哲　张文杰　赵铭宁　顾钧　王雪峰
上海交通大学医学院附属新华医院普通外科 上海市胆道疾病研究所，上海　200092
通信作者：王雪峰，Email：wxfxinhuamed@163.com

【摘要】 **目的**　探讨针状刀乳头精准开窗术（NKAF）在内镜逆行胰胆管造影术（ERCP）困难胆管插管中的应用价值。**方法**　采用回顾性描述性研究方法。收集2021年1月至2022年12月上海交通大学医学院附属新华医院收治的137例行ERCP困难胆管插管患者的临床病理资料；男51例，女86例；年龄为（69±13）岁。137例患者行ERCP中采用NKAF插管。观察指标：（1）手术情况。（2）并发症情况。正态分布的计量资料以$\bar{x}\pm s$表示。计数资料以绝对数表示。**结果**　（1）手术情况。137例患者中，136例成功插管；1例失败，为采用导丝胰管占位法失败后改用NKAF插管患者。136例成功插管患者中，42例采用拉直镜身操作，37例采用长镜操作，57例采用正常插管镜身；插管时间为（90±8）s。（2）并发症情况。136例成功插管患者术后6 h血清淀粉酶为（163±23）U/L，无ERCP后胰腺炎发生。136例成功插管患者中，术后十二指肠乳头出血1例，予以急诊胃镜见十二指肠黏膜点开处渗血，止血夹止血。**结论**　NKAF用于ERCP困难胆管插管安全、可行。

【关键词】 胆道疾病；　胰腺疾病；　内镜逆行胰胆管造影术；　困难胆管插管；　针状刀；开窗术
基金项目：国家自然科学基金（82173081）；上海市卫生健康委员会卫生健康青年人才项目（2022YQ002）

Application value of needle-knife accurate fistulotomy for difficult biliary cannulation during endoscopic retrograde cholangiopancreatography

Shu Yijun, Weng Hao, Weng Mingzhe, Zhang Wenjie, Zhao Mingning, Gu Jun, Wang Xuefeng
Department of General Surgery, Xinhua Hospital Affiliated to Shanghai Jiao Tong University School of Medicine, Shanghai Research Institute of Biliary Tract Disease, Shanghai 200092, China
Corresponding author: Wang Xuefeng, Email: wxfxinhuamed@163.com

【**Abstract**】 **Objective**　To investigate the application value of needle-knife accurate fistulotomy (NKAF) for difficult biliary cannulation during endoscopic retrograde cholangiopancreatography (ERCP). **Methods**　The retrospective and descriptive study was conducted. The clinicopathological data of 137 patients with difficult biliary cannulation during ERCP at Xinhua Hospital Affiliated to Shanghai Jiao Tong University School of Medicine between January 2021 and December 2022 were collected. There were 51 males and 86 females, aged (69±13)years. All 137 patients received NKAF for cannulation during ERCP. Observation indicators: (1) surgical situations; (2) complications. Measurement data with normal distribution were represented as *Mean*±*SD*. Count data were represented as absolute numbers. **Results**　(1) Surgical situations. Of 137 patients, 136 cases had successful cannulation, 1 case had failed cannulation with NKAF following unsuccessful double-guidewire technique. In the 136 successful cases, the endoscope was straightened in 42 cases, left in a long position in 37 cases, and maintained in the standard position in 57 cases. The cannulation time was (90±8)s. (2) Complications. The serum amylase at postoperative 6 hours in the 136 successful cases

DOI：10.3760/cma.j.cn115610-20250527-00223
收稿日期　2025-05-27
引用本文：束翌俊, 翁昊, 翁明哲, 等. 针状刀乳头精准开窗术在内镜逆行胰胆管造影术困难胆管插管中的应用价值[J]. 中华消化外科杂志, 2025, 24(7): 905-911. DOI: 10.3760/cma.j.cn115610-20250527-00223.

中华医学会杂志社 Chinese Medical Association Publishing House 版权所有 违者必究

was (163±23)U/L. No patient developed post-ERCP pancreatitis. Of the 136 patients with successful cannulation, one case experienced post-sphincterotomy bleeding, which was observed oozing from the papillary orifice on emergency gastroscopy. The patient was successfully controlled with endoscopic clips. **Conclusion** NKAF is safe and effective for difficult biliary cannulation during ERCP.

【Key words】 Biliary tract diseases; Pancreatic diseases; Endoscopic retrograde cholangiopancreatography; Difficult cannulation; Needle-knife; Fistulotomy

Fund program: National Natural Science Foundation of China (82173081); Health Youth Talent Project of Shanghai Municipal Health Commission (2022YQ002)

目前ERCP已成为诊断和治疗胆胰疾病的标准方法和重要手段[1]。选择性胆管插管是ERCP治疗中的关键步骤，也是最困难和最具挑战的步骤，失败率达18%[2]。由于十二指肠乳头的大小、部位、开口情况、周围解剖改变以及先天性的胆胰管合流异常，可能存在导丝插管失败，导致不良事件或重复手术，使患者住院时间延长[3]。

欧洲胃肠内镜协会指南把ERCP操作过程中出现以下任一情况定义为困难胆管插管：尝试插管次数>5次；插管时间>5 min；导丝误进胰管>1次；胰管注射造影剂>1次[4]。目前国内外研究者采用导丝胰管占位法（double-guidewire technique，DGT）和预切开技术等方法有效提高了胆管插管成功率[4-8]。笔者团队尝试将针状刀乳头精准开窗术（needle-knife accurate fistulotomy，NKAF）用于困难胆管插管[9-10]。本研究回顾性分析2021年1月至2022年12月我院收治的137例行ERCP困难胆管插管患者的临床病理资料，探讨NKAF在ERCP困难胆管插管中的应用价值。

资料与方法

一、一般资料

采用回顾性描述性研究方法。收集137例行ERCP困难胆管插管患者的临床病理资料；男51例，女86例；年龄为（69±13）岁。137例患者行ERCP中采用NKAF插管。137例患者中，胆管下段梗阻（狭窄）10例，胰腺恶性肿瘤48例，肝外胆管结石（含急性胆管炎）61例，急性胆源性胰腺炎12例，慢性胰腺炎（含胰管结石）6例；十二指肠大乳头分型Ⅰ型40例、Ⅱ型10例、Ⅲ型85例、Ⅳ型2例；首次采用NKAF插管95例，采用DGT或经胰管乳头括约肌预切开插管失败后改用NKAF插管35例，二次采用NKAF插管（首次插管失败3 d后）7例。本研究通过我院医学伦理委员会审批，批号为XHEC-NSFC-2001-047。患者及家属均签署知情同意书。

二、纳入标准和排除标准

纳入标准：（1）困难胆管插管[4]。（2）采用DGT或经胰管乳头括约肌预切开插管失败后改用NKAF插管。（3）首次插管失败3 d后再次行ERCP直接采用NKAF插管。

排除标准：（1）消化道改道术后（全胃吻合、毕Ⅱ式吻合、胰十二指肠切除术、胆肠吻合等）。（2）十二指肠乳头肿瘤。（3）憩室内或憩室旁乳头。（4）凝血功能异常或心肺功能异常无法耐受操作。（5）有ERCP史，包括更换和（或）拔除胆道支架。

三、治疗方法

（一）操作器械

采用JF-240或JF-260Ⅴ型电子十二指肠镜，切开刀使用一次性括约肌切开刀，针状刀使用一次性三腔针状切开刀。“开窗”时选用凝切混合电流。快速交换取石球囊、取石网篮、扩张球囊、鼻胆管引流管、胆道塑料支架和胆道金属支架等。

（二）术前准备

常规ERCP术前准备。患者取左倾俯卧位，采用丙泊酚静脉麻醉。内镜操作由经验丰富（副主任医师及以上，ERCP操作年限>5年，年均操作ERCP例数>300例）的3名ERCP医师完成。

（三）操作方法

所有患者由同一组内镜医师完成ERCP。NKAF采用“开窗五步法”，依次为一看、二探、三点、四含、五转。

一看：在大乳头背侧正中线上观察十二指肠乳头黏膜下条索状管状组织的位置、走向（图1A）。熟悉十二指肠肠壁黏膜、乳头纵轴及两者之间的关系（图1B）。若十二指肠的肠壁黏膜与大乳头纵轴不垂直或因大乳头皱襞肥厚导致大乳头纵轴偏移（图1C），还需要判断胆管投影位置。

二探：明确胆管纵轴与乳头根部的距离。在拟“开窗”位置用针状刀触碰乳头根部，寻找条索状手感判断胆管的纵向投影（图2A）；明确胆管纵轴的“最凸出”点（图2B），通常在乳头肠壁内隆起顶点

中华医学会杂志社 Chinese Medical Association Publishing House 版权所有 违者必究

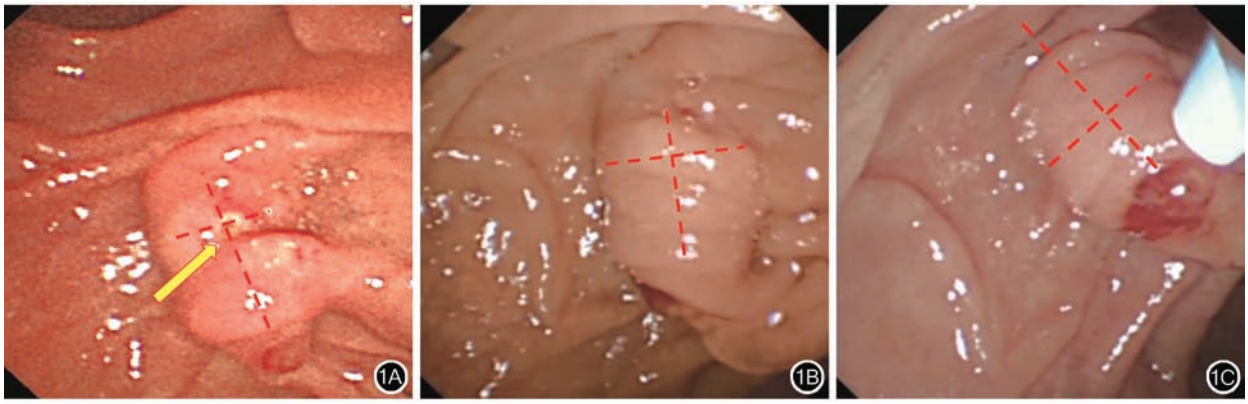

注：红色十字和黄色箭头显示胆管纵轴和十二指肠乳头肠壁黏膜关系

图 1　针状刀乳头精准开窗术用于十二指肠乳头步骤——看　1A：在大乳头背侧正中线上观察十二指肠乳头黏膜下条索状管状组织的位置、走向；1B：熟悉十二指肠肠壁黏膜、乳头纵轴及两者之间的关系；1C：十二指肠的肠壁黏膜与大乳头纵轴不垂直或因大乳头皱襞肥厚导致大乳头纵轴偏移

Figure 1　Steps of needle-knife accurate fistulotomy in duodenal papilla-"looking"　1A: In the dorsal median line of the large papilla, the location and course of the submucosal striated tubular tissue of duodenal papilla are observed; 1B: Being familiar with the mucous membrane of duodenal wall, the longitudinal axis of papillae, and the relationship between them; 1C: The mucosa of the intestinal wall of the duodenum is not perpendicular to the longitudinal axis of the greater papilla or is shifted from the longitudinal axis of greater papilla due to hypertrophy of the greater papillary folds

至乳头开口的上中 1/3 交界处。开窗点距离乳头根部距离过短（图 2C）会导致"点"过程中造成穿孔，距离过长则会增加乳头的游离度增加控镜的难度。

三点：针状刀金属头外露长度为 3~5 mm。先在选择的开窗点用纯电切模式烧灼黏膜层，逐层深入，保持针孔大小（图 3A），一旦发生出血可直接使用针状刀凝血。再用凝切混合电流逐层深入，此时可见十二指肠黏膜和疏松结缔组织逐层分开，内见胆管括约肌白色管状结构（图 3B）。此时再使用凝切模式深入，见胆汁流出即可（图 3C），或者开窗深度已达乳头厚度。点开的次数和深入的距离是操作者经验积累的过程，次数过多或时间过长容易增加出血穿孔风险。

四含：收回针状刀，针状刀头部含入切开处黏膜。针状刀轻扣于点开处（图 4A），通过轻推镜身，将十二指肠乳头位置放正（图 4B），然后调整刀弓与纵轴的方向达到一致并轻推针状刀直至蓝色刀头含入切开处黏膜（图 4C）。

五转：调整针状刀方向与乳头根部胆管轴向相一致（图 5A），待针状刀自行滑入或调整大小钮进

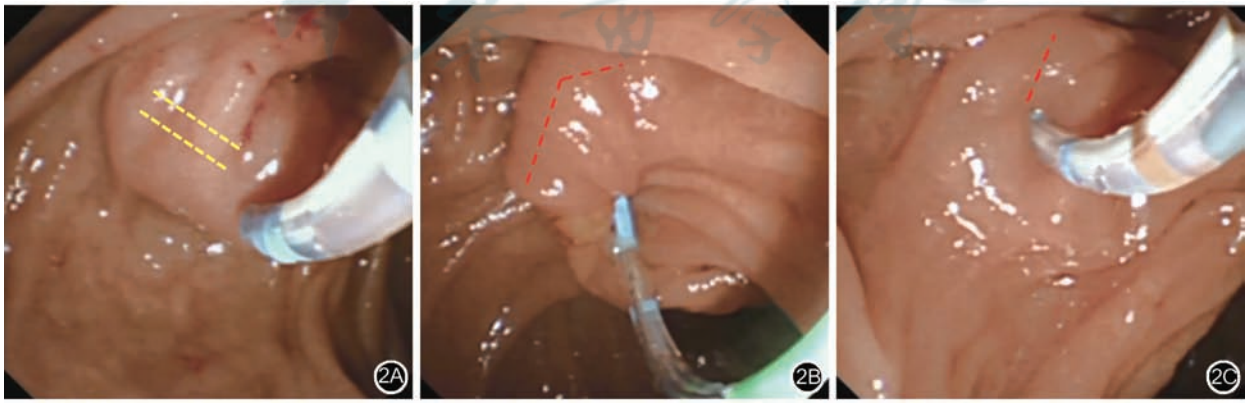

注：黄色和红色虚线指示胆管纵轴与十二指肠乳头根部位置

图 2　针状刀乳头精准开窗术用于十二指肠乳头步骤——探　2A：寻找条索状手感判断胆管的纵向投影；2B：明确胆管纵轴的"最凸出"点；2C：开窗点距离乳头根部距离过短

Figure 2　Steps of needle-knife accurate fistulotomy in duodenal papilla-"probing"　2A: Judging the longitudinal projection of the bile duct by looking for a striated palpation; 2B: Identification of the "most convex" point of the longitudinal axis of bile duct; 2C: The distance from windowing point to the root of nipple is too short

中華醫學會雜誌社 Chinese Medical Association Publishing House 版权所有 违者必究

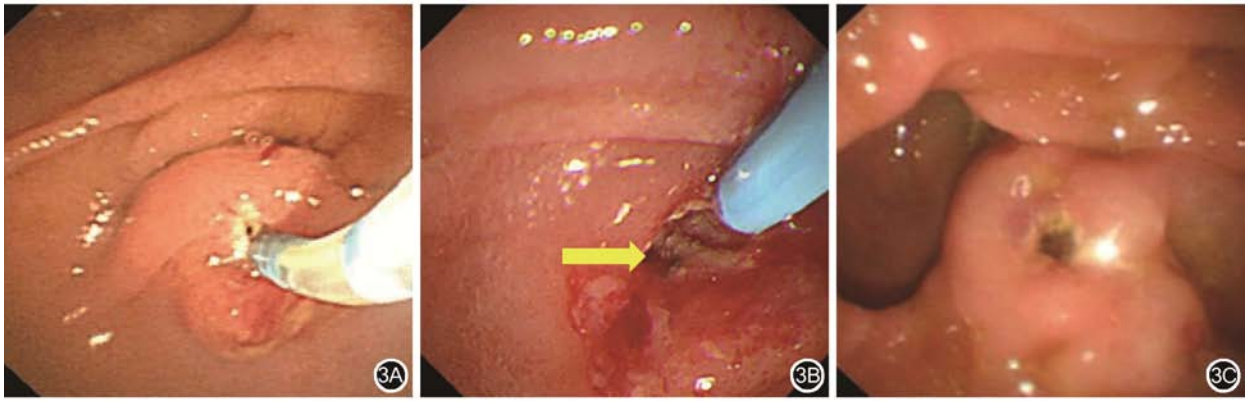

注：黄色箭头指示胆管白色条索样结构

图 3　针状刀乳头精准开窗术用于十二指肠乳头步骤——点　3A：用纯电切模式烧灼黏膜层，逐层深入，保持针孔大小；3B：胆管括约肌白色管状结构；3C：胆汁流出

Figure 3　Steps of needle-knife accurate fistulotomy in duodenal papilla-"pointing"; 3A: Cauterizing the mucosal layer in pure electrocautery mode, going deeper layer by layer, keeping the size at the pinhole size; 3B: The white tubular structure of the biliary sphincter; 3C: The cholorrhagia is observed

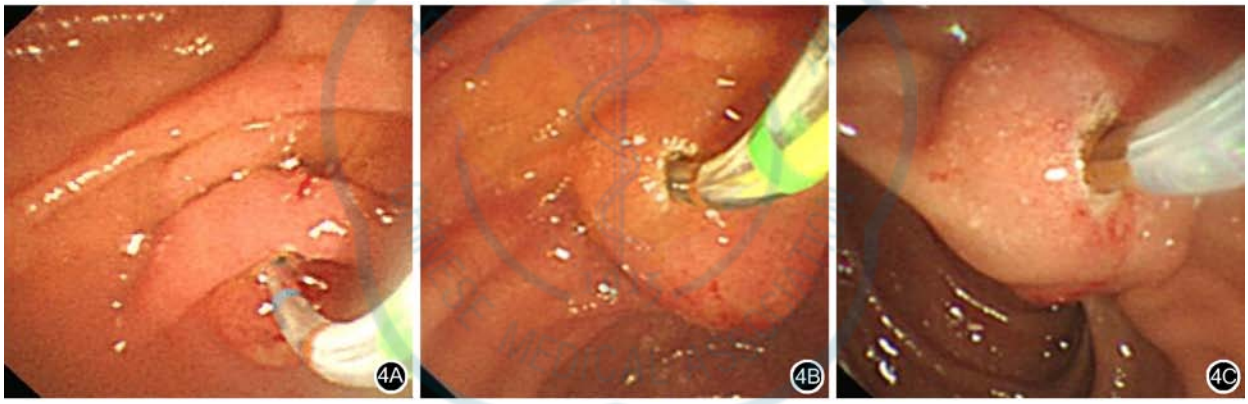

图 4　针状刀乳头精准开窗术用于十二指肠乳头步骤——含　4A：针状刀轻扣于点开处；4B：轻推镜身，将十二指肠乳头位置放正；4C：轻推针状刀直至蓝色刀头含入切开处黏膜

Figure 4　Steps of needle-knife accurate fistulotomy in duodenal papilla-"containment"　4A: The needle blade is gently snapped at the point of incision; 4B: The duodenal papilla is positioned correctly by gently pushing the scope; 4C: Gently pushing the needle-shaped blade until that the blue blade tip is inserted into the mucosa at the incision site

入胆道（图 5B）。调整大小钮使弓刀方向与胆道轴向一致（图 5C），常有突破感。如进入有阻力，则可能出现胆管未点开。需重复上述"点"步骤。切忌暴力操作器械以免引起穿孔。

（四）术后处理

所有患者术后禁食，予抑酸、抗感染治疗。血淀粉酶正常后进食。

四、观察指标和评价标准

观察指标：（1）手术情况。（2）并发症情况。

评价标准：并发症标准参考《中国外科 ERCP 医师培训专家共识意见（2022 版）》[11]。

五、统计学分析

应用 SPSS 19.0 统计软件进行分析。正态分布的计量资料以 $\bar{x}\pm s$ 表示。计数资料以绝对数表示。

结　　果

一、手术情况

137 例患者中，136 例成功插管；1 例失败，为采用 DGT 失败后改用 NKAF 插管患者（胰腺恶性肿瘤，十二指肠大乳头分型为Ⅱ型），后改行经皮肝内胆管穿刺引流术，顺利减黄。136 例成功插管患者中，42 例采用拉直镜身操作，37 例采用长镜操作，57 例采用正常插管镜身；插管时间为（90±8）s。

二、并发症情况

136 例成功插管患者术后 6 h 血清淀粉酶为（163±23）U/L，无 ERCP 后胰腺炎（post-ERCP pancreatitis，PEP）发生。136 例成功插管患者中，术后十二指肠乳头出血 1 例，予以急诊胃镜检查示十二

中华医学会杂志社 Chinese Medical Association Publishing House 版权所有 违者必究

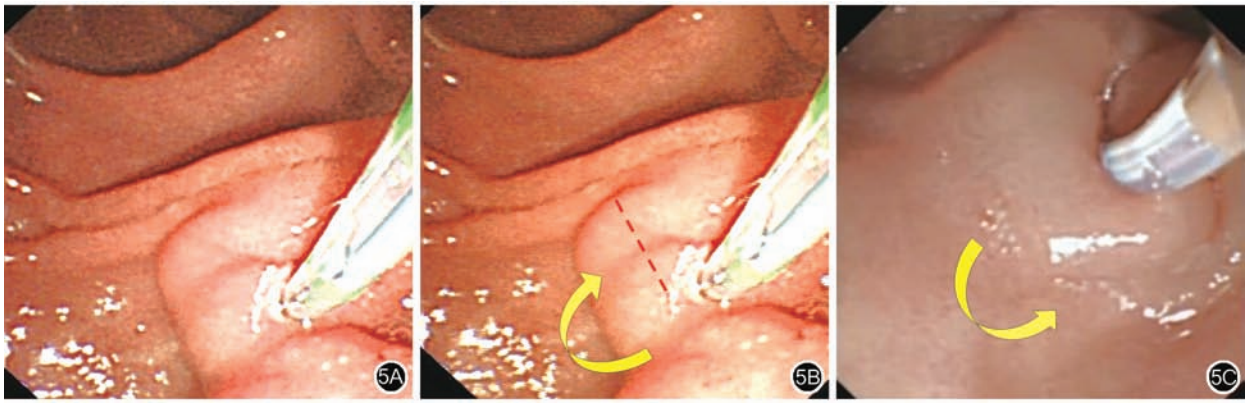

注：黄色箭头指示旋转方向，红色线条提示胆管纵轴位置

图5　针状刀乳头精准开窗术用于十二指肠乳头步骤——转　5A：调整针状刀方向与乳头根部胆管轴向相一致；5B：针状刀自行滑入或调整大小钮进入胆道；5C：调整大小钮使弓刀方向与胆道轴向一致

Figure 5　Steps of needle-knife accurate fistulotomy in duodenal papilla-"turning"　5A: Adjusting the needle blade direction to align with the bile duct axis at the root of the papilla; 5B: The needle-shaped blade slides in by itself or adjusts its size to enter the bile duct; 5C: Adjusting knob to align the direction of the bow knife with the axis of the bile duct

指肠黏膜点开处渗血，止血夹止血。

讨　论

一、困难胆管插管的插管方式选择现状

乳头括约肌预切开术是一种用于促进选择性胆管插管技术，其目的是改善困难胆管插管的成功率[12-13]。目前主要的预切开技术包括经胰管乳头括约肌预切开、针状刀乳头表面切开（needle-knife papillotomy，NKP）和针状刀乳头开窗术（needle-knife fistulotomy，NKF）[14-16]。在某些情况下正确使用NKF，可以显著提高插管成功率和缩短手术时间[17-18]。同时，早期使用NKF可以降低PEP的发生率[19-20]。相关指南建议将NKF作为首选的预切开技术[21-22]。

二、NKAF的应用价值和优势

本研究结果显示：136例插管患者中，42例采用拉直镜身操作，37例采用长镜操作，这体现了NKAF在部分困难胆管插管中的优势。NKAF可以缩短插管的绝对距离，避免过大的方向调整，更适合于长镜下操作。

NKP是从乳头口开始切开，向11~1点方向延伸，直到完成插管，这种方法会刺激乳头口，存在涉及胰管开口附近的电灼伤[23-24]。NKF选择十二指肠乳头隆起部（通常在乳头口上方3~5 mm），通过凝切电流开始向上移动针头做1个小切口完成插管。NKF后PEP发生率较NKP更低[25-26]，但是NKF对乳头有创伤，创面较大，出血概率增高[27]。笔者团队将NKF进行改良，精准切开肠黏膜和胆管下端内侧壁，人为形成胆管肠腔内瘘，再使用导丝通过瘘口进入胆管。因为不进入胰管，术后医源性胰腺炎发生率低；而且精准开窗可以适用于乳头水肿等不利因素。本研究结果显示：137例患者中，136例成功插管，成功率稍高于既往研究[27]；插管时间为（90±8）s，耗时较少[28]。1例失败患者在NKAF点开十二指肠黏膜后X线片检查示膈下游离气体，考虑出现穿孔，遂中止操作，改行经皮肝内胆管穿刺引流术。本研究结果显示：35例采用DGT或行经胰管乳头括约肌预切开插管失败后改用NKAF插管患者中，34例获得成功，这提示NKAF是常规插管方式失败后的有效补救方式。

笔者团队将NKAF的操作步骤归纳为"五步法"，其中"探"是通过针状刀触碰乳头明确胆道管状结构位置的操作至关重要，其次"点"通过控镜有效地将乳头黏膜切开缩小至点状，减少创伤。NKAF首次点开失败后可以重新选择位置点开，笔者的经验是重新点开次数不能>3次，否则容易出现穿孔。若反复失败建议择期再行NKAF，本研究结果显示：7例（首次插管失败）患者二次采用NKAF插管全部成功。

三、并发症

NKAF的优势之一就是避免对胰管开口的机械损伤或电热损伤，降低PEP的发生风险。国内多中心ERCP并发症研究结果显示：PEP发生率为4.3%[29-31]。本研究结果显示：136例成功插管患者

中华医学会杂志社 Chinese Medical Association Publishing House 版权所有 违者必究

中，无 PEP 发生。这说明 NKAF 具有降低 PEP 的优势。

综上，NKAF 用于 ERCP 困难胆管插管安全、可行。

利益冲突　所有作者声明不存在利益冲突

作者贡献声明　束翌俊：试验设计，文章撰写；翁昊：数据统计分析；翁明哲：数据整理，图表绘制；张文杰：手术实施；赵铭宁：手术实施；顾钧：文章审核与校对；王雪峰：总体设计，论文审阅，手术方式设计

参　考　文　献

[1] ASGE Standards of Practice Committee, Chandrasekhara V, Khashab MA, et al. Adverse events associated with ERCP[J]. Gastrointest Endosc,2017,85(1):32-47. DOI:10.1016/j.gie.2016.06.051.

[2] Williams EJ, Taylor S, Fairclough P, et al. Are we meeting the standards set for endoscopy? Results of a large-scale prospective survey of endoscopic retrograde cholangiopancreatograph practice[J]. Gut,2007,56(6):821-829. DOI:10.1136/gut.2006.097543.

[3] Chen JH, Wang HP. Endoscopic retrograde cholangiopancreatography training and education[J]. Dig Endosc,2024,36(1):74-85. DOI:10.1111/den.14702.

[4] Bisschops R, Rutter MD, Areia M, et al. Overcoming the barriers to dissemination and implementation of quality measures for gastrointestinal endoscopy: European Society of Gastrointestinal Endoscopy (ESGE) and United European Gastroenterology (UEG) position statement[J]. United European Gastroenterol J,2021,9(1):120-126. DOI:10.1177/2050640620981366.

[5] 张志东,刘旭,滕进波,等.双导丝技术联合经胰管乳头括约肌预切开术在ERCP困难插管患者中的应用效果及对应激反应、插管成功率的影响[J].临床医学研究与实践,2023,8(35):27-30. DOI:10.19347/j.cnki.2096-1413.202335007.

[6] 唐睿,张海阳,曹学冬,等.不同类型内镜逆行胰胆管造影术困难插管患者行胰管括约肌预切开术后的近期和远期疗效评价[J].中国内镜杂志,2024,30(5):48-55. DOI:10.12235/E20230363.

[7] 贾国法,朱良松,王美玲,等.几种乳头预切开方法在ERCP胆管插管困难时的选择应用[J].中华消化内镜杂志,2007,24(3):209-212. DOI:10.3760/cma.j.issn.1007-5232.2007.03.015.

[8] 刘枫,李兆申,时昭红,等.经胰管乳头括约肌预切开术在困难胆道插管中的临床应用[J].中华消化内镜杂志,2007,24(3):177-179. DOI:10.3760/cma.j.issn.1007-5232.2007.03.005.

[9] 秦璐翠,吴文广,张文杰,等.针状刀开窗术在胆管插管中的时机选择[J].中华消化内镜杂志,2016,33(7):478-480. DOI:10.3760/cma.j.issn.1007-5232. 2016.07.014.

[10] 王雪峰,顾钧,庄明,等.治疗性经内镜逆行胰胆管造影中乳头开窗术应用242例分析[J].中国实用内科杂志,2008,28(9):772-773.

[11] 中华医学会消化内镜学分会内镜外科学组,中国医师协会内镜医师分会,中国医师协会胰腺病专业委员会.中国外科ERCP医师培训专家共识意见(2022版)[J].中华消化内镜杂志,2022,39(6):421-429. DOI:10.3760/cma.j.cn321463-20220405-00235.

[12] Haraldsson E, Lundell L, Swahn F, et al. Endoscopic classification of the papilla of Vater. Results of an inter- and intra-observer agreement study[J]. United European Gastroenterol J,2017,5(4):504-510. DOI:10.1177/20506 40616674837.

[13] Sadeghi A, Arabpour E, Rastegar R, et al. Impact of major duodenal papilla morphology on the outcomes of primary needle-knife fistulotomy for deep biliary cannulation[J]. Sci Rep,2024,14(1):31949. DOI:10.1038/s41598-024-83446-9.

[14] Paulsen FP, Bobka T, Tsokos M, et al. Functional anatomy of the papilla Vateri: biomechanical aspects and impact of difficult endoscopic intubation[J]. Surg Endosc,2002,16(2):296-301. DOI:10.1007/s00464-001-9073-y.

[15] Caletti GC, Vandelli A, Bolondi L, et al. Endoscopic retrograde cholangiography (ERC) through artificial endoscopic choledocho-duodenal fistula[J]. Endoscopy,1978,10(3):203-206. DOI:10.1055/s-0028-1098295.

[16] Siegel JH. Precut papillotomy: a method to improve success of ERCP and papillotomy[J]. Endoscopy,1980,12(3):130-133. DOI:10.1055/s-2007-1021728.

[17] Zhang QS, Han B, Xu JH, et al. Needle-knife papillotomy and fistulotomy improved the treatment outcome of patients with difficult biliary cannulation[J]. Surg Endosc,2016,30(12):5506-5512. DOI:10.1007/s00464-016-4914-x.

[18] Zhang QS, Xu JH, Dong ZQ, et al. Success and safety of needle knife papillotomy and fistulotomy based on papillary anatomy: a prospective controlled trial[J]. Dig Dis Sci,2022,67(5):1901-1909. DOI:10.1007/s10620-021-06983-7.

[19] Mutneja HR, Bhurwal A, Attar BM, et al. Efficacy and safety of primary needle-knife fistulotomy in biliary cannulation: a systematic review and meta-analysis[J]. Eur J Gastroenterol Hepatol,2021,33(1S Suppl 1):e71-e77. DOI:10.1097/MEG.0000000000002238.

[20] Lopes L, Dinis-Ribeiro M, Rolanda C. Safety and efficacy of precut needle-knife fistulotomy[J]. Scand J Gastroenterol,2014,49(6):759-765. DOI:10.3109/00365521.2014.898085.

[21] Dumonceau JM, Andriulli A, Elmunzer BJ, et al. Prophylaxis of post-ERCP pancreatitis: European Society of Gastrointestinal Endoscopy (ESGE) Guideline-updated June 2014[J]. Endoscopy,2014,46(9):799-815. DOI:10.1055/s-0034-1377875.

[22] Sadek A, Hara K, Okuno N, et al. Needle puncture fistulotomy: a new technique for needle-knife fistulotomy as a primary biliary access method for biliary cannulation[J]. Endoscopy,2024,56(Suppl 1):E146-E147. DOI:10.1055/a-2248-0137.

[23] Alsakarneh S, Brotherton T, Jaber F, et al. Needle-knife fistulotomy versus needle-knife papillotomy in difficult biliary cannulation: a systematic review and meta-analysis[J]. Gastroenterology,2024,17(3):101-108. DOI:10.14740/gr1726.

[24] Kuraishi Y, Hara K, Haba S, et al. Safety and feasibility of opening window fistulotomy as a new precutting technique for primary biliary access in endoscopic retrograde cholangiopancreatography[J]. Clin Endosc,2023,56(4):490-498. DOI:10.5946/ce.2022.130.

中華醫學會雜誌社 Chinese Medical Association Publishing House 版权所有 违者必究

[25] Mavrogiannis C, Liatsos C, Romanos A, et al. Needle-knife fistulotomy versus needle-knife precut papillotomy for the treatment of common bile duct stones[J]. Gastrointest Endosc,1999,50(3):334-339. DOI:10.1053/ge.1999.v50.98593.

[26] 皮艺林,宋吉涛,陈晶.针状刀乳头开窗术的过去,现在和未来[J]中华消化内镜杂志,2022,39(3):169-174. DOI:10.3760/cma.j.cn321463-20211018-00509.

[27] 徐瑞云,李谦益,姚文飞,等.不同插管方法在ERCP困难胆管插管时的效果比较[J].肝胆胰外科杂志,2025,37(4):236-242. DOI:10.11952/j.issn.1007-1954.2025.04.004.

[28] 史华,何志威,甘轲.针状刀乳头预切开法联合双导丝技术在ERCP困难插管患者中的应用效果[J].现代消化及介入诊疗,2024,29(10):1206-1210. DOI:10.3969/j.issn.1672-2159.2024.10.013.

[29] Chen DD, Keswani RN. Is needle knife fistulotomy a shortcut to preventing postendoscopic retrograde pancreatitis?[J]. Am J Gastroenterol,2020,115(4):535-536. DOI:10.14309/ajg.0000000000000553.

[30] Zhang QS, Xu JH, Dong ZQ, et al. Success and safety of needle knife papillotomy and fistulotomy based on papillary anatomy: a prospective controlled trial[J]. Dig Dis Sci,2022,67(5):1901-1909. DOI:10.1007/s10620-021-06983-7.

[31] Mutneja HR, Bhurwal A, Attar BM, et al. Efficacy and safety of primary needle-knife fistulotomy in biliary cannulation: a systematic review and meta-analysis[J]. Eur J Gastroenterol Hepatol,2021,33(1S Suppl 1):e71-e77. DOI:10.1097/MEG.0000000000002238.

读者·作者·编者

容易混淆的词语

箭头后为正确用字：

疤痕→瘢痕
报导→报道
成份→成分
发烧→发热
烦燥→烦躁
幅射→辐射
腹泄→腹泻
海棉→海绵
横隔→横膈
机理→机制
机能→功能
肌肝→肌酐
连结→连接
硫基→巯基
瘘道→瘘管
偶联→耦联
其它→其他
石腊→石蜡
食道→食管
书藉→书籍
水份→水分
淤血→瘀血
愈后→预后
松驰→松弛
探察→探查
图象→图像
惟一→唯一
无须→无需
形像→形象
血象→血常规
指证→指征
细胞浆→细胞质
纵膈→纵隔
阿酶素→阿霉素
饱合度→饱和度
地卡因→丁卡因
肝昏迷→肝性脑病
环胞素→环孢素
记数法→计数法
抗菌素→抗生素
克隆病→克罗恩病
排它性→排他性
适应症→适应证
禁忌症→禁忌证
苔盼蓝→锥虫蓝
提肛肌→肛提肌
同功酶→同工酶
退性性→退行性
转酞酶→转肽酶
综合症→综合征
总胆管→胆总管
1%锇酸→1%锇酸
5-羟色氨→5-羟色胺
阿斯匹林→阿司匹林
枸橼酸钠→枸橼酸钠
何杰金病→霍奇金病
化验检查→实验室检查
基因片断→基因片段
甲氨喋呤→甲氨蝶呤
雷帕霉素→西罗莫司
丝裂酶素→丝裂霉素
尿生殖隔→尿生殖膈
异性蛋白→异种蛋白
轶和检验→秩和检验
节段性肠炎→局限性肠炎
考马斯亮兰→考马斯亮蓝
免疫印记法→免疫印迹法
应急性溃疡→应激性溃疡
直肠阴道膈→直肠阴道隔
毛细血管嵌压→毛细血管楔压

中華醫學會雜誌社 Chinese Medical Association Publishing House 版权所有 违者必究