BỘ Y TẾ

GIẢI PHẪU NGƯỜI

TẬP 2

GIẢI PHẪU NGỰC - BỤNG

Chủ biên: GS. TS. BS. TRỊNH VĂN MINH

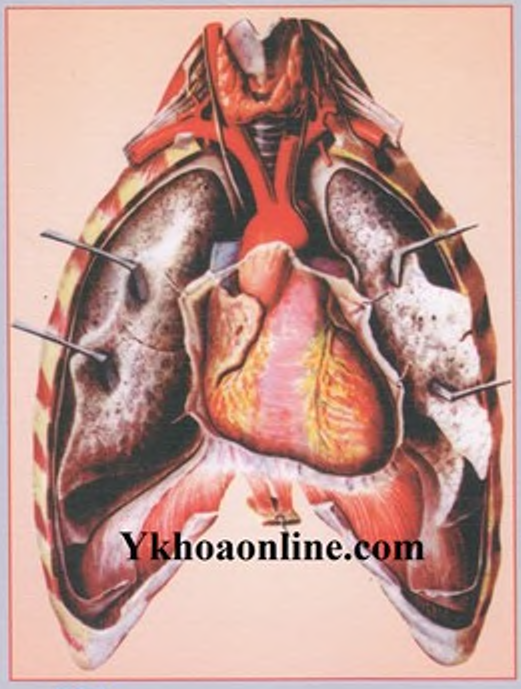

Ykhoaonline.com

NHÀ XUẤT BẢN GIÁO DỤC VIỆT NAM

BỘ Y TẾ

GIẢI PHẪU NGƯỜI

TẬP II

GIẢI PHẪU NGỰC – BỤNG

MÃ SỐ: Đ01.Y01W

TRƯỜNG ĐH Y HẢI PHÒNG
TTTT THƯ VIỆN
PHÒNG MƯỢN

Cảm ơn bạn đã Download sách tại Ykhoaonline.com

NHÀ XUẤT BẢN GIÁO DỤC VIỆT NAM

Chỉ đạo biên soạn:

VỤ KHOA HỌC VÀ ĐÀO TẠO – BỘ Y TẾ

Chủ biên:

GS.TS.BS. TRỊNH VĂN MINH

Nguyên GS Bộ môn Giải phẫu Trường Đại học Y Hà Nội

Tham gia biên soạn

GS.TS. BS. TRỊNH VĂN MINH

– Ổ bụng.

– Giải phẫu các cơ quan trong ổ bụng.

– Hệ tiêu hoá. Các cơ quan tiêu hoá trong ổ bụng.

– Hệ tiết niệu – sinh dục

Đại cương và phôi thai hệ tiết niệu sinh dục

Các cơ quan tiết niệu

– Thiết kế, trợ biên và hiệu đính toàn tập

GVC.TS.BS. LÊ HỮU HƯNG

– Giải phẫu thành ngực – bụng

– Giải phẫu các cơ quan trong lồng ngực

Hệ hô hấp. Hệ tuần hoàn. Trung thất.

– Các cơ quan sinh dục

Sách có sử dụng tranh của các tác giả trong và ngoài nước; tranh cải biên và sáng tác của chủ biên.

Ykhoaonline.com

LỜI CẢM ƠN

Do điều kiện về hưu và sự vi phạm quyền tác giả của cơ sở in sách. Bộ sách Giải Phẫu Người đã lâm vào tình trạng bế tắc, tưởng chừng không thể hoàn thành.

Song, nhận được thư mời của Bộ trưởng Bộ Y tế và Chủ tịch Tổng Hội Y học, đối với các GS chuyên gia đã nghỉ hưu (Quyết định số 1278/QĐ–BYT ngày 5-11-2008), cũng như được sự quan tâm, yêu cầu của Vụ Khoa học Đào tạo Bộ Y tế và Trường Đại học Y Hà Nội, chúng tôi đã cố gắng biên soạn lại, cập nhật và hoàn chỉnh trọn bộ cả 3 tập.

Chúng tôi xin trân trọng cám ơn Bộ trưởng Bộ Y tế Nguyễn Quốc Triệu, Thứ trưởng Nguyễn Thị Kim Tiến, Vụ trưởng Vụ Khoa học Đào tạo Trương Việt Dũng, và Chuyên viên cao cấp Phí Văn Thâm (Vụ KH–ĐT) đã thành lập Hội đồng GS thẩm định, để công nhận bộ sách Giải Phẫu Người này là sách Giáo khoa ĐH và sau ĐH chính thức của Bộ Y tế Việt Nam.

Chúng tôi xin chân thành cảm ơn GS. Nguyễn Bửu Triều, Chủ tịch Hội đồng và các Giáo sư trong Hội đồng thẩm định, đã đọc, góp ý và đánh giá cao bộ sách.

Nhân đây chúng tôi cũng xin ghi nhớ công sức của những học trò và đồng nghiệp cũ PGS. TS. Hoàng Văn Cúc và BS. CKII. Nguyễn Đức Cự, tuy không có điều kiện tham gia lần này, song đã có đóng góp nhất định trong giai đoạn khởi đầu biên soạn tập I cuốn sách, từ những năm 1995 – 1997.

Xin vô cùng biết ơn những người thầy đầu tiên của ngành Giải phẫu Việt Nam tại Trường Đại học Y Hà Nội, cố GS. Đỗ Xuân Hợp từ những năm 1932, và cố GS. Nguyễn Hữu từ những năm trước 1945 và trước 1954, đã mở đường cho những thế hệ học trò chúng tôi ngày nay.

Hà Nội, tháng 12 năm 2010

GS. TS. BS. TRỊNH VĂN MINH

(CB giảng dạy giải phẫu ĐHY Hà Nội 1956 – 2000)

MỤC LỤC

Lời giới thiệu 5
Lời nói đầu 7
Mục lục 10
Phần I. GIẢI PHẪU THÀNH NGỰC – BỤNG 11
Các xương và khớp của thân mình 13
1. Cột sống 13
2. Lồng ngực 38
3. Chậu hay chậu hông 51
Các cơ của thân mình 61
4. Các cơ và mạc của lưng 61
5. Các cơ của ngực 79
6. Các cơ của bụng 87
7. Ống bẹn 96
8. Cơ hoành 104
Phần II. GIẢI PHẪU CÁC CƠ QUAN TRONG LỒNG NGỰC 109
9. Đại cương về hệ hô hấp 111
10. Khí quản, phổi, màng phổi 120
11. Đại cương về hệ tuần hoàn 146
12. Tim 171
13. Trung thất 196
Phần III. GIẢI PHẪU CÁC CƠ QUAN TRONG Ổ BỤNG 211
14. Ổ bụng 213
15. Đại cương về hệ tiêu hoá 223
16. Phúc mạc 228
17. Dạ dày 272
18. Tỳ hay lách 291
19. Tá tràng và tụy 304
20. Gan 330
21. Ruột non 394
22. Ruột già 413
23. Hệ tiết niệu – sinh dục. Đại cương và Phôi thai 465
24. Cơ quan tiết niệu. Thận và Niệu quản (Tuyến thượng thận) 494
25. Bàng quang và niệu đạo 552
26. Các cơ quan sinh dục nam 578
27. Các cơ quan sinh dục nữ 597
28. Đáy chậu 627
Phụ lục 645
Về thuật ngữ Giải phẫu Quốc tế – Terminologia anatomica 1997 645
Vài nét lịch sử về những cuốn "Sách giải phẫu tiếng Việt" của Trường Đại học Y Hà Nội 652
Tài liệu tham khảo 654
Sách cùng tác giả 657

Tai ban dep cua sach tai day

PHẦN I

GIẢI PHẪU THÀNH NGỰC – BỤNG

– Các xương và khớp của thân mình
– Các cơ của thân mình

Ykhoaonline.com

CÁC XƯƠNG VÀ KHỚP CỦA THÂN MÌNH

Bộ xương thân mình gồm có: cột sống, lồng ngực và khung chậu, hay chậu hông.

1. CỘT SỐNG

(Columna vertebralis)

Cũng như ở tất cả các động vật có xương sống, cột sống của con người là trục trung tâm của cơ thể. Cột sống thuộc bộ xương trục (skeleton axiale). Nó bao gồm nhiều đốt xương độc lập gọi là đốt sống (vertebra). Các đốt sống tiếp khớp với nhau, giúp cho thân mình vận động nhịp nhàng. Cột sống bao bọc và bảo vệ cho tuỷ sống – một phần của thần kinh trung ương.

Ở người cột sống còn có tác dụng nâng đỡ trọng lượng của cơ thể và truyền sức nặng xuống hai chi dưới. Cột sống nằm chính giữa thành sau của thân, chạy dài từ mặt dưới xương chẩm đến hết xương cụt.

A. CÁC XƯƠNG CỦA CỘT SỐNG

Cột sống gồm 33 đến 35 đốt nằm chồng lên nhau. Cột sống dài khoảng 70cm (ở nam) và 60cm (ở nữ); được chia thành 5 đoạn (Hình 1.1).

– Các đốt sống cổ (vertebrae cervivales) gồm 7 đốt sống, tạo nên một cột dài khoảng 12cm cong lõm ra sau.

– Các đốt sống ngực (vertebrae thoracicae): gồm 12 đốt tạo thành một cột dài khoảng 28cm cong lõm ra trước.

– Các đốt thắt lưng (vertebrae lumbales), gồm 5 đốt, tạo nên cột sống dài khoảng 18cm cong lõm ra sau.

– Xương cùng (os sacrum) gồm 5 đốt dính với nhau thành một khối.

– Xương cụt (os coccygis) gồm từ 4 đến 6 đốt dính với nhau tạo nên một khối xương.

Tai ban dep cua sach tai day

Đoạn cùng cụt bắt đầu từ khớp thắt lưng cùng tới đỉnh xương cụt, dài 12cm, cong lõm xuống dưới và ra trước.

Các đốt sống có những tính chất chung giống nhau và những đặc tính riêng biệt cho từng loại đốt.

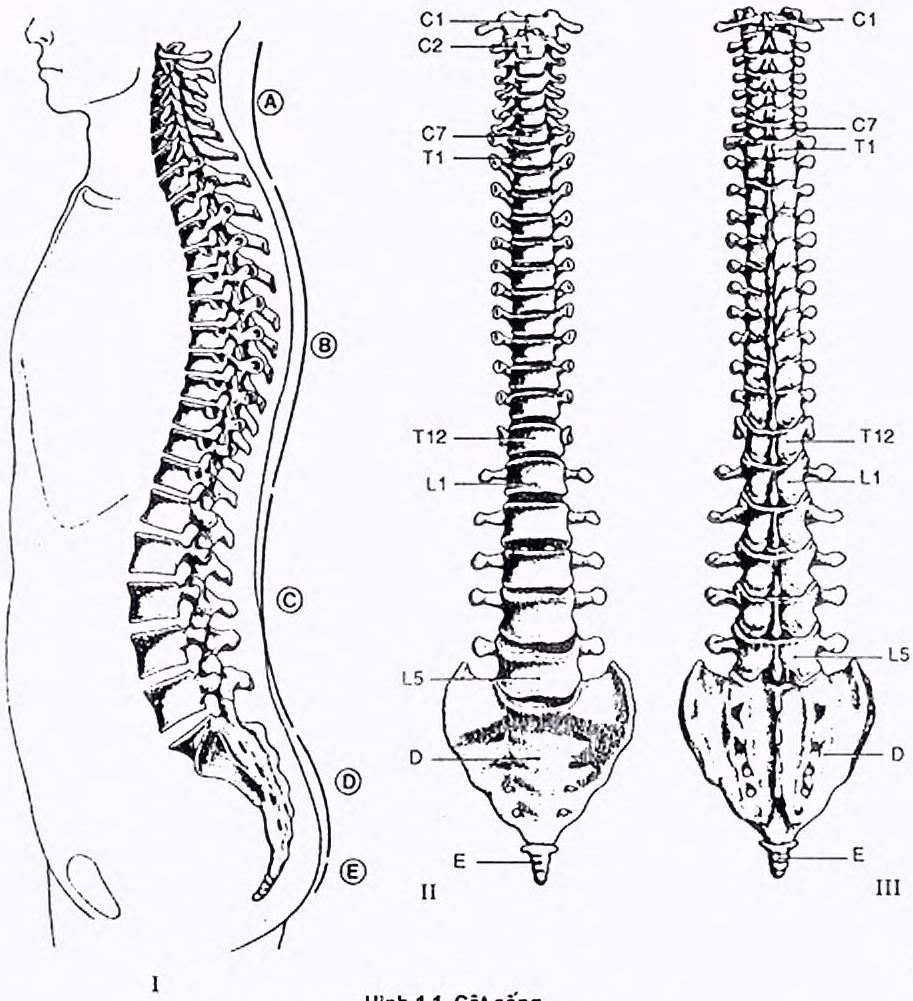

Hình 1.1. Cột sống

(I: Nhìn phía bên, II: Phía trước, III: Phía sau)

A. Các đốt sống cổ ($C_1 \div C_7$)

B. Các đốt sống ngực ($T_1 \div T_{12}$)

C. Các đốt sống thắt lưng ($L_1 \div L_5$)

D. Xương cùng

E. Xương cụt

C_1. Đốt đội

C_2. Đốt trục

Ykhoaonline.com

1. NHỮNG ĐẶC TÍNH CHUNG CỦA ĐỐT SỐNG

Mỗi đốt sống gồm 2 phần chính: Khối xương ở phía trước là thân đốt sống và vành xương ở phía sau, gọi là cung đốt sống. Hai phần xương này giới hạn 1 lỗ ở giữa gọi là lỗ đốt sống (Hình 1.2).

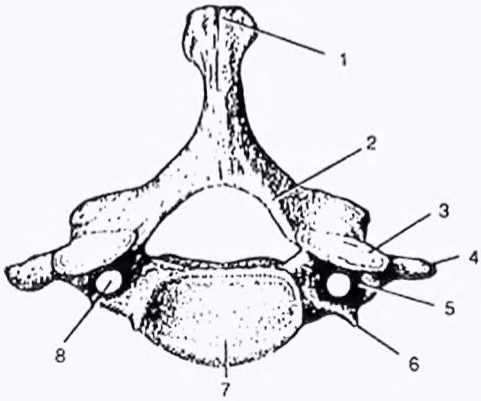

Hình 1.2. Đốt sống lối (mặt trên)

1. Mỏm gai; 2. Mảnh đốt sống; 3. Mặt khớp trên; 4. Củ sau; 5. Rãnh thần kinh sống; 6. Củ trước; 7. Thân đốt sống; 8. Lỗ mỏm ngang.

1.1. Thân đốt sống (corpus vertebrae)

Thân đốt sống là một khối xương hình trụ dẹt, có hai mặt trên và dưới gọi là *mặt gian đốt sống* (facies intervertebralis). Mặt gian đốt sống hơi lõm hình lòng chảo, được viền xung quanh bởi một gờ xương đặc hình nhẫn gọi là *mỏm nhẫn* (apophysis anularis). Các mặt gian đốt sống tiếp khớp với các đốt sống kề liền trên và dưới qua đĩa gian đốt sống (discus intervertebralis).

Mặt trước thân đốt sống lồi ra trước, có một vài lỗ nhỏ để các tĩnh mạch đi qua. Mặt sau thân thì lõm, tạo nên thành trước lỗ đốt sống. Trên mặt này có các lỗ để các tĩnh mạch và các động mạch nuôi xương đi qua.

1.2. Cung đốt sống (arcus vertebrae)

Cung đốt sống gồm 1 đôi cuống, 2 mảnh, 1 mỏm gai, 4 mỏm khớp và 2 mỏm ngang.

1.2.1. Cuống cung đốt sống (pediculus arcus vertebrae)

Là 2 mỏm xương dày từ hai rìa bên của mặt sau thân chạy ra sau giới hạn thành bên lỗ đốt sống. Cuống dẹt theo bề ngang, có 2 bờ trên và dưới. Trên 2 bờ của cuống có khuyết lõm gọi là *khuyết đốt sống trên* (incisura vertebralis superior) và *khuyết đốt sống dưới* (incisura vertebralis inferior). Khi hai đốt sống khớp với

Tai ban dep cua sach tai day

nhau thì khuyết dưới của đốt sống trên hợp với khuyết trên của đốt sống dưới tạo nên lỗ gian đốt sống (foramen intervertebrale) để các dây thần kinh sống đi qua.

1.2.2. Mảnh cung đốt sống (lamina arcus vertabrae)

Có hai mảnh đi từ 2 cuống hướng ra sau vào trong, hợp với nhau trên đường giữa, nơi bắt đầu của mỏm gai. Mảnh cung đốt sống là một tấm xương dẹt, hình 4 cạnh có hai mặt trước và sau, hai bờ trên và dưới. Mảnh là giới hạn phần sau của lỗ đốt sống.

1.2.3. Mỏm gai (processus spinosus)

Có một mỏm gai dính ở phía sau cung đốt sống nơi hợp nhất của hai mảnh trên đường giữa. Mỏm gai chạy ra sau và chúc xuống dưới. Độ chếch, hình dáng, kích thước của mỏm gai thay đổi rất lớn, tuỳ thuộc vào từng phần của cột sống. Mỏm gai là nơi bám của các cơ và dây chằng.

1.2.4. Mỏm ngang (processus transversus)

Có hai mỏm ngang từ nơi tiếp nối giữa cuống và mảnh của cung đốt sống chạy ngang sang hai bên. Mỏm ngang là chỗ bám của các cơ và dây chằng đồng thời giúp cho việc thực hiện động tác quay và ngả sang bên của cột sống.

1.2.5. Các mỏm khớp

Mỗi cung đốt sống có bốn mỏm khớp: 2 trên và 2 dưới, nằm ở nơi tiếp nối giữa cuống, mảnh và mỏm ngang.

Mỏm khớp trên (processus articularis superior) hướng lên trên có mặt khớp nhìn ra sau.

Mỏm khớp dưới (processus articularis inferior) hướng xuống dưới với mặt khớp nhìn ra trước. Khi các đốt sống khớp với nhau, các mỏm khớp của 1 đốt sống sẽ khớp với các mỏm khớp tương ứng của đốt sống kề liền trên và dưới nó.

1.2.6. Lỗ đốt sống (foramen vertebrale)

Lỗ đốt sống nằm giữa thân đốt sống ở phía trước và cung đốt sống ở phía bên và phía sau. Khi các đốt sống khớp với nhau, các lỗ đốt sống chồng lên nhau tạo nên ống sống (canalis vertebralis). Trong ống sống có tuỷ sống.

2. ĐẶC TÍNH RIÊNG CỦA TỪNG ĐỐT SỐNG

Cột sống chia thành 5 đoạn, mỗi đoạn có chức năng cử động khác nhau, nên các đốt sống của mỗi đoạn có những nét cấu trúc về hình thái riêng biệt. Các đặc tính riêng này rất điển hình ở những đốt thuộc phần giữa của từng đoạn và biến đổi dần ở các đột thuộc hai đầu của đoạn.

2.1. Các đốt sống cổ (vertebrae cervicales)

Có 7 đốt sống cổ: Từ cổ 1 đến cổ 7 ($C_1 - C_7$).

Ykhoaonline.com

2.1.1. Đặc điểm chung của các đốt sống cổ (Hình 1.3)

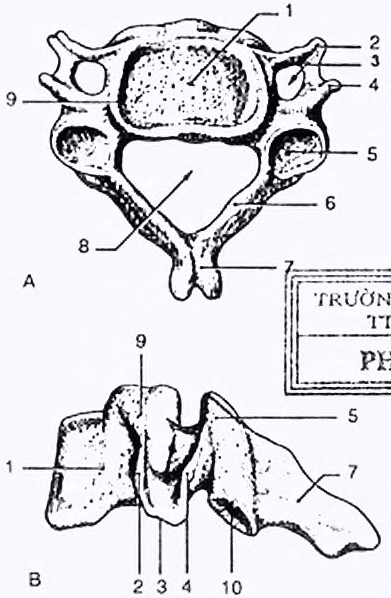

TRƯỜNG ĐH Y HẢI PHÒNG
TTTT - THƯ VIỆN
PHÒNG MƯỢN

Hình 1.3. Đốt sống cổ điển hình

A. Mặt trên B. Mặt bên

1. Thân đốt sống cổ; 2. Củ trước; 3. Lỗ mỏm ngang; 4. Củ sau; 5. Mỏm khớp trên; 6. Mảnh đốt sống; 7. Mỏm gai; 8. Lỗ đốt sống; 9. Móc thân đốt sống; 10. Mỏm khớp dưới.

– Thân đốt sống cổ nhỏ, đường kính ngang dài hơn đường kính trước sau. Ở mặt trên có hai phình bên gọi là móc thân (Uncus corporis) bề dày phần trước thân dày hơn phần sau.

– Cuống đốt sống không dính vào mặt sau thân mà liên tiếp với phần sau của mặt bên thân, nên cuống hướng ra ngoài và ra sau – cuống tròn và dày.

– Mảnh dài và hẹp, phần trên mỏng hơn phần dưới.

– Mỏm ngang có lỗ gọi là lỗ mỏm ngang (foramen transversarium) để động mạch đốt sống đi qua, riêng đốt sống cổ 7 không có lỗ mỏm ngang. Lỗ được giới hạn bởi hai rễ trước và sau. Đỉnh của mỏm ngang tận hết bởi hai củ: củ trước (tuberculum anterius) và củ sau (tuberculum posterius). Giữa hai củ là rãnh thần kinh sống (sulcus nervi spinalis). Củ trước của đốt sống cổ 6 còn gọi là củ động mạch cảnh (tuberculum caroticum).

– *Mỏm gai:* Mỏm gai các đốt sống cổ dài dần từ đốt cổ 2 tới đốt cổ 7. Đỉnh của mỏm gai bị chẻ đôi thành 2 củ.

Tai ban dep cua sach tai day

– *Mỏm khớp:* Mặt khớp tương đối rộng và phẳng. Mặt khớp mỏm trên nhìn lên trên và ra sau, mặt khớp mỏm dưới nhìn xuống dưới và ra trước.

– *Lỗ đốt sống:* có hình tam giác và rộng hơn lỗ của những đốt sống thuộc các đoạn khác (xét theo tỷ lệ kích thước của thân đốt sống).

2.1.2. Đặc điểm riêng biệt của một vài đốt sống cổ

(1) Đốt đội (atlas) ***hay đốt sống cổ 1:***

Mặt trên đốt đội tiếp khớp với hai lồi cầu xương chẩm, khác các đốt sống cổ khác, đốt đội không có thân và mỏm gai (Hình 1.4).

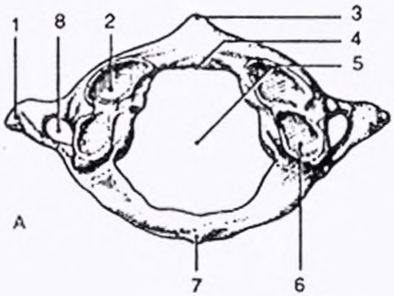

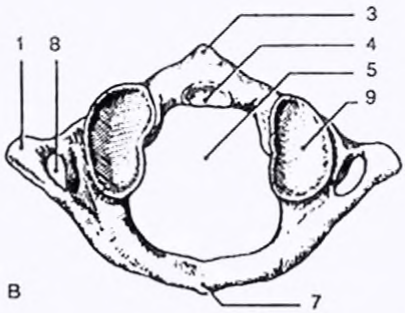

Hình 1.4. Đốt đội

1. Mỏm ngang; 2. Mặt khớp trên; 3. Củ trước; 4. Hõm răng; 5. Lỗ đốt sống; 6. Rãnh động mạch đốt sống; 7. Củ sau; 8. Lỗ mỏm ngang; 9. Mặt khớp dưới.

Đốt đội gồm có:

– Hai khối bên đốt đội (massa lateralis atlantis) tạo nên do sự tiếp nối của hai cung trước và sau. Mặt trên của khối bên lõm ổ chảo gọi là mặt khớp trên (facies articularis superior) khớp với lồi cầu xương chẩm. Mặt dưới tương đối tròn và phẳng tiếp khớp đốt cổ 2, gọi là mặt khớp dưới (facies articularis inferior).

– Cung trước đốt đội (arcus anterior atlantis).

Mặt trước cung này, trên đường giữa có củ trước (tuberculum anterius) để

Ykhoaonline.com

dây chằng bám. Chính giữa mặt sau cung trước có hõm răng (fovea dentis) để tiếp khớp với mỏm răng của đốt 2.

– Cung sau đốt đội (arcus posterior atlantis) ở giữa mặt sau cung nhô ra một củ gọi là củ sau (tuberculum posterior).

Phía trước trên cung sau, ngay sau khối bên có rãnh động mạch đốt sống (sulcus arteriae vertebralis)

– Lỗ đốt sống rất rộng.

(2) ***Đốt trục*** (axis) **hay *đốt sống cổ 2*** (Hình 1.5)

Đặc tính nổi bật nhất của đốt trục là sự hiện diện của răng đốt trục (dens axis). Răng đốt trục là một mỏm xương dài độ 1,5cm bắt đầu từ phần trên thân đốt trục chạy lên trên và tận hết bởi đỉnh răng (apex dentis). Răng đốt trục có hai mặt khớp: mặt khớp trước (facies articularis anterior) để khớp với hõm răng của đốt đội và mặt khớp sau (facies articularis posterior) để dây chằng ngang bám.

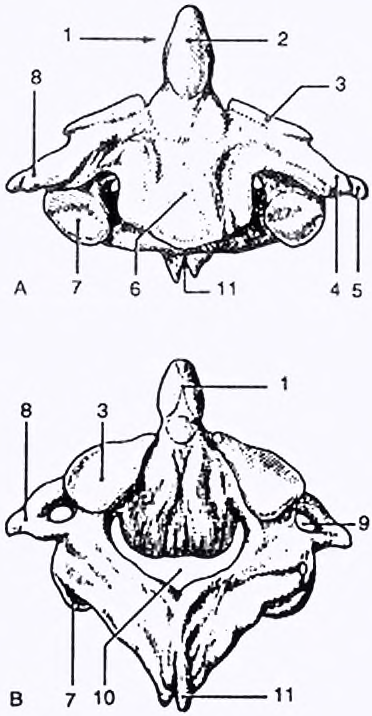

Hình 1.5. Đốt trục

A. Mặt trước B. Mặt sau

1. Răng đốt trục; 2. Mặt khớp trước; 3. Mỏm khớp trên; 4. Củ trước; 5. Củ sau; 6. Thân đốt trục; 7. Mỏm khớp dưới; 8. Mỏm ngang; 9. Lỗ mỏm ngang; 10. Lỗ đốt sống; 11. Mỏm gai.

Tai ban dep cua sach tai day

Răng đốt trục được coi như là phần thân của đốt đội dính vào thân đốt trục, có tác dụng như một trục để xương sọ và đốt đội quay quanh (Hình 1.6).

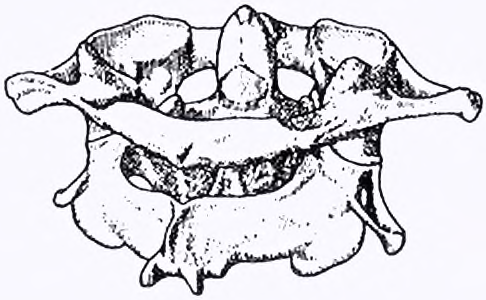

Hình 1.6. Đốt đội và đốt trục ở vị trí bình thường
(nhìn từ phía sau bên phải)

– ***Đốt sống lồi*** (vertebra prominens) hay đốt sống cổ 7 (xem hình 1.2).

Đốt sống lồi có thân khá lớn và đặc biệt có một mỏm gai rất dài, khi ta cúi đầu, đỉnh mỏm gai lồi ngay dưới da, sờ thấy dễ dàng. Lỗ mỏm ngang thường nhỏ có khi không có.

2.2. Các đốt sống ngực (vertebrae thoracicae)

Các đốt sống ngực có kích thước tăng dần từ đốt thứ 1 đến đốt 12.

2.2.1. Đặc tính chung của các đốt sống ngực (Hình 1.7)

Các đốt sống ngực có các đặc tính chung như sau:

– Thân: dày hơn các đốt sống cổ, đường kính ngang và đường kính trước sau gần bằng nhau.

Đặc điểm rõ nét nhất là ở phần sau của mỗi mặt bên thân có 2 mặt khớp lõm để tiếp khớp với chỏm xương sườn, gọi là hõm sườn. Hõm sườn trên (fovea costalis superior) rộng hơn nằm ở bờ trên gần cuống. Hõm sườn dưới (fovea costalis inferior) ở bờ dưới của thân, sát phía trước của khuyết đốt sống dưới.

– Cuống: lõm ở bờ dưới nhiều hơn bờ trên và dính vào nửa trên mặt sau thân.

– Mảnh thì rộng và dày.

– Mỏm gai: dài, chếch xuống dưới, ra sau.

– Mỏm khớp trên có mặt khớp phẳng hướng ra sau, hơi ra ngoài và lên trên.

Mặt khớp của mỏm khớp dưới hướng ra trước, hơi vào trong và xuống dưới.

– Mỏm ngang có hõm khớp để tiếp khớp với củ sườn, gọi là hõm sườn của mỏm ngang (fovea costalis processus transversi).

Ykhoaonline.com

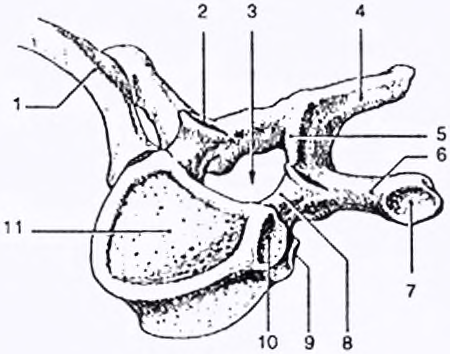

Hình 1.7. Đốt sống ngực
(Mặt trên và mặt bên)

1. Xương sườn; 2. Mỏm khớp trên; 3. Lỗ đốt sống; 4. Mỏm gai; 5. Mảnh đốt sống; 6. Mỏm ngang; 7. Hõm sườn của mỏm ngang; 8. Cuống đốt sống; 9. Hõm sườn dưới; 10. Hõm sườn trên; 11. Thân đốt sống.

2.2.2. Đặc điểm riêng của một số đốt sống ngực

(1) Đốt sống ngực 1: Hõm sườn trên là một hố hình tròn nằm ở phần trên mặt bên của thân. Hõm này tiếp khớp với toàn bộ mặt khớp của đầu xương sườn 1. Hõm sườn dưới nhỏ, hình bán nguyệt chỉ tiếp khớp với nửa mặt khớp của đầu xương sườn 2. Mỏm gai dày, dài, nằm ngang.

(2) Đốt sống ngực 9: Có thể có đủ các đặc điểm chung của một đốt sống ngực điển hình, nhưng thường không có hõm sườn dưới ở thân vì không khớp với đầu xương sườn 10.

(3) Đốt sống ngực 10: Chỉ tiếp khớp với đầu xương sườn 10. Hõm sườn trên tròn nằm ở bờ trên thân nơi liên tiếp với cuống. Hõm sườn dưới mất hẳn. Có thể không có hõm sườn mỏm ngang.

(4) Đốt sống ngực 11: Chỉ tiếp khớp với đầu xương sườn 11 nên chỉ có một hõm khớp sườn nằm ở gần bờ trên thân đốt sống kéo dài ra sau, trên mặt ngoài của cuống. Mỏm ngang thì ngắn không có hõm sườn của mỏm ngang.

(5) Đốt sống ngực 12: Chỉ có một hõm sườn tròn nằm ở ngay dưới bờ trên thân kéo dài tới mặt ngoài của cuống. Thân đốt sống ngực 12 thì to gần giống thân đốt sống thắt lưng. Mỏm ngang nhỏ, không có hõm khớp sườn. Mỏm khớp dưới giống như mỏm khớp dưới của các đốt sống thắt lưng.

2.3. Các đốt sống thắt lưng (vertebrae lumbales)

2.3.1. Đặc điểm chung của các đốt sống thắt lưng (Hình 1.8)

– Thân rất to, rộng, chiều ngang lớn hơn chiều trước sau.

– Lỗ đốt sống hình tam giác, rộng hơn lỗ đốt sống của các đốt sống ngực, nhưng nhỏ hơn lỗ đốt sống cổ.

– Cuống ngắn nhưng rất dày và dính vào thân ở 3/5 trên. Khuyết đốt sống dưới sâu hơn khuyết đốt sống trên.

Tai ban dep cua sach tai day

– Mảnh thì cao hơn là rộng.

– Mỏm gai hình chữ nhật, chạy ngang ra sau.

– Mặt khớp của mỏm khớp trên hơi lõm và hướng vào trong, ra sau. Trên bờ sau của mỏm xương nhô lên tạo nên mỏm vú (processus mammillaris). Mỏm khớp dưới có mặt khớp hơi lồi nhìn ra ngoài và ra trước.

– Mỏm ngang dài và mỏng được coi như xương sườn thoái hoá. Trên mặt sau mỏm ngang có một củ gọi là mỏm phụ (processus accessorius).

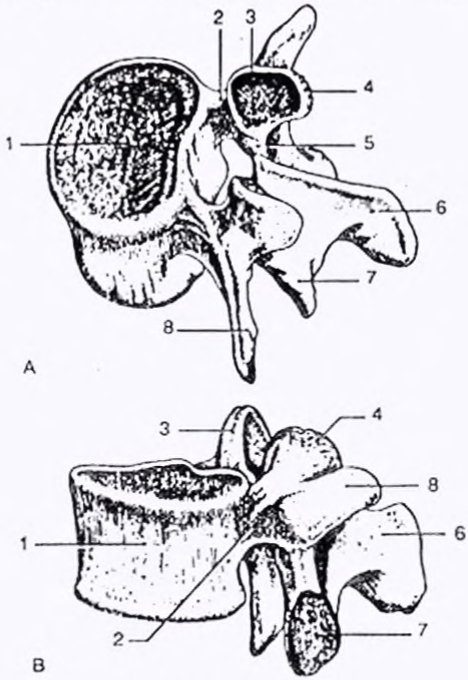

Hình 1.8. Đốt sống thắt lưng

A. Nhìn từ phía trên và phía bên B. Nhìn từ phía bên

1. Thân đốt sống; 2. Cuống đốt sống; 3. Mỏm khớp trên; 4. Mỏm vú; 5. Mảnh đốt sống; 6. Mỏm gai; 7. Mỏm khớp dưới; 8. Mỏm sườn.

2.3.2. Đặc điểm riêng của một số đốt sống thắt lưng

(1) Đốt sống thắt lưng 1: Mỏm ngang kém phát triển so với các đốt sống thắt lưng khác.

(2) Đốt sống thắt lưng 5: Mỏm ngang rất to và dính vào toàn bộ mặt ngoài của cuống tạo thành một khối. Thân đốt sống thắt lưng 5 to nhất so với các đốt thắt lưng khác. Ở phía trước thân dày hơn ở phía sau.

2.4. Xương cùng (os sacrum [vertebrae sacrales])

Xương cùng là một xương lớn, do 5 đốt sống cùng dính lại với nhau tạo thành.

Ykhoaonline.com

Xương cùng cùng với xương cụt ở dưới và hai xương chậu hai bên tạo nên chậu hông (pelvis). Xương cùng hình tháp bốn mặt, nền ở trên, đỉnh ở dưới (Hình 1.9).

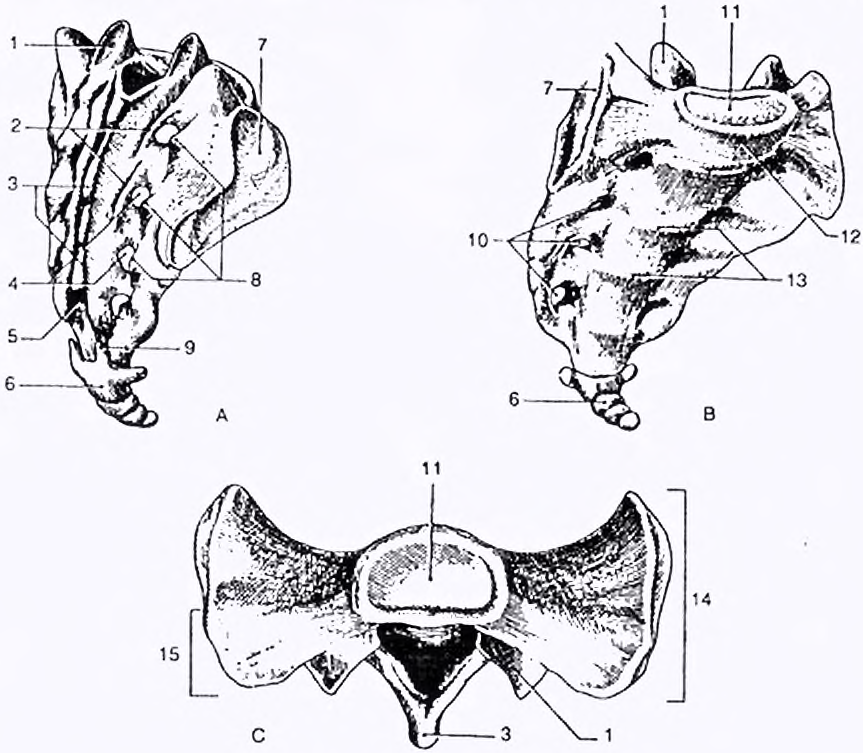

Hình 1.9. Xương cùng – cụt

A. Nhìn từ phía sau bên B. Nhìn từ phía trước trên C. Nhìn từ phía trên

1. Mỏm khớp trên; 2. Mào cùng trung gian; 3. Mào cùng giữa; 4. Lỗ cùng sau; 5. Lỗ há xương cùng; 6. Xương cụt; 7. Diện nhĩ; 8. Mào cùng bên; 9. Sừng xương cụt; 10. Lỗ cùng trước; 11. Nền xương cùng; 12. Gò ụ nhô; 13. Các đường ngang; 14. Cánh xương cùng; 15. Mỏm ngang của đốt cùng (1)

2.4.1. Nền xương cùng (basis ossis sacri)

Nền xương cùng thì ngẩng lên trên và nhìn ra trước.

– Ở giữa từ trước ra sau có: mặt trên thân đốt sống cùng 1 có chiều ngang rộng hơn chiều trước sau. Bờ trước của thân đốt cùng 1 nhô ra trước tạo nên mỏm nhô (promontorium) ở sau có lỗ cùng (hiatus sacralis).

Lỗ xương cùng hình tam giác do hai cuống ngắn lại cách xa nhau, trong khi đó các mảnh lại chạy rất chếch xuống dưới vào trong và ra sau.

Hai bên lỗ là 2 mỏm khớp trên (processus articularis superior) hướng lên trên. Mặt khớp của mỏm khớp trên lõm quay vào trong và ra sau để khớp với mỏm khớp dưới của đốt sống thắt lưng thứ 5.

Tai ban dep cua sach tai day

– Ở bên có cánh xương cùng (ala sacralis). Cánh hình tam giác có nền ở ngoài, còn bờ trước thì liên tiếp với đường tận (linea terminalis) của xương chậu để tạo nên lỗ chậu trên (apertura pelvis superior) của chậu hông. Cánh xương cùng được tạo nên bởi mỏm ngang và các thành phần lân cận hợp với nhau, bè rộng ra.

2.4.2. Phần bên (pars lateralis)

Do các mỏm ngang, mỏm sườn và các củ hợp lại với nhau tạo nên. Phần bên rộng ở trên, hẹp ở dưới.

– Phần trên có mặt khớp (facies articularis) hình vành tai để tiếp khớp với xương chậu.

– Phần dưới hẹp gồ ghề là chỗ bám của dây chằng cùng củ ngồi, gọi là lồi củ cùng (tuberositas sacralis).

2.4.3. Mặt chậu (facies pelvica) *hay mặt trước*

Nhìn xuống dưới, ra trước. Ở giữa là thân các đốt sống cùng, chúng dính vào nhau tạo nên 4 đường ngang (linea transversae) ở hai bên và sát với mỗi đầu của đường ngang có 1 lỗ hình bầu dục gọi là lỗ cùng trước (foramina sacralia anteriora) còn gọi là lỗ cùng chậu (foramina sacralia pelvica) để các ngành trước thần kinh sống cùng đi qua. Mỗi lỗ này mở vào 1 lỗ gian đốt sống (foramina intervertebralia), thần kinh sống cùng từ ống sống thoát ra ngoài qua lỗ này.

2.4.4. Mặt lưng (facies dorsalis) *hay mặt sau*

Mặt lưng cong lồi ra sau và lên trên, rất gồ ghề

– Dọc đường giữa có mào cùng giữa (crista sacralis mediana) do các mỏm gai của 4 đốt sống cùng trên tạo nên. Đầu mào chẽ đôi tạo nên 2 sừng cùng (cornu sacrale). Giữa hai sừng cùng là lỗ cùng (hiatus sacralis), lỗ thông với ống cùng (canalis sacralis).

– Hai bên mào cùng giữa có mào cùng gian giữa (crista sacralis intermedia), do các mỏm khớp của các đốt sống cùng tạo nên.

– Phía ngoài mào cùng gian giữa có các lỗ cùng sau (foramina sacralia posteriora), qua lỗ có ngành sau của thần kinh gai sống cùng.

– Bên ngoài các lỗ cùng sau có mào cùng bên (crista sacralia lateralis) do các mỏm ngang các đốt sống tạo nên.

2.4.5. Đỉnh xương cùng (apex ossis sacri)

Tạo nên bởi mặt dưới đốt sống cùng 5. Đỉnh có mặt khớp hình bầu dục để khớp với xương cụt.

2.4.6. Ống cùng (canalis sacralis)

Là đoạn cuối của ống sống, trong ống có các thần kinh đuôi ngựa. Khi cắt ngang, ống hình tam giác. Mỗi ống cùng có 4 lỗ gian đốt sống (foramina intervertebralia). Qua lỗ này ống cùng thông với các lỗ cùng trước và sau.

2.5. Xương cụt (os coccygis = coccyx = vertebrae coccygeae)

Xương cụt là một xương nhỏ, hình tam giác nền ở trên, đỉnh ở dưới. Xương cụt do 3 – 5 đốt sống thoái hoá dính vào nhau tạo nên.

Ykhoaonline.com

Xương cụt hơi cong, có hai mặt: mặt chậu (hay mặt trước) nhìn lên trên và ra trước, mặt lưng (hay mặt sau) hướng xuống dưới và ra sau.

Nền của xương cụt tạo nên bởi mặt trên của thân đốt sống cụt 1, hình bầu dục, khớp với đỉnh của xương cùng. Ở sau và ngoài mặt khớp có 2 mỏm xương hướng lên trên gọi là sừng xương cụt (cornu coccygeum) để tiếp khớp với sừng của xương cùng. Sừng xương cụt tương tự như cuống và mỏm khớp trên của đốt sống.

B. CÁC KHỚP CỦA ĐỐT SỐNG

Các đốt sống liên kết với nhau bởi các khớp giữa thân đốt sống và các khớp giữa các mỏm khớp của đốt sống. Xương cùng khớp với đốt thắt lưng 5 tạo nên khớp thắt lưng cùng liên kết với xương chậu bởi khớp cùng chậu, với xương cụt bởi khớp cùng cụt: Đốt đội (đốt sống cổ 1) khớp với lồi cầu xương chẩm ở trên tạo nên khớp đội – chẩm và liên kết với đốt trục (đốt sống cổ 2) ở dưới bởi các khớp đội – trục giữa và bên.

1. KHỚP DÍNH GIỮA CÁC THÂN ĐỐT SỐNG (symphysis intervertebralis)

Khớp giữa các thân đốt sống thuộc loại khớp dính (symphysis) hay khớp sụn sợi (Hình 1.10), gọi là khớp dính gian đốt sống.

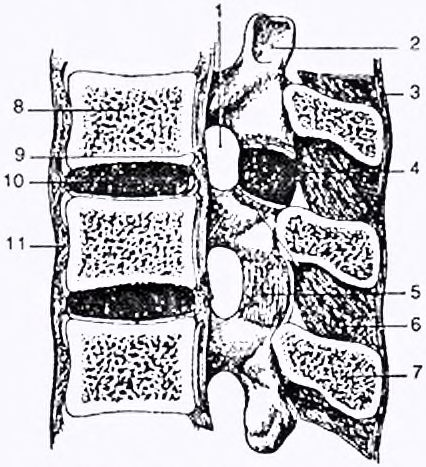

Hình 1.10. Các khớp gian đốt sống
(Thiết đồ cắt đứng dọc)

1. Lỗ gian đốt sống; 2. Mỏm khớp trên; 3. Dây chằng trên gai; 4. Bao khớp của khớp giữa các mỏm khớp đốt sống; 5. Dây chằng vàng; 6. Dây chằng gian gai; 7. Mỏm gai; 8. Thân đốt sống; 9. Dây chằng dọc sau; 10. Đĩa gian đốt sống; 11. Dây chằng dọc trước.

Tai ban dep cua sach tai day

1.1. Mặt khớp

1.1.1. Mặt khớp của thân đốt sống

Bao gồm các mặt dưới và mặt trên của hai thân đốt sống kề liền nhau. Các mặt khớp của thân đốt sống đều lõm và được phủ bởi một lớp sụn trong mỏng.

1.1.2. Đĩa gian đốt sống (discus intervertebralis)

Có 23 đĩa nằm giữa các đốt sống từ đốt trục tới xương cùng. Đĩa gian đốt sống có hình thấu kính hai mặt lồi tương ứng với các mặt lõm của các đốt sống. Độ dày của đĩa tuỳ thuộc vào từng vùng của đốt sống cũng như từng phần của đĩa. Ở cột sống cổ và thắt lưng, phần trước đĩa dày hơn phần sau, góp phần làm cho cột sống cổ và cột sống thắt lưng cong lồi ra trước. Ở đoạn cột sống ngực, bề dày tại các phần của đĩa xấp xỉ bằng nhau. Như vậy chiều cong của đốt sống ngực hoàn toàn do hình dạng các đốt sống ngực tạo nên. Nhìn chung, đĩa gian đốt sống dày nhất ở đoạn cột sống thắt lưng (Hình 1.11).

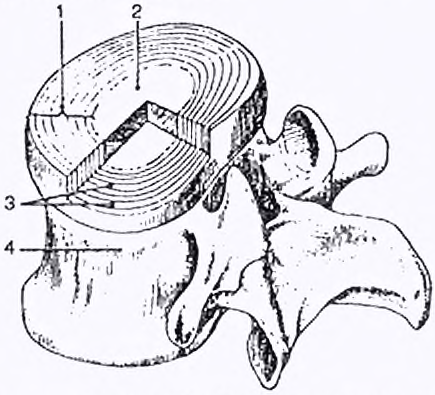

Hình 1.11. Đĩa gian đốt sống ở vị trí bình thường

1. Vòng sợi; 2. Nhân thịt; 3. Các lá sợi sụn; 4. Thân đốt sống.

Các mặt của đĩa gian đốt sống dính với một lớp sụn kính mỏng phủ mặt khớp của thân đốt sống.

Đĩa gian đốt sống là một đĩa sụn sợi, gồm hai phần: phần chu vi là vòng sợi (anulus fibrosus) và phần trung tâm là nhân thịt hay nhân keo (nucleus pulposus).

– Vòng sợi bao gồm những lá sụn sợi đồng tâm uốn cong ở vùng chu vi, được cấu tạo bởi hai lớp ngoài là sợi collagen và lớp trong là lớp sụn.

– Nhân keo nằm ở phần trung tâm đĩa gian đốt sống, gần bờ sau hơn bờ trước. Ở trẻ sơ sinh nhân keo mềm gồm chất keo và chất nhầy có chứa các tế bào dây sống đa nhân. Sau này các tế bào này biến mất và chất nhầy được thay thế bởi sợi sụn.

* [Chú thích về TNGP (theo Trịnh Văn Minh): "*Nucleus pulposus*", 1) Trước đây, theo Từ điển GPH 4 thứ tiếng 1983, vẫn dịch là "*nhân thịt*, hay *nhân tuỷ* "; vì "pulpa" tiếng Latin có nghĩa là

Ykhoaonline.com

"phần thịt của trái cây"; "pulpa dentis" là tuỷ răng; 2) Nay nên gọi là "*nhân keo*"; vì theo Từ điển Y học Pháp, Anh, Mỹ: "*nucleus pulposus*" cũng đồng nghĩa với "noyau gelatineux, n. gelatinosus". Đó là một nhân mềm, chắc, không nén ép được (incompressible), nhưng rất dễ thay đổi hình dáng (très déformable), và di động, ở phần trung tâm của đĩa gian đốt sống.

1.2. Các dây chằng

Có hai dây chằng (xem Hình 1.10).

1.2.1. Dây chằng dọc trước (ligamentum longitudinale anterius)

Là một dải sợi dày ở trên bám vào phần nền xương chẩm tới củ trước đốt đội, từ đó chạy xuống bám vào mặt trước thân các đốt sống cho tới phần trên mặt trước xương cùng. Dây chằng dọc trước rộng và mỏng ở phần trên và dưới, dày và hẹp nhất ở đoạn cột sống ngực. Ở phía trước thân các đốt sống, dây chằng này hẹp và dày hơn ở phía trước các đĩa gian đốt sống.

Dây chằng dọc trước bao gồm các sợi dọc, chắc sắp xếp thành 3 lớp: lớp nông gồm các sợi dài nhất, dính vào 3 – 4 đốt sống liên tiếp; lớp giữa các sợi ngắn hơn, dính vào 2 – 3 đốt sống kề liền; các sợi lớp sâu ngắn nhất chỉ dính vào 2 đốt sống liên tiếp.

1.2.2. Dây chằng dọc sau (ligamentum longitudinale posterius)

Là một dải sợi nhẵn, mềm nằm trong ống sống, trên mặt sau thân các đốt sống. Dây chằng dọc sau bám vào bờ sau đĩa gian đốt sống và các bờ của thân đốt sống. Ở trên dây chằng dọc sau bám vào thân đốt trục và liên tiếp với màng mái. Ở dưới, tận hết ở xương cùng (Hình 1.12).

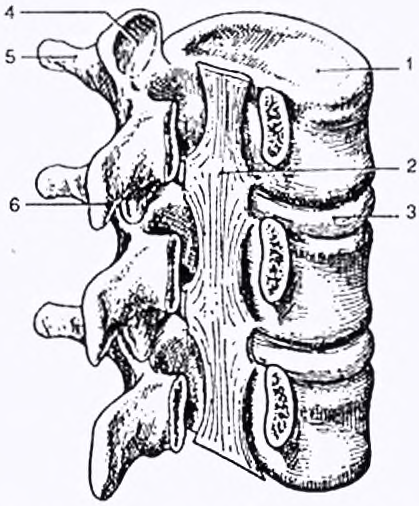

Hình 1.12. Khớp dính gian đốt sống với dây chằng dọc sau
(Nhìn từ phía trước bên, ống sống được mở)

1. Thân đốt sống; 2. Dây chằng dọc sau; 3. Đĩa gian đốt sống; 4. Mỏm khớp trên; 5. Mỏm ngang; 6. Mỏm gai.

Tai ban dep cua sach tai day

Dây chằng dọc sau gồm hai lớp sợi:

– Lớp nông dính vào mặt sau của 3 – 4 đốt sống liên tiếp

– Lớp sâu gồm các sợi ngắn căng giữa hai đốt sống kề liền.

2. KHỚP GIỮA CÁC MỎM KHỚP CỦA ĐỐT SỐNG (articulationes zygapophysiales)

Là những khớp phẳng được bọc bởi bao khớp. Các mảnh, mỏm gai và mỏm ngang liên tiếp với nhau bởi các dây chằng

2.1. Bao khớp

Bao khớp mỏng, bám vào bờ các mặt khớp của các mỏm khớp hai đốt sống kề liền.

2.2. Các dây chằng (ligamenta)

2.2.1. Dây chằng vàng (ligamenta flava) (Hình 1.13)

Dây chằng vàng được tạo nên bởi các sợi thuộc mô đàn hồi có màu vàng. Các sợi này bám vào các bao khớp và mảnh của đốt sống trên và tận hết ở bờ trên mảnh của đốt sống dưới. Dây chằng vàng mỏng ở vùng cổ, dày nhất ở vùng thắt lưng.

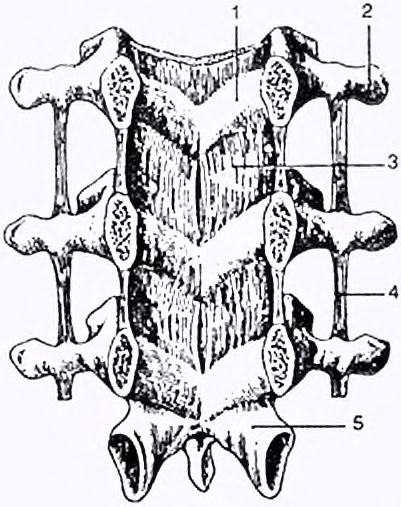

Hình 1.13. Dây chằng vàng
(Nhìn từ phía trước, sau khi cắt bỏ các thân đốt sống)
1. Mảnh đốt sống; 2. Mỏm ngang; 3. Dây chằng vàng; 4. Dây chằng gian ngang; 5. Mỏm khớp dưới.

2.2.2. Dây chằng trên gai (ligamenta supraspinalia)

Là một thừng sợi chắc bám vào đỉnh các mỏm gai từ đốt sống cổ 7 tới xương cùng.

Ykhoaonline.com

2.2.3. Dây chằng gáy (ligamenta nuchae)

Là một mảnh sợi đàn hồi ở gáy (tương tự như dây chằng trên gai) đi từ ụ chẩm ngoài và mào chẩm ngoài, tận hết ở mỏm gai đốt sống cổ 7.

2.2.4. Dây chằng gian gai (ligamenta interspinalia)

Là một mảnh mỏng đi từ rễ tới đỉnh của mỗi mỏm gai.

2.2.5. Dây chằng gian ngang (ligamenta intertransversaria)

Gồm những sợi liên kết mỏm ngang của hai đốt sống kề liền.

2.3. Động tác

Uốn cột sống ra trước (gấp), ra sau (duỗi) và sang hai bên. Ngoài ra còn làm quay cột sống.

3. KHỚP THẮT LƯNG CÙNG (articulatio lumbosacralis)

Là khớp giữa thân đốt sống thắt lưng 5 và đốt sống cùng 1, giữa chúng có một đĩa gian đốt sống (Hình 1.14).

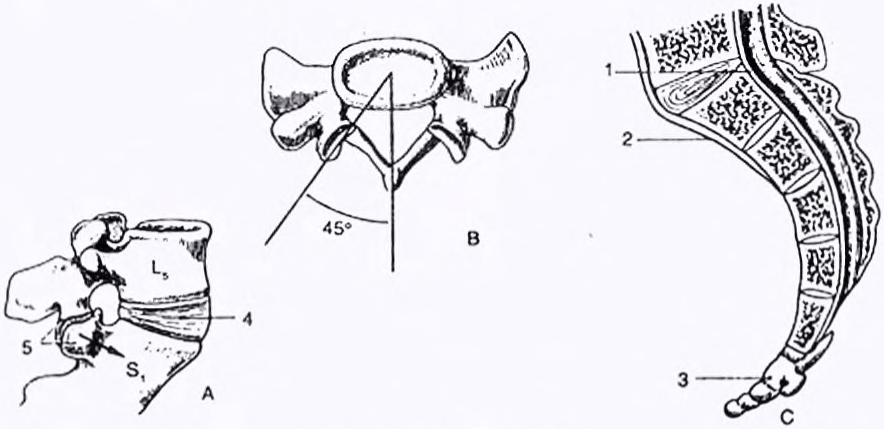

Hình 1.14. Khớp thắt lưng cùng

A. Mặt bên không có các dây chằng; B. Hướng của các mặt khớp; C. Thiết đồ cắt đứng dọc

1. Dây chằng dọc sau; 2. Dây chằng dọc trước; 3. Xương cụt; 4. Đĩa gian đốt sống thắt lưng – cùng; 5. Mỏm khớp.

Ngoài các dây chằng vàng, gian gai và trên gai khớp thắt lưng cùng còn được tăng cường thêm bởi dây chằng chậu thắt lưng.

Dây chằng chậu – thắt lưng (ligamentum iliolumbale) gồm các bó sợi từ đỉnh mỏm ngang đốt sống thắt lưng 5, chạy sang bên và toả ra tận hết ở mào chậu và phần bên mặt trên xương cùng.

Tai ban dep cua sach tai day

4. KHỚP CÙNG CỤT (articulatio sacrococcygea)

Là một khớp bán động (symphysis) tạo nên do đỉnh của xương cùng khớp với đáy của xương cụt qua một đĩa sợi sụn (Hình 1.15).

Khớp có các dây chằng sau:

– Dây chằng cùng cụt sau nông (ligamentum sacrococcygeum posterius superficiale) là một dải sợi đi từ bờ của lỗ cùng tới mặt sau xương cụt.

– Dây chằng cùng cụt sau sâu (ligamentum sacrococcygeum posterius profundum) đi từ mặt sau đốt sống cùng 5 tới phía sau xương cụt.

– Dây chằng cùng cụt trước (ligamentum sacrococcygeum anterius) gồm những sợi chạy dọc mặt trước xương cùng và xương cụt.

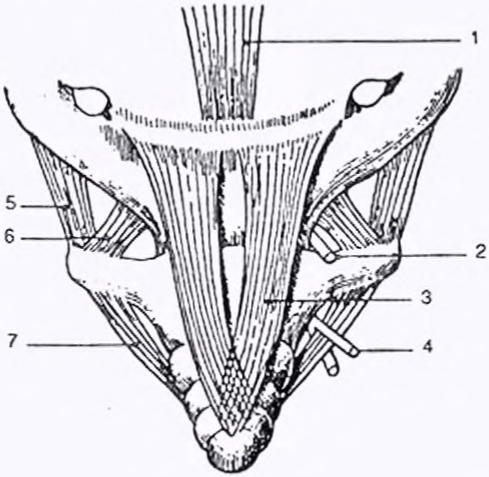

Hình 1.15. Khớp cùng – cụt
(Mặt trước)

1. Dây chằng dọc trước; 2. Thần kinh sống cùng 5; 3. Dây chằng cùng – cụt trước; 4. Thần kinh sống cụt; 5. Bó bên của dây chằng cùng – cụt bên; 6. Bó giữa của dây chằng cùng – cụt bên; 7. Dây chằng cùng cụt bên.

5. KHỚP ĐỘI – CHẨM (articulatio atlanto–occipitalis)

Khớp đội chẩm được tạo nên do mặt khớp trên của mỗi khối bên đốt đội khớp với lồi cầu của xương chẩm (Hình 1.16).

5.1. Mặt khớp

– Lồi cầu xương chẩm quay xuống dưới có hình elip.

– Mặt khớp trên của khối bên đốt đội lõm.

Ykhoaonline.com

5.2. Bao khớp

Bao sợi dính quanh lồi cầu xương chẩm ở trên và quanh mặt khớp trên của khối bên đốt đội ở dưới. Bao khớp sợi dày ở phía sau.

Lót mặt trong bao sợi có bao hoạt dịch của khớp.

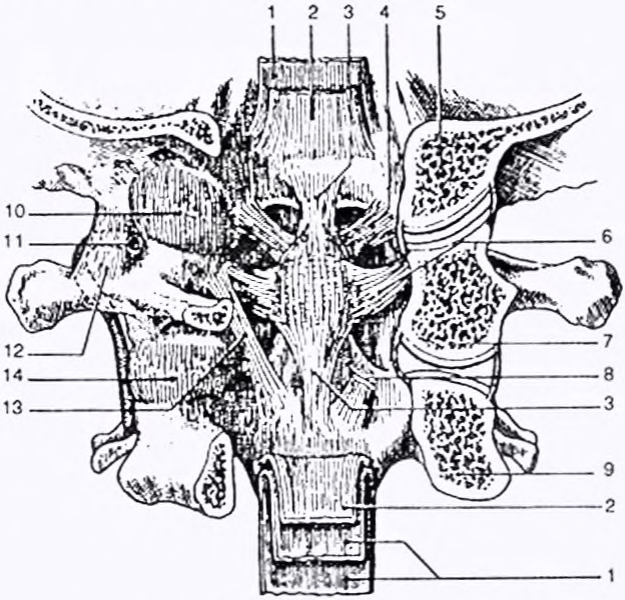

Hình 1.16. Các khớp đội – chẩm và đội – trục
(Thiết đồ cắt đứng ngang và nhìn từ phía sau)

1. Dây chằng dọc sau; 2. Màng mái; 3. Bó dọc của dây chằng chữ thập; 4. Dây chằng cánh; 5. Lồi cầu xương chẩm; 6. Dây chằng ngang của đốt đội; 7. Khối bên đốt đội; 8. Răng đốt trục; 9. Mỏm khớp của đốt trục; 10. Bao khớp của khớp đội – chẩm; 11. Động mạch đốt sống; 12. Dây chằng đội – chẩm bên; 13. Phần phụ của màng mái; 14. Bao khớp của khớp đội – trục; 3 và 6 = Dây chằng chữ thập của đốt đội.

5.3. Các dây chằng (Hình 1.17)

Các dây chằng của khớp đội chẩm tạo nên thành các màng phủ phía trước và phía sau khớp.

5.3.1. Màng đội – chẩm trước (membrana atlanto – occipitalis anterior)

Là một màng sợi từ bờ trước lỗ lớn xương chẩm tới bờ trên cung trước đốt đội ở dưới.

5.3.2. Màng đội – chẩm sau (membrana atlanto – occipitalis posterior)

Là một màng mỏng đi từ bờ sau lỗ lớn xương chẩm ở trên tới bờ trên cung sau đốt đội ở dưới.

Tai ban dep cua sach tai day

5.3.3. Dây chằng đội – chẩm bên (ligamentum atlanto – occipitalis laterale)

Nằm dọc mặt bên của khớp.

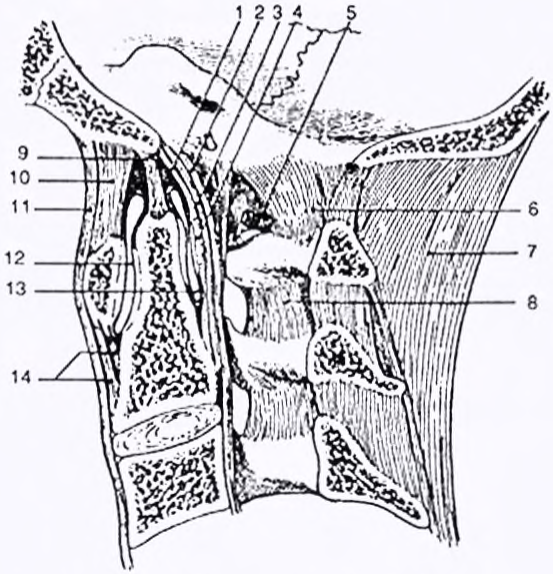

Hình 1.17. Các khớp đội – chẩm và đội – trục
(Thiết đồ đứng cắt dọc)

1. Bó dọc của dây chằng chữ thập; 2. Dây chằng dọc sau; 3. Màng mái; 4. Dây chằng ngang đốt đội; 5. Động mạch đốt sống và thần kinh dưới chẩm; 6. Màng đội – chẩm sau; 7. Dây chằng gáy; 8. Dây chằng vàng; 9. Dây chằng đỉnh mỏm răng; 10. Màng đội – chẩm trước; 11. Dây chằng dọc trước; 12. Khớp đội – trục giữa; 13. Khớp đội – trục bên; 14. Dây chằng đội – trục trước.

5.4. Động tác

Cúi (gấp) và ngửa (duỗi) đầu, ngoài ra còn nghiêng đầu sang bên. Các động tác này còn xoay quanh hai trục: trục ngang và trục trước sau.

6. KHỚP ĐỘI – TRỤC (articulatio atlanto – axialis)

Là các khớp giữa đốt đội và đốt trục của cột sống cổ. Gồm 3 khớp: Khớp đội – trục giữa và hai khớp đội – trục bên.

6.1. Khớp đội trục giữa (articulatio atlanto – axialis mediana) (Hình 1.18)

Là khớp do răng của đốt trục khớp với hõm răng của cung trước đốt đội. Bao sợi của khớp rất yếu và thường lẫn cùng màng hoạt dịch. Khớp đội – trục giữa có các dây chằng sau:

– Dây chằng cánh (ligamenta alaria): gồm 2 dây chằng đi từ phía bên của răng đốt đội tới xương chẩm.

Ykhoaonline.com

– Dây chằng đỉnh mỏm răng (ligamentum apicis dentis) nằm trên đường giữa, đi từ đỉnh mỏm răng tới phần nền xương chẩm.

– Màng mái (membrana tectoria): Là một màng sợi phủ phía sau khớp đội trục. Màng đi từ thân đốt trục (ở đó màng liên tiếp với dây chằng dọc sau) tới xương chẩm.

– Dây chằng ngang đốt đội (ligamentum transversum atlantis) là một dải sợi nằm dưới màng mái, đi từ mặt trong của khối bên bên này chạy ngang, vòng phía sau răng đốt trục để tận hết ở mặt trong khối bên bên đối diện của đốt đội.

– Dây chằng chữ thập đốt đội (ligamentum cruciforme atlantis): Dây chằng ngang đốt đội cùng dây chằng đỉnh mỏm răng ở trên và các sợi tách từ bó dưới dây chằng ngang chạy xuống tận hết ở mặt sau thân đốt trục tạo nên dây chằng hình chữ thập.

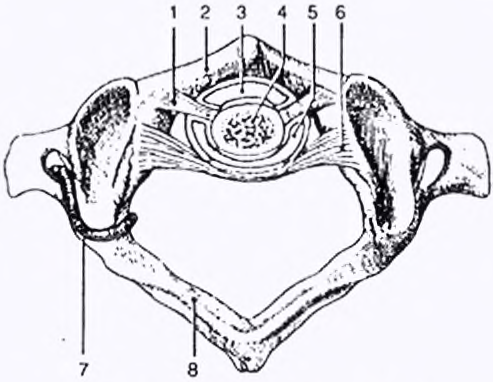

Hình 1.18. Khớp đội – trục giữa
(Nhìn từ trên xuống)

1. Dây chằng cánh; 2. Màng đội – chẩm trước; 3. Khớp đội – trục giữa; 4. Răng đốt trục (đã bị cắt); 5. Khớp đội – trục bên; 6. Dây chằng ngang của đốt đội; 7. Động mạch đốt sống; 8. Màng đội – chẩm sau.

6.2. Khớp đội – trục bên (articulatio atlanto – axialis lateralis)

Là khớp phẳng, do mặt dưới khối bên đốt đội khớp với mặt trên của đốt trục tạo nên.

C. CỘT SỐNG NHÌN CHUNG

Cột sống nằm trên mặt phẳng đứng dọc giữa, ở phần sau của thân. Ở nữ giới cột sống dài khoảng 60cm. Ở nam giới, cột sống dài hơn khoảng 70cm, trong đó cột sống cổ dài 12cm, cột sống ngực khoảng 28cm, cột sống thắt lưng 18cm và các xương cùng và cụt dài khoảng 12cm.

Tai ban dep cua sach tai day

1. CÁC ĐƯỜNG CONG CỦA CỘT SỐNG

Nhìn từ phía bên, cột sống có 4 chỗ cong: cổ, ngực, thắt lưng và chậu hông.

Các đường cong ngực và chậu hông là các đường cong nguyên phát, chúng cong lõm ra trước, xuất hiện ngay khi còn là một thai nhi, các đường cong cổ và thắt lưng là những đường cong thứ phát hay đường cong bù trừ. Đường cong cổ xuất hiện muộn hơn khi thai còn trong tử cung và trở nên sắc nét khi đứa trẻ mang nổi đầu (3 hay 4 tháng tuổi sau sinh) và khi đứa trẻ đã đứng thẳng được (khoảng 9 tháng tuổi). Đường cong thắt lưng xuất hiện trong khoảng từ 12 tháng đến 18 tháng tuổi, khi đứa trẻ biết đi. Đường cong cổ lồi ra trước, bắt đầu từ đốt đội cho tới đốt sống ngực 2, lồi nhất ở đốt cổ 4.

Đường cong ngực lõm ra trước, từ đốt ngực 2 tới đốt ngực 12, chỗ cong lõm nhất là đoạn từ đốt ngực 6 tới đốt ngực 9. Đường cong này được tạo nên do khoảng cách phần sau các thân đốt sống ngực tăng.

Đường cong thắt lưng lại lồi ra trước, ở phụ nữ thường cong hơn ở nam giới, bắt đầu từ đốt sống ngực cuối cùng, kết thúc ở góc thắt lưng cùng (gò nhô). Chỗ lồi nhất thuộc 3 đốt thắt lưng cuối.

Đường cong chậu hông bắt đầu từ khớp thắt lưng cùng cho tới đỉnh xương cụt, mặt lõm của đường cong này quay ra trước và xuống dưới.

Ở phần trên của cột sống ngực đôi khi hơi cong sang bên, mà mặt lồi đường cong này quay sang bên phải ở những người thuận tay phải và ngược lại ở những người thuận tay trái.

2. MẶT TRƯỚC CỘT SỐNG

Gồm các thân đốt sống.

Nhìn từ phía trước, bề rộng thân đốt sống tăng dần từ đốt cổ 2 (đốt trục) cho tới đốt sống thắt lưng thứ ba. Thân của 2 đốt sống thắt lưng cuối cùng có một ít thay đổi, nhưng từ nền xương cùng, bề rộng các đốt sống giảm đi rất nhanh cho tới đỉnh xương cụt.

3. MẶT SAU CỘT SỐNG

Bao gồm các mỏm gai nằm trên đường giữa.

Ở vùng cổ trừ mỏm gai đốt cổ 2 và 7, mỏm gai các đốt cổ còn lại gần như nằm ngang và chẻ đôi ở đầu tận.

Ở phần trên của vùng ngực, các mỏm gai nằm chếch xuống dưới. Các mỏm gai của phần giữa vùng ngực gần như nằm thẳng đứng, còn ở phần dưới vùng ngực, và vùng thắt lưng, các mỏm gai gần như nằm ngang. Như vậy giữa các mỏm gai của

Ykhoaonline.com

vùng cổ và vùng ngực dưới cùng vùng thắt lưng, có một khe rộng. Nhưng ở phần giữa vùng ngực, các mỏm gai gần như chồng lên nhau như ngói lợp.

Đầu tận của mỏm gai đốt cổ 7 có thể sờ thấy ở tận cùng dưới của rãnh gáy, dưới nó có thể xác định được đầu tận của các mỏm gai đốt sống ngực 1 và 2. Đầu tận của mỏm gai đốt ngực 3 nằm đối diện với rễ của gai vai, đầu tận mỏm gai đốt ngực 7 nằm đối diện với góc dưới xương vai.

Mỏm gai đốt thắt lưng 4 nằm trên đường nối giữa điểm cao nhất của hai mào chậu còn mỏm gai đốt cùng 2 tương ứng với gai chậu sau trên.

Hai bên của mỏm gai có *rãnh cột sống* trong rãnh có các cơ sâu của lưng.

Ở vùng cổ và thắt lưng, các rãnh này nông và được tạo nên bởi mảnh của cung đốt sống, ở vùng ngực, rãnh sâu và rộng được tạo nên bởi mảnh của cung đốt sống và mỏm ngang. Ở vùng ngực, các mỏm ngang nằm trên một bình diện phía sau mỏm ngang của các đốt sống cổ và thắt lưng.

Ở vùng cổ, *mỏm ngang* các đốt sống nằm trên bình diện phía trước các mỏm khớp, phía ngoài các cuống và ở giữa các lỗ gian đốt sống.

Ở vùng ngực, mỏm ngang nằm phía sau các cuống, các lỗ gian đốt sống và các mỏm khớp.

Ở vùng thắt lưng, mỏm ngang nằm ở phía trước các mỏm khớp nhưng ở phía sau các lỗ gian đốt sống. Kích thước của các mỏm ngang đốt đội (C1) luôn được nhấn mạnh, bề rộng từ đỉnh của một mỏm ngang tới đỉnh của mỏm ngang bên đối diện, rất khác biệt với kích thước tương ứng của đốt trục (C2). Các số liệu đo được cho thấy kích thước mỏm ngang như trên của đốt cổ 2 tới đốt cổ 6 ít thay đổi, nhưng kích thước này của đốt cổ 7 tăng một cách đáng kể.

Ở vùng ngực, lớn nhất là kích thước mỏm ngang đốt sống ngực 1 rồi giảm dần cho tới đốt ngực 12, ở đốt này các thành phần của mỏm ngang thường nhỏ đi chỉ còn là các di tích. Mỏm ngang của đốt thắt lưng 1 thì lớn hơn và lại lớn hơn nữa ở đốt thắt lưng 2, còn mỏm ngang của đốt thắt lưng 3 còn lớn hơn nữa và lớn hơn bất kỳ đốt sống nào khác. Mỏm ngang các đốt thắt lưng 4 và 5 giảm đi một ít.

4. MẶT BÊN CỦA ĐỐT SỐNG

Được ngăn cách với mặt sau bởi các *mỏm khớp* ở các vùng cổ và thắt lưng và bởi các *mỏm ngang* ở vùng ngực.

Phần trước của mặt bên cột sống được tạo nên bởi phần bên thân đốt sống, ở vùng ngực, mặt bên còn được tạo nên bởi các mặt khớp để tiếp khớp với các chỏm xương sườn.

Các lỗ gian đốt sống nằm ở phía sau thân đốt sống, giữa các cuống của cung đốt sống. Lỗ có hình bầu dục, nhỏ nhất ở phần cổ và ngực trên, kích thước của lỗ tăng dần cho tới đốt sống thắt lưng cuối cùng.

Tai ban dep cua sach tai day

5. ỐNG SỐNG

Ống sống cũng cong theo các phần cong của cột sống. Ống sống rộng, có hình tam giác ở các đoạn cổ và thắt lưng, nơi mà hoạt động của cột sống được tự do, nhưng nhỏ và có hình tròn ở vùng ngực, nơi các động tác của cột sống rất hạn chế.

Như vậy ống sống rộng hơn ở những vùng mà tuỷ sống phình ra, nơi tách ra các thần kinh sống tạo nên các đám rối chi phối cho chi trên và chi dưới.

6. GIẢI PHẪU CHỨC NĂNG VÀ ÁP DỤNG THỰC TẾ

Mặc dù các động tác giữa hai đốt sống kề liền nhau rất hạn chế, nhưng động tác của toàn bộ cột sống thì lại khá rộng rãi. Các đĩa gian đốt sống hoạt động như một cái đệm có tác dụng như một bộ giảm sóc giữa các đốt sống và giữa các đoạn của cột sống làm giảm bớt các tác động bất thường hay những va động mạnh có thể tác động lên cột sống.

Thí dụ: khi nhảy từ trên cao xuống, thì các chấn thương não hay tuỷ sống rất hiểm xảy ra.

Sự an toàn của cột sống còn được tăng cường bởi sự hiện diện của các đường cong làm cho cột sống thêm sức dẻo, có thể uốn cong hơn nữa mà không sợ bị gãy.

Các đốt sống kết hợp với nhau một cách vững chắc, do vậy các tác động rất mạnh vào cột sống thường gây gãy xương hay trật khớp nhiều hơn là rách dây chằng, trừ ở vùng cổ có thể xảy ra trật khớp hay bán trật khớp mà xương không bị tổn thương.

Gãy cột sống có hoặc không có di lệch là hậu quả của:

– Việc gấp quá mạnh bởi một sức mạnh lớn của một vật nặng tác động vào lưng (1).

– Một sức mạnh cường độ lớn truyền theo trục dọc của cột sống do ngã từ trên cao xuống, chân chạm đất hoặc đầu chúi xuống đất (2).

Trong nhóm thứ nhất, nhìn chung tổn thương thường xảy ra tại các đốt ngực 5 hoặc ngực 6.

Nhóm thứ hai nhờ có độ cong bình thường của cột sống, chấn thương thường là gãy gập ở đoạn từ đốt sống ngực 9 tới đốt thắt lưng 2.

Bệnh trượt đốt sống (spondylolisthesis) thường chiếm tới 5% các bệnh của bộ xương, các mỏm gai, các mảnh và mỏm khớp dưới của đốt sống thắt lưng 5 (đôi khi là đốt thắt lưng 4) thường kết hợp dính với một đốt sống kề liền. Do vậy thường gây đau phần dưới của lưng và được xem như một khuyết tật bẩm sinh.

Ở một số người do sự phát triển không bình thường hoặc do quá trình bệnh lý như bệnh loãng xương (osteoporosis) làm cho độ cong của cột sống trở thành bất thường:

Ykhoaonline.com

– Cột sống lồi ra sau ở đoạn ngực hoặc đoạn thắt lưng (kyphosis).

– Cột sống vẹo sang một bên (Scoliosis) làm mất sự cân xứng, thường gặp do cơ ở một bên cột sống bị yếu hoặc do bị kém phát triển một nửa của thân và cung đốt sống.

– Có khi cột sống thắt lưng quá cong lồi hẳn về phía trước (lordosis).

– Thoát vị đĩa đệm cũng là một chấn thương hay gặp của cột sống. Ở những người trẻ, nhân thịt của đĩa đệm gian đốt sống chiếm tới 88% nước làm cho đĩa căng phồng và chắc khoẻ đến mức khi bị ngã một cách đột ngột, các đốt sống sẽ bị gãy trước khi đĩa gian đốt sống bị vỡ.

Khi thực hiện những động tác gấp mạnh và đột ngột, nhân thịt của đĩa đệm bị đẩy lùi ra sau qua vùng sợi gây nên hiện tượng bệnh lý đó là thoát vị đĩa đệm.

Tai ban dep cua sach tai day

2. LỒNG NGỰC

A. XƯƠNG CỦA NGỰC

(Ossa thoracis)

Xương của ngực bao gồm xương ức, các xương sườn và sụn sườn, cùng các đốt sống ngực (đã tả cùng cột sống).

1. XƯƠNG ỨC (sternum)

Là một xương dẹt, dài trung bình 17cm tạo nên phần giữa thành trước lồng ngực. Khi còn là bào thai xương ức được tạo bởi nhiều mảnh xương độc lập, sau này chúng dính lại với nhau. Ở người lớn xương ức gồm 3 phần: cán ức, thân và mỏm mũi kiếm.

1.1. Cán ức (manubrium sterni)

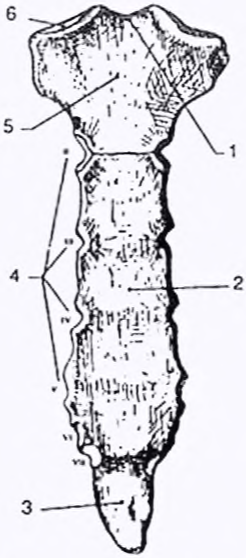

Hình 2.1. Xương ức (mặt trước)

1. Khuyết (tĩnh mạch) cảnh; 2. Thân xương ức; 3. Mỏm mũi kiếm; 4. Các khuyết sườn (I, VII); 5. Cán ức; 6. Khuyết đòn.

Cán ức thường có hình tam giác, rộng và dày ở trên, ở dưới hẹp và khớp với thân. Có 2 mặt trước và sau. Bờ trên dày, có khuyết tĩnh mạch cảnh (incisura

Ykhoaonline.com

Jugularis) ở giữa, hai bên có khuyết đòn (incisura clavicularis) để khớp với đầu ức của xương đòn. Bờ dưới được phủ bởi một lớp sụn mỏng để khớp với đầu trên thân xương ức.

Bờ bên ở trên có hõm khớp để khớp với sụn sườn thứ nhất và ở dưới có một mặt khớp nhỏ cùng với mặt khớp nhỏ tương tự ở góc trên thân ức khớp với sụn sườn thứ hai (Hình 2.1).

1.2. Thân xương ức (corpus sterni)

Thân xương ức dài, hẹp và mỏng hơn cán ức, có hai mặt, 2 bờ và 2 đầu:

– Mặt trước thì phẳng lồi ra trước thường có 3 gờ ngang (vết tích của chỗ nối tiếp 4 phần của thân).

– Mặt sau hơi lõm và cũng có 3 đường ngang nhưng không rõ như ở mặt trước.

– Đầu trên khớp với bờ dưới cán ức, tạo nên góc ức (angulus sterni).

– Đầu dưới hẹp, khớp với mỏm mũi kiếm.

Bờ bên có 4 khuyết sườn (incisurae costales) khớp với các sụn sườn 3, 4, 5 và 6. Ở hai bên đầu dưới của thân còn có mặt khớp nhỏ, cùng với mặt khớp tương tự thuộc mỏm mũi kiếm tạo nên một mặt khớp sườn để khớp với sụn sườn 7 (Hình 2.2).

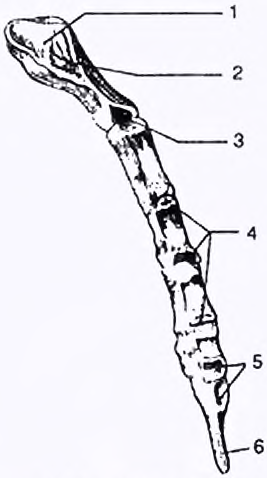

Hình 2.2. Xương ức (Mặt bên)

1. Khuyết đòn; 2. Khuyết sườn 1; 3. Khuyết sườn 2. 4. Các khuyết sườn 3, 4, 5; 5. Các khuyết sườn 6, 7; 6. Mỏm mũi kiếm

1.3. Mỏm mũi kiếm (processus xiphoideus)

Là phần nhỏ nhất và hay thay đổi nhất của xương ức. Mỏm mũi kiếm có thể rộng và mỏng, nhọn hay chẻ đôi, có khi có lỗ thủng. Tuổi trẻ, mỏm mũi kiếm thường là sụn, nhưng ở người trưởng thành thì phần trên của mỏm ít nhiều đã

Tai ban dep cua sach tai day

trở thành xương. Ở trên mỏm mũi kiếm khớp với đầu dưới của thân xương ức và ở hai bên có mặt khớp nhỏ tham gia tạo nên mặt khớp để khớp với sụn sườn 7.

1.4. Cấu trúc

Xương ức được tạo nên bởi các chất xốp chứa nhiều mạch máu, được phủ bởi lớp xương đặc ở hai mặt. Trong các hốc của chất xốp có chứa tuỷ đỏ. Có thể chọc xương ức lấy tuỷ làm tuỷ đồ.

2. XƯƠNG SƯỜN (costae)

Xương sườn là những xương dài, cong và dẹt, liên kết với cột sống ngực ở phía sau, cùng xương ức ở phía trước tạo nên xương lồng ngực.

Có 12 đôi xương sườn, được chia thành 2 loại:

– Xương sườn thực (costae verae): gồm 7 đôi đầu tiên, tiếp khớp với xương ức qua các sụn sườn (cartilago costalis)

– Xương sườn giả (costae spuriae) gồm 5 đôi xương sườn cuối (8 – 12) trong đó 3 đôi xương sườn 8, 9, 10 nối tiếp với xương ức qua sụn của xương sườn thứ 7. Các đôi xương sườn 11 và 12 có đầu trước tự do thường được gọi là xương sườn cụt (costae fluitantes). Các xương sườn sắp xếp từ trên xuống dưới, cái nọ trên cái kia, giữa chúng tạo nên các khoang gian sườn.

2.1. Đặc điểm chung của các xương sườn

Hướng, chiều: xương sườn cong từ sau ra trước, mặt lõm quay vào trong nhưng đường cong này không đều. Xương sườn từ cột sống ngực chạy lệch xuống dưới và ra ngoài, rồi võng ra trước và xuống dưới cuối cùng vòng vào trong và xuống dưới để dính vào sụn sườn. Do vậy xương sườn có 3 đường cong (Hình 2.3).

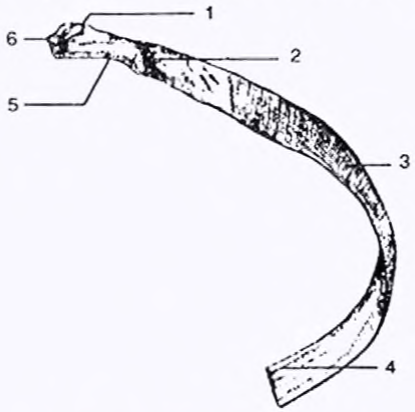

Hình 2.3. Xương sườn 8 (mặt ngoài)

1. Chỏm; 2. Củ sườn; 3. Thân, sườn; 4. Đầu trước; 5. Cổ sườn; 6. Mào chỏm sườn.

Ykhoaonline.com

– Cong theo mặt: là đường cong rõ nhất, nghĩa là cong từ sau ra trước, mặt lõm quay vào trong.

– Cong theo bờ: là đường cong khi ta nhìn nghiêng hay khi đặt xương sườn trên một mặt phẳng. Bờ trên hoặc bờ dưới của xương cong theo hình chữ S mà đầu sau thì vểnh lên trên, còn đầu trước thì hạ xuống dưới.

– Cong theo trục: nghĩa là xương sườn xoắn vặn để mặt ngoài của đoạn sau nhìn xuống dưới và ra sau, của đoạn giữa nhìn thẳng ra ngoài và của đoạn trước thì nhìn lên trên và ra trước (Hình 2.4).

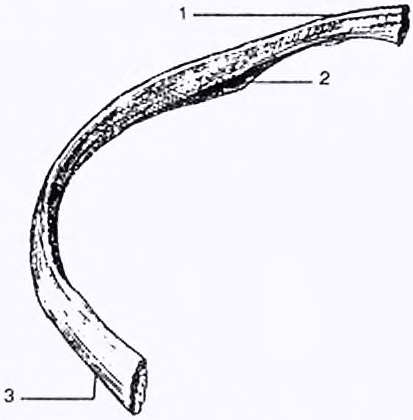

Hình 2.4. Xương sườn 8 (mặt trong)
1. Đầu sau; 2. Rãnh sườn; 3. Đầu trước.

Xương sườn nằm chếch từ trên xuống dưới. Độ chếch này tăng dần từ trên xuống dưới và đạt được mức tối đa ở xương sườn 9, rồi lại giảm dần cho tới xương sườn 12.

Chiều dài của xương sườn cũng tăng dần từ xương sườn 1 đến xương sườn 7, sau đó giảm dần từ xương sườn 8 đến xương sườn 12.

2.2. Hình thể

Xương sườn có một thân và hai đầu:

– Đầu trước có một lõm nhỏ để khớp với đầu ngoài của sụn sườn.

– Đầu sau gồm có chỏm sườn và cổ sườn.

+ Chỏm sườn (caput costae): có 2 mặt khớp chỏm sườn (facies articularis capitis costae) ngăn cách nhau bởi một gờ ngang gọi là mào chỏm sườn (crista capitis costae). Mặt khớp dưới rộng hơn, khớp với thân đốt sống cùng số tương ứng, mặt khớp trên khớp với thân đốt sống trên, còn mào chỏm tiếp xúc với đĩa gian đốt sống.

+ Cổ sườn (collum costae) là phần dẹt tiếp với chỏm và nằm ở phía trước mỏm ngang của đốt sống ngực cùng số tương ứng. Ở bờ trên của cổ có mào cổ sườn (crista colli costae).

Tai ban dep cua sach tai day

– Thân xương sườn (corpus costae).

Thân sườn có 2 mặt (trong, ngoài), 2 bờ (trên và dưới). Mặt ngoài cong lồi và nhẵn. Mặt trong nhẵn có một rãnh chạy dọc theo bờ dưới gọi là rãnh sườn (sulcus costae), bó mạch thần kinh gian sườn nằm trong rãnh.

+ Củ sườn (tuberculum costae) là chỗ lồi ở trên mặt ngoài, giữa thân và cổ sườn. Trên củ sườn có một mặt khớp hình bầu dục hướng vào trong để khớp với mỏm ngang của đốt sống ngực gọi là mặt khớp của củ sườn (facies articularis tuberculi costae).

+ Góc sườn (angulus costae): Phía ngoài củ sườn khoảng 5cm, thân xương sườn uốn cong và bẻ gập ra ngoài và ra trước tạo nên góc sườn.

2.3. Một số xương sườn đặc biệt

2.3.1. Xương sườn thứ nhất (costa prima)

Là xương sườn trên cùng, cong nhất và ngắn nhất (Hình 2.5A).

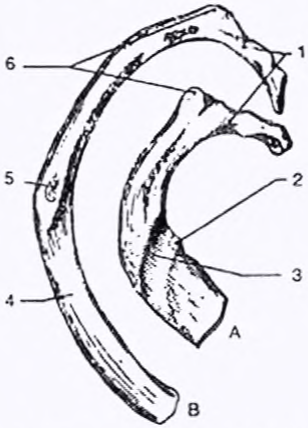

Hình 2.5. Xương sườn thứ nhất (A) và thứ hai (B)

1. Cổ sườn; 2. Củ cơ bậc thang trước; 3. Rãnh động mạch dưới đòn; 4. Thân sườn; 5. Củ cơ răng trước; 6. Củ sườn.

Xương có hai mặt, 2 bờ và hai đầu:

– Đầu sau gồm một chỏm nhỏ và tròn có một mặt khớp để khớp với mặt khớp trên, phần bên thân đốt sống ngực 1, cổ sườn tròn hướng lên trên ra sau và ra ngoài.

– Đầu trước thì rộng và dày hơn bất kỳ xương sườn nào khác.

– Thân xương sườn thứ nhất thì rộng. Mặt trên nhìn lên trên ra trước. Ở phía trước, gần bờ trong có củ cơ bậc thang trước (tuberculum musculi scaleni anterioris) trước và sau củ có hai rãnh: rãnh trước hay rãnh tĩnh mạch dưới đòn (sulcus venae subclaviae) và rãnh sau hay rãnh động mạch dưới đòn (sulcus arteriae subclaviae). Mặt dưới của thân xương thì nhẵn và không có rãnh sườn.

– Bờ ngoài thì lồi, dày ở phía sau và mỏng ở phía trước. Bờ trong thì lõm và nhẵn.

Ykhoaonline.com

2.3.2. Xương sườn thứ hai (costa secunda)

Dài gấp đôi xương sườn thứ nhất (Hình 2.5B).

– Mặt ngoài thì lồi nhìn lên trên và ra ngoài, có lồi củ cơ răng trước (tuberositas musculi serrati anterioris).

– Mặt trong nhẵn và cong, hướng xuống dưới và hơi vào trong. Trên phần sau mặt trong có rãnh sườn (sulcus costae) rất ngắn.

3. SỤN SƯỜN (cartilago costalis)

Sụn sườn là các thanh sụn trong, tiếp nối với đầu trước xương sườn và góp phần quan trọng cho việc đàn hồi của lồng ngực. Bảy đôi sụn sườn đầu tiên có các sụn sườn đầy đủ trực tiếp khớp với xương ức. Các sụn sườn 8, 9 và 10 không tiếp khớp trực tiếp với xương ức, mà dính liền với sụn sườn 7 thành một khối chung.

Hai xương sườn dưới cùng (11 và 12) tận hết bởi các đầu cụt, tự do, nên gọi là các xương sườn cụt hay sườn nổi (có nghĩa là đầu bập bềnh tự do) (Hình 2.6).

Chiều dài của sụn sườn tăng dần từ sụn 1 đến sụn 7, rồi lại giảm dần từ thứ 8 đến 10.

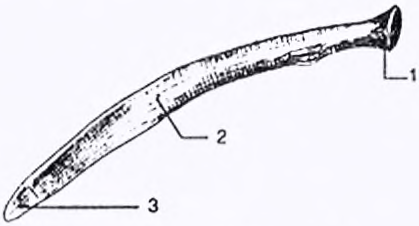

Hình 2.6. Xương sườn XII
1. Chỏm sườn; 2. Thân sườn; 3. Sụn sườn.

B. CÁC KHỚP CỦA NGỰC

(Articulationes thoracis)

Lồng ngực do cột sống ngực, xương sườn, sụn sườn và xương ức hợp thành, nên có các khớp sau:

– Các khớp sườn đốt sống.

– Các khớp ức sườn.

– Các khớp sườn sụn.

– Các khớp gian sụn.

Tai ban dep cua sach tai day

1. CÁC KHỚP SƯỜN SỐNG (articulationes costovertebrales)

Các khớp sườn sống gồm hai loại:

– Các khớp giữa chỏm sườn với thân đốt sống.

– Các khớp giữa củ sườn với mỏm ngang.

1.1. Các khớp chỏm sườn (articulationes capitis costae)

1.1.1. Mặt khớp

Gồm chỏm sườn, hai nửa mặt khớp ở thân hai đốt sống kề nhau, bờ sau đĩa gian đốt sống – Chỏm các xương sườn 1, 10, 11 và 12 chỉ tiếp khớp với một mặt khớp ở mặt bên của đốt sống tương ứng.

1.1.2. Bao khớp

Bao khớp sợi mỏng nối chỏm sườn với đốt sống kề bên trên và dính vào đĩa gian đốt sống – Dây chằng trong khớp chia ổ khớp thành hai phần riêng biệt. Màng hoạt dịch lót trong bao khớp sợi tạo nên hai túi hoạt dịch.

1.1.3. Dây chằng: có 2 dây chằng (Hình 2.7)

– Dây chằng chỏm sườn nan hoa (ligamentum capitis costae radiatum) đi từ phần trước chỏm sườn, toả hình quạt hay hình nan hoa tận hết ở mặt bên 2 đốt sống và đĩa gian đốt sống tương ứng.

– Dây chằng chỏm sườn nội khớp (ligamentum capitis costae intra– articulare): Nằm ở trong ổ khớp, gồm một dải sợi ngắn đi từ mào chỏm sườn, chạy xuống dưới tới đĩa gian đốt sống. Dây chằng này chia khớp thành hai ổ.

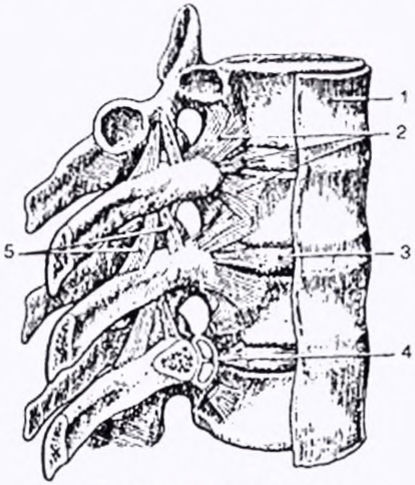

Hình 2.7. Khớp chỏm sườn

1. Dây chằng dọc trước; 2. Dây chằng chỏm sườn nan hoa; 3. Đĩa gian đốt sống; 4. Dây chằng chỏm sườn nội khớp; 5. Dây chằng sườn ngang trên.

Ykhoaonline.com

1.2. Khớp sườn mỏm ngang (anticulatio costotransversaria)

Là khớp giữa củ sườn với mỏm ngang đốt sống ngực tương ứng. Đối với xương sườn 11 và 12 khớp này thường không có (Hình 2.8).

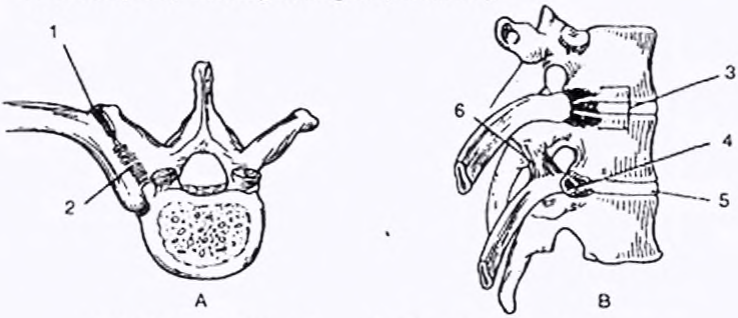

Hình 2.8. Các khớp sườn – đốt sống và sườn – mỏm ngang

1. Dây chằng sườn – ngang bên; 2. Dây chằng sườn – ngang; 3. Dây chằng chỏm sườn nan hoa; 4. Dây chằng nội khớp; 5. Đĩa gian đốt sống; 6. Dây chằng sườn ngang trên.

Bao sợi của bao khớp bám vào xung quanh các mặt khớp, màng hoạt dịch lót mặt trong bao sợi. Khớp được tăng cường bởi các dây chằng sau:

– Dây chằng sườn ngang (ligamentum costotransversarium) gồm những sợi ngắn, khoẻ đi từ diện gồ ghề ở mặt sau cổ sườn tới mặt trước mỏm ngang đốt sống tương ứng. Dây chằng này nằm trong khoảng giữa cổ sườn và mặt trước mỏm ngang, gọi là lỗ sườn mỏm ngang (foramen costo transversarium).

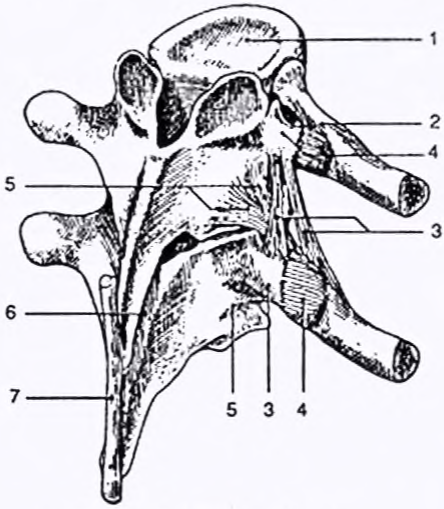

Hình 2.9. Khớp sườn – đốt sống

1. Đốt sống ngực; 2. Xương sườn; 3. Dây chằng sườn ngang trên; 4. Dây chằng sườn ngang bên; 5. Dây chằng sườn – mảnh; 6. Dây chằng gian gai; 7. Dây chằng trên gai.

Tai ban dep cua sach tai day

– Dây chằng sườn ngang trên (ligamentum costotransversarium superius) (Danh từ giải phẫu cũ còn gọi là "dây chằng sườn ngang trước" hay "dây chằng treo sườn"). Dây chằng gồm hai lớp trước và sau. Các sợi trước đi từ mào cổ sườn, chạy lên trên, ra ngoài, tận hết ở bờ dưới mỏm ngang đốt sống trên. Các sợi sau đi từ mặt sau cổ sườn chạy lên trên, vào trong, phía sau các sợi trước cũng tận hết ở mỏm ngang đốt sống trên.

– Dây chằng sườn ngang bên (ligamentum costotransversarium laterale) (Danh từ giải phẫu cũ còn lại là "dây chằng sườn ngang sau"), gồm những sợi ngắn và dày, chạy chếch ở sau khớp sườn ngang, đi từ đỉnh mỏm ngang tới phần ngoài khớp của củ sườn.

– Dây chằng thắt lưng sườn (ligamentum lumbocostale) gồm các sợi đi từ cổ xương sườn 12 tới nền mỏm ngang đốt sống thắt lưng 1 (Hình 2.9).

2. CÁC KHỚP ỨC SƯỜN (articulationes sternocostales)

Là những khớp do đầu trong các sụn sườn của các xương sườn thật khớp với các hõm khớp ở bờ bên xương ức, thường được xếp loại là khớp hoạt dịch. Các khớp này không có ổ khớp. Các mặt khớp được phủ bởi sụn sợi và dính các mặt khớp của sụn sườn với xương ức. Sụn sườn thứ nhất dính trực tiếp vào xương ức tạo nên khớp sụn ức sườn của xương sườn 1 (synchondrosis sternocostalis costae primae) (Hình 2.10).

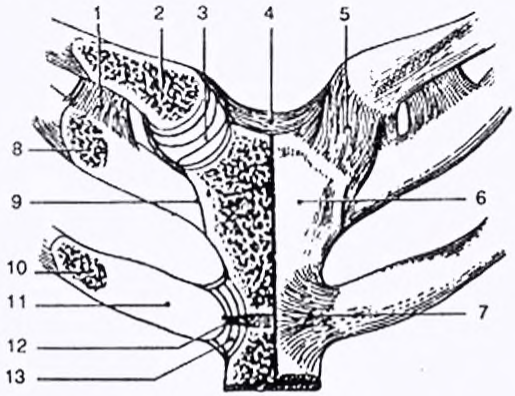

Hình 2.10. Khớp ức – đòn và khớp ức – sườn

1. Dây chằng sườn đòn; 2. Xương đòn; 3. Đĩa khớp; 4. Dây chằng gian đòn; 5. Dây chằng ức đòn trước; 6. Cán ức; 7. Dây chằng ức sườn nan hoa; 8. Thân xương sườn 1; 9. Khớp sụn ức sườn thứ nhất; 10. Thân xương sườn 2; 11. Sụn sườn 2; 12. Dây chằng ức sườn nội khớp; 13. Khớp ức sườn 2.

Lớp sợi của bao khớp thường mỏng. Các khớp ức sườn được tăng cường bởi các dây chằng sau:

– Các dây chằng ức sườn nan hoa (ligamenta sternocostalia radiata) là những

Ykhoaonline.com

dải màng rộng, mỏng, từ mặt trước và sau của đầu ức các sụn sườn toả ra hình tia để tận hết ở mặt trước và mặt sau xương ức (Hình 2.11).

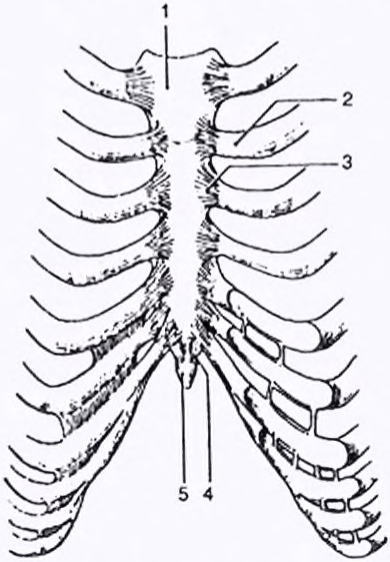

Hình 2.11. Các khớp ức sườn (mặt trước)

1. Cán ức; 2. Sụn sườn; 3. Dây chằng ức – sườn nan hoa; 4. Dây chằng sườn – mũi kiếm; 5. Mỏm mũi kiếm.

Các sợi thuộc lớp nông của dây chằng này ở hai bên đan xen với nhau tạo nên một lớp màng sợi bọc xương ức gọi là màng xương ức, hay màng ức (membrana sterni).

– Dây chằng ức sườn nội khớp (ligamentum sternocostale intra–articulare) thường chỉ có ở khớp ức sụn sườn thứ 2. Sụn sườn 2 khớp với xương ức qua một dải sợi sụn gọi là dây chằng nội khớp.

Các dây chằng sườn mũi kiếm (ligamenta costoxiphoidea) là dây chằng nối giữa mặt trước, sau của sụn sườn 7 với mặt trước và sau của mỏm mũi kiếm.

3. CÁC KHỚP SƯỜN – SỤN SƯỜN (articulationes costochondrales)

Do đầu ngoài của các sụn sườn khớp với các chỗ lõm thuộc đầu ức của các xương sườn tương ứng. Các khớp này đều được bọc bởi màng ngoài xương.

4. CÁC KHỚP GIAN SỤN SƯỜN (articulationes interchondrales)

Là những khớp giữa các mặt khớp nhẵn, nhỏ, hình trám của các bờ kề nhau của các sụn sườn 6 và 7. Sụn sườn 7 và 8, sụn sườn 8 và 9.

5. CÁC KHỚP SỤN CỦA XƯƠNG ỨC (synchondroses sternales)

Có hai khớp.

Tai ban dep cua sach tai day

5.1. Khớp sụn mũi kiếm ức (synchondrosis xiphi – sternalis)

Là một khớp dính sụn (chondrosis) giữa mỏm mũi kiếm và thân xương ức, thường cốt hoá trở thành khớp dính xương (synostosis) ở tuổi 40.

5.2. Khớp sụn cán ức – ức (synchondrosis manubrio – sternalis) hay đúng hơn, khớp dính (sụn sợi) cán ức – ức (symphysis manubrio sternalis). Là khớp giữa cán ức với thân xương ức, giữa chúng thường có một đĩa sợi sụn – Đĩa sợi sụn thường hoá xương ở tuổi trưởng thành.

C. LỒNG NGỰC NHÌN CHUNG

(Compages thoracis hay skeleton thoracicus)

Lồng ngực là một khung xương sụn có tác dụng bảo vệ các tạng chính của hệ hô hấp và tuần hoàn, giúp cho các tạng dễ dàng thực hiện chức năng của mình.

Lồng ngực có hình nón cụt, hẹp ở trên, rộng ở dưới, hơi dẹt theo chiều trước – sau và ở phía sau cao hơn phía trước. Khi cắt ngang, lồng ngực có hình thận, do ở giữa thành sau có thân đốt sống ngực lồi ra trước.

Có thể mô tả lồng ngực với 4 thành và 2 lỗ:

– Thành trước: được tạo bởi các xương ức và sụn sườn (Hình 2.12).

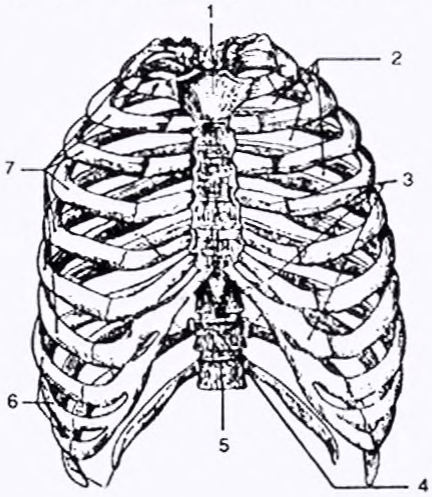

Hình 2.12. Lồng ngực (mặt trước)

1. Lỗ trên; 2. Các khoang gian sườn; 3. Sụn sườn; 4. Góc mũi kiếm; 5. Lỗ dưới; 6. Xương sườn giả; 7. Xương sườn thật

Ykhoaonline.com

– Thành sau: được tạo nên bởi cột sống ngực cong lồi ra trước và phần sau của các xương sườn lõm thành hai rãnh sâu và rộng ở hai bên (Hình 2.13).

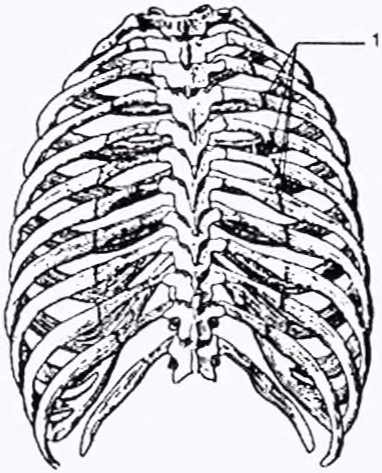

Hình 2.13. Lồng ngực (mặt sau)

1. Góc xương sườn

– Thành bên: Hai thành bên được tạo nên bởi các xương sườn và sụn sườn ngăn cách nhau bởi các khoang gian sườn (spatium intercostale). Có 11 khoang được lấp kín bởi các cơ gian sườn và màng gian sườn (Hình 2.14).

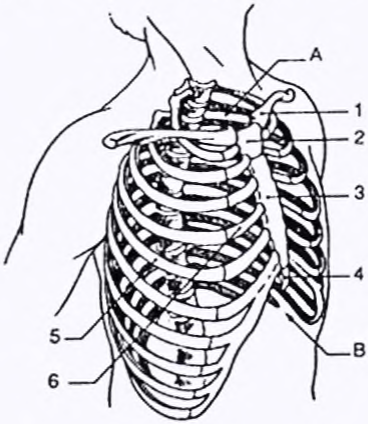

Hình 2.14. Lồng ngực (mặt trước bên)

A. Lỗ trên của lồng ngực B. Lỗ dưới của lồng ngực

1. Xương đòn; 2. Cán ức; 3. Thân ức; 4. Mỏm mũi kiếm; 5. Xương sườn; 6. Sụn sườn.

Tai ban dep cua sach tai day

Các thành của lồng ngực giới hạn một ổ rỗng gọi là ổ ngực (cavitas thoracis). ổ ngực có hai lỗ mở lên trên và xuống dưới.

– Lỗ trên lồng ngực (apertura thoracis superior) lỗ trên lồng ngực là nơi ổ ngực thông với cổ, có hình thận, đường kính trước sau khoảng 5cm và đường kính ngang khoảng 11cm. Lỗ được giới hạn bởi đốt sống ngực 1 ở phía sau, bờ trên cán ức ở phía trước và các xương sườn 1 ở hai bên. Lỗ này nằm trên một mặt phẳng nghiêng xuống dưới và ra trước.

– Lỗ dưới lồng ngực (apertura thoracis inferior) được giới hạn bởi: phía sau là đốt sống ngực 12, hai bên là các xương sườn 11 và 12 và ở phía trước là các sụn sườn 10, 9, 8, 7 và mũi kiếm ức. Các bờ sườn và sụn sườn ở hai bên lỗ dưới lồng ngực chạy chếch lên trên vào trong, gặp nhau ở góc dưới ức (angulus infrasternalis) và tạo nên cái gọi là cung sườn (arcus costalis).

Lỗ dưới có đường kính ngang dài hơn đường kính trước sau và nằm trên một mặt phẳng chếch xuống dưới, ra sau.

So với lồng ngực của nam giới, lồng ngực nữ giới có dung tích nhỏ hơn, xương ức ngắn hơn, bờ trên xương ức ngang mức với phần dưới thân đốt sống ngực 3 (ở nam giới ngang mức với phần dưới thân đốt sống ngực 2). Các xương sườn trên di động cho phép phần dưới lồng ngực giãn rộng.

Ykhoaonline.com

3. CHẬU HAY CHẬU HÔNG

(Pelvis)

Chậu hay chậu hông là một đai xương khép kín, ở phần dưới thân mình, nối thân liên tiếp với chi dưới – Chậu hông trong tư thế đứng, là nơi chịu đựng sức đè ép của thân mình do trọng lượng của cơ thể và sức mạnh của cơ bắp tạo nên.

Chậu hông có nhiều ứng dụng trong sản khoa, trong Y pháp cũng như trong nhân chủng học... Dựa vào chậu hông, người ta có thể phân biệt được giới tính.

A. XƯƠNG VÀ KHỚP CỦA CHẬU HÔNG

Chậu được tạo nên bởi xương chậu ở phía trước và bên, xương cùng, xương cụt ở phía sau (Hình 3.1).

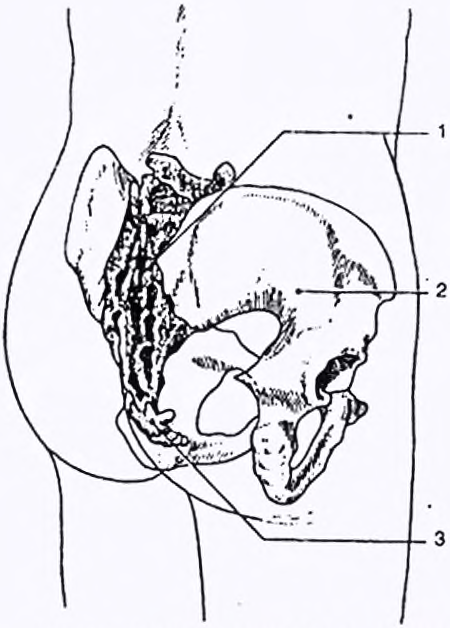

Hình 3.1. Khung chậu (Nhìn từ phía sau bên)
1. Xương cùng; 2. Xương chậu; 3. Xương cụt.

Tai ban dep cua sach tai day

Các xương này được liên kết với nhau bởi các dây chằng và 4 khớp: hai khớp hoạt dịch (khớp cùng chậu phải và trái) và hai khớp dính (khớp dính mu và khớp dính cùng cụt) (Hình 3.2; 3.3; 3.4).

– Các xương và khớp của chậu đã được mô tả ở phần chi dưới (Giải phẫu người tập I), nên ở đây chúng tôi không nhắc lại, mà chỉ xin mô tả chung hình thể trong của cả khối chia xương chậu hay chậu hông".

B. CHẬU HÔNG NHÌN CHUNG

Chậu được chia thành hai phần: Chậu lớn (Pelvis major) và chậu bé (pelvis minor). Một số nhà sản khoa còn gọi chậu bé của nữ là "chậu hông sản khoa".

Hai chậu lớn và bé ngăn cách nhau bởi lỗ chậu trên nằm trên một mặt phẳng chếch xuống dưới và ra trước qua ụ nhô xương cùng. Giới hạn dưới của chậu bé gọi là lỗ chậu dưới.

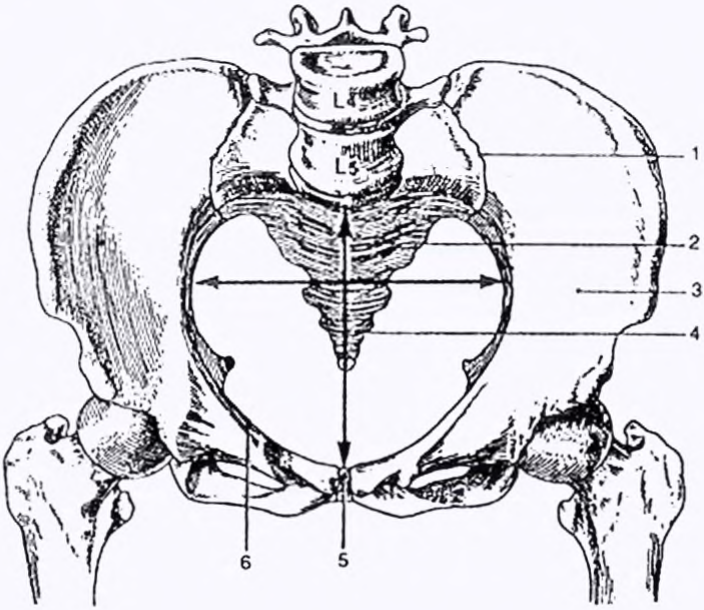

Hình 3.2. Khung chậu của nữ giới (Nhìn từ phía trước trên)

1. Khớp cùng chậu; 2. Xương cùng; 3. Xương chậu; 4. Xương cụt; 5. Khớp dính mu; 6. Đường tận.

Ykhoaonline.com

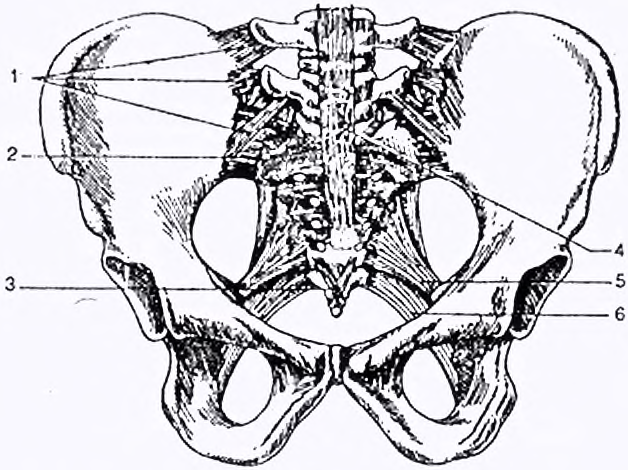

Hình 3.3. Khớp cùng chậu (Mặt trước)

1. Dây chằng chậu – thắt lưng; 2. Dây chằng cùng chậu trước; 3. Dây chằng cùng – cụt trước; 4. Dây chằng dọc trước; 5. Dây chằng cùng gai; 6. Dây chằng cùng – ụ.

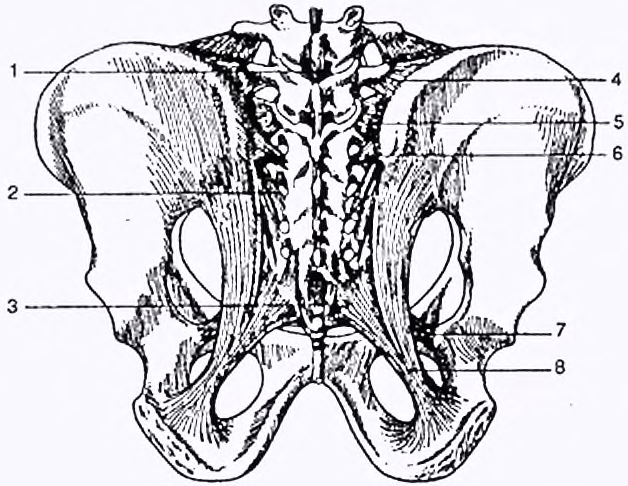

Hình 3.4. Khớp cùng chậu (Mặt sau)

1. Dây chằng gian gai; 2. Dây chằng cùng chậu sau; 3. Dây chằng cùng – cụt sau; 4. Dây chằng chậu – thắt lưng; 5. Dây chằng cùng chậu (bó thứ nhất); 6. Dây chằng cùng chậu (bó thứ hai); 4. Dây chằng cùng gai; 8. Dây chằng cùng – ụ.

Tai ban dep cua sach tai day

1. CHẬU LỚN

Chậu lớn hay chậu hông lớn là phần ở trên lỗ chậu trên do hai xương cánh chậu và nền xương cùng tạo nên. Chậu lớn loe rộng ở trên, và thu nhỏ dần ở dưới cho tới lỗ chậu trên.

Như vậy chậu lớn được giới hạn ở phía trước là thành bụng trước hai bên là hai hố chậu và phía sau là khớp giữa đốt sống thắt lưng 5 và cùng 1, tạo nên ụ nhô xương cùng. Chậu lớn là phần dưới của ổ bụng chứa các tạng bụng.

Trong sản khoa người ta thường đo một số đường kính của chậu lớn để suy ra mức độ rộng, hẹp của lỗ chậu trên để tiên lượng cuộc đẻ.

– Đường kính liên mào chậu đo ở chỗ rộng nhất giữa hai mào chậu khoảng 25cm, ở phụ nữ Việt Nam và phụ nữ châu Âu khoảng 28cm.

– Đường kính liên gai: là khoảng cách giữa hai gai chậu trước trên (khoảng 23cm ở phụ nữ Việt Nam và 25cm ở phụ nữ châu Âu).

– Đường kính liên mấu chuyển: đo khoảng cách giữa hai bờ trên mấu chuyển lớn xương đùi (phụ nữ Việt Nam, khoảng 27cm, phụ nữ châu Âu khoảng 32cm).

– Đường kính Baudeloque: Đo từ mỏm gai đốt sống thắt lưng 5 tới bờ trên khớp dính mu (phụ nữ Việt Nam khoảng 17,5cm, phục nữ châu Âu khoảng 19cm).

2. LỖ MỞ CHẬU TRÊN (apertura pelvis superior) hay EO TRÊN (Hình 3.5)

Lỗ chậu trên ở ranh giới giữa chậu lớn và chậu bé là một đường vòng có hình tim ở nam giới và hình bầu dục ở nữ giới. Lỗ chậu trên của nữ giới thường rộng hơn của nam giới.

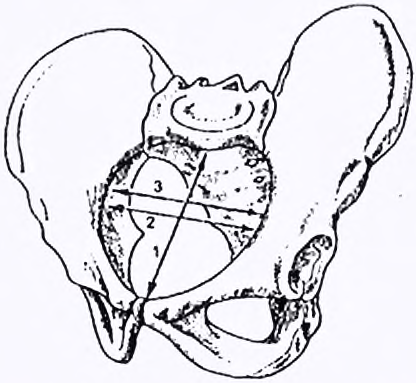

Hình 3.5. Lỗ chậu trên và các đường kính

Lỗ chậu trên nằm trên một mặt phẳng chếch xuống dưới và ra trước. Lỗ đi từ ụ nhô xương cùng ở phía sau, rồi vòng sang hai bên và ra trước bởi đường tận

Ykhoaonline.com

(linea terninalis). Mỗi đường tận được tạo nên bởi đường cung xương chậu (linea arcuta) lược xương mu (pecten ossis pubis) và mào mu (crista pubica).

Trong sản khoa, khi thăm khám chậu hông để tiên lượng cuộc đẻ, người ta thường đo đường kính lỗ chậu trên.

– Đường kính trước sau: Từ điểm giữa ụ nhô xương cùng tới bờ trên của khớp dính mu (châu Âu: nam 100mm, nữ 112mm; Việt Nam: nữ 110mm).

– Đường kính ngang lớn nhất: (châu Âu: nam 125mm, nữ 131mm; Việt Nam nữ 120mm).

– Đường kính chéo: Đo từ lồi chậu mu bên này tới khớp cùng chậu bên đối diện (châu Âu: nam 120mm, nữ 125mm, nữ Việt Nam 116mm).

3. CHẬU BÉ (pelvis minor)

Chậu bé hay chậu hông bé là phần chậu ở dưới chậu lớn, ngăn cách với chậu lớn bởi lỗ chậu trên. Vậy chậu bé là một ổ nằm giữa hai lỗ chậu trên và dưới. Trong chậu hông bé có các tạng chậu: bàng quang, một phần cơ quan sinh dục, trực tràng, mạch máu, thần kinh và bạch huyết. Trục của chậu hông bé là một đường cong lõm ra trước.

Trong tư thế giải phẫu, chậu bé nghiêng ra trước và xuống dưới. Chậu bé có các thành như sau:

– Thành sau dài hơn thành trước, được tạo nên bởi mặt cong ra trước (mặt chậu) của xương cùng và xương cụt.

– Thành trước ngắn hơn, được tạo nên bởi khớp dính mu, thân xương mu và ngành xương mu.

– Thành bên là một diện hình vuông, phẳng, nối tiếp giữa xương cánh chậu và xương ngồi. Các gai ngồi hướng xuống dưới và hơi chếch vào trong – Các dây chằng cùng gai ngồi bám vào bờ dưới ngoài của xương cùng và gai ngồi.

Người ta thường đo các đường kính của chậu bé:

– Đường kính trước sau: Đo từ điểm giữa đốt cùng 3 tới mặt sau khớp dính mu (nam: 105mm, nữ 130mm).

– Đường kính ngang: đo khoảng cách chỗ rộng nhất của chậu bé châu Âu: nam 120mm, nữ 125mm, nữ Việt Nam 120mm).

– Đường kính chéo: đo từ điểm thấp nhất của khớp cùng chậu bên này tới điểm giữa màng bịt bên đối diện (châu Âu: nam 110mm, nữ 131mm, nữ Việt Nam 116mm).

4. LỖ (MỞ) CHẬU DƯỚI (apertura pelvis inferior)

Lỗ chậu dưới hay eo dưới được giới hạn bởi:

– Phía sau là xương cụt và xương cùng

Tai ban dep cua sach tai day

5. TRỤC VÀ ĐỘ NGHIÊNG CỦA CHẬU HÔNG (Hình 3.7)

– Trục của lỗ chậu trên là đường thẳng đi qua trung điểm của mặt phẳng lỗ chậu trên và vuông góc với mặt phẳng này. Đó là đường thẳng qua rốn và điểm giữa xương cụt.

– Trục của lỗ chậu dưới là đường thẳng góc tại trung điểm của mặt phẳng lỗ chậu dưới (mặt phẳng đi qua đỉnh xương cụt và bờ dưới xương mu). Đường thẳng này kéo dài lên trên sẽ chạm vào ụ nhô xương cùng.

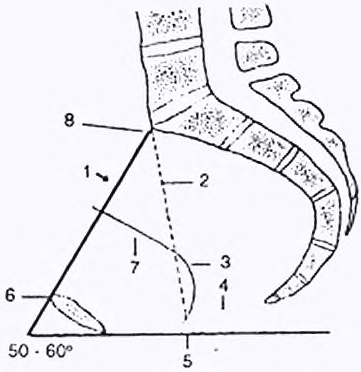

Hình 3.7. Trục chậu hông

1. Lỗ chậu trên; 2. Trục của lỗ chậu dưới; 3. Trục của chậu; 4. Lỗ chậu dưới; 5. Mặt phẳng nằm ngang; 6. Xương mu; 7. Trục của lỗ chậu trên; 8. Ụ nhô.

Trục của chậu bé là một đường cong theo độ cong của chậu bé, nghĩa là song song với độ cong của xương cùng, xương cụt, nếu nhìn từ phía bên và chiều dài của trục thì ngắn hơn chiều cao của các thành sau và dài hơn chiều cao của thành trước chậu bé. Điều này cắt nghĩa được cơ chế tạm dừng của đầu thai nhi ở trong chậu bé.

Trong tư thế đứng, chậu bé giống như một cái ống (gọi là ống chậu) cong chếch ra sau một cách tương đối so với thân mình và ổ bụng. Toàn bộ chậu nghiêng ra trước, mặt phẳng của lỗ chậu trên tạo nên với mặt phẳng nằm ngang một góc 50 – 60^0. Mặt phẳng của lỗ chậu dưới (qua bờ dưới khớp dính mu và đỉnh xương cụt) tạo nên với mặt phẳng nằm ngang một góc khoảng 15^0. Khi đứng, mặt chậu (mặt sau) của khớp dính mu và hai gai chậu trước trên cùng nằm trên một mặt phẳng, đứng ngang. Khi ngồi, trọng lượng cơ thể truyền xuống phần dưới trong của ụ ngồi.

Trên cơ thể sống, do có phần mềm, các gai chậu trước trên nằm trên mặt phẳng đứng ngang qua trung tâm ổ cối, toàn bộ chậu bị nghiêng ra sau và góc thắt lưng cùng bị giảm ở ụ nhô xương cùng.

Ykhoaonline.com

6. PHÂN BIỆT GIỚI TÍNH

Chậu hông mang nhiều nét đặc trung của giới tính, dựa vào đó người ta có thể chẩn đoán giới tính ngay cả khi còn là bào thai trong bụng mẹ. Nét nổi bật nhất là cung dưới mu.

Bằng phương pháp chụp Xquang các nghiên cứu chậu của trẻ con Mỹ cho thấy trong năm đầu tiên sau khi ra đời kích thước toàn bộ chậu của bé trai lớn hơn của bé gái, nhưng kích thước chậu bé của bé gái thường to hơn của bé trai. Trẻ từ 2 – 9 tuổi sự khác nhau vẫn như vậy. Khi trẻ được 22 tháng tuổi, sự khác biệt trên đạt tới mức tối đa, rồi giảm trong tuổi ấu thơ. Sự khác biệt về giới tính được đánh giá theo 2 cách: những đặc điểm đo đạc và những đặc điểm không đo đạc trong đó có những nét chồng chéo nhau lẫn lộn giữa hai giới.

Những khác biệt giới tính chắc chắn liên quan tới chức năng, ở cả hai giới chức năng đầu tiên của chậu hông là vận động. Ở nữ giới chậu hông đáp ứng với chức năng sinh đẻ đặc biệt là chậu bé. Sự thay đổi của chậu bé ảnh hưởng tới sự cân xứng giữa các phần và các kích thước của chậu lớn.

Ở nam giới, điều rõ ràng nhất là các cơ bám vào xương chậu rất khoẻ, cấu trúc của chậu cũng rất vững chắc, làm cho các kích thước ngoài của chậu lớn đều lớn hơn của nữ giới, kích thước liên mào chậu chẳng hạn (đo trên người).

Nhìn chung mào chậu của nam giới ráp hơn, đầu trước của mào chậu nghiêng vào trong hơn. Trong khi đó mào chậu nữ giới ít cong hơn, phần mỏng tạo nên thành bên chậu bé thẳng đứng hơn, hố chậu nông hơn và đường chậu lược cũng thẳng đứng hơn.

Khớp thắt lưng cùng và khớp hông của nam giới chắc, khoẻ hơn, mặt khớp của nền xương cùng và đĩa gian đốt sống lớn hơn 1/3 chiều rộng của toàn bộ nền xương cùng, còn ở nữ giới thì nhỏ hơn, nhưng xương cùng của nữ lại rộng hơn và cánh xương cùng của nữ cũng rộng hơn của nam giới.

Về ổ cối, ở nam giới đường kính của ổ cối tương đương với khoảng cách giữa mép trước vành ổ cối và khớp dính mu, còn ở nữ đường kính ổ cối nhỏ hơn khoảng cách trên vì ổ cối nữ nhỏ hơn, hơn nữa thành trước bên của chậu nữ rộng hơn.

Lỗ bịt của chậu hông nữ giới thường có hình tam giác còn của nam giới lại có hình trứng do thanh trước chậu bé của nam cao hơn của nữ.

Cung dưới mu ở nam nhọn hơn và tạo thành 1 góc khoảng 50 – 60^0, song ở nữ giới cung này rộng nên góc của cung lớn hơn (khoảng 80 – 85^0).

Ngoài những nét chính ở trên, giữa chậu nam và nữ còn nhiều điểm khác biệt, giúp cho chúng ta có thể phân biệt một cách chắc chắn giới tính của chậu hông, ngay cả khi ta chỉ có một vài phần xương của chậu.

Tai ban dep cua sach tai day

7. PHÂN LOẠI CHẬU HÔNG

Dựa trên các kích thước của chậu, các nhà giải phẫu, các nhà nhân chủng, các bác sĩ sản khoa và các chuyên gia Xquang đã phân tích và cố gắng tìm ra cách phân loại chậu, đặc biệt chậu của nữ giới và đã đề xuất một chỉ số gọi là chỉ số eo trên (Hình 3.8).

Chỉ số eo trên = đường kính trước sau/ đường kính ngang) x 100 theo chỉ số này, chậu được chia thành 4 loại sau:

– Chậu dạng nữ (gynaecoid pelvis) hay chậu dạng trung bình (mesaptipellic) là loại chậu có lỗ chậu trên hình tròn, rộng, cung dưới mu rộng.

Hầu hết phụ nữ có loại chậu này khi sinh đẻ thường dễ dàng, không phải can thiệp.

– Chậu dạng nam (android pelvis) hay chậu ngắn (brachypellic) Lỗ chậu trên có hình trái tim, gai ngồi nổi rất rõ, góc dưới mu hẹp.

Phụ nữ có loại chậu này thường sinh đẻ khó khăn, đầu thai nhi rất khó lọt qua lỗ chậu trên.

– Chậu dạng linh trưởng (anthropoid pelevis) hay chậu dài (dolichopellic): các mặt của chậu thì dài và hẹp, đường kính trước sau của lỗ chậu trên lớn hơn đường kính ngang. Xương cùng dài làm cho chậu bé rất sâu. Góc dưới mu hẹp, gai ngồi nổi rõ. Phụ nữ có chậu dạng này sinh đẻ rất khó, thường phải can thiệp.

– Chậu dạng dẹt (platypelloid pelvis/platypellic): là loại chậu dẹt của nữ giới chiếm khoảng 2,5%. Lỗ chậu trên của loại chậu dẹt có đường kính trước sau ngắn, đường kính ngang dài.

Phụ nữ có loại chậu này không tự đẻ được mà thường phải can thiệp bằng phẫu thuật.

Dưới đây là bảng phân loại chậu (theo Caldwell và cộng sự).

Loại chậu	Đường kính trước sau (mm)	Đường kính ngang (mm)	Phụ nữ da trắng (%)	Phụ nữ da đen (%)
Chậu dạng nữ hay chậu trung bình	108,5	137,6	41,4	42,1
Chậu dạng nam hay chậu ngắn	105,9	135,6	32,5	15,7
Chậu dạng linh trưởng hay chậu dài	117,5	129,4	23,5	40,5
Chậu dẹt	85,5	144,5	2,6	1,7

Chậu hông có khả năng chống đỡ các chấn thương, các phần bên của hông là những chỗ khoẻ nhất của chậu. Chậu hông có thể bị gãy trong những tai nạn xe cộ.

Ykhoaonline.com

Các vùng yếu của chậu gồm: vùng cùng chậu, cánh chậu và ngành mu. Gãy vùng mu bịt của chậu thường gây hậu quả nặng nề vì vùng này liên quan mật thiết với bàng quang.

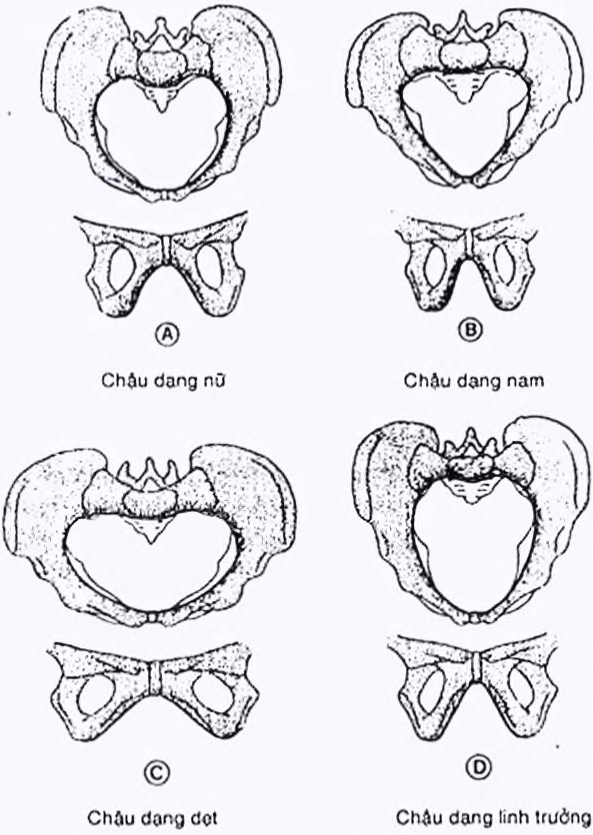

Hình 3.8. Các dạng chậu

Tai ban dep cua sach tai day

CÁC CƠ CỦA THÂN MÌNH

Các cơ của thân mình gồm có:

Các cơ của lưng và gáy;
Các cơ của ngực;
Các cơ của bụng;
Cơ hoành và các cơ của hoành chậu và đáy chậu.

4. CÁC CƠ VÀ MẠC CỦA LƯNG

(Musculi et fasciae dorsi)

Các cơ ở sau thân mình bao gồm cả các cơ ở vùng lưng, vùng gáy, vùng thắt lưng và có thể chia làm 2 nhóm chính: các cơ ở hai bên cột sống và các cơ bám theo trục cột sống.

1. CÁC CƠ Ở HAI BÊN CỘT SỐNG (Hình 4.1)

Gồm nhiều lớp từ nông vào sâu.

1.1. Mạc gáy (fascia nuchae)

Là một lá sợi chắc, ở trên bám vào đường gáy trên của xương chẩm, ở giữa mạc bám vào dây chằng gáy, dây chằng trên gai và các mỏm gai. Ở hai bên mạc gáy liên tiếp với lá nông mạc cổ và dính vào gai vai, mỏm cùng vai của xương vai. Mạc gáy phủ các cơ ở gáy và một phần cơ lớp nông ở lưng.

1.2. Các cơ lớp nông

Gồm hai cơ nông nhất là cơ thang và cơ lưng rộng.

1.2.1. Cơ thang (M. trapezius) (Hình 4.2)

Là một cơ dẹt, hình tam giác, che phủ lưng, gáy và vai.

– *Nguyên ủy:* cơ bám vào 1/3 trong đường gáy trên, xương chẩm, ụ chẩm ngoài, dây chằng gáy, mỏm gai đốt sống cổ 7 và mỏm gai tất cả các đốt sống ngực.

Ykhoaonline.com

– *Đường đi và bám tận.*

Các thớ trên chạy chếch xuống dưới và ra ngoài để bám tận ở bờ sau 1/3 ngoài xương đòn.

Các thớ giữa chạy ngang ra ngoài tận hết ở bờ trong mỏm cùng vai và mép trên gai vai.

Các thớ dưới chạy chếch lên trên ra ngoài và tận hết ở đầu trong gai vai.

– *Thần kinh chi phối:* Nhánh của thần kinh phụ (11).

– *Động tác:* Nâng và kéo xương bả vai vào gần cột sống. Nếu tỳ ở xương vai thì làm nghiêng và xoay đầu về bên đối diện, đồng thời các thớ cơ ở phần dưới cũng hiệp lực vào động tác nâng thân mình khi leo trèo.

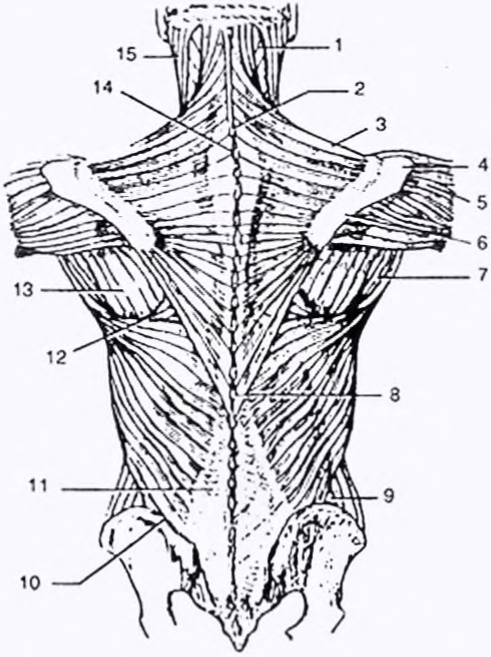

Hình 4.1. Các cơ lớp nông của lưng

1. Cơ gối đầu; 2. Mỏm gai đốt sống cổ 7. 3. Cơ thang; 4. Mỏm cùng vai; 5. Cơ đen-ta; 6. Gai vai; 7. Cơ tròn to; 8. Mỏm gai đốt sống ngực 12; 9. Tam giác thắt lưng; 10. Mào chậu; 11. Mạc ngực thắt lưng; 12. Cơ trám lớn; 13. Cơ dưới gai; 14. Mỏm gai đốt sống ngực 1; 15. Cơ ức đòn chũm.

Tai ban dep cua sach tai day

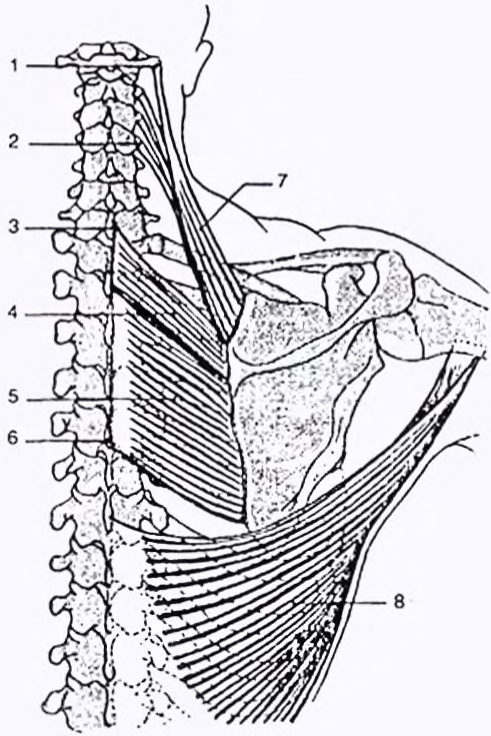

Hình 4.3. Các cơ của cổ và lưng (mặt sau)

1. Mỏm ngang đốt sống cổ 1; 2. Mỏm ngang đốt sống cổ 4; 3. Mỏm gai đốt sống cổ 7; 4. Cơ trám bé; 5. Cơ trám lớn; 6. Mỏm gai đốt sống ngực 5; 7. Cơ nâng vai; 8. Cơ lưng rộng.

– *Đường đi và bám tận:* từ nguyên ủy, các thớ của cơ lưng rộng đi lên trên, chếch ra ngoài và xoắn vặn dần từ sau ra trước tạo nên một bản cơ rộng phủ các cơ ở sâu. Khi đến góc dưới xương vai, có nhận thêm một số sợi từ góc dưới xương vai, rồi tụm lại vòng qua phía trước gân cơ tròn to để ra trước bám tận ở đáy rãnh gian củ thuộc đầu trên xương cánh tay (Hình 4.4)

– *Thần kinh chi phối:* thần kinh ngực lưng tách từ bó sau của đám rối thần kinh cánh tay.

– *Động tác:* khép và xoay cánh tay vào trong. Khi tỳ ở xương cánh tay thì nâng thân mình lên (khi leo trèo) đồng thời nâng cả 4 xương sườn cuối lên (động tác thở vào).

Ykhoaonline.com

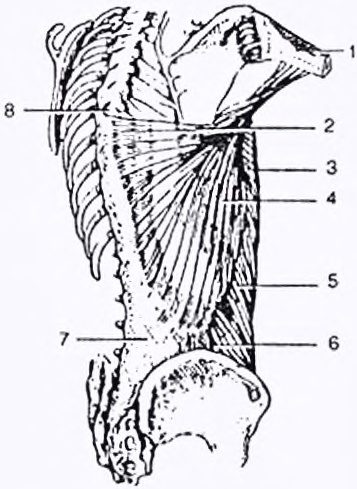

Hình 4.4. Cơ lưng rộng

1. Xương cánh tay; 2. Chỗ bám vào xương vai của cơ lưng rộng; 3. Cơ răng trước; 4. Cơ lưng rộng; 5. Cơ chéo bụng ngoài; 6. Tam giác thắt lưng; 7. Mạc ngực – thắt lưng; 8. Mỏm gai đốt sống ngực 7.

1.3. Các cơ lớp giữa

Gồm cơ nâng xương vai ở trên và các cơ trám ở dưới (Hình 4.5).

1.3.1. Cơ nâng xương vai (M. levator scapulae)

Nằm ở phía sau và bên của cổ.

– *Nguyên ủy:* bám bởi các bó gân vào mỏm ngang đốt đội, đốt trục và vào củ sau các mỏm ngang đốt sống cổ 3 và 4.

– *Bám tận:* bờ trong xương vai giữa góc trên và đầu trong gai vai.

– *Thần kinh chi phối:* nhánh của thần kinh sống cổ 3 và 4.

– *Động tác:* nâng xương vai.

1.3.2. Cơ trám lớn (M. rhomboideus major)

– *Nguyên ủy:* bám vào mỏm gai các đốt sống cổ 2, 3, 4 và 5 bởi các thớ gân.

– *Đường đi và bám tận:* các thớ cơ chạy xuống dưới, ra ngoài bám tận vào bờ trong xương vai từ đầu trong gai vai tới góc dưới.

– *Thần kinh chi phối:* thần kinh lưng vai và các nhánh của thần kinh sống cổ 4 và 5.

– *Động tác:* nâng và kéo xương vai vào trong.

Tai ban dep cua sach tai day

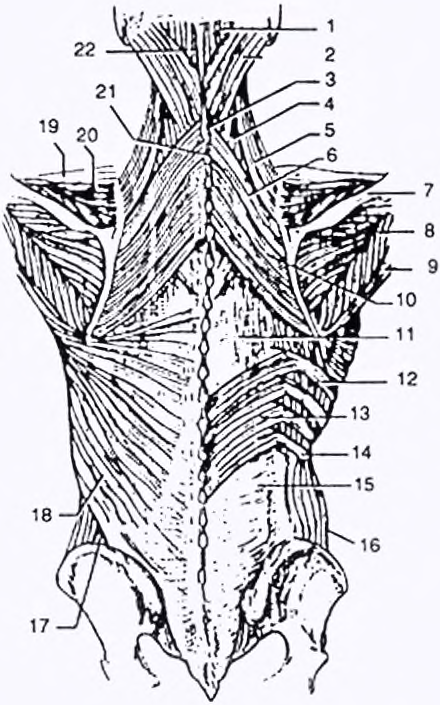

Hình 4.5. Các cơ lớp thứ hai của lớp nông

1. Cơ bán gai đầu; 2. Cơ gối đầu; 3. Mỏm gai đốt sống cổ 7; 4. Cơ gối cổ; 5. Cơ nâng xương vai; 6. Cơ trám bé; 7. Gai vai; 8. Cơ dưới gai; 9. Cơ tròn to; 10. Cơ trám lớn; 11. Mạc ngực – thắt lưng; 12. Xương sườn 9; 13. Cơ răng sau dưới; 14. Xương sườn 12; 15. Mạc ngực – thắt lưng; 16. Cơ chéo bụng ngoài; 17. Tam giác thắt lưng; 18. Cơ lưng rộng; 19. Xương đòn; 20. Cơ trên gai; 21. Mỏm gai đốt sống ngực 1; 22. Dây chằng gáy.

1.3.3. Cơ trám bé (M. rhomboideus minor)

– *Nguyên ủy:* cơ bám vào phần dưới dây chằng gáy, mỏm gai các đốt sống cổ 7 và ngực 1.

– *Bám tận:* đầu trong gai vai.

– *Thần kinh chi phối:* thần kinh lưng vai và các nhánh từ thần kinh cổ 4 và 5.

– *Động tác:* nâng và kéo xương vai vào trong.

Ykhoaonline.com

1.4. Các cơ lớp sâu (Hình 4.6)

Gồm các cơ răng sau trên và dưới, bị các cơ trám che phủ.

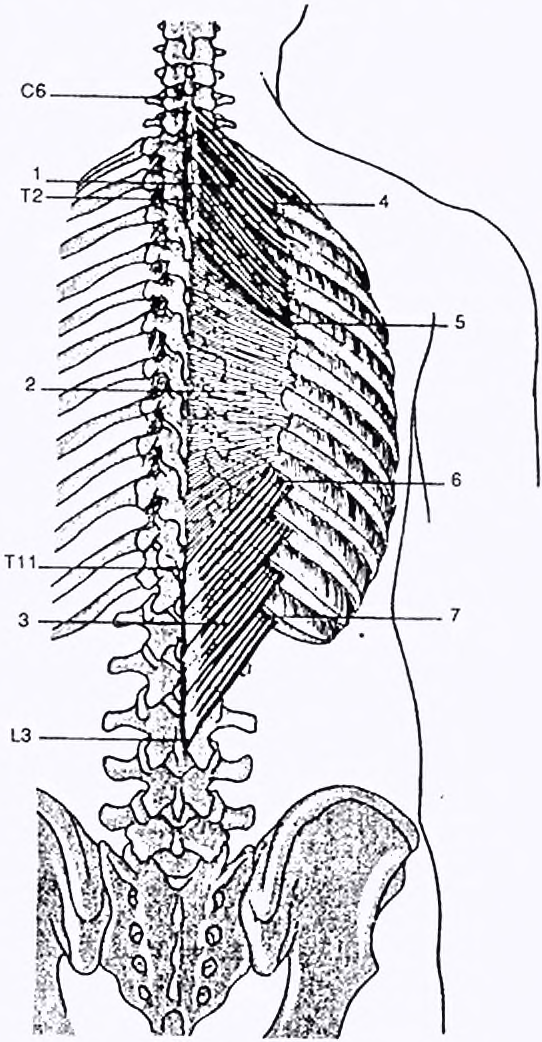

Hình 4.6. Các cơ răng sau (Nhìn từ phía sau)

1. Cơ răng sau trên; 2. Cân trung gian của các cơ răng sau; 3. Cơ răng sau dưới; 4. Xương sườn thứ 2; 5. Xương sườn thứ 5; 6. Xương sườn thứ 9; 7. Xương sườn thứ 12.

Tai ban dep cua sach tai day

14.1. Cơ răng sau trên (M. serratus posterior superior).

Là một cơ mỏng, hình 4 cạnh nằm ở phần sau trên của ngực.

– *Nguyên ủy:* bám bởi mảnh cân mỏng vào phần dưới dây chằng gáy, mỏm gai đốt sống cổ 7 và hai hay ba đốt sống ngực trên cùng.

– *Đường đi bám tận:* các thớ cơ chạy chếch xuống dưới và ra ngoài, tận hết bởi 4 chẽ bám tận vào bờ trên và mặt ngoài các xương sườn 2, 3, 4, và 5.

– *Thần kinh chi phối:* các nhánh của thần kinh gian sườn 2, 3, 4, 5.

– *Động tác:* nâng các xương sườn 2, 3, 4, và 5.

1.4.2. Cơ răng sau dưới (M. serratus posterior inferior).

Là một cơ mỏng, hình bốn cạnh nằm ở nơi tiếp giáp giữa vùng ngực và thắt lưng.

– *Nguyên ủy:* bám bởi một mảnh cân mỏng vào mỏm gai của 2 đốt sống ngực dưới cùng và 2 hay 3 đốt sống thắt lưng trên.

– *Đường đi và bám tận:* các thớ cơ chạy chếch lên trên, ra ngoài và tận hết bởi 4 chẽ bám vào bờ dưới và mặt ngoài của 4 xương sườn cuối cùng.

– *Thần kinh chi phối:* các nhóm tách từ ngành trước các thần kinh ngực 9, 10, 11 và 12.

– *Động tác:* kéo các xương sườn dưới xuống dưới và ra sau.

1.5. Các cơ sâu ở vùng gáy

Mạc gáy và cơ thang là thuộc lớp nông của vùng gáy. Các lớp ở sâu lần lượt có:

1.5.1. Các cơ gối

Gồm 2 cơ gối đầu và cổ, nằm dưới cơ trám và cơ thang.

a) Cơ gối đầu: (M. splenius capitis)

– *Nguyên ủy:* bám vào nửa dưới dây chằng gáy, mỏm gai đốt sống cổ 7 và mỏm gai 3 hay 4 đốt sống ngực trên cùng.

– *Đường đi và bám tận:* các thớ của cơ chạy chếch lên trên, ra ngoài để bám tận vào mỏm chũm xương thái dương, diện gồ ghề bên dưới 1/3 ngoài đường gáy trên của xương chẩm.

Cơ gối đầu góp phần tạo nên nền của tam giác cổ sau:

– *Thần kinh chi phối:* các nhánh ngoài của ngành sau các thần kinh cổ giữa.

– *Động tác:* khi co cả hai cơ ở hai bên thì kéo đầu ra sau. Nếu một cơ co sẽ kéo đầu sang bên đó.

b) Cơ gối cổ (M. splenius cervicis)

– *Nguyên ủy:* bám vào mỏm gai các đốt sống ngực 3, 4, 5 và 6.

– *Bám tận:* củ sau mỏm ngang của 2 hay 3 đốt sống cổ trên.

– *Thần kinh:* các nhánh ngoài của ngành sau các thần kinh cổ dưới.

– *Động tác:* như cơ gối đầu.

Ykhoaonline.com

1.5.2. Các cơ dưới chẩm (musculi suboccipitales)

Gồm 4 cơ nhỏ nằm rất sâu, ngay dưới xương chẩm (Hình 4.7).

a) Cơ thẳng đầu sau lớn (M. rectus capitis posterior major).

– *Nguyên ủy:* bám vào mỏm gai của đốt trục bởi một gân nhọn.

– *Đường đi và bám tận:* các thớ cơ tỏa rộng, chạy lên trên bám tận ở phần ngoài đường gáy dưới của xương chẩm.

– *Động tác:* cơ có tác dụng duỗi đầu và quay mặt sang bên.

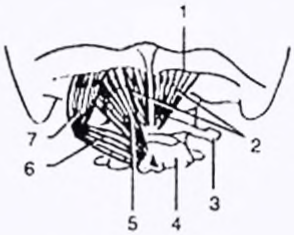

Hình 4.7. Các cơ dưới chẩm

1. Đường gáy dưới; 2. Cơ thẳng đầu sau bé; 3. Đốt đội; 4. Đốt trục; 5. Cơ thẳng đầu sau lớn; 6. Cơ chéo đầu dưới; 7. Cơ chéo đầu trên.

b) Cơ thẳng đầu sau bé (M. rectus capitis posterior minor)

– *Nguyên ủy:* cơ bám bởi một gân nhỏ vào củ của cung sau đốt đội.

– *Đường đi và bám tận:* các thớ cơ tỏa rộng, chạy lên trên để bám tận vào phần trong đường gáy dưới của xương chẩm.

– *Động tác:* duỗi đầu.

c) Cơ chéo đầu dưới (M. obliquus capitis inferior)

– *Nguyên ủy:* bám vào mặt bên của mỏm gai và phần trên mảnh của đốt trục.

– *Đường đi và bám tận:* các thớ cơ chạy ra ngoài và hơi lên trên để bám tận vào phần sau và dưới mỏm ngang đốt đội.

– *Động tác:* quay mặt sang bên.

d) Cơ chéo đầu trên (M. obliquus capitis superior)

Nhỏ hơn cơ chéo đầu dưới.

– *Nguyên ủy:* bám vào mặt trên mỏm ngang đốt đội bởi các sợi gân.

– *Đường đi và bám tận:* các thớ cơ chạy lên trên và ra sau để bám tận vào phần xương ở giữa các đường gáy trên và dưới của xương chẩm.

– *Động tác:* làm ngửa đầu ra sau và sang bên.

– *Thần kinh chi phối:* tất cả các cơ dưới chẩm được chi phối bởi ngành sau của thần kinh sống cổ 1.

2. CÁC CƠ BÁM THEO TRỤC CỘT SỐNG

Gồm có cơ dựng cột sống và các cơ bám giữa các mỏm gai và mỏm ngang của cột sống.

Cơ dựng cột sống (musculus erector spinae) là khối cơ nằm dọc trong rãnh giữa

Tai ban dep cua sach tai day

các mỏm gai và mỏm ngang của cột sống từ xương cùng tới xương chẩm, khối cơ này được phủ bởi một lá mạc gọi là mạc ngực thắt lưng.

2.1. Mạc ngực thắt lưng (fascia thoracolumbalis)

Là một lá mạc chắc, ở trên liên tiếp với mạc gáy. Ở vùng ngực phủ các cơ dựng cột sống, ở phía trong bám vào mỏm gai các đốt sống ngực và ở phía ngoài bám vào các góc xương sườn.

Ở vùng thắt lưng, mạc này được chia thành 3 lá:

– Lá sau bám vào mỏm gai các đốt sống thắt lưng và cùng.

– Lá giữa ở trong bám vào đỉnh các mỏm ngang của các đốt sống thắt lưng và dây chằng gian gai, ở dưới bám vào mào chậu, ở trên bám vào bờ dưới xương sườn 12 và dây chằng thắt lưng sườn.

– Lá trước phủ cơ vuông thắt lưng, ở phía trong bám vào mặt trước mỏm ngang các đốt sống thắt lưng, ở dưới lá trước bám vào dây chằng chậu thắt lưng và phần sau mào chậu, ở trên lá này tạo nên cung thắt lưng sườn ngoài.

Các lá sau và giữa hợp với nhau dọc theo bờ ngoài cơ dựng gai rồi lại dính tiếp với lá trước dọc theo bờ ngoài cơ vuông thắt lưng. Từ đó 3 lá của mạc ngực thắt lưng tạo nên gân của cơ ngang bụng.

2.2. Cơ dựng cột sống (musculus erector spinae) (Hình 4.8)

Cơ dựng cột sống là một cơ mà nguyên ủy gồm rất nhiều những thừng gân bám vào mào cùng giữa, mỏm gai các đốt sống thắt lưng và đốt sống ngực 11, 12 phần sau mào chậu, mào cùng bên, các dây chằng cùng ụ ngồi và cùng chậu sau. Các thớ cơ tạo nên một khối cơ lớn chạy dài từ xương cùng tới xương chẩm. Từ vùng thắt lưng khối cơ này tách thành 3 cột. Cột ngoài là cơ chậu sườn, cột giữa là cơ cực dài, còn cột trong là cơ gai sống nên ở từng vùng cơ lại có một tên khác.

2.2.1. Cơ chậu sườn (M. iliocostalis)

Cơ chậu sườn là phần ở ngoài cùng của cơ dựng cột sống: đi từ xương chậu lên trên bám tận ở 3 mức khác nhau, tạo nên 3 cơ.

– Cơ chậu sườn thắt lưng (M. iliocostalis lumborum): bám vào bờ dưới góc của 6 xương sườn dưới bởi các gân dẹt.

– Cơ chậu sườn ngực (M. iliocostalis thoracis): đi từ bờ trên các góc của 6 xương sườn dưới tới bám tận ở bờ trên các góc của 6 xương sườn trên và mặt sau mỏm ngang đốt sống cổ 7.

– Cơ chậu sườn cổ (M. iliocostalis cervicis): đi từ góc của các xương sườn 3, 4, 5 và 6 và tận hết ở củ sau mỏm ngang các đốt sống cổ 4, 5 và 6.

Ykhoaonline.com

– *Thần kinh chi phối:* các nhánh tách từ ngành sau của các thần kinh sống cổ dưới, thần kinh sống ngực và các thần kinh sống thắt lưng trên.

– *Động tác:* các cơ này làm duỗi cột sống và uốn cột sống sang bên.

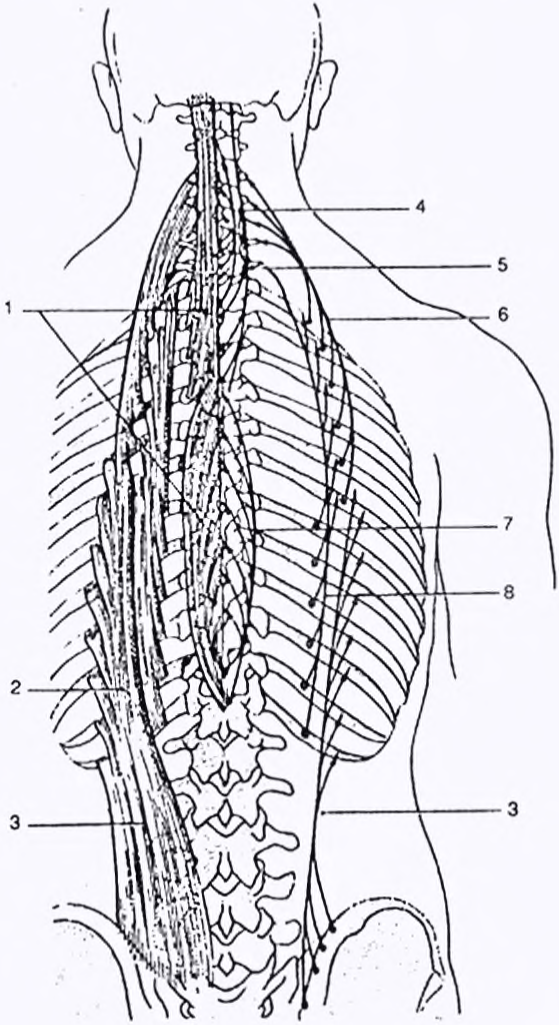

Hình 4.8. Cơ dựng cột sống (mặt sau)

1. Cơ gai; 2. Cơ chậu sườn; 3. Cơ chậu sườn thắt lưng; 4. Cơ gai cổ; 5. Cơ gai đầu; 6. Cơ chậu sườn cổ; 7. Cơ gai ngực; 8. Cơ chậu sườn ngực.

Tai ban dep cua sach tai day

2.2.2. Cơ cực dài (M. longissimus)

Cơ cực dài chiếm phần giữa của cơ dựng cột sống. Gồm 3 phần (Hình 4.9):

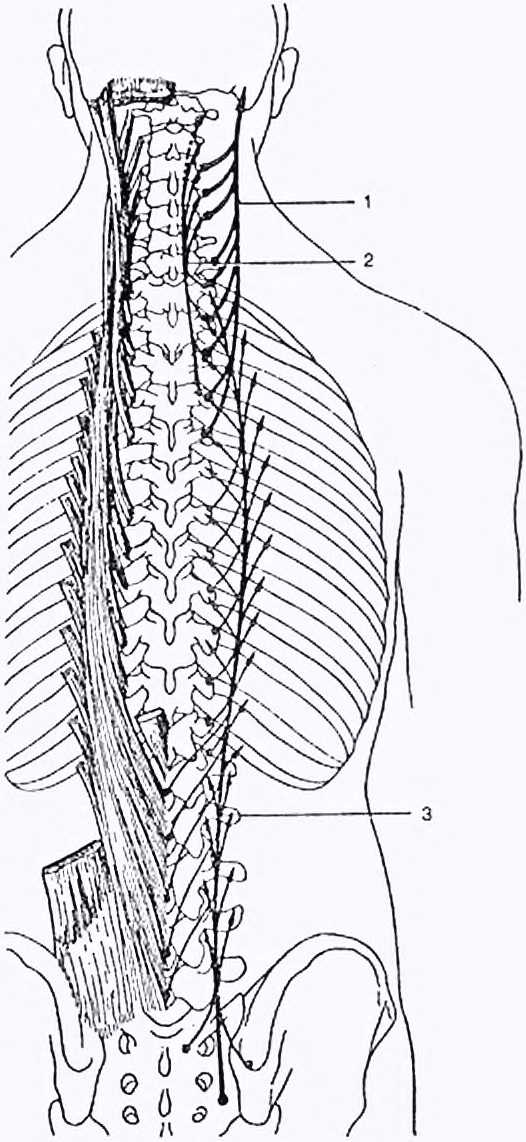

Hình 4.9. Cơ cực dài

1. Cơ cực dài đầu; 2. Cơ cực dài cổ; 3. Cơ cực dài ngực

Ykhoaonline.com

– Cơ cực dài ngực (M. longissimus thoracis) chiếm phần lớn nhất của cơ dựng cột sống. Ở vùng thắt lưng, cơ này hòa hợp với cơ chậu sườn thắt lưng, một số sợi của nó bám vào mặt sau của mỏm ngang và mỏm phụ của tất cả các đốt sống thắt lưng và vào lá giữa của mạc ngực thắt lưng. Ở vùng ngực, cơ bám vào đỉnh mỏm ngang của tất cả các đốt sống ngực, và khoảng giữa củ sườn và góc sườn của 9 hay 10 xương sườn dưới.

– Cơ cực dài cổ (M. longissimus cervicis): nằm ở phía trong cơ cực dài ngực. Cơ bám vào mỏm ngang của 4 hay 5 đốt sống ngực trên bởi các gân dài và mảnh, ở trên cơ tận hết bởi các bó gân bám vào củ sau mỏm ngang của các đốt sống cổ 2, 3, 4, 5 và 6.

– Cơ cực dài đầu (M. longissimus capitis): nằm giữa cơ cực dài cổ và cơ bám gai đầu. Các gân của cơ cực dài đầu bám vào mỏm ngang của 4 hay 5 đốt sống ngực trên, mỏm khớp của 3 hay 4 đốt sống cổ dưới và tận hết ở bờ sau mỏm chũm dưới các cơ gối đầu và ức đòn chũm.

– *Thần kinh chi phối:* các nhánh tách từ các ngành sau của thần kinh sống cổ dưới, thần kinh sống ngực và thắt lưng.

– *Động tác:* các cơ cực dài ngực và cổ làm cong cột sống ra sau và sang bên. Cơ cực dài đầu làm duỗi đầu và quay mặt sang bên.

2.2.3. Các cơ gai sống (Mm. spinalis)

Là phần cơ nằm ở trong cùng của cơ dựng cột sống cũng gồm 3 phần.

– Cơ gai sống ngực (M. spinalis thoracis): nằm ở phía trong cơ cực dài ngực bám bởi 3 hay 4 gân vào mỏm gai của các đốt sống ngực 11, 12 và các đốt sống thắt lưng 1, 2, các gân này hợp lại thành một cơ nhỏ bám tận bởi nhiều gân nhỏ vào mỏm gai từ 4 đến 8 đốt sống ngực trên.

– Cơ gai sống cổ (M. spinalis cervicis), có thể có, có thể không có, bám vào phần dưới dây chằng gáy, mỏm gai đốt sống cổ 7 (đôi khi cả mỏm gai đốt sống ngực 1 và 2). Và tận hết ở các mỏm gai đốt trục, đốt cổ 3 và 4.

– Cơ gai sống đầu (M. spinalis capitis): cơ này thường hòa hợp với cơ bán gai đầu.

– *Thần kinh chi phối:* các nhánh tách từ ngành sau của các thần kinh sống cổ dưới và thần kinh sống ngực.

– *Động tác:* duỗi cột sống.

3. CÁC CƠ NGANG GAI (musculi transversospinales)

Nhóm cơ ngang gai gồm các cơ bán gai, cơ nhiều chân và các cơ xoay. Các cơ này đi từ mỏm ngang chếch lên trên vào trong tới mỏm gai.

Tai ban dep cua sach tai day

3.1. Cơ bán gai (M. semispinalis) (Hình 4.10)

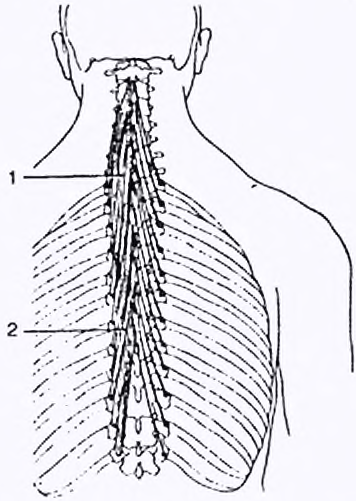

Hình 4.10. Các cơ bán gai cổ và ngực

1. Cơ bán gai cổ; 2. Cơ bán gai ngực

Gồm 3 cơ.

– Cơ bán gai ngực (M. semispinalis thoracis)

Cơ bám vào mỏm ngang các đốt ngực 6, 7, 8, 9 và 10 bởi nhiều chẽ gân và tận hết cũng bởi các gân bám vào mỏm gai của 4 đốt sống ngực trên và 2 đốt sống cổ dưới.

– Cơ bán gai cổ (M. semispinalis cervicis): bám bởi các gân vào mỏm ngang của 5 hay 6 đốt sống ngực trên và tận hết ở mỏm gai các đốt sống cổ 2, 3, 4 và 5.

– Cơ bán gai đầu (M. semispinalis capitis) nằm ở phía sau cổ, dưới cơ gối đầu, phía trong các cơ cực dài đầu và cổ (Hình 4.11).

Cơ bám bởi nhiều gân vào đỉnh mỏm ngang của 6 hay 7 đốt sống ngực trên và đốt sống cổ 7, vào mỏm khớp các đốt sống cổ 4, 5, 6. Các thớ cơ chạy lên trên bám vào xương chẩm ở giữa các đường gáy trên và dưới.

Các thớ ở phần trong của cơ bán gai đầu thường chính là cơ gai đầu (M. spinalis capitis).

– *Thần kinh chi phối:* các nhánh tách từ ngành sau các thần kinh sống cổ và ngực.

– *Động tác:* các cơ bán gai ngực và cổ làm duỗi cột sống ngực và cổ và quay cổ sang bên đối diện, cơ bán gai đầu làm duỗi đầu và quay mặt qua bên đối diện.

Ykhoaonline.com

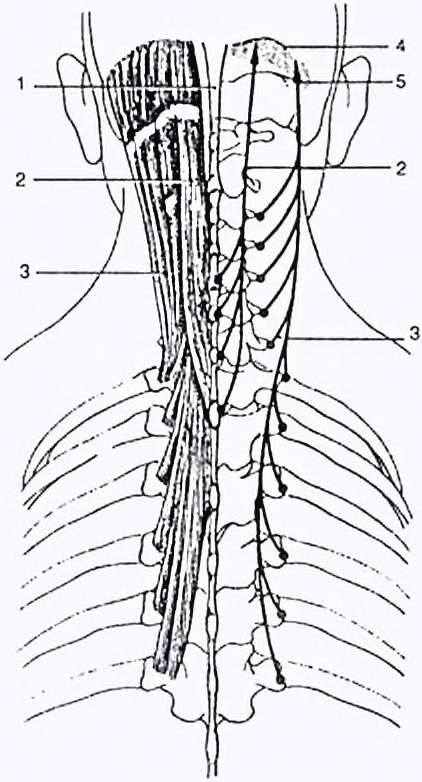

Hình 4.11. Cơ bán gai đầu

1. Dây chằng gáy; 2. Phần trong cơ bán gai đầu; 3. Phần ngoài cơ bán gai đầu; 4. Đường gáy trên; 5. Đường gáy dưới

3.2. Cơ nhiều chân (Mm. Multifidi)

Là cơ có nhiều thừng gân, nằm sâu trong rãnh bên cột sống từ xương cùng tới đốt trục (Hình 4.12).

Ở vùng xương cùng, các thừng gân của cơ nhiều chân bám vào mặt sau xương cùng ngay dưới lỗ cùng 4, vào mặt trong gai chậu sau trên và dây chằng cùng chậu sau.

Ở vùng thắt lưng cơ bám vào mỏm vú các đốt sống thắt lưng.

Ở vùng cổ chúng bám vào mỏm khớp 4 đốt sống cổ dưới. Từ đó các bó cơ chạy lên trên vào trong bám tận vào mỏm gai của đốt sống trên.

– *Thần kinh chi phối:* các nhánh tách từ ngành sau của thần kinh sống.

– *Động tác:* duỗi, gấp sang bên và xoay cột sống.

Tai ban dep cua sach tai day

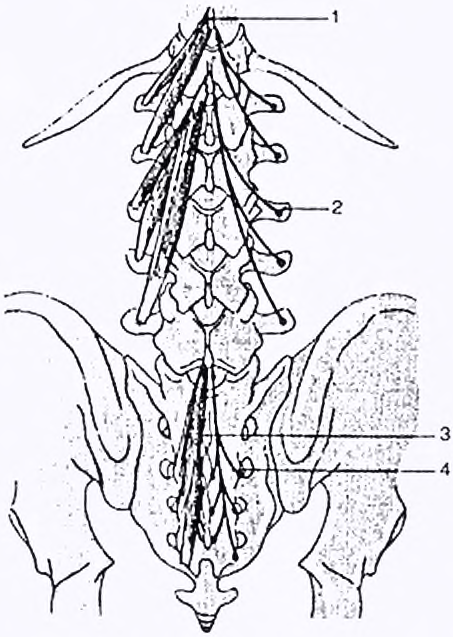

Hình 4.12. Các cơ nhiều chân (mặt sau)

1. Mỏm gai; 2. Mỏm ngang; 3. Mào cùng giữa; 4. Mào cùng bên

3.3. Các cơ xoay (M. rotatores)

Các cơ xoay nằm sâu hơn cơ nhiều chân trong rãnh bên cột sống và phát triển nhất ở vùng ngực (Hình 4.13).

– Các cơ xoay cổ (Mm. rotatores cervicis): gồm các bó cơ đi từ phần trên sau mỏm ngang của đốt sống cổ này tới bờ dưới và mặt ngoài mảnh của đốt sống cổ kề trên.

– Các cơ xoay ngực (Mm. rotatores thoracis): mỗi bên có 11 cơ nhỏ. Mỗi cơ bám vào phần trên sau mỏm ngang của 1 đốt sống ngực và bám tận vào bờ dưới, mặt ngoài mảnh của đốt sống ngực bên trên.

– Các cơ xoay thắt lưng (Mm. rotatores lumborum) gồm các cơ nhỏ, số lượng thay đổi có nguyên ủy và bám tận vào các đốt sống thắt lưng tương tự như các cơ xoay ngực.

– *Thần kinh chi phối:* các cơ xoay được chi phối bởi các nhánh tách từ ngành sau thần kinh sống.

– *Động tác:* làm xoay cột sống.

Ykhoaonline.com

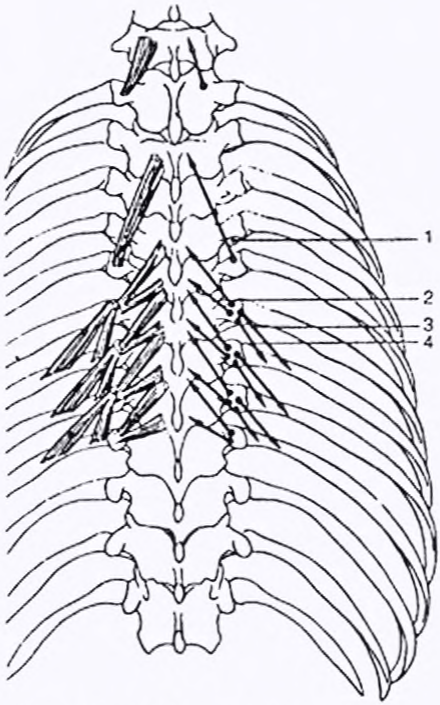

Hình 4.13. Các cơ xoay và cơ nâng sườn

1. Cơ xoay dài; 2. Cơ xoay ngắn; 3. Cơ nâng sườn ngắn; 4. Cơ nâng sườn dài.

4. CÁC CƠ GIAN GAI (Musculi interspinales)

Là những cơ ngắn nằm giữa mỏm gai của các đốt sống, mỗi bên có một cơ ngăn cách nhau bởi dây chằng gian gai, được chia thành 3 loại.

– Các cơ gian gai cổ (Mm. interspinales cervicis): ở vùng cổ và gồm sáu đôi cơ.

– Các cơ gian gai ngực (Mm. interspinales thoracis): chủ yếu có một đôi cơ giữa mỏm gai đốt sống ngực 1 và 2. Đôi khi còn thấy một đôi cơ giữa đốt sống ngực 2, 3 và một số đôi cơ giữa đốt sống ngực 11 và 12.

– Các cơ gian gai thắt lưng (Mm. interspinales lumborum): có bốn đôi cơ nằm giữa 5 đốt sống thắt lưng.

– *Thần kinh chi phối:* các nhánh tách từ ngành sau của thần kinh sống.

5. CÁC CƠ GIAN NGANG (Mm. intertransversarii)

Là những cơ nhỏ nằm giữa mỏm ngang của các đốt sống và phát triển nhất ở vùng cổ. Ở cổ các cơ gian ngang lại được chia thành các cơ trước và các cơ sau, ngăn cách nhau bởi ngành trước của thần kinh sống cổ.

Tai ban dep cua sach tai day

Các cơ gian ngang được chia như sau:

– Các cơ gian ngang cổ sau (Mm. intertransversarii posteriores cervicis): có 7 đôi cơ.

Các cơ gian ngang cổ sau lại được chia thành hai phần: phần trong (pars medialis) và phần ngoài (pars lateralis). Khe giữa hai phần có ngành sau của thần kinh sống đi qua.

– Các cơ gian ngang cổ trước (Mm. intertransversarii anteriores cervicis) gồm 6 đôi cơ, do thiếu đôi cơ thứ nhất giữa đốt đội và đốt trục.

– Các cơ gian ngang ngực (Mm. intertransversarii thoracis) nằm ở vùng ngực. Giữa hai mỏm ngang các đốt sống ngực chỉ có 1 cơ.

– Các cơ gian ngang thắt lưng lại được chia thành hai nhóm tuỳ thuộc vào chỗ bám của chúng đó là:

+ Các cơ gian ngang thắt lưng ngoài (Mm. intertransversarii laterales lumborum.

+ Các cơ gian ngang thắt lưng trong (Mm. intertransverarii mediales lumborum).

Ykhoaonline.com

5. CÁC CƠ CỦA NGỰC

(Musculi thoracis)

Các cơ ở thành ngực có thể sắp xếp thành 3 nhóm, ngoài ra còn có cơ hoành.

– Nhóm nông: gồm các cơ nằm ở mặt ngoài các xương sườn.

– Nhóm giữa: gồm các cơ nằm ở giữa các xương sườn, trong khoang gian sườn.

– Nhóm sâu: trong ngực gồm các cơ nằm ở mặt trong xương sườn.

– Cơ hoành: tạo nên thành dưới lồng ngực, ngăn cách lồng ngực và ổ bụng.

1. NHÓM NÔNG

1.1. Nhóm nông cơ thành trước ngực

Gồm các *cơ ngực lớn* (M. pectoralis major), *ngực bé* (M. pectoralis minor), *cơ dưới đòn* (M. subclavius) và *cơ răng trước* (M. serratus anterior). Các cơ này đã được mô tả trong phần chi trên (xem *Giải phẫu người*. Tập 1). Ngoài ra bám vào lồng ngực phía lưng còn có các cơ nâng sườn.

1.2. Nhóm nông ở thành sau ngực

Đã được mô tả cùng các cơ ở lưng. Ngoài ra bám vào lồng ngực ở phía lưng còn có các cơ nâng sườn

Các cơ nâng sườn (Mm. levatores costarum)

Mỗi bên có 12 cơ nâng sườn bám vào đầu các mỏm ngang của đốt sống cổ 7 và 11 đốt ngực trên chạy chếch xuống dưới và ra ngoài song song với bờ sau các cơ gian sườn ngoài để bám tận vào xương sườn ở dưới. Tuỳ theo chỗ bám tận mà chia thành:

– Các cơ nâng sườn ngắn (Mm. levatores costarum breves): bám tận ở bờ trên và mặt ngoài xương sườn ở ngay dưới, giữa củ sườn và góc sườn.

– Các cơ nâng sườn dài (Mm. levatores costarum longi) gồm 4 cơ nâng sườn dưới cùng, bám tận chia thành 2 bó: 1 bó bám vào xương sườn ở ngay dưới và 1 bó bám vào xương sườn thứ hai ở thấp hơn.

– *Thần kinh chi phối:* do các nhánh tách từ ngành sau của thần kinh sống ngực tương ứng.

– *Động tác:* nâng xương sườn, nhưng có tham gia vào hô hấp hay không thì còn bàn cãi. Các cơ nâng sườn còn làm xoay và gấp cột sống sang bên.

Tai ban dep cua sach tai day

2. NHÓM GIỮA

Gồm các cơ gian sườn xếp làm 3 lớp từ nông vào sâu có (Hình 5.1).

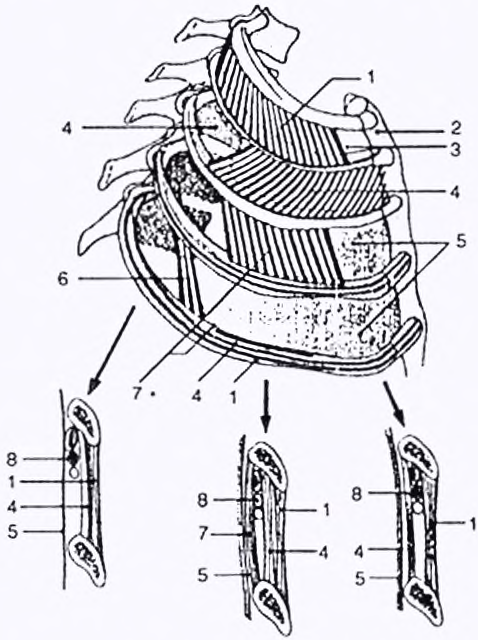

Hình 5.1. Các cơ gian sườn

1. Cơ gian sườn ngoài; 2. Xương ức; 3. Màng gian sườn ngoài; 4. Cơ gian sườn trong; 5. Mạc nội ngực; 6. Cơ dưới sườn; 7. Cơ gian sườn trong cùng; 8. Mạch và thần kinh gian sườn.

2.1. Các cơ gian sườn ngoài (Mm. intercostales externi)

Mỗi bên có 11 cơ, mỗi cơ căng giữa 2 xương sườn liên tiếp đi từ lồi củ sườn ở phía sau tới đầu ngoài sụn sườn ở phía trước, trước đó cơ được thay thế bởi một lá cân tiếp tục kéo dài đến tận xương ức gọi là màng gian sườn ngoài (membrana intercostalis externa)

Ở phía sau lồng ngực các thớ của cơ gian sườn ngoài chạy chếch xuống dưới và ra ngoài, còn ở phía trước các thớ thì chạy xuống dưới ra trước và vào trong.

2.2. Các cơ gian sườn trong (Mm intercostales interni)

Cũng gồm có 11 cơ nằm trong khoang gian sườn kéo dài từ bờ bên xương ức ở phía trước tới góc sườn ở phía sau. Sau đó cơ liên tiếp với một lá cân kéo dài tới tận đầu sau khoang gian sườn gọi là màng gian sườn trong (membrana intercostalis interna).

Ykhoaonline.com

Các thớ cơ gian sườn trong đi từ đáy rãnh dưới sườn và bờ dưới sụn sườn trên, chạy chếch xuống dưới, ra sau để bám tận vào bờ trên xương và sụn sườn dưới.

2.3. Các cơ gian sườn trong cùng (Mm. intercostales intimi).

Nằm sâu nhất, bám vào mặt trong của hai xương sườn kề liền, các thớ cơ chạy cùng hướng với thớ cơ gian sườn trong.

– *Thần kinh chi phối:* các cơ gian sườn được chi phối bởi các nhánh của thần kinh gian sườn tương ứng.

– *Động tác:* nhiều tác giả cho rằng các cơ gian sườn là những cơ thở. Cơ gian sườn ngoài là cơ nâng xương sườn lên, còn cơ gian sườn trong và trong cùng làm hạ thấp xương sườn.

3. NHÓM SÂU

Gồm 2 cơ: cơ dưới sườn và cơ ngang ngực.

3.1. Các cơ dưới sườn (Mm. subcostales)

Các cơ dưới sườn ở phần dưới ngực thường khá phát triển. Mỗi cơ đi từ mặt trong một xương sườn gần góc sườn chạy xuống dưới bám tận vào mặt trong xương sườn thứ 2 hay thứ 3 dưới nó.

Các cơ dưới sườn có tác dụng hạ thấp xương sườn.

3.2. Cơ ngang ngực (M. transversus thoracis) (Hình 5.2).

Cơ ngang ngực nằm trên mặt trong thành trước lồng ngực.

– *Nguyên ủy:* bám vào 1/3 dưới mặt sau thân xương ức, mặt sau mỏm mũi kiếm và mặt sau của 3 hay 4 sụn sườn của các xương sườn thật bên dưới.

– *Đường đi và bám tận:* từ nguyên ủy, các thớ cơ chạy tỏa ra lên trên và sang bên tạo nên nhiều bó bám tận vào bờ dưới và mặt trong sụn của các xương sườn 2, 3, 4, 5 và 6.

– *Thần kinh chi phối:* các thần kinh gian sườn tương ứng.

– *Động tác:* kéo các sụn sườn xuống dưới.

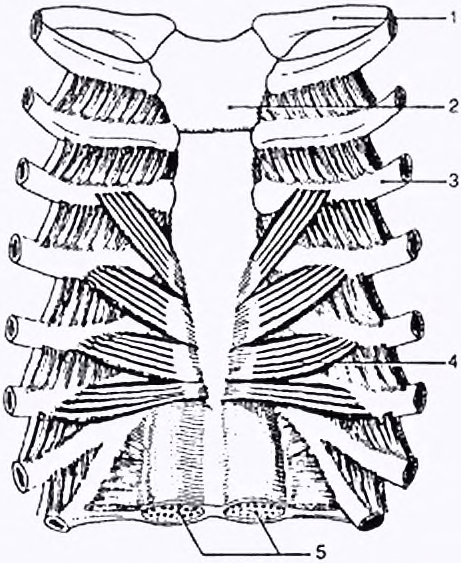

Hình 5.2. Cơ ngang ngực (Nhìn từ phía sau)

1. Xương đòn; 2. Xương ức; 3. Xương sườn thứ 3; 4. Cơ ngang ngực; 5. Cơ thẳng bụng.

Tai ban dep cua sach tai day

4. MẠC NỘI NGỰC (fascia endothoracica)

Mạc nội ngực là một lớp mô liên kết, dày mỏng tuỳ từng vị trí, lót mặt trong thành ngực giữa thành ngực và màng phổi thành. Phần mạc nội ngực dính màng phổi hoành với cơ hoành được gọi là mạc hoành màng phổi (fascia phrenico pleuralis). Phần mạc nội ngực liên quan với đỉnh màng phổi thì rất dày và tạo nên một lớp tách biệt với đỉnh màng phổi gọi là màng trên màng phổi (membrana suprapleuralis).

5. ĐỊNH KHU THÀNH NGỰC

Về định khu, thành ngực trước bên có 3 lớp: lớp ngoài, lớp giữa xương (hay lớp gian sườn) lớp trong xương.

5.1. Lớp ngoài: từ nông vào sâu:

– Da: dày và rất di động, trừ ở vùng trước xương ức.

– Lớp mỡ: ở vùng trước xương ức hầu như không có lớp mỡ. Ở các nơi khác lớp mỡ dày hay mỏng tuỳ từng nơi, ở phụ nữ, trong lớp mỡ ở vùng trước ngực còn có 2 tuyến vú phát triển.

– Mô dưới da và mạc nông. Trong lớp mô dưới da có các nhánh nông của các động mạch ngực trong, động mạch ngực ngoài và các động mạch gian sườn, các tĩnh mạch nông đi kèm các động mạch, các nhánh bì của thần kinh gian sườn.

Mạc nông của ngực là một màng mỏng mô liên kết.

– Các cơ: ở phía trước có cơ ngực to ở nông, các cơ dưới đòn, cơ ngực bé và một phần nguyên ủy của cơ thẳng bụng ở sâu.

5.2. Lớp giữa hay lớp gian sườn

Gồm khung xương của lồng ngực và các khoang gian sườn (spatium intercostale).

5.2.1. Các lớp của khoang gian sườn

Từ nông vào sâu gồm (Hình 5.3).

– Cơ gian sườn ngoài và các cơ nâng sườn.

– Màng gian sườn ngoài (membrana intercostalis externa). Ở đầu sau khoang gian sườn, màng gian sườn ngoài được cấu tạo bởi mô sợi và tách đôi để bao bọc bó mạch thần kinh gian sườn. Ở đầu trước, màng được cấu tạo bởi mô mỡ, nằm giữa cơ gian sườn ngoài và cơ gian sườn trong.

– Cơ gian sườn trong: chỉ có ở trong khoang gian sườn từ đầu trước khoang cho tới góc sườn ở phía sau.

– Màng gian sườn trong (membrana intercostalis interna). Màng này dày ở trên, mỏng ở dưới, phần dày liên quan với rãnh sườn và bó mạch thần kinh gian sườn.

– Cơ gian sườn trong cùng và cơ dưới sườn.

Ykhoaonline.com

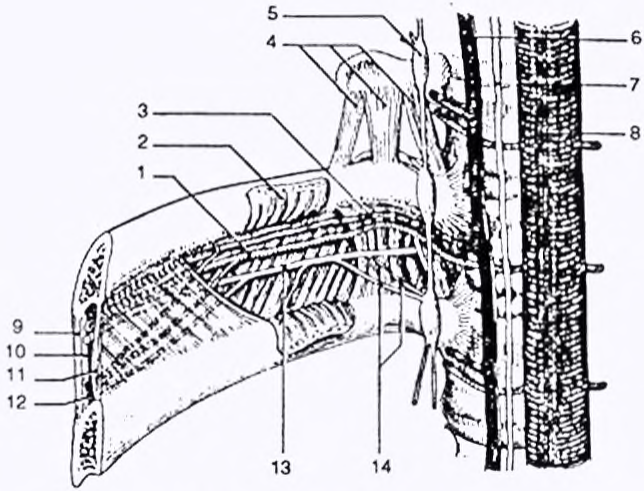

Hình 5.3. Phần sau khoang gian sườn

1. Động mạch gian sườn sau; 2. Cơ dưới sườn; 3. Tĩnh mạch gian sườn sau; 4 Dây chằng sườn – mỏm ngang; 5. Hạch và thân giao cảm ngực; 6. Tĩnh mạch đơn; 7. Ống ngực; 8. Động mạch chủ ngực; 9. Cơ gian sườn ngoài; 10. Cơ gian sườn trong 11. Cơ gian sườn trong cùng; 12. Nhánh bên; 13. Thần kinh gian sườn; 14. Nhánh thông.

5.2.2. Bó mạch thần kinh gian sườn (Hình 5.4).

a) Các động mạch gian sườn (Aa intercostales)

Trong mỗi khoang gian sườn có 3 động mạch: lớn nhất là động mạch gian sườn sau, 2 nhánh nhỏ là các động mạch gian sườn trước.

– Động mạch gian sườn sau (A. intercostalis posterioris) có 11 đôi động mạch gian sườn sau (động mạch gian sườn thứ 12, gọi là động mạch dưới sườn (A. subcostalis).

Hai động mạch gian sườn sau trên cùng tách từ động mạch gian sườn trên cùng (A. intercostalis suprema) nhánh của thân sườn cổ (truncus costocervicalis). Những động mạch gian sườn sau còn lại là các nhánh của phần xuống động mạch chủ (pars descendens aortae). Các động mạch gian sườn phải dài hơn các động mạch gian sườn trái, chúng bắt chéo mặt trước thân các đốt sống ngực, phía sau thực quản, ống ngực và tĩnh mạch đơn, nằm phía sau phổi và màng phổi phải, các động mạch gian sườn sau trái nằm phía sau phổi và màng phổi trái, hai động mạch gian sườn sau trên cũng bắt chéo phía sau tĩnh mạch gian sườn trên trái, còn các động mạch gian sườn sau còn lại thì luồn dưới các tĩnh mạch bán đơn phụ và bán đơn. Đường đi trong các khoang gian sườn của các động mạch gian sườn sau ở hai bên hoàn toàn giống nhau.

Động mạch gian sườn sau bắt chéo khoang gian sườn tương ứng để chạy chếch lên trên tới góc xương sườn trên của khoạng, tiếp theo động mạch chạy ra

Tai ban dep cua sach tai day

trước trong rãnh sườn, đầu tiên nằm giữa màng phổi và màng gian sườn trong, sau đó đi giữa cơ gian sườn trong cùng và cơ gian sườn trong nối tiếp với động mạch gian sườn trước, nhánh của động mạch ngực trong hay của động mạch cơ hoành. Trên đường đi, động mạch đi kèm với tĩnh mạch và thần kinh gian sườn – Tĩnh mạch nằm trên động mạch, thần kinh gian sườn nằm dưới động mạch. Hai động mạch gian sườn dưới cùng tiếp tục chạy trong thành bụng trước và tiếp nối với động mạch dưới sườn, động mạch thượng vị và các động mạch thắt lưng.

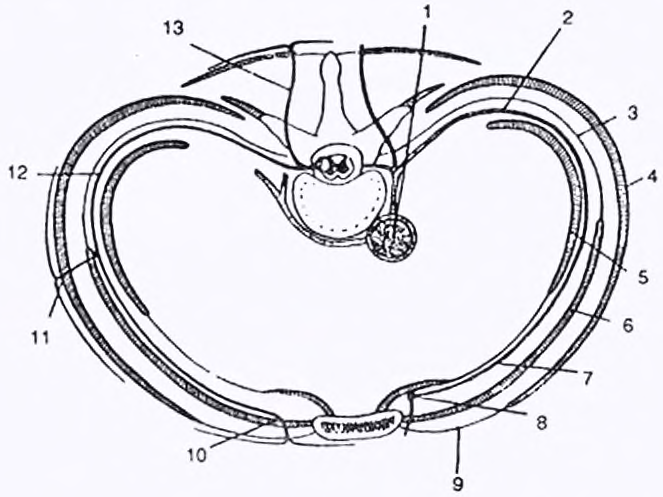

Hình 5.4. Động mạch và thần kinh gian sườn điển hình

1. Động mạch chủ ngực; 2. Động mạch gian sườn sau; 3. Màng gian sườn trong; 4. Cơ gian sườn ngoài; 5. Cơ gian sườn trong cùng; 6. Cơ gian sườn trong; 7. Động mạch gian sườn trước; 8. Động mạch ngực trong; 9. Màng gian sườn ngoài; 10. Nhánh bì trước; 11. Nhánh bì ngoài; 12. Thần kinh gian sườn; 13. Ngành sau của thần kinh sống ngực.

Động mạch gian sườn sau cho các nhánh bên sau:

+ Nhánh lưng (ramus dorsalis) chạy ra sau giữa cổ sườn, thân đốt sống và dây chằng sườn ngang trên cho nhánh tuỷ sống đi vào ống sống. Sau đó nhánh lưng cùng với nhánh lưng của thần kinh sống ngực bắt chéo mỏm ngang đốt sống cấp máu cho các cơ và da của lưng.

+ Nhánh bên (ramus collateralis): tách từ động mạch gian sườn sau ở gần góc sườn, rồi chạy xuống tới bờ trên xương sườn dưới và chạy dọc theo bờ này để tiếp nối với động mạch gian sườn trước.

– Động mạch gian sườn trước (rami intercostales anteriores).

Các nhánh gian sườn trước cấp máu cho 6 khoang gian sườn trên cùng tách ra từ động mạch ngực trong, mỗi khoang gian sườn có 2 nhánh gian sườn trước.

Ykhoaonline.com

Các nhánh gian sườn trước của các khoang gian sườn 7, 8 và 9 tách từ động mạch cơ hoành (A. musculophrenica), nhánh của động mạch ngực trong.

Các nhánh gian sườn trước chạy dọc theo bờ trên của xương sườn dưới, giữa màng phổi và các cơ gian sườn trong (ở hai khoang gian sườn trên cùng) hay giữa màng phổi và cơ ngang ngực (ở 4 khoang gian sườn tiếp theo) phân nhánh cấp máu cho các cơ gian sườn, các cơ ngực, vú và da của ngực và tiếp nối với động mạch gian sườn sau.

Hai khoang gian sườn dưới cùng không có nhánh gian sườn trước.

b) Tĩnh mạch gian sườn

– Mỗi động mạch gian sườn sau đi kèm với một tĩnh mạch gian sườn sau (v.intercostale posterior).

Ba tĩnh mạch gian sườn sau trên cùng hợp thành tĩnh mạch gian sườn trên. Tĩnh mạch gian sườn trên phải đổ vào cung tĩnh mạch đơn, tĩnh mạch gian sườn trên trái đổ vào tĩnh mạch bán đơn phụ. Các tĩnh mạch gian sườn sau dưới kể từ tĩnh mạch gian sườn sau thứ 4 bên phải đổ vào tĩnh mạch đơn; 5 hoặc 6 tĩnh mạch gian sườn dưới cùng bên trái đổ vào tĩnh mạch bán đơn, còn 3 hoặc 4 tĩnh mạch gian sườn trên bên trái tính từ tĩnh mạch gian sườn sau thứ 4 thì đổ vào tĩnh mạch bán đơn phụ. Các tĩnh mạch gian sườn trước đổ vào tĩnh mạch ngực trong.

c) Các thần kinh gian sườn (nervi intercostales) hay các nhánh trước của thần kinh sống ngực (rami anteriores nervi thoracici).

Nhánh trước của 11 đôi dây thần kinh sống ngực được gọi là thần kinh gian sườn, nhánh trước của thần kinh ngực 12 gọi là thần kinh dưới sườn (nervus subcostalis).

– Các thần kinh gian sườn từ thứ 3 tới thứ 6 là các thần kinh gian sườn điển hình, chúng đi vào các khoang gian sườn tương ứng giữa phế mạc thành và màng gian sườn trong. Đầu tiên chúng chạy giữa các khoang gian sườn, bắt chéo mặt trong màng gian sườn trong và cơ gian sườn trong, khi tới gần góc sườn, thần kinh gian sườn đi giữa hai cơ gian sườn trong và gian sườn trong cùng, trong rãnh sườn bên dưới động mạch gian sườn sau. Sau đó thần kinh tiếp tục chạy ra trước giữa 2 cơ gian sườn và nhánh bì ngoài (ranmus cutaneus lateralis) tới gần xương ức, thần kinh tận hết và trở thành nhánh bì trước (ramus cutaneus anterior) chi phối cảm giác cho da thành trước ngực.

– Các thần kinh gian sườn không điển hình:

+ Thần kinh gian sườn thứ nhất không cho nhánh bì trước và thường không có nhánh bì ngoài. Nhánh trước của thần kinh sống ngực thứ nhất chia thành hai nhánh: nhánh trên lớn tham gia vào đám rối cánh tay chi phối cho chi trên. Nhánh dưới nhỏ, chính là thần kinh gian sườn thứ nhất.

+ Thần kinh gian sườn thứ hai cũng cho một nhánh nhỏ, góp phần tạo nên đám rối cánh tay, nhánh bờ ngoài được gọi là thần kinh gian sườn cánh tay

Tai ban dep cua sach tai day

(nervus intercostobrachialis) chi phối cho nền nách và nối với thần kinh bì cánh tay trong, chi phối cho da mặt trong cánh tay.

+ Các thần kinh gian sườn từ thứ bảy đến thứ 11. Các thần kinh này chạy ra trước và xuống dưới tới đầu trước các khoang gian sườn, rồi chạy vào trong thành bụng trước dưới các sụn sườn và nằm giữa cơ chéo bụng trong và cơ ngang bụng, chi phối cho thành ngực và thành bụng.

+ Thần kinh dưới sườn (nervus subcostalis) chạy dọc theo bờ dưới xương sườn 12 rồi chạy vào thành bụng. Nhánh bì trên của nó chi phối cho da vùng mông.

Khi chọc dò màng phổi để lấy dịch máu hoặc mủ, người ta phải chọc ngay trên bờ trên xương sườn dưới của khoang gian sườn để tránh làm tổn thương bó mạch thần kinh gian sườn.

d) Bạch huyết

Bạch huyết ở các khoang gian sườn được dẫn qua các mạch bạch huyết chạy theo bó mạch thần kinh gian sườn và đổ vào hai toán hạch chính.

– Các hạch bạch huyết cạnh ức (nodi lymphatici parasternales) nằm hai bên xương ức, dọc theo bó mạch ngực trong.

– Các hạch bạch huyết trước sống (nodi lymphatici prevertebrales) nằm ở hai bên cột sống ngực, phía trước các chỏm sườn.

Bạch huyết ở các khoang gian sườn tiếp nối rộng rãi với các hạch nông (như hạch nách, các hạch trên đòn) với các hạch phổi và màng phổi.

Vì vậy, ung thư vú có thể di căn tới cột sống, hoặc tới phổi.

5.3. Lớp trong hay lớp dưới xương

5.3.1. Mạc nội ngực (fascia endothoracica)

Mạc nội ngực là lớp mô liên kết mỏng lót mặt trong của lớp gian sườn, phủ trên cơ hoành, tăng cường độ dai chắc cho phế mạc thành chống lại áp lực từ bên ngoài (đã mô tả ở trên).

Mạc nội ngực được coi tương đương với lớp mạc ngang (fascia transversalis) ở bụng.

5.3.2. Cơ ngang ngực (M. transversus thoracis) nằm ở mặt sau tấm ức sụn sườn. Động mạch ngực trong chạy xuống ở phía sau các sụn sườn, phía trước cơ ngang ngực.

5.3.3. Phế mạch thành (pleura parietalis) là lớp trong cùng.

Ykhoaonline.com

6. CÁC CƠ CỦA BỤNG

(Musculi abdominis)

Các cơ của bụng được xếp thành 2 nhóm:

– Các cơ thành bụng trước bên.

– Các cơ thành bụng sau.

1. CÁC CƠ THÀNH BỤNG TRƯỚC BÊN

Thành bụng trước bên được cấu tạo bởi hai loại cơ: các cơ rộng bụng và các cơ thẳng.

Các cơ rộng bụng gồm 3 cơ, từ nông vào sâu là: cơ chéo bụng ngoài, cơ chéo bụng trong và cơ ngang bụng.

1.1. Cơ chéo bụng ngoài (M. obliquus externus abdominis)

Là cơ nông nhất và ở nông nhất của thành bụng trước bên (Hình 6.1).

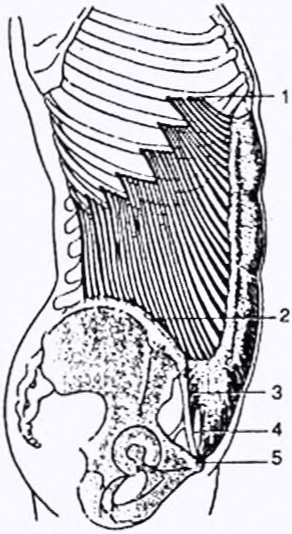

Hình 6.1. Cơ chéo bụng ngoài (nhìn từ phía bên)

1. Xương sườn 6; 2. Mào chậu; 3. Dây chằng bẹn; 4. Vòng bẹn nông; 5. Xương mu.

Tai ban dep cua sach tai day

Nguyên ủy: Cơ bám vào mặt ngoài và bờ dưới 8 xương sườn cuối bởi 8 chẽ cơ, trong đó có 3 chẽ xen kẽ với các bó nguyên ủy của cơ răng trước – Các bó trên còn bám vào các sụn sườn tương ứng.

Đường đi và bám tận: từ nguyên ủy, các thớ sau chạy gần thẳng đứng xuống dưới, bám vào mép ngoài nửa trước mào chậu.

– Các thớ giữa và trên chạy chếch xuống dưới, ra trước và vào trong, tới gần bờ ngoài cơ thẳng bụng tận hết bởi 1 lá cân mỏng gọi là cân cơ chéo bụng ngoài. Phần trên của cân hướng xuống dưới và vào trong, phủ phía trước cơ thẳng bụng, và tận hết ở đường giữa, đan xen với các thớ cân bên đối diện, tạo nên đường trắng đi từ mỏm mũi kiếm tới khớp mu.

– Phần dưới của cân bám vào bờ trên khớp mu, mào mu, củ mu và dây chằng bẹn (ligamentum inguinale). Dây chằng bẹn là một dải sợi dày, tạo nên bởi những sợi dưới ngoài của cân, uốn cong hình lòng máng căng từ gai chậu trước trên đến củ mu. Một số sợi ở phần trong của dây chằng bẹn quặt xuống dưới bám vào mào lược xương mu (pecten ossis pubis) tạo nên dây chằng khuyết (ligamentum lacunare).

– Các sợi dưới trong của cân cơ chéo bụng ngoài bám vào xương mu bởi hai trụ; trụ ngoài (cus laterale) bám vào củ mu, trụ trong (crus mediale) mỏng hơn bám vào khớp mu và đan xen với các sợi của trụ trong cơ bên đối diện. Khi bám vào củ mu trụ ngoài tách ra một dải sợi quặt ngược lên trên vào trong, ở sau trụ trong tới đường giữa đan xen với các sợi tương đương từ bên đối diện ở đường trắng. Dải sợi này được gọi là dây chằng phản hồi (ligamentum reflexum). Hai trụ trong và ngoài giới hạn một khoang hình tam giác được làm tròn lại ở phía trên bởi các sợi gian trụ (fibrae intercrurales) và ở phía dưới bởi dây chằng phản hồi, nên được gọi là vòng bẹn nông (anulus inguinalis superficialis).

1.2. Cơ chéo bụng trong (M. obliquus internus abdominis)

Là một cơ rộng nằm dưới cơ chéo ngoài bụng (Hình 6.2).

Nguyên ủy: các thớ cơ bám vào

– 2/3 ngoài bờ trên dây chằng bẹn.

– 2/3 trước mép giữa mào chậu.

– Mạc ngực thắt lưng.

Đường đi và bám tận: các thớ cơ toả hình quạt.

– Các sợi sau chạy lên trên, ra ngoài bám vào bờ dưới của 3 hay 4 xương sườn dưới và liên tiếp với các cơ gian sườn trong.

– Các sợi từ dây chằng bẹn chạy cong xuống dưới, vào trong và trở thành cân, hợp với phần cân tương ứng của cơ ngang bụng, bám vào mào xương mu, và phần

Ykhoaonline.com

trong của mào lược tạo nên liềm bẹn (falx inguinalis) hay gân kết hợp (tendo conjunctivus).

– Các sợi ở phần giữa của cơ toả chếch lên trên ra trước tận hết bởi một cân rộng chạy vào trong. Khi tới bờ ngoài của cơ thẳng bụng thì ở 2/3 trên, cân tách thành 2 lá phủ mặt trước và mặt sau cơ thẳng bụng, lại hợp với nhau ở đường trắng. Ở 1/3 dưới cân không tách đôi mà cùng chạy ở phía trước cơ thẳng bụng để tận hết ở đường trắng.

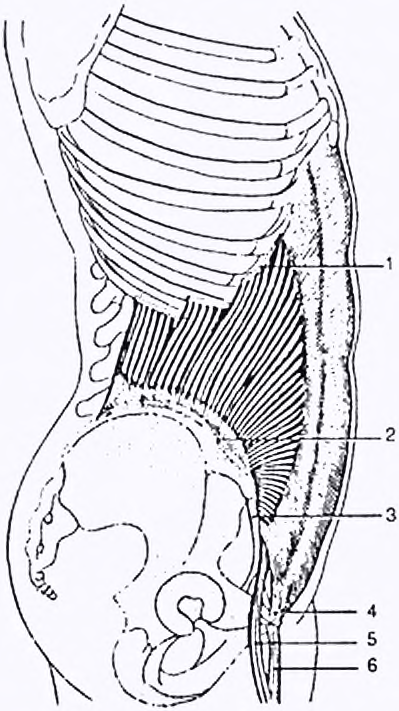

Hình 6.2. Cơ chéo bụng trong (nhìn từ phía bên)

1. Xương sườn; 2. Mào chậu; 3. Dây chằng bẹn; 4. Xương mu; 5. Cơ bìu (bó ngoài); 6. Cơ bìu (bó trong).

1.3. Cơ ngang bụng (M. transversus abdominis)

Là một cơ dẹt ở sâu nhất của thành bụng trước bên (Hình 6.3).

Nguyên ủy: cơ bám vào:

– 1/3 ngoài dây chằng bẹn.

– 2/3 trước mép trong mào chậu.

Tai ban dep cua sach tai day

– Mạc ngực thắt lưng (từ mào chậu tới xương sườn 12).

– Mặt trong 6 xương sườn dưới, đan xen với chỗ bám vào xương sườn của cơ hoành.

Đường đi và bám tận: từ nguyên ủy, các thớ cơ chạy ngang vào trong và tận hết bởi một lá cân.

Riêng phần bám vào dây chằng bẹn ở dưới cùng chạy cong xuống dưới và vào trong cùng với các thớ của cơ chéo bụng trong tạo nên liềm bẹn hay gân kết hợp.

Phần lớn các thớ cân tiếp tục chạy ngang vào trong: tới bờ ngoài cơ thẳng bụng thì 2/3 trên chạy ở sau cơ thẳng bụng, 1/3 dưới chạy ở trước cơ thẳng bụng, để cuối cùng bám tận ở đường trắng.

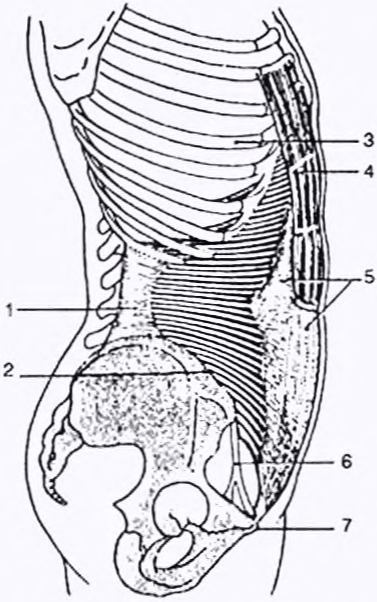

Hình 6.3. Cơ ngang bụng (nhìn từ phía bên)

1. Mạc ngực thắt lưng; 2. Mào chậu; 3. Xương sườn 7; 4. Cơ thẳng bụng; 5. Bao cơ thẳng bụng; 6. Dây chằng bẹn; 7. Xương mu.

1.4. Cơ bìu (M. cremaster)

– Gồm những bó sợi từ các cơ chéo bụng trong và cơ ngang bụng đi theo thừng tinh toả xuống bìu. Cơ bìu gồm 2 phần: phần trong và phần ngoài.

+ Phần ngoài đi từ dây chằng bẹn do các sợi thuộc cơ chéo bụng trong hoặc cơ ngang bụng tạo nên. Các thớ này chạy dọc theo mặt ngoài của thừng tinh, qua vòng bẹn nông, xuống bìu.

Ykhoaonline.com

+ Phần trong có khi không có, gồm các bó cơ đi từ củ mu, mào mu, gân kết hợp hay bờ dưới cơ ngang bụng. Những bó cơ này đi xuống theo mặt trong và sau thừng tinh và đan xen với các bó của phần ngoài.

+ Ở phụ nữ cơ chỉ là một số sợi chạy xuống theo dây chằng tròn.

– *Thần kinh chi phối:* ngành sinh dục của thần kinh sinh dục đùi.

– *Động tác:* cơ bìu kéo tinh hoàn lên trên.

1.5. Cơ thẳng bụng (M. rectus abdominis)

Là một cơ dài, dẹt, ở trên rộng hơn ở dưới, nằm ở phía trước bụng, hai bên đường trắng (Hình 6.4).

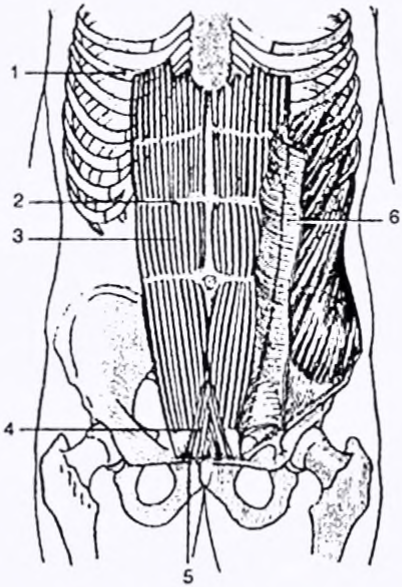

Hình 6.4. Cơ thẳng bụng (mặt trước)

1. Xương sườn 5; 2. Các đường gân cắt ngang; 3. Cơ thẳng bụng; 4. Cơ tháp; 5. Xương mu; 6. Lá trước của bao cơ thẳng bụng.

– *Nguyên ủy:* bám bởi 3 chẽ vào các sụn sườn và đầu trước các xương sườn 5, 6, 7. Các thớ trong cùng còn bám vào mỏm mũi kiếm.

– *Đường đi và bám tận:* từ nguyên ủy, các thớ cơ chạy thẳng xuống tới bám vào mào xương mu, trên đường đi, các thớ cơ bị các thớ sợi cắt ngang ngăn cách tạo nên các đường gân cắt ngang (intersectiones tendinae). Thường có từ 3 – 5 đôi chia cơ thành nhiều đoạn và dính vào lá trước bao cơ.

Tai ban dep cua sach tai day

Bao cơ thẳng bụng (vagina nusculi recti abdominis): cơ thẳng bụng được bọc trong một bao do các cân của các cơ chéo bụng ngoài, chéo bụng trong, cơ ngang bụng khi bám tận vào đường giữa bụng tạo nên. Bao gồm hai lá trước và sau cấu tạo khác nhau ở 2/3 trên và 1/3 dưới cơ (Hình 6.5).

– Lá trước (lamina anterior) ở 2/3 trên được tạo nên bởi cân cơ chéo bụng ngoài, lá trước của cân cơ chéo bụng trong. Ở 1/3 dưới lá trước do cân của 3 cơ rộng bụng tạo nên.

– Lá sau (lamina posterior) chỉ có ở 2/3 trên được tạo nên bởi lá sau cân cơ chéo bụng trong và cân cơ ngang bụng. Ở 1/3 dưới lá sau không có, cân của cả 3 cơ rộng bụng đều chạy ở trước cơ thẳng bụng.

Do đó bờ dưới của lá sau bao cơ thẳng bụng ở ranh giới giữa 2/3 trên và 1/3 dưới cơ tạo nên một đường cong lõm xuống dưới gọi là đường cung (linea arcuata). Ở dưới đường cung mặt sau cơ thẳng bụng liên quan trực tiếp với mạc ngang.

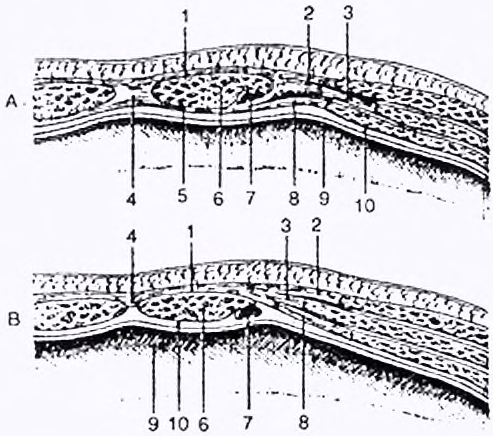

Hình 6.5. Bao cơ thẳng bụng cắt ngang qua cơ ở trên rốn (A) và ở dưới rốn (B)

1. Lá trước bao cơ thẳng bụng; 2. Cân cơ chéo bụng ngoài; 3. Cân cơ chéo bụng trong; 4. Đường trắng; 5. Lá sau của bao cơ thẳng bụng; 6. Cơ thẳng bụng; 7. Bó mạch thượng vị dưới; 8. Cân cơ ngang bụng; 9. Phúc mạc; 10. Mạc ngang.

1.6. Cơ tháp (M. pyramidalis)

Là một cơ nhỏ hình tam giác nằm ở phía trước trong phần dưới cơ thẳng bụng và trong bao cơ.

Cơ tháp bám vào phía trước xương mu. Từ đó các thớ cơ chạy lên trên, vào trong thu nhỏ dần thành một đỉnh tận hết ở đường trắng giữa rốn và xương mu.

Ykhoaonline.com

1.7. Đường trắng (linea alba)

Là một đường thớ nằm giữa hai cơ thẳng bụng, đi từ mũi kiếm của xương ức tới bờ trên khớp mu.

Đường trắng được tạo nên do sự đan xen của cân các cơ chéo và cơ ngang bụng trên đường giữa của bụng.

Ở dưới điểm giữa đường trắng có một vết sẹo hình nhẫn phủ bởi một lớp da nhăn nhúm gọi là vòng rốn (anulus umbilicalis).

Phần trên rốn đường trắng rộng nên thuận lợi cho phẫu thuật khi rạch đường giữa, phần dưới rốn của đường trắng rất hẹp, và có cả các sợi của 2 cơ thẳng đan xen, nên khó rạch đường giữa. Đầu dưới của đường trắng bám vào khớp mu bởi hai lớp thớ: Lớp nông gồm các sợi chạy phía trước bó trong của cơ thẳng bụng và tận hết ở phía trước khớp mu. Lớp sâu là một mảnh sợi hình tam giác tách từ phía sau cơ thẳng bụng, bám tận vào mặt sau mào mu, gọi là tựa đường trắng (adminiculum lineae albae).

1.8. Mạc ngang (fascia transversalis)

Mạc ngang là một màng mỏng nằm giữa mặt trong cơ ngang bụng và lớp mô ngoài phúc mạc. Mạc ngang tạo nên phần lớn của mạc lót thành bụng và liên tiếp với mạc chậu và mạc chậu hông ở vùng bẹn. Ở trên mạc ngang mỏng, hòa lẫn với mạc phủ mặt dưới cơ hoành, ở phía sau mạc ngang bám vào: mào chậu (giữa cơ ngang bụng và cơ chậu), mép sau dây chằng bẹn (từ gai chậu trước trên tới bó mạch đùi) và liên tiếp với mạc chậu. Ở phía trong bó mạch đùi, mạc ngang được cố định vào mào lược xương mu. Mạc ngang chạy xuống phía trước bó mạch đùi và tạo nên phần trước bao mạch đùi. Ở vòng bẹn sâu, mạc ngang trĩu xuống bọc lấy thừng tinh tạo nên bao thớ thừng tinh (tunica funiculi spermatici) và xuống bìu tạo nên mạc tinh trong (fascia spermatica interna).

1.9. Động tác của các cơ thành bụng trước bên

Các cơ thành bụng trước bên làm cho thành bụng chắc chắn nhưng đàn hồi, giúp cho các tạng trong ổ bụng giữ vững được vị trí của mình.

Khi lồng ngực và chậu hông cố định, sự co tích cực của các cơ thành bụng trước bên gây nên một lực ép vào các tạng trong ổ bụng, đóng vai trò quan trọng trong việc thở ra, giúp cho việc tống phân từ trực tràng, đẩy thai từ tử cung, và nước tiểu từ bàng quang ra ngoài, đồng thời cũng góp phần quan trọng vào việc đẩy các chất chứa trong dạ dày ra ngoài khi nôn. Các động tác trên thực hiện được chủ yếu do các cơ chéo bụng.

Khi chậu hông cố định, các cơ thẳng bụng co cùng với sự duỗi nhẹ của các cơ chéo làm cong thân người ra phía trước, gấp phần thắt lưng của cột sống. Khi lồng

Tai ban dep cua sach tai day

ngực cố định cơ thẳng bụng kéo phần trước chậu hông lên trên. Nếu chỉ cơ thẳng bụng ở một bên co thì làm thân mình nghiêng sang bên.

1.10. Mạch và thần kinh

1.10.1. Mạch

– Động mạch: thành bụng trước bên được cấp máu bởi các động mạch thượng vị trên và dưới.

+ Động mạch thượng vị trên (A. epigastrica superior) là nhánh tận của động mạch ngực trong (a thoracica interna) từ thành ngực, chạy xuống bụng phân nhánh tận ở vùng thượng vị, phía trên rốn.

+ Động mạch thượng vị dưới (A. epigastrica inferior) nhánh của động mạch chậu ngoài, chạy lên tới rốn và chia nhánh tận, tiếp nối với nhánh của động mạch thượng vị trên.

– Tĩnh mạch: là những tĩnh mạch đi kèm với động mạch, tĩnh mạch thượng vị trên (V. epigastrica superior) và tĩnh mạch thượng vị dưới (V. epigastrica inferior) cũng tiếp nối với nhau và với tĩnh mạch cạnh rốn (V.v. para umbilicales) của tĩnh mạch cửa (V. portae hepatis)

1.10.2. Thần kinh

Thần kinh chi phối cho các cơ thành bụng trước bên chủ yếu do 6 dây thần kinh gian sườn cuối cùng và các thần kinh chậu hạ vị, chậu bẹn, nhánh của đám rối thần kinh thắt lưng.

2. CƠ THÀNH BỤNG SAU

Thành bụng sau được cấu thành bởi các cơ thắt lưng lớn (M. psoas major) cơ thắt lưng bé (M. poas minor), cơ chậu (M. iliacus) và cơ vuông thắt lưng (M. quadratus lumborum). Ba cơ trên đã được trình bày trong phần chi dưới, (xem *Giải phẫu Người*, tập I), ở đây chúng ta chỉ xem xét cơ vuông thắt lưng.

Cơ vuông thắt lưng (M. quadratus lumborum) (Hình 6.6).

– *Nguyên ủy:* cơ bám vào dây chằng chậu thắt lưng và khoảng 5cm phần sau mào chậu bởi các thớ cân và vào đỉnh của 4 mỏm ngang của 4 đốt sống thắt lưng trên bởi 4 chẽ gân nhỏ.

– *Đường đi và bám tận:* từ nguyên ủy các thớ cơ chạy lên trên để bám tận vào bờ dưới xương sườn 12.

– *Thần kinh chi phối:* các nhánh của ngành trước các dây thần kinh sống ngực 12 và 3 thần kinh sống thắt lưng trên.

– *Động tác:* góp phần vào động tác thở vào. Một bên cơ co thì gấp cột sống sang bên. Cả hai cơ đều co làm duỗi cột sống thắt lưng.

Ykhoaonline.com

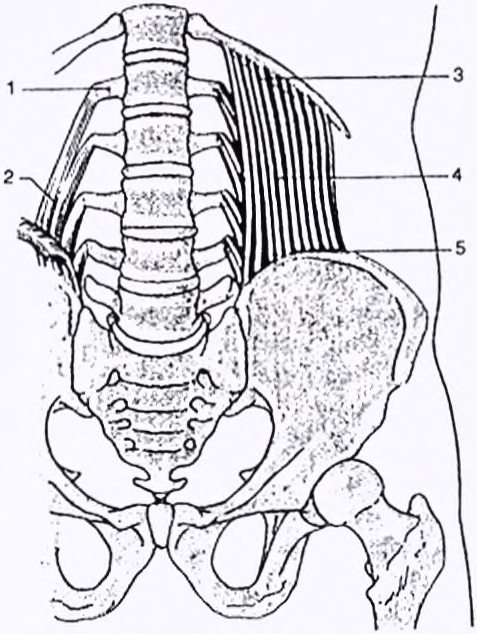

Hình 6.6. Cơ vuông thắt lưng (mặt trước)

1. Mỏm sườn; 2. Diện sau; 3. Xương sườn 12; 4. Diện trước; 5. Mào chậu.

Tai ban dep cua sach tai day

7. ỐNG BỆN

(Canalis inguinalis)

Ống bẹn, cấu trúc thuộc thành bụng trước bên. Được tạm tách thành một mục riêng ở đây vì ý nghĩa thực tế của nó trong bệnh học ngoại khoa.

1. ĐẠI CƯƠNG

Ống bẹn là khe hở xẻ giữa các lớp cơ của thành bụng nằm ở vùng bẹn bụng (regio inguinalis). Dài từ 4 – 6cm, chiếm nửa trong đường nối từ củ mu tới cách gai chậu trước trên 1cm. Ở nam giới ống bẹn là đường di chuyển của tinh hoàn từ bụng xuống bìu trong thời kỳ phôi thai, nên qua ống bẹn của nam giới có thừng tinh đi qua, còn của nữ có dây chằng tròn. Là điểm yếu của thành bụng trước bên nên hay xảy ra thoát vị bẹn, nhất là ở nam giới.

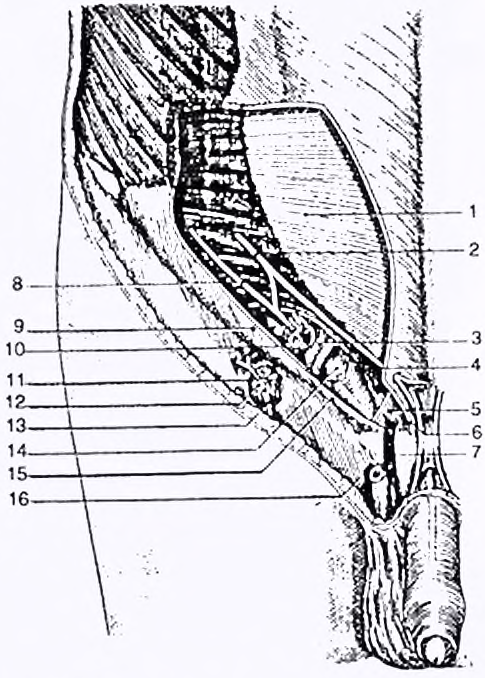

Hình 7.1. Ống bẹn (cơ chéo bụng ngoài và thừng tinh đã bị cắt một phần)

1. Cân cơ chéo bụng trong; 2. Thần kinh chậu hạ vị; 3. Tĩnh mạch và động mạch thượng vị dưới; 4. Liềm bẹn; 5. Dây chằng phản hồi; 6. Trụ trong; 7. Cơ bìu (các thớ trong); 8. Thần kinh chậu bẹn; 9. Cân cơ chéo bụng ngoài; 10. Nhánh sinh dục của thần kinh sinh dục đùi; 11. Bó hình liềm; 12. Mạc sàng phủ lỗ tĩnh mạch hiển lớn; 13. Tĩnh mạch hiển lớn; 14. Mạc ngang; 15. Dây chằng bẹn; 16. Cơ bìu (các thớ ngoài).

2. CẤU TẠO

Ống bẹn có bốn thành: trước, sau, trên, dưới và hai đầu ống là vòng bẹn nông và vòng bẹn sâu (Hình 7.1).

2.1. Thành trước

Phần lớn thành trước ống bẹn được tạo nên bởi cân cơ chéo bụng ngoài, một phần nhỏ ở phía ngoài bởi cân cơ chéo bụng trong (chỗ cơ này bám vào 2/3 ngoài dây chằng bẹn).

Ở phía trong cân cơ chéo bụng ngoài để hở một lỗ là vòng bẹn nông, do khi bám vào xương mu chẽ ra thành hai trụ:

Ykhoaonline.com

– Trụ ngoài (crus laterale) bám vào củ mu.

– Trụ trong (crus mediale) chạy phía trước cơ thẳng bụng và cơ tháp để bám vào thân xương mu và đường trắng.

Ngoài ra từ chỗ bám của trụ ngoài ở củ mu còn có một dải cân quặt lên trên và vào trong, ở phía sau trụ trong, rồi đan xen với cân cơ chéo bụng ngoài bên đối diện, gọi là dây chằng phản hồi (ligamentum reflexum).

Giữa hai trụ ngoài và trong còn có những sợi đi từ trụ nọ tới trụ kia, gọi là sợi gian trụ (fibrae intercrurales).

2.2. Thành dưới

Thành dưới của ống bẹn được tạo nên bởi dây chằng bẹn (lig. inguinale) (Hình 7.2), là chỗ dày lên của bờ dưới cân cơ chéo bụng ngoài đi từ gai chậu trước trên tới củ mu.

Từ dây chằng bẹn, trước chỗ bám vào củ mu, còn có những thớ sợi vòng ra sau bám vào đường lược xương mu và cân cơ lược tạo nên dây chằng khuyết (lig. lacunare). Các thớ dây chằng khuyết tiếp tục chạy ra phía ngoài tới chỗ lồi chậu mu hoà lẫn với cân cơ lược tạo nên dây chằng lược (lig. pectineale) (Hình 7.3).

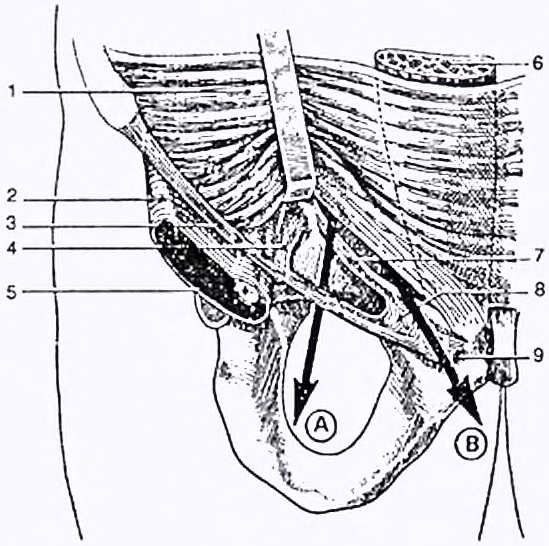

Hình 7.2. Cấu tạo các thành chính của ống bẹn

1. Cơ chéo bụng trong; 2. Cơ thắt lưng chậu và mạc chậu; 3. Dây chằng bẹn; 4. Cung chậu lược; 5. Thần kinh đùi; 6. Cơ thẳng bụng; 7. Dây chằng lược; 8. Dây chằng khuyết; 9. Củ mu; A. Vòng đùi; B. Ống bẹn.

Tai ban dep cua sach tai day

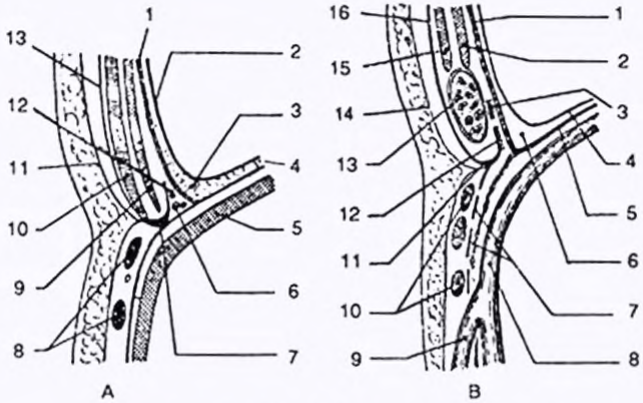

Hình 7.3. Thiết đồ cắt đứng dọc qua ống bẹn

A. Qua phía ngoài lỗ bẹn sâu
1. Mạc ngang
2. Phúc mạc
3. Khoang mỡ
4. Mạc chậu
5. Cơ thắt lưng chậu
6. Mạch mũ chậu nông
7. Dây chằng bẹn
8. Các hạch bạch huyết
9. Cơ ngang bụng
10. Cơ chéo bụng trong
11. Mạc nông
12. Dải chậu mu
13. Cân cơ chéo bụng ngoài

B. Dọc theo tĩnh mạch đùi
1. Mạc ngang
2. Cơ ngang bụng
3. Dây chằng gian hố
4. Phúc mạc
5. Mạc chậu
6. Khoang mỡ
7. Mạc sàng
8. Tĩnh mạch đùi
9. Tĩnh mạch hiển lớn
10. Hạch bạch huyết
11. Dây chằng bẹn
12. Dải chậu mu
13. Thừng tinh
14. Mạc nông
15. Cơ chéo bụng trong
16. Cân cơ chéo bụng ngoài

2.3. Thành trên

Thành trên ống bẹn được tạo nên bởi bờ dưới của cơ chéo bụng trong và cơ ngang bụng. Khi bờ dưới của hai cơ này dính vào nhau thì tạo nên liềm bẹn (falx inguinalis) hay gân kết hợp (tendo conjunctivus).

Ở phía ngoài khi bám vào dây chằng bẹn, cơ chéo bụng trong bám vào 2/3 ngoài, còn cơ ngang bụng chỉ bám vào 1/3 ngoài dây chằng bẹn, do vậy có một phần của cơ chéo bụng trong tham gia tạo nên thành trước ống bẹn.

Từ dây chằng bẹn, bờ dưới hai cơ này chạy vòng lên trên ôm lấy thừng tinh (hay dây chằng tròn ở nữ) rồi dính vào nhau tạo nên liềm bẹn. Ở phía trong liềm bẹn nằm sau thừng tinh (hay dây chằng tròn) rồi chạy ra trước cơ thẳng bụng để tận hết ở ngành trên xương mu cho tới dây chằng lược.

Ykhoaonline.com

2.4. Thành sau

Thành sau ống bẹn được tạo nên chủ yếu bởi mạc ngang (fascia transversalis). Dưới mạc ngang là lớp mô mỡ ngoài phúc mạc, rồi đến phúc mạc. Do vậy, thành sau của ống bẹn rất yếu nên các thoát vị thành bụng thường xảy ra ở vùng bẹn gọi là thoát vị bẹn.

Có một số cấu trúc tăng cường cho lớp mạc ngang đã được mô tả theo nhiều quan điểm khác nhau. Ở đây chúng ta chỉ đề cập tới một số cấu trúc được nhiều người chấp nhận.

Ở phía ngoài có dây chằng gian hố (lig interfoveolare) là chỗ dày lên của mạc ngang đi từ đường cung của lá sau bao cơ thẳng bụng chạy xuống dưới ra ngoài, viền bờ trong vòng bẹn sâu rồi dính vào dây chằng bẹn ở dưới. Đôi khi dây chằng này nhận thêm một số sợi của cơ ngang bụng.

Ở phía trong các tác giả Pháp còn mô tả dây chằng Henlê là một chẽ cân hình tam giác, ở bờ ngoài cơ thẳng bụng ngay trên xương mu. Trước đó thành sau ống bẹn còn được tăng cường bởi chỗ bám của liềm bẹn. Giữa 2 dây chằng tăng cường nói trên người ta thường mô tả một tam giác trên thành sau của ống bẹn, gọi là tam giác bẹn (trigonum inguinale). Tam giác này là khoảng mạc ngang nằm giữa bờ ngoài cơ thẳng bụng và dây chằng Henlê ở trong, dây chằng gian hố và động mạch thượng vị dưới ở ngoài, và dây chằng bẹn ở dưới. Đây là nơi yếu nhất của thành sau ống bẹn và là nơi xảy ra thoát vị trực tiếp. Dưới mạc ngang trong khoang ngoài phúc mạc (spatium extraperitoneum) từ trong ổ bụng nhìn ra có 3 cấu trúc hướng về phía rốn, đội phúc mạc lên thành 3 nếp, giới hạn 3 hố bẹn, là 3 điểm xuất phát của 3 loại thoát vị bẹn khác nhau. Ba cấu trúc đó, lần lượt từ trong ra ngoài là:

– Dây chằng rốn giữa (ligamentum umbilicale medianum) còn gọi là dây treo bàng quang, đi từ đỉnh bàng quang tới rốn (là di tích của ống niệu nang trong thời kỳ phôi thai).

– Dây chằng rốn trong (ligamentum umbilicale mediale) là phần tắc của động mạch rốn (pars occlusa) sau khi sinh.

– Động mạch thượng vị dưới (arteria epigastrica inferior) là nhánh của động mạch chậu ngoài chạy vòng lên qua bờ trong vòng bẹn sâu, theo dây chằng gian hố tới bờ ngoài có thẳng bụng, trên xương mu độ 5cm (Hình 7.4).

– Các thành phần trên đội phúc mạc tạo thành 3 nếp:

+ Nếp rốn giữa (plica umbilicalis mediana).

+ Nếp rốn trong (plica umbilicalis medialis).

+ Nếp rốn ngoài (plica umbilicalis lateralis).

Giữa các nếp trên là ba hố lõm của phúc mạc.

– Hố trên bàng quang (fossa supravesicalis) ở giữa nếp rốn giữa và nếp rốn trong.

Tai ban dep cua sach tai day

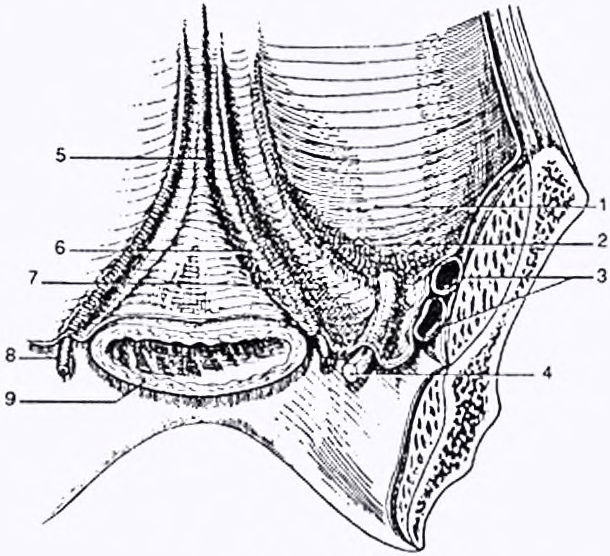

Hình 7.4. Các hố bẹn (ở nữ giới)

1. Hố bẹn ngoài; 2. Nếp rốn ngoài; 3. Động mạch và tĩnh mạch chậu ngoài; 4. Dây chằng tròn; 5. Nếp rốn giữa; 6. Hố trên bàng quang; 7. Hố bẹn trong; 8. Nếp rốn trong; 9. Bàng quang.

– Hố bẹn trong (fossa inguinalis medialis) nằm giữa nếp rốn trong và nếp rốn ngoài, là nơi tương ứng với tam giác bẹn (trigonum inguinale) điểm yếu nhất của thành bụng, thường xảy ra thoát vị trực tiếp.

– Hố bẹn ngoài (fossa inguinalis lateralis) ở phía ngoài nếp rốn ngoài (Hình 7.5).

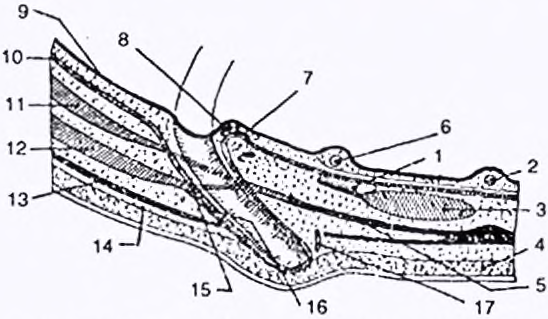

Hình 7.5. Ống bẹn (cắt song song với dây chằng bẹn)

1. Dây chằng Henlê; 2. Dây chằng rốn giữa; 3. Cơ thẳng bụng; 4. Mô dưới da; 5. Liềm bẹn; 6. Dây chằng rốn trong; 7. Dây chằng gian hố; 8. Mạch thượng vị dưới; 9. Phúc mạc; 10 Mạc ngang; 11. Cơ ngang bụng; 12. Cơ chéo bụng trong; 13. Cân cơ chéo bụng ngoài; 14. Mạc nông; 15. Cơ biu (bó ngoài); 16. Bao thớ thừng tinh; 17. Cơ biu (bó trong).

Ykhoaonline.com

2.5. Vòng bẹn nông (anulus inguinalis superficialis)

Vòng bẹn nông nằm ngay trên củ mu độ 5mm. Ở nam giới bình thường đút lọt đầu ngón tay út, có thừng tinh (hoặc dây chằng tròn ở nữ giới) đi qua vòng bẹn nông để xuống bìu.

Vòng bẹn nông được giới hạn bởi trụ ngoài và trụ trong của cân cơ chéo bụng ngoài làm thành một khe hình tam giác. Khe này lại được dây chằng phản hồi và các sợi gian trụ (fibrae intercrurales) làm tròn lại thành một vòng (Hình 7.6).

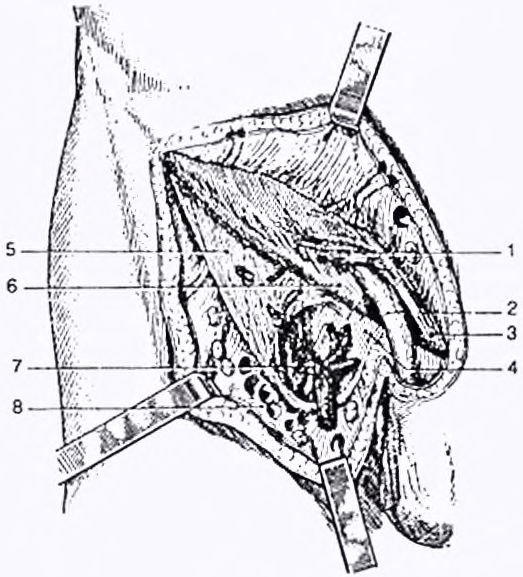

Hình 7.6. Vòng (lỗ) bẹn nông (ở nam giới)

1. Các sợi gian trụ; 2. Thừng tinh; 3. Trụ trong; 4. Mạc của cơ lược; 5. Mạc đùi; 6. Trụ ngoài; 7. Tĩnh mạch hiển lớn; 8. Mạc sàng.

2.6. Vòng bẹn sâu (anulus inguinalis profundus)

Vòng bẹn sâu nằm ở trên điểm giữa nếp bẹn độ 1,5 cm – 2cm trong hố bẹn ngoài. Nhìn từ phía trong ổ bụng, vòng bẹn sâu được giới hạn khá rõ.

– Ở phía trong bởi dây chằng gian hố và bó mạch thượng vị dưới chạy vòng theo bờ trong và dưới của vòng bẹn sâu (Hình 7.7).

– Ở phía ngoài bởi chỗ bám của cơ ngang bụng vào dây chằng bẹn. Các thành phần của thừng tinh quy tụ lại ở vòng bẹn sâu để chui vào ống bẹn.

Tai ban dep cua sach tai day

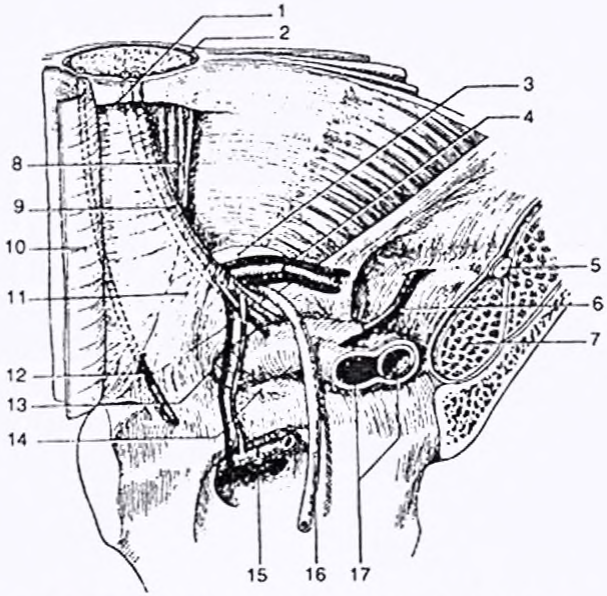

Hình 7.7. Vòng (lỗ) bẹn sâu ở nam giới (Nhìn từ phía sau)

1. Đường cung; 2. Bao cơ thẳng bụng; 3. Vòng bẹn sâu; 4. Bó mạch tinh hoàn; 5. Thần kinh đùi; 6. Bó mạch mũ chậu sâu; 7. Cơ thắt lưng chậu; 8. Cơ thẳng bụng; 9. Bó mạch thượng vị dưới trong dây chằng gian hố; 10. Mạc ngang; 11. Dây chằng gian hố; 12. Động mạch rốn (tạo nên dây chằng rốn trong); 13. Dây chằng khuyết; 14. Dây chằng lược; 15. Bó mạch bịt; 16. Ống dẫn tinh; 17. Bó mạch chậu ngoài.

3. THÀNH PHẦN ĐI TRONG ỐNG BẸN

Đi trong ống bẹn là thừng tinh (ở nam giới), hay dây chằng tròn (ở nữ giới). Đi kèm với thừng tinh hoặc dây chằng tròn có các nhánh thần kinh bìu trước (nervi scrotales anteriores) hay nhánh môi trước (nervi labiales anteriores) của thần kinh chậu bẹn (n. ilioinguinalis) ở phía trước và nhánh sinh dục (ramus genitalis) của thần kinh sinh dục đùi (N. genitofemoralis) ở phía sau. Thừng tinh được bao bọc trong các lớp áo thừng tinh gồm có mạc tinh ngoài, cơ bìu và mạc cơ bìu, kèm theo động mạch cơ bìu (A. cremasterica) và mạc tinh trong (do mạc ngang trĩu xuống tạo thành) chứa đựng trong thừng tinh có:

– Ống dẫn tinh (dutus deferens) kèm theo động mạch, tĩnh mạch và đám rối thần kinh của ống dẫn tinh.

– Động mạch tinh hoàn (A. testicularis).

– Các đám rối tĩnh mạch tinh trước và sau, tạo thành đám rối tĩnh mạch hình dây leo (plexus pampinifornis) đi theo động mạch, và di tích mỏm bao tinh hoàn (vestigium processus vaginalis). Mỏm này danh từ giải phẫu cũ còn gọi là "ống phúc – tinh mạc" là phần phúc mạc bị kéo xuống theo sự di chuyển của tinh hoàn.

Ykhoaonline.com

4. THOÁT VỊ BẸN

Ống bẹn là nơi yếu nhất của thành bụng trước, lại ở vị trí thấp của ổ bụng nên thường hay xảy ra thoát vị, đặc biệt ở nam giới.

– Căn cứ vào nguyên nhân gây thoát vị người ta phân biệt thoát vị theo nhiều cách như sau:

+ Thoát bị mắc phải và thoát vị bẩm sinh:

Thoát vị mắc phải xảy ra do thành bụng yếu. Thoát bị bẩm sinh xảy ra khi còn thông mỏm bao tinh hoàn (ống phúc tinh mạc).

– Căn cứ vào điểm xuất phát của thoát vị từ các hố bẹn so với điểm yếu là tam giác bẹn người ta phân biệt:

+ Thoát vị chếch ngoài: xảy ra từ hố bẹn ngoài

+ Thoát vị trực tiếp: xảy ra từ hố bẹn trong

+ Thoát vị chếch trong: xảy ra từ hố trên bàng quang (rất hiếm gặp).

– Căn cứ vào bao túi thoát vị người ta phân biệt thoát vị *nội thớ* và *ngoại thớ*. Gọi là thoát vị nội thớ khi khối thoát vị nằm trong bao thớ thừng tinh (thoát vị bẩm sinh, thoát vị chếch ngoài) khi khối thoát vị nằm ngoài bao thớ thừng tinh thì gọi là thoát vị ngoại thớ).

Tai ban dep cua sach tai day

8. CƠ HOÀNH

(Diaphragma)

Cơ hoành (diaphragma) hay hoành ngực bụng (diaphragma thoraco abdominale) là một vách cơ hình vòm ngăn cách lồng ngực với ổ bụng (vậy là giới hạn thành trên ổ bụng). Chu vi của cơ hoành là những thớ cơ bám vào xung quanh lỗ dưới lồng ngực. Các thớ cơ hội tụ ở giữa bởi một lá cân còn gọi là trung tâm gân, vì vậy cơ hoành được xem như do nhiều cơ hai bụng hợp lại. Cơ hoành có nhiều lỗ để các tạng và mạch máu, thần kinh đi qua từ ngực xuống bụng và ngược lại. Cơ hoành đóng vai trò quan trọng trong hô hấp (Hình 8.1).

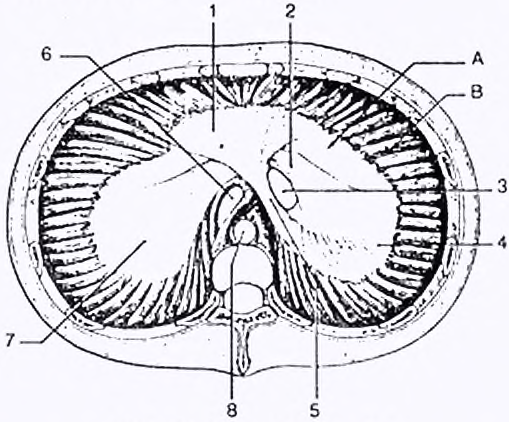

Hình 8.1. Cơ hoành (mặt trên)

A. Trung tâm gân. B. Phần cơ

1. Lá trước; 2. Dải đuôi; 3. Lỗ tĩnh mạch chủ dưới; 4. Lá phải; 5. Dải đầu; 6. Lỗ thực quản; 7. Lá trái; 8. Lỗ động mạch chủ.

1. NGUYÊN ỦY

Cơ hoành bám ở xung quanh vào lỗ dưới lồng ngực bởi các thớ thịt, vì vậy có thể chia nguyên ủy cơ hoành thành các phần:

1.1. Phần ức của cơ hoành (pars sternalis diaphragmatis)

Bám vào mặt sau mỏm mũi kiếm bởi hai bó cơ nhỏ. Bó này giới hạn với phần sườn bởi một khe có bó mạch thượng vị trên đi qua khe.

1.2. Phần sườn của cơ hoành (pars costalis diaphragmatis)

Ở mỗi bên bám vào mặt trong các sụn sườn 7, 8, 9 và 6 xương sườn cuối. Các chẽ bám vào xương sườn 9, 10, 11 đan xen với các chẽ của cơ ngang bụng.

Ykhoaonline.com

1.3. Phần thắt lưng của cơ hoành (pars lumbalis diaphragmatis)

Bám vào cột sống thắt lưng bởi 2 trụ và vào các dây chằng cung ở hai bên cột sống.

– Trụ phải (crus dextrum) rộng và dài hơn trụ trái bám vào mặt trước thân và các đĩa gian đốt sống của 3 đốt sống thắt lưng trên.

– Trụ trái (crus sinistrum) bám vào mặt trước thân và đĩa gian đốt sống của hai đốt sống thắt lưng trên. Giữa 2 trụ có một dải sợi hình cung vòng qua phía trước động mạch chủ gọi là dây chằng cung giữa (ligamentum arcuatum medianum).

– Dây chằng cung ngoài (ligamentum arcuatum laterale): Là một phần dày lên của mạc cơ vuông thắt lưng, tạo thành một cung vòng qua phần trên cơ vuông thắt lưng, ở trong bám vào phía trước mỏm ngang đốt sống thắt lưng 1 và ở phía ngoài vào bờ dưới xương sườn 12.

– Dây chằng cung trong (ligamentum arcuatum mediale): là một cung gân của mạc phủ phần trên cơ thắt lưng lớn. Dây chằng này liên tiếp ở trong với bờ ngoài của trụ hoành tương ứng, bám vào thân đốt sống thắt lưng 1 (hoặc đốt sống thắt lưng 2) và tận hết ở mặt trước mỏm ngang đốt sống thắt lưng 1 (Hình 8.2).

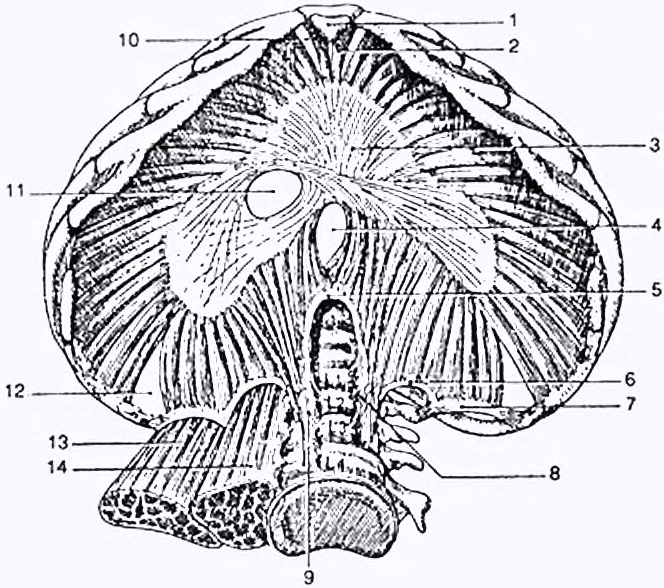

Hình 8.2. Cơ hoành (mặt dưới)

1. Mỏm mũi kiếm; 2. Phần ức; 3. Trung tâm gân; 4. Lỗ thực quản; 5. Dây chằng cung giữa; 6. Dây chằng cung trong; 7. Dây chằng cung ngoài; 8. Trụ trái; 9. Trụ phải; 10. Tam giác ức sườn; 11. Lỗ tĩnh mạch chủ dưới; 12. Tam giác thắt lưng sườn; 13. Cơ vuông thắt lưng; 14. Cơ thắt lưng lớn.

Tai ban dep cua sach tai day

2. CẤU TRÚC VÀ BÁM TẬN

Từ chu vi các thớ cơ chạy vòng lên trên, hướng về trung tâm và tận hết bởi các thớ gân tạo nên trung tâm gân (centrum tendineum). Vì vậy trung tâm gân được coi là nơi bám tận của cơ hoành.

Trung tâm gân của cơ hoành gồm các thớ sợi gân mỏng, chắc đan xen với nhau, có hình 3 lá: Lá trước hơi lệch sang trái, đỉnh hướng ra trước ở sau mỏm mũi kiếm. Các lá phải và trái giống hình cái lưỡi cong sang hai bên, ra sau, lá trái thường lớn hơn lá phải. Tim và ngoại tâm mạc nằm đè lên trung tâm gân nên vòm hoành ở giữa hơi lõm xuống tạo nên 2 vòm hoành phải và trái ở hai bên.

Phần cơ ở chu vi của cơ hoành là cơ vân. Phần ức của cơ hoành là phần có các thớ cơ ngắn nhất. Các sợi cơ có nguyên ủy từ các dây chằng cung trong và ngoài, nhất là các sợi bám từ các xương sườn và sụn sườn thì dài hơn.

Các thớ đi từ dây chằng cung ngoài đôi khi để hở một khoảng trống hình tam giác, ở đó chỉ có mô liên kết. Do đó, đáy phổi và màng phổi phải ở trên gần như trực tiếp liên quan với thận và tuyến thượng thận phải ở dưới.

3. CÁC LỖ CỦA CƠ HOÀNH

Cơ hoành có 3 lỗ chính

3.1. Lỗ (há) động mạch chủ (hiatus aorticus) (hiatus dịch là "lỗ há" có nghĩa là lỗ luôn luôn mở; để phân biệt "ostium aorticus" "lỗ động mạch chủ" là lỗ vào động mạch chủ của tim).

Là lỗ ở thấp nhất và sâu nhất, nằm ngang mức bờ dưới đốt sống ngực 12, hơi lệch sang trái. Lỗ do hai trụ phải và trái giới hạn. Động mạch chủ từ ngực qua lỗ này xuống bụng và ở phía sau động mạch chủ có ống ngực từ bụng đi lên. Đôi khi còn thấy một nhánh của tĩnh mạch đơn ở bên phải hoặc nhánh của tĩnh mạch bán đơn ở bên trái chui qua. Có khi còn thấy cả thần kinh tạng từ ngực qua lỗ động mạch chủ xuống bụng.

3.2. Lỗ (há) thực quản (hiatus oesophageus)

Nằm ở phần cơ của cơ hoành, ngang mức đốt sống ngực 10, do hai trụ phải và trái hợp thành. Có khi do trụ phải tách ra thành 2 bó, vòng qua hai bên thực quản tạo nên. Lỗ thực quản nằm ở phía trên, trước và hơi lệch sang trái lỗ động mạch chủ. Thực quản và 2 thân thần kinh lang thang (X) trước và sau từ ngực, chui qua lỗ này xuống bụng, ngoài ra còn có các nhánh thực quản của động mạch vị trái chui qua.

Ở lỗ thực quản, cơ của thành thực quản không liên tiếp với các thớ cơ quanh lỗ, chỉ có các thớ sợi của mạc phủ mặt dưới cơ hoành ở xung quanh lỗ chạy lên dính vào thành thực quản.

Ykhoaonline.com

3.3. Lỗ tĩnh mạch chủ (foramen venae cavae)

Là lỗ nằm ở cao nhất, ngang mức với đĩa gian đốt sống giữa hai đốt sống ngực 8 và 9. Lỗ nằm ở trung tâm gân giữa lá phải và lá trước. Qua lỗ này có tĩnh mạch chủ dưới từ bụng lên ngực và một vài nhánh của thần kinh hoành phải từ ngực xuống. Thành của tĩnh mạch chủ dưới dính vào bờ của lỗ.

3.4. Các khe của cơ hoành

Mỗi trụ phải và trái của cơ hoành thường tách ra thành 3 phần bởi hai khe dọc trong và ngoài. Qua khe trong có thần kinh tạng lớn (nervus splanchnicus major). Qua khe ngoài có chuỗi hạch giao cảm và tĩnh mạch đơn (bên phải) hoặc tĩnh mạch bán đơn (bên trái).

4. ĐỐI CHIẾU CƠ HOÀNH LÊN THÀNH NGỰC

Phần gân trung tâm và các phần tận của các thớ cơ lồi lên trên, tạo nên vòm hoành, vì tim và ngoại tâm mạc đè lên gân trung tâm tạo nên một chỗ lõm và chia vòm hoành thành 2 vòm phải và trái.

Vị trí của vòm hoành thay đổi theo sự hô hấp và tư thế. Trong tư thế đứng, hô hấp bình thường thì vòm hoành phải nằm ngang mức với khoang gian sườn 4 ở phía trước, và khoang gian sườn 9 ở phía sau. Vòm hoành trái tương ứng ở trước với khoang gian sườn 5 và ở sau với khoang gian sườn 10. Trung tâm hoành ở ngang mức bờ trên mỏm mũi kiếm của xương ức.

5. MẠCH VÀ THẦN KINH

5.1. Động mạch

Cơ hoành được cấp máu bởi 3 nguồn mạch chính:

– Các động mạch hoành trên (Aa. phrenicae superiores) tách từ đoạn ngực của động mạch chủ (pars thoracica aortae).

– Động mạch hoành dưới (A. phrenica inferior) nhánh của phần bụng động mạch chủ (Pars abdominalis aortae).

– Động mạch cơ hoành (A. musculophrenica) tách từ động mạch ngực trong.

Ngoài ra còn các nhánh hoành của động mạch ngoại tâm mạc hoành (A. pericardiacophrenica).

5.2. Thần kinh

Cơ hoành được chi phối bởi các sợi vận động của thần kinh hoành (nervus phrenicus) nhánh của đám rối thần kinh cổ. Mỗi nửa cơ hoành được chi phối bởi một dây thần kinh hoành. Thần kinh hoành đến cơ hoành ở bờ ngoài trung tâm gân rồi chọc qua cơ chia nhánh tận hết ở mặt dưới của cơ.

Tai ban dep cua sach tai day

Cơ hoành còn được chi phối bởi 6 hay 7 thần kinh gian sườn dưới. Các thần kinh gian sườn cho các sợi cảm giác tới phần chu vi của cơ.

6. ĐỘNG TÁC

Cơ hoành là cơ thở vào quan trọng nhất của cơ thể.

– Khi hít vào các xương sườn dưới cùng cố định, các thớ cơ bám ở các xương sườn này và các thớ cơ từ các trụ co lại kéo trung tâm gân xuống dưới và ra trước. Do đó lồng ngực giãn to theo chiều dọc.

Lúc này trung tâm gân của cơ hoành tỳ vào các tạng trong ổ bụng và trở thành điểm cố định, trong khi đó cơ hoành vẫn co, kéo các xương sườn dưới lên đẩy thân xương ức và các xương sườn trên ra trước, kết quả là lồng ngực lại giãn rộng theo chiều trước sau.

Lồng ngực giãn làm cho áp lực trong lồng ngực giảm giúp cho không khí từ bên ngoài vào phổi một cách dễ dàng.

– Do trung tâm gân của cơ hoành bị kéo xuống ép các tạng trong ổ bụng trong đó có gan, làm áp lực ổ bụng tăng, đẩy máu từ các tĩnh mạch trong gan và trong ổ bụng trở về tim dễ dàng.

– Cùng các cơ của thành bụng khi co làm tăng áp lực ổ bụng cần thiết cho việc rặn lúc đại tiện hoặc khi sinh đẻ v.v...

– Khi cơ hoành co mạnh và đột ngột thì gây nấc, nôn. Vì có các lỗ và các khe nên các tạng trong ổ bụng có thể chui lên ngực, gọi là thoát vị hoành.

Ykhoaonline.com

9. ĐẠI CƯƠNG VỀ HỆ HÔ HẤP

Hô hấp là nét đặc trưng cơ bản của vật chất sống.

Ở loài đơn bào, oxy đưa vào cơ thể hoặc khí carbonic thải ra được trao đổi trực tiếp giữa tế bào và môi trường sống.

Ở các động vật có xương sống và ở người, quá trình hô hấp được thực hiện chủ yếu ở phổi, nơi trao đổi khí giữa không khí hít vào và máu: thải khí carbonic từ máu ra không khí và hấp thu oxy từ không khí vào máu để dẫn đi tới khắp các tổ chức của cơ thể.

Hệ hô hấp (systema respiratorium) bao gồm một hệ thống ống dẫn khí: mũi, hầu, thanh quản, khí quản, phế quản và một hệ thống cấu trúc trao đổi khí giữa máu của cơ thể và không khí. Lá phổi mà các đơn vị cấu trúc cơ bản là các phế nang là nơi xảy ra sự trao đổi khí giữa máu của cơ thể và không khí từ môi trường bên ngoài (Hình 9.1).

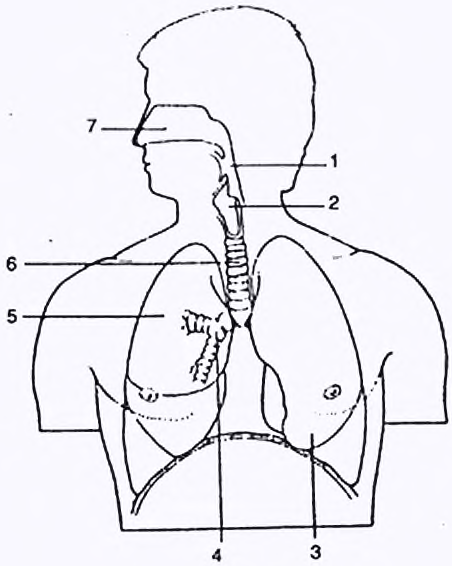

Hình 9.1. Cơ quan hô hấp

1. Hầu; 2. Thanh quản; 3. Phổi trái; 4. Phế quản; 5. Phổi phải ; 6. Khí quản; 7. Mũi.

Tai ban dep cua sach tai day

1. SỰ PHÁT TRIỂN PHÔI THAI CỦA HỆ HÔ HẤP

Trong sự phát triển phôi thai của hệ hô hấp, mũi có một nguồn gốc phát triển riêng từ miệng nguyên thuỷ, đa phần còn lại phát sinh từ nội bì của khúc ruột trước nguyên thuỷ.

1.1. Sự hình thành và phát triển của mũi

Vào cuối tuần thứ 4 của phôi, một nụ trán được tạo ra ở bờ trên của miệng nguyên thuỷ dưới hình thức một khối lồi, tròn. Ở mỗi bên nụ trán, ngay trên miệng nguyên thuỷ xuất hiện hai chỗ ngoại bì dày lên tạo thành hai tấm khứu giác.

Sang tuần lễ thứ 5, do sự tăng sinh của trung mô bên dưới, đẩy nội bì dày lên tạo nên hai cái mào vây quanh (không hoàn toàn) hai tấm khứu giác để tạo ra ở mỗi bên nụ trán hai nụ mũi trong và ngoài. Đầu dưới những nụ mũi ấy ngăn cách nhau bởi một rãnh gọi là rãnh khứu. Lúc này tấm khứu giác nằm ở đáy một cái hố gọi là hố khứu giác. Hố khứu giác này càng sâu thêm không chỉ do những nụ mũi trong và ngoài nâng cao hơn mà còn do tấm khứu giác lót đáy hố lõm sâu vào trung mô. Hố khứu giác về sau sẽ thành hốc mũi.

Sang tuần thứ 6 và 7, những nụ mũi trong ở hai bên tiến lại gần nhau, sát nhập với nhau tạo thành phần giữa của mũi. Ở mỗi bên, đầu dưới của các nụ mũi trong và ngoài cũng sát nhập với nhau và với nụ hàm trên. Khi đầu dưới của các nụ mũi trong và ngoài sát nhập với nhau và với nụ hàm trên, rãnh khứu biến mất. Những nụ mũi ngoài tạo ra cánh mũi.

Khi các hố khứu giác sâu thêm, lúc đầu có một cái màng gọi là màng miệng mũi ngăn cách hố khứu giác *với* khoang miệng nguyên phát. Sau khi màng này tách ra, những hốc mũi nguyên phát thông với khoang miệng bởi hai lỗ mũi sau nguyên phát. Những lỗ ấy nằm ở hai bên đường giữa, phía sau vòm miệng nguyên phát. Về sau do sự phát triển và gắn vào nhau của hai nụ khẩu cái và do sự gắn của các nụ ấy vào vòm miệng nguyên phát để tạo ra vòm miệng thứ phát, đồng thời cũng do sự phát triển của hốc mũi, những lỗ mũi sau nằm ngay chỗ hốc mũi tiếp với hầu.

Những xoăn mũi dưới và các xoăn mũi thuộc xương sàng là do trung mô dưới ngoại bì tạo ra.

Những xoang quanh mũi phát triển dưới hình thức những túi thừa của thành trên hốc mũi. Những túi thừa này tiến sâu vào xương hàm trên, xương sàng, xương trán và xương bướm. Vì vậy màng niêm mạc phủ các thành của mũi liên tiếp với niêm mạc phủ các xoang cạnh mũi. Cùng lúc đó lớp thượng mô khứu giác chỉ còn chiếm phần rất hẹp, chỉ phủ phần trên cùng của mũi.

Ykhoaonline.com

1.2. Nguồn gốc phôi thai và sự phát triển của đường hô hấp từ thanh quản trở xuống (Hình 9.2)

Trong tuần thứ tư của quá trình phát triển phôi người ở vùng bụng của đoạn sau ruột trước, ngang mức với mặt phẳng đi qua phía trên cung mang cuối cùng và ngay ở phía sau mầm của nắp thanh quản và *mỏm* phễu, biểu mô nội bì dày lên, lồi ra phía trước, tạo thành một cái rãnh gọi là rãnh thanh – khí quản.

Rãnh này ngày càng sâu và hai bờ rãnh tiến lại gần nhau, khép lại thành cái ống gọi là ống thanh – khí quản. Sự khép rãnh thành ống lan từ dưới lên trên.

Đầu dưới của ống thanh – khí quản bị khép kín, nhưng đầu trên thông với hầu dưới dạng một cái khe.

Như vậy hai bờ của rãnh, khi sát nhập với nhau tạo ra một vách ngăn đoạn sau ruột trước làm hai ống: ống ở phía lưng là thực quản, còn ống ở phía bụng là ống thanh – khí quản.

Thành của cả hai ống đều được phủ bởi biểu mô nội bì của đoạn sau ruột trước. Biểu mô nội bì của ống thanh – khí quản là nguồn gốc của biểu mô các đường hô hấp từ thanh quản trở xuống, tới tận các phế nang.

Đoạn trên của ống thanh – khí quản sẽ tạo ra thanh quản, đoạn dưới sẽ tạo ra khí quản. Đầu dưới của ống thanh – khí quản nẩy ra hai cái nụ, tạo ra mầm của các phế quản chính và cũng là mầm của hai phổi. Hai mầm ấy tiến vào khoang màng phổi và được phủ bởi trung mô lá tạng phổi. Trung mô ấy sẽ tạo thành các thành phần liên kết sụn, cơ của các phế quản và thành phần liên kết của các phế nang.

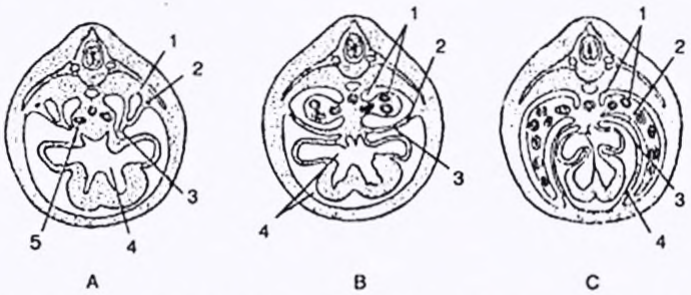

Hình 9.2. Sự phân chia phần ngực khoang cơ thể, thành ổ ngoại tâm mạc và hai ổ phế mạc

A	B	C
1. Ống Cuvier	1. Phổi và ổ phế mạc	1. Phổi và ổ phế mạc
2. Thần kinh hoành	2. Thần kinh hoành	2. Phế mạc
3. Màng phổi ngoại tâm mạc	3. Màng phổi ngoại tâm mạc	3. Ngoại tâm mạc
4. Tim	4. Tim và ổ ngoại tâm mạc	4. Thần kinh hoành
5. Nụ phổi		

Tai ban dep cua sach tai day

1.2.1. Phát triển của thanh quản

Phần trên ống thanh – khí quản phát triển thành thanh quản.

Đầu tiên ở mỗi bên ống xuất hiện một nụ phễu. Hai nụ phễu tiến lại gần nhau và tiến lại gần lối dưới mang đang phát triển để tạo ra nắp thanh quản. Do vậy lỗ thông với hầu là một khe hình chữ T.

Sau tháng thứ ba, mỗi bên ống thanh quản xuất hiện một ngách gọi là buồng thanh quản. Mỗi buồng được giới hạn bởi hai nếp gấp trên và dưới. Các nếp này sẽ tạo các dây thanh âm trên và dưới.

Các sụn thanh quản được tạo nên bởi trung mô. Còn các cơ của thanh quản cũng phát sinh từ trung mô của các cung mang từ thứ 4 và thứ 6 và được chi phối bởi dây thần kinh thanh quản trên (của cung mang thứ 3) và thần kinh thanh quản dưới (của cung mang thứ 6).

1.2.2. Phát triển của khí quản (Hình 9.3)

Khí quản được tạo ra từ đoạn dưới của ống thanh – khí quản, từ tuần thứ 4 của phôi kỳ. Ống lan xuống dưới ở phía trước thực quản.

Biểu mô phủ niêm mạc và biểu mô tuyến của khí quản phát sinh từ nội bì của đoạn sau ruột trước. Mô sụn và các cơ phát sinh từ trung mô.

Trong tuần thứ 9 có thể nhận ra các vòng sụn. Tháng thứ 4 hình thành các dây tế bào tuyến.

Đến cuối tháng thứ 5, các thành phần cấu tạo chính của khí quản đã nhận thấy dễ dàng.

1.2.3. Phát triển của phổi

Ở phôi người dài 4,5mm, đầu dưới của ống thanh – khí quản chia thành hai mầm bên để tạo ra hai phế quản chính.

Do khí quản dài ra, các mầm này di chuyển xuống phía dưới để tới vị trí vĩnh viễn trong lồng ngực. Do sự lớn lên, chia nhánh và biệt hoá, những mầm của hai phế quản chính sẽ tạo ra hai lá phổi với các phế quản và phế nang.

Ngay sau khi được tạo thành, mỗi mầm của phế quản chính phân nhánh mau chóng trong vòng một tuần (vào khoảng giữa ngày thứ 36 và ngày thứ 42). Từ lúc *mới* bắt đầu xuất hiện, phế quản chính phải đã to hơn và có đường đi chếch hơn phế quản chính trái.

Trong tuần lễ thứ 5 của phôi kỳ, phế quản chính phải cho hai mầm bên (tương ứng 2 phế quản thuỳ), trong khi đó phế quản chính trái chỉ có 1 mầm. Mỗi mầm ấy và mầm của đầu xa mỗi phế quản chính chia nhánh liên tiếp để tạo ra cây phế quản. Do vậy từ đầu tháng thứ 2 của phôi kỳ đã xuất hiện mô hình đặc trưng cho 3 thuỳ ở phổi phải và 2 thuỳ ở phổi trái.

Trung mô xung quanh sẽ tạo ra các thành phần cấu tạo khác nằm ngoài

Ykhoaonline.com

biểu mô của các cây phế quản và của phế nang như mô liên kết, mô sụn, mô cơ, mô chống đỡ của các phế nang, các vách liên kết gian phế nang và gian tiểu thuỳ... Những mầm phế quản phát triển về phía đuôi phôi và sang hai bên, đồng thời tiến vào trong khoang màng phổi đang ngày một to ra và gần như lấp đầy các khoang ấy. Trung mô bao quanh các mầm phế quản sẽ tạo ra lá tạng của màng phổi, còn lá thành phủ thành ngực sẽ là lá thành của màng phổi, giữa hai lá là khoang màng phổi.

Sau khi trẻ ra đời cây phế quản còn tiếp tục phân nhánh 6 lần nữa cho đến khi trẻ 10 tuổi, đồng thời sau đẻ các phế nang cũng giãn nở to ra.

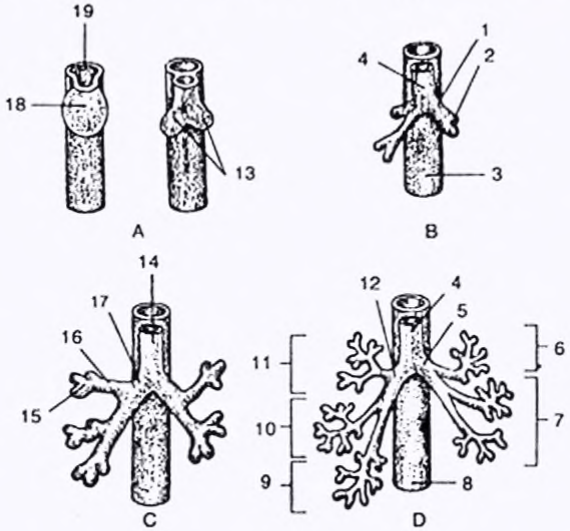

Hình 9.3. Sự phát triển của phổi

A. Phôi 28 ngày sau thụ tinh, một mầm phổi đơn được tạo thành và rồi chia thành hai nụ hình thành phổi và các phế quản cấp I.

B. Phôi 32 ngày, các phế quản cấp II tách khỏi nụ phế quản tạo nên các thuỳ.

C. Phôi 35 ngày, các phế quản cấp III tách ra, tạo nên các tiểu thuỳ.

D. Phôi 50 ngày, phế quản tiếp tục phân nhánh.

1. Nụ phế quản cấp I; 2. Nụ phế quản cấp II; 3. Thực quản; 4. Khí quản; 5. Phế quản trái; 6. Thuỳ trên; 7. Thuỳ dưới; 8. Thực quản; 9. Thuỳ dưới; 10. Thuỳ giữa; 11. Thuỳ trên; 12. Phế quản phải. 13. Các nụ phổi; 14. Khí quản; 15. Phế quản cấp III; 16. Phế quản cấp II; 17. Phế quản cấp I; 18. Nụ phổi; 19. Mầm khí quản tương lai.

1.3. Những dị tật thường gặp

Có thể xếp những dị tật thường gặp như sau:

1.3.1. Những dị tật của phế quản do bị cắt đoạn

– Phổi không phát triển một bên hay cả hai bên.

Tai ban dep cua sach tai day

– Bất sản phổi như thiếu phổi về mặt giải phẫu, nhưng vẫn có một mỏm cụt của phế quản chính.

– Thiểu sản phổi một phần: thiếu một thuỳ hay một phần phổi, hoặc toàn phần với sự giảm quan trọng khối lượng toàn bộ phổi.

1.3.2. Những dị tật về vị trí bất thường

– Những dị tật do sự phân nhánh của phế quản:

+ Thừa phế quản và thừa phổi.

+ Những khe phụ: thường gặp là khe ngăn thuỳ giữa của phổi trái.

– Những dị tật về tính chất đối xứng:

+ Phổi đảo ngược bên: phổi phải 2 thuỳ, phổi trái 3 thuỳ.

+ Phổi kiểu soi gương do phân bố đối xứng của hai cây phế quản (thiếu thuỳ giữa phổi phải).

1.3.3. Những dị tật do di chứng

Thuỳ phổi lạc chỗ.

– U nang phổi bẩm sinh bởi một phế quản tận giãn rộng.

Giãn phế quản bẩm sinh.

1.3.4. Những dị tật khác

Những biến đổi của sụn phế quản và sụn khí quản: nhũn phế quản, nhũn khí quản.

– Rò khí – thực quản.

1.4. Những biến đổi của phổi sau khi trẻ ra đời

Đối với trẻ mới đẻ, sự việc chính xảy ra ngay sau khi phải sống trong điều kiện mới ngoài tử cung là mất sự liên lạc với cơ thể mẹ qua rau thai, có nghĩa là mất sự trao đổi chất qua rau. Cho tới lúc sinh ra, sự cung cấp oxy cho thai và sự đào thải khí carbonic đều tiến hành qua bánh rau. Chính vì vậy, đối với trẻ vừa lọt lòng mẹ, điều quan trọng nhất là phải thích nghi với cuộc sống độc lập và phải hô hấp bằng phổi.

Khi trẻ ra đời, thành của các phế nang vẫn còn nằm sát nhau do sức căng mặt ngoài của chất dịch sánh chứa đầy trong các phế nang. Để thắng tác động của sức căng ấy và để các phế nang giãn nở, cần có một áp lực âm trên 25mmHg trong ổ phế mạc. Sau khi thắng được áp lực âm ấy và phế nang đã giãn nở, sự hô hấp có thể xảy ra với động tác hít vào tương đối yếu. Tuy vậy, những cử động hô hấp đầu tiên của trẻ mới đẻ thường rất mạnh và có thể sinh ra một áp lực âm cao hơn 50mmHg trong ổ phế mạc.

Thai có thể biểu lộ những cử động hô hấp ngay từ sau tháng thứ tư khi có sự giảm oxy huyết.

Ykhoaonline.com

Khi trẻ ra đời, trong những hô hấp đầu tiên, một phần lớn chất dịch trong phế nang được tiêu đi mau chóng qua đường mao mạch máu và mao mạch bạch huyết và một phần nhỏ chất dịch được tống ra ngoài qua đường hô hấp.

Khi trẻ ra đời, bắt đầu thở, phổi giãn ra, chiếm toàn bộ khoảng trống của lồng ngực. Mô của phổi trước kia có dạng tuyến và đặc, lúc này trở thành nhẹ và xốp do khối lượng của các phế nang và các mao quản tăng lên. Trong một vài tuần ngay sau khi ra đời các phế nang hãy còn nhỏ, nhưng chỉ ít lâu sau, chúng sẽ nở to và chèn ép nhau.

Ở trẻ sơ sinh, tần số hô hấp vào khoảng 40 lần/phút và khối lượng khí lưu thông là 16ml. Như vậy khối lượng hô hấp là 640ml trong một phút, gần gấp đôi người trưởng thành (so với trọng lượng cơ thể).

2. GIẢI PHẪU CHỨC NĂNG HỆ HÔ HẤP

2.1. Các đường dẫn khí

2.1.1. Mũi

Đại bộ phận không khí đi vào phổi qua mũi. Có hai hốc mũi ngăn cách nhau bởi vách mũi. Thành của hốc mũi được cấu tạo một phần bởi xương và phần kia bởi sụn.Trên thành ngoài hốc mũi có các xoăn mũi, chúng cùng với mặt trong thành ngoài hốc mũi giới hạn nên các đường thông khí gọi là các đường mũi (hay ngách mũi). Các xoang quanh mũi đổ vào hốc mũi bởi những lỗ ở các đường mũi.

Các cấu trúc này làm tăng diện tích che phủ của niêm mạc hô hấp. Niêm mạc vùng hô hấp dính chặt vào cốt mạc hay màng sụn và liên tiếp với niêm mạc tỵ hầu, niêm mạc của ống lệ tỵ và các xoang xương quanh mũi.

Niêm mạc vùng hô hấp có rất nhiều mạch máu, có tác dụng sưởi ấm, làm ẩm không khí hít vào. Mặt khác lớp niêm mạc này nhất là niêm mạc phủ các xoăn mũi dễ bị xung huyết do lạnh, do viêm nhiễm, sưng phồng lên, làm hẹp mũi gây khó thở.

2.1.2. Thanh quản

Từ mũi, không khí qua lỗ mũi sau vào tỵ hầu rồi qua khẩu hầu xuống thanh hầu. Từ thanh hầu, không khí đi qua lỗ vào thanh quản để vào khí quản, lỗ này luôn mở và chỉ đóng kín khi nuốt.

Trong thanh quản, ngay dưới lỗ vào, có một khe hẹp nằm giữa các nếp thanh âm gọi là khe thanh âm. Khe này cho phép và kiểm soát luồng không khí đi qua nên khe thanh âm còn có vai trò quan trọng trong việc phát âm.

2.1.3. Khí quản

Từ thanh quản không khí đi vào khí quản – một ống cơ màng mà khung của ống gồm nhiều vòng sụn hình chữ C mở ra ở phía sau. Lòng khí quản luôn mở cho phép không khí đi qua dễ dàng. Từ cổ, khí quản qua lỗ trên lồng ngực (nền cổ) vào trong ngực và tận hết bằng cách chia đôi thành hai phế quản chính phải và trái.

Tai ban dep cua sach tai day

2.1.4. Phế quản chính

Các phế quản chính phân chia nhỏ dần cùng với các mạch máu của phổi tạo nên chất phổi.

Niêm mạc phủ đường dẫn khí liên tiếp với nhau gồm một lớp biểu mô hình trụ giả lát tầng có lông phủ xen kẽ với các tế bào hình cốc và trong lớp dưới niêm mạc có nhiều tuyến nhầy. Các lông phủ này luôn chuyển động hướng lên trên về phía hầu. Các tuyến nhầy luôn tiết ra một chất nhầy phủ bề mặt đường dẫn khí tới tận các tiểu phế quản. Khi hít vào, không khí vào phổi thường chứa nhiều hạt bụi, các hạt bụi này dính vào dịch nhầy và được các lông phủ đẩy về phía hầu, ở đó chúng được nuốt rồi thải ra theo phân. Cơ chế lông – dịch nhầy nói trên là một cơ chế thanh thải hữu hiệu không chỉ chống bụi, giữ sạch mà còn chống nhiễm khuẩn. Khi thở bình thường, các chuyển động của cây phế quản không thay đổi rõ rệt, nhưng khi hít hết sức thì cuống phổi chuyển động xuống dưới và ra trước. Khí quản và phế quản chính cùng di chuyển xuống dưới làm cho phần sau phổi nở ra.

2.2. Phổi

Sự phân chia của phế quản tận cùng bởi các phế nang. Phế nang là những túi nhỏ thành rất mỏng mảnh, nhận không khí từ ống phế nang, nhánh tận cùng của tiểu phế quản. Thành của phế nang gồm hai loại tế bào thượng mô (I và II), các tế bào này phủ trên một lớp mô liên kết, trong lớp mô này có nhiều mạch trao đổi khí. Các phế nang ngăn cách nhau bởi một lớp mô liên kết và các mạch máu.

Người ta đã tính được diện tích bề mặt các phế nang có chức năng trao đổi khí của phổi và được gọi là diện phế nang (alveolar area). Diện phế nang của người trưởng thành rộng tới 143m^2.

Phủ mặt trong của mỗi phế nang là chất hoạt diện (surfactant) làm giảm sức căng mặt ngoài của dịch phế nang.

Mỗi phổi được bao quanh bởi một ổ phế mạc. Ổ phế mạc có hai lá: lá ngoài hay lá thành dính vào thành ngực và cơ hoành bởi một lớp mô liên kết nên hoạt động theo các cử động của thành ngực và cơ hoành. Lá trong hay lá tạng áp vào mặt ngoài của mỗi phổi và liên tiếp với lá thành ở quanh cuống phổi. Như vậy ổ phế mạc là một ổ kín và là một ổ ảo. Bình thường hai lá thành và tạng áp sát nhau, giữa chúng chỉ có một ít dịch giúp cho hai lá trượt lên nhau một cách dễ dàng. Khi bị tràn khí hoặc tràn dịch, ổ phế mạc mới trở thành ổ thực sự và cản trở việc hô hấp. Bình thường áp lực của ổ màng phổi là áp lực âm tính.

Phổi có tính đàn hồi. Sự chênh lệch giữa áp suất trong phế nang và áp suất trong ổ màng phổi làm phổi nở ra. Hệ số nở của phổi là số ml phổi nở ra thêm dưới tác dụng của một đơn vị áp suất.

Cơ chế cơ bản của sự thở phụ thuộc vào các ổ màng phổi.

Hít vào là một động tác chủ động, khi cơ hoành co làm hạ thấp vòm hoành, các cơ của thành ngực co nâng xương sườn lên, xương ức cũng bị kéo lên và nhô ra phía trước, làm tăng đường kính ngang và đường kính trước sau của lồng

Ykhoaonline.com

ngực kéo theo lá thành của ổ màng phổi giãn ra, ổ màng phổi tăng thể tích, tạo nên áp lực âm tính của ổ màng phổi làm phổi thụ động nở ra theo. Phổi nở, phế nang nở làm giảm áp suất phế nang xuống trị số âm, có tác dụng hút không khí ngoài trời vào đường hô hấp và tới các phế nang.

Động tác thở ra là động tác thụ động, lúc này các cơ hô hấp không co nữa, giãn ra. Đồng thời lực co đàn hồi của phổi và ngực làm cho lồng ngực trở về vị trí ban đầu, các xương sườn hạ thấp xuống dưới và vào trong, xương ức cũng hạ thấp và lui ra sau, cơ hoành lại nhô lên cao. Kết quả là lồng ngực thu nhỏ theo, áp suất phế nang tăng đẩy không khí ra ngoài.

Chức năng chủ yếu của phổi là chứa không khí để trao đổi khí giữa máu và không khí. Số lượng không khí trong phổi gồm có:

– Không khí lưu thông là lượng không khí ra vào phổi trong một lần thở bình thường (khoảng 500ml).

– Không khí dự trữ hít vào là số lít khí hít vào được thêm sau một lần hít vào bình thường rồi lại hít vào hết sức (khoảng 1500ml).

– Không khí dự trữ thở ra là số lít khí thở ra được thêm sau khi thở ra bình thường rồi lại thở ra hết sức (khoảng 1500ml).

– Không khí cặn là số lít không khí còn lại trong phổi sau khi đã thở ra hết sức (khoảng 1500ml).

Tổng số lít không khí như trên là lượng không khí mà phổi có thể chứa được gọi là dung tích phổi (khoảng 5000ml). Dung tích phổi trừ đi lượng không khí cặn gọi là hoạt lượng phổi (ở người lớn, khoẻ mạnh, khoảng 3500ml).

Số lần thở trung bình trong một phút ở người lớn khoảng 15 lần. Tần số này thay đổi tuỳ theo tình trạng bệnh lý hay lúc lao động nặng.

3. HÌNH ẢNH XQUANG CỦA PHỔI

Tư thế thường chụp và soi phổi là tư thế nhìn từ phía trước.

Trên phim, ta sẽ nhìn thấy hai bên là hình ảnh trong sáng của phổi quây lấy bóng mờ của tim ở giữa. Phổi sáng vì chứa nhiều không khí nên ít cản tia X hơn tim. Ở gần đỉnh phổi có bóng xương đòn cắt ngang chia thành hai phần: phần trên đòn và phần dưới đòn. Ở phần dưới đòn còn có bóng của các xương sườn. Đặc biệt ở hai bên bóng tim trong khoảng từ xương sườn thứ 2 đến xương sườn thứ 5 có hai đám mờ sẫm, đó là rốn phổi. Bóng rốn phổi trái bé hơn, hẹp hơn và cao hơn bóng rốn phổi phải. Từ rốn phổi tỏa ra xung quanh các vết mờ dần, đó là các thành phần phế quản, mạch đi vào rốn phổi rồi tỏa ra nhỏ dần trong phổi. Ở hai bên phía ngoài đáy phổi có hình một góc nhọn đó là ngách sườn hoành của màng phổi. Mất góc nhọn này khi có tràn dịch màng phổi. Các hạch bạch huyết của phổi thường không nhìn rõ trên phim Xquang, trừ các trường hợp bệnh lý hạch to ra hoặc hạch bị vôi hoá.

Tai ban dep cua sach tai day

10. KHÍ QUẢN, PHỔI, MÀNG PHỔI

A. KHÍ QUẢN

(Trachea)

1. ĐỊNH NGHĨA, VỊ TRÍ, HÌNH THỂ NGOÀI

Khí quản là một ống sụn – màng, ở trên liên tiếp với phần dưới thanh quản và tận hết bằng cách chia đôi thành hai phế quản chính (Hình 10.1).

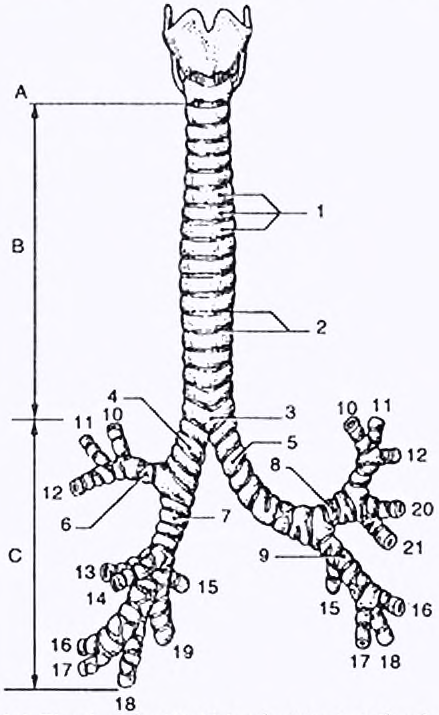

Hình 10.1. Thanh quản (A), khí quản (B) và phế quản (C)

1. Các sụn khí quản; 2. Dây chằng vòng; 3. Chỗ chia đôi của khí quản; 4. Phế quản chính phải; 5. Phế quản chính trái; 6. Phế quản thuỳ trên phải; 7. Thân chính; 8. Phế quản thuỳ trên trái; 9. Phế quản thuỳ dưới trái (Các số còn lại là các phế quản phân thuỳ).

Khí quản nằm trên đường giữa, từ bờ dưới sụn nhẫn ngang mức đốt sống cổ 6, chạy xuống dưới ra sau, theo chiều cong của cột sống và hơi lệch sang phải (do cung động mạch chủ đẩy sang), tận hết bằng cách chia đôi (bifurcatio tracheale).

Ykhoaonline.com

Chỗ tận hết ngang mức với góc ức ở phía trước và bờ dưới đốt sống ngực 4 ở phía sau. Khí quản rất di động.

Trên tử thi, khí quản dài khoảng 10 – 11cm. Đường kính đo bên ngoài khoảng 2cm (nam giới) hoặc 1,5cm (nữ giới).

Trên người sống khi thở sâu, chỗ chia đôi của khí quản có thể chạy xuống tới ngang mức đốt sống ngực 6.

Ở trẻ em, khí quản nhỏ hơn, ở sâu hơn và di động hơn khí quản người lớn.

Lòng khí quản ở người sống nhỏ hơn ở trên tử thi, đường kính khoảng 12mm.

Trẻ em dưới 1 tuổi đường kính của khí quản không quá 3mm.

Khí quản được chia làm 2 phần: phần cổ (pars cervicalis) và phần ngực (pars thoracica).

2. HÌNH THỂ TRONG VÀ CẤU TẠO

Khí quản được tạo nên bởi 16 – 20 sụn không khép kín hoàn toàn, gọi là sụn khí quản (cartilagines tracheales). Mỗi sụn khí quản có hình chữ C mở ra sau, được khép kín bởi một màng mô sợi đàn hồi và các sợi cơ trơn gọi là thành màng (paries membranaceus) (Hình 10.2).

Các sụn khí quản chồng lên nhau, cách nhau bởi một khe hẹp. Các sụn được nối với nhau bởi dây chằng vòng (ligamenta anularia).

Mỗi sụn khí quản cao khoảng 4mm, dày 1mm. Sụn trên cùng rộng nhất có dây chằng nhẫn – khí quản (ligamentum cricotracheale) dính vào ở bờ trên.

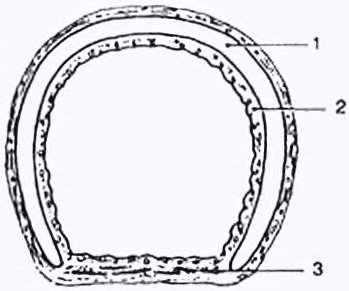

Hình 10.2. Cấu tạo của khí quản (cắt ngang)

1. Sụn khí quản; 2. Niêm mạc và các tuyến khí quản; 3. Cơ khí quản.

Các sợi cơ trong thành màng gọi là cơ khí quản (M. trachealis) tạo thành hai lớp: lớp ngoài gồm các sợi cơ dọc, lớp trong là các sợi cơ ngang.

Trong lòng khí quản được phủ bởi một lớp áo niêm mạc (tunica mucosa), có các tế bào trụ có lông chuyển và có các tuyến khí quản (glandulae tracheales).

Ở mặt trong chỗ tách đôi khí quản, có một mào đứng dọc nổi lên như một đáy tầu úp sấp (Hình 10.3), danh từ giải phẫu quốc tế gọi là *"đáy tầu khí quản"* (carina tracheae), trước đây theo danh từ giải phẫu Pháp cũ còn gọi là "cựa khí quản" (éperon tracheal).

Tai ban dep cua sach tai day

* [Chú thích về TNGPQT : theo Trịnh Văn Minh, Từ điển DTGPQT Việt hoá, NXBYH Hà Nội 1999, "Carina" tiếng Latin có nghĩa là đáy tầu (carène d'un vaisseau). "***Carina tracheae***" dịch nguyên văn theo TNGPQT là "*đáy tàu khí quản*", (vì trông như một đáy tầu úp sấp); song cũng có thể Việt hoá là "***mào đáy khí quản***", cho dễ hiểu].

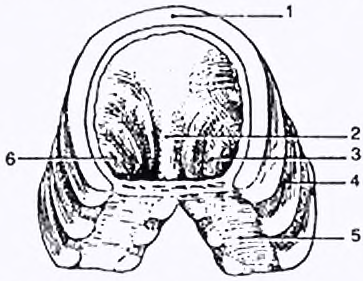

Hình 10.3. Chỗ chia đôi của khí quản

1 Sụn khí quản; 2. Đáy tầu (cựa) khí quản; 3. Phế quản chính phải; 4. Dây chằng vòng; 5. Thành màng; 6. Phế quản chính trái.

3. LIÊN QUAN

3.1. Phần cổ

– Phía trước: Từ nông vào sâu có da, mô dưới da (trong lớp mô dưới da có tĩnh mạch cảnh trước và cung tĩnh mạch cảnh), lá nông mạc cổ, các cơ ức móng và ức giáp với mạc của các cơ dưới móng.

Eo tuyến giáp vắt ngang qua phía trước các vòng sụn thứ 2, 3 và 4. Phía dưới eo tuyến giáp có các tĩnh mạch giáp dưới, động mạch giáp dưới cùng và di tích của tuyến ức.

– Phía sau, khí quản liên quan với thực quản và mặt trước hai đốt sống cổ dưới. Trong rãnh giữa hai bên của thực quản và khí quản còn có các dây thần kinh thanh quản quặt ngược.

– Hai bên khí quản liên quan với thuỳ tuyến giáp và bó mạch cảnh (Hình 10.4).

3.2. Phần ngực

Ở ngực, khí quản chạy xuống qua trung thất trên và có liên quan như sau:

– Phía trước từ nông vào sâu gồm:

Cán ức và nguyên ủy của các cơ ức móng, ức giáp, di tích của tuyến ức, các tĩnh mạch giáp dưới, tĩnh mạch tay đầu trái, cung động mạch chủ với thân tay đầu và động mạch cảnh chung trái, đám rối tim.

Phía sau khí quản liên quan với thực quản và các đốt sống ngực trên.

– Bên phải khí quản liên quan với phổi và màng phổi phải, tĩnh mạch tay đầu phải, tĩnh mạch chủ trên, thần kinh X phải và cung tĩnh mạch đơn.

– Bên trái liên quan với cung động mạch chủ, các động mạch cảnh chung và động mạch dưới đòn trái, thần kinh thanh quản quặt ngược trái.

Ykhoaonline.com

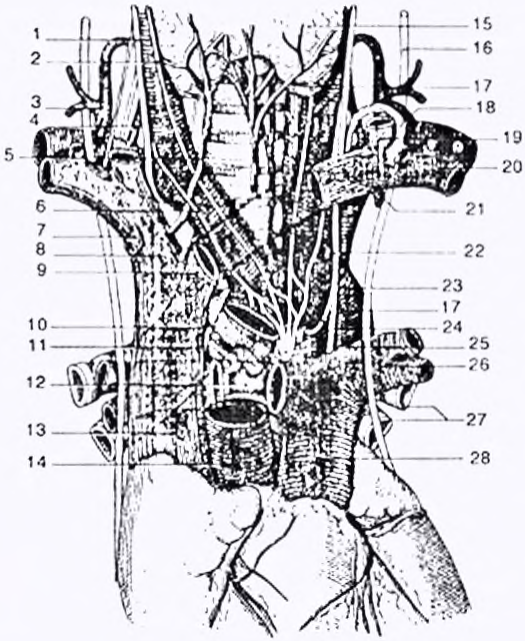

Hình 10.4. Liên quan của khí quản (nhìn từ phía trước)

1. Thần kinh lang thang phải; 2. Thần kinh tim cổ trên; 3. Thân giáp cổ; 4. Động mạnh đốt sống; 5. Các tĩnh mạch giáp dưới; 6. Thần kinh tim cổ giữa; 7. Tĩnh mạch ngực trong phải; 8. Tĩnh mạch tay đầu phải; 9. Tĩnh mạch tay đầu trái; 10. Chỗ chia đôi của khí quản; 11. Các hạch bạch huyết khí phế quản; 12. Thực quản; 13. Tĩnh mạch chủ trên; 14. Động mạch chủ; 15. Tuyến giáp; 16. Thần kinh hoành trái; 17. Thần kinh thanh quản dưới trái; 18. Ống ngực; 19. Tĩnh mạch cảnh trong trái; 20. Động mạch và tĩnh mạch dưới đòn trái; 21. Tĩnh mạch ngực trong trái; 22. Thần kinh lang thang trái; 23. Cung động mạch chủ; 24. Dây chằng động mạch; 25. Hạch tim; 26. Động mạch phổi trái; 27. Các phế quản trái; 28. Thân động mạch phổi.

4. MẠCH VÀ THẦN KINH

4.1. Động mạch

Khí quản được cấp máu bởi các nhánh khí quản của động mạch giáp dưới. Phần dưới khí quản còn được cấp máu bởi các nhánh của động mạch phế quản.

4.2. Tĩnh mạch

Các tĩnh mạch của khí quản đổ vào đám rối tĩnh mạch giáp dưới.

4.3. Bạch huyết

Các mạch bạch huyết của khí quản đổ vào các hạch trước khí quản và cạnh khí quản.

Tai ban dep cua sach tai day

4.4. Thần kinh

Thần kinh chi phối cho cơ khí quản và niêm mạc khí quản gồm những nhánh tách từ thần kinh lang thang (X), thần kinh thanh quản quặt ngược và thân giao cảm.

B. PHỔI

(Pulmo)

1. ĐẠI CƯƠNG

Phổi là cơ quan chính của hệ hô hấp, có hai phổi: phổi phải (pulmo dexter) và phổi trái (pulmo sinister) nằm ở hai bên lồng ngực, ngăn cách nhau bởi một khoang gọi là trung thất (mediastinum), trong đó có tim và các thành phần khác.

Phổi co giãn rất mạnh tuỳ thuộc vào lúc hít vào hay thở ra nên khó ấn định về thể tích. Ở nam giới trưởng thành phổi phải nặng khoảng 650 gam, phổi trái khoảng 600 gam. Phổi của nữ nhẹ hơn của nam.

Phổi của thai nhi nặng hơn nước, nhưng sau tiếng khóc chào đời, phổi đã bắt đầu thở và nhẹ hơn nước. Trong Y pháp, có thể lợi dụng điều này để xác định đứa trẻ sinh ra bị chết là đã thở hay chưa thở.

Phổi nhẵn bóng vì được bọc bởi màng phổi. Màu sắc thay đổi tuỳ theo lứa tuổi. Phổi thai nhi màu đỏ nâu, phổi trẻ em màu hồng, phổi người lớn màu xanh biếc. Càng nhiều tuổi trên mặt phổi càng có nhiều chấm đen sẫm, do các bụi than đọng lại làm cho mặt phổi sạm lại. Trên bề mặt phổi có thể nhìn thấy những hình đa giác, biểu hiện những đơn vị cấu tạo cơ bản là các tiểu thuỳ.

2. HÌNH THỂ NGOÀI VÀ LIÊN QUAN

Mỗi phổi được xem như một nửa hình nón gồm ba mặt, một đỉnh và ba bờ.

2.1. Đỉnh phổi (apex pulmonis)

Là phần nhô lên trên xương sườn 1 qua lỗ trên của lồng ngực và nằm ở nền cổ.

Đỉnh phổi liên quan ở phía trước với động mạch dưới đòn; ở phía sau với hạch giao cảm cổ ngực và động mạch gian sườn trên; ở phía ngoài với cơ bậc thang giữa và ở phía trong đỉnh phổi phải liên quan với thân cánh tay đầu, tĩnh mạch cánh tay đầu phải, khí quản. Đỉnh phổi trái liên quan ở phía trong với động mạch dưới đòn trái, tĩnh mạch cánh tay đầu trái.

2.2. Mặt sườn (facies costalis)

Mặt này lồi áp vào thành trong lồng ngực có các vết lõm của xương sườn.

Ykhoaonline.com

Phần sau của mặt sườn áp vào phía bên cột sống ngực gọi là phần cột sống (pars vertebralis), liên quan với các bó mạch gian sườn sau và các thần kinh tạng (Hình 10.5).

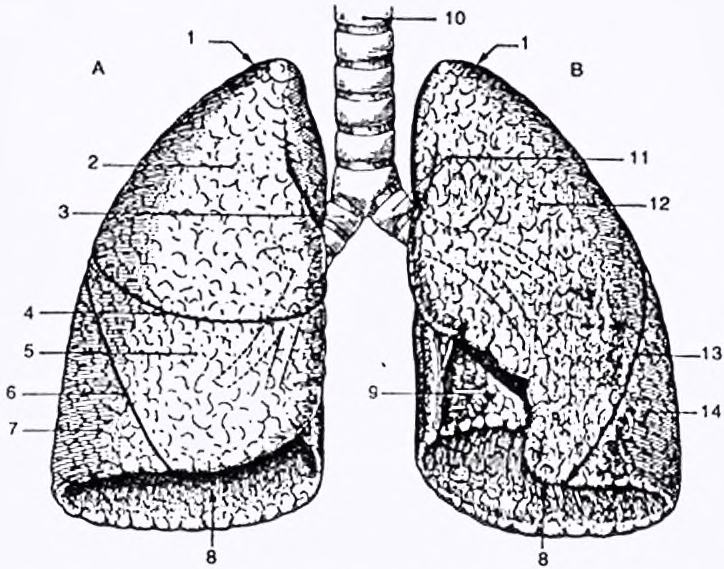

Hình 10.5. Phổi (Nhìn từ phía trước)

A. Phổi phải B. Phổi trái

1. Đỉnh phổi; 2. Thuỳ trên phải; 3. Phế quản chính phải; 4. Khe ngang; 5. Thuỳ giữa; 6. Khe chếch phải; 7. Thuỳ dưới phải; 8. Mặt hoành; 9. Ấn tim; 10. Khí quản; 11. Phế quản chính trái; 12. Thuỳ trên trái; 13. Khe chếch trái; 14. Thuỳ dưới trái.

Ở phổi trái, trên mặt ngoài có một khe chạy chếch từ trên xuống dưới, từ sau ra trước gọi là khe chếch (fissura obliqua), chia phổi trái thành hai thuỳ: thuỳ trên (lobus superior) và thuỳ dưới (lobus inferior). Phía trước dưới phổi trái có một mẩu phổi lồi ra trông như một cái lưỡi, gọi là lưỡi phổi trái (lingula pulmonis sinistri).

– Ở phổi phải, ngoài khe chếch còn có một khe ngang (fissura horizontalis).

Khe chếch và khe ngang chia phổi phải thành 3 thuỳ: thuỳ trên (lobus superior), thuỳ giữa (lobus medius), và thuỳ dưới (lobus inferior).

2.3. Mặt trung thất (facies mediastinalis)

Mặt trung thất của phổi hơi lõm. Trên mặt này có một chỗ lõm hình một chiếc vợt bóng bàn mà cán quay xuống dưới đó là rốn phổi (hilum pulmonis). Rốn phổi là nơi các thành phần của cuống phổi (radix pulmonis) đi qua như phế quản chính, động mạch phổi, hai tĩnh mạch phổi và các thành phần nhỏ như động mạch, tĩnh mạch phế quản, thần kinh và bạch huyết (Hình 10.6).

Tai ban dep cua sach tai day

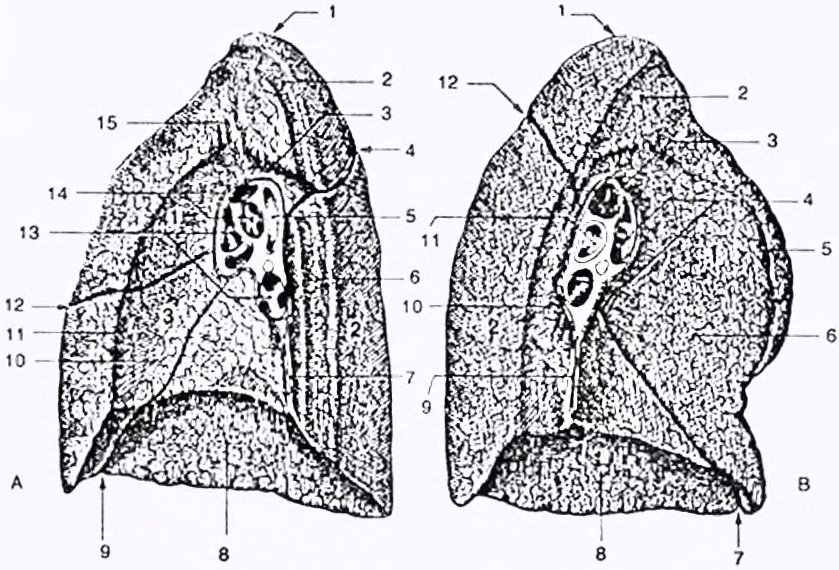

Hình 10.6. Phổi: mặt trung thất

A. Phổi phải

1. Đỉnh phổi; 2. Rãnh động mạch dưới đòn phải; 3. Rãnh cung tĩnh mạch đơn; 4. Khe chếch: đầu sau trên; 5. Phế quản; 6. Rãnh thực quản; 7. Dây chằng phổi; 8. Mặt hoành; 9. Khe chếch: đầu trước dưới; 10. Ấn tim; 11. Bờ trước; 12. Khe ngang; 13. Các tĩnh mạch phổi; 14. Các động mạch phổi; 15. Rãnh tĩnh mạch tay đầu phải.

B. Phổi trái

1. Đỉnh phổi; 2. Rãnh động mạch dưới đòn trái; 3. Đông mạch phổi trái; 4. Các tĩnh mạch phổi; 5. Bờ trước; 6. Ấn tim; 7. Khe chếch: đầu trước dưới; 8. Mặt hoành; 9. Dây chằng phổi; 10. Rãnh động mạch chủ ngực; 11. Phế quản; 12. Khe chếch: đầu sau trên.

– Ở phổi phải, phía sau rốn phổi có một rãnh rộng đứng thẳng, đi xuống, do bờ phải thực quản ấn vào. Phía trên rốn phổi có một rãnh hẹp uốn cong từ sau ra trước, tương ứng với cung tĩnh mạch đơn. Phía trước dưới rốn phổi có ấn tim (impressio cardiaca) liên quan với mặt trước tiểu nhĩ phải, tâm nhĩ phải và một phần nhỏ tâm thất phải. Phía trước trên rốn phổi có một rãnh dọc do vết ấn của tĩnh mạch chủ trên và đầu dưới tĩnh mạch tay đầu phải.

– Ở phổi trái, phía sau rốn phổi có một rãnh đứng thẳng là rãnh động mạch chủ ngực, rãnh này liên tiếp với rãnh ngang nằm trên rốn phổi do cung động mạch chủ tạo nên. Phía trước dưới rốn phổi có ấn tim, sâu và rộng hơn ở bên phải do tim lấn nhiều sang bên trái. Ấn tim (impressio cardiaca) liên quan với mặt trước trái của tâm thất trái, tiểu nhĩ trái và mặt trước của phễu động mạch (Hình 10.6). Phía trước rốn phổi và trên ấn tim có một rãnh tương ứng với phần lên của cung động mạch chủ.

Ykhoaonline.com

2.4. Mặt hoành (facies diaphragmatica)

Còn gọi là đáy phổi. Mặt hoành lõm, úp vào vòm cơ hoành. Qua vòm hoành đáy phổi phải liên quan với thuỳ phải của gan, đáy phổi trái liên quan với thuỳ trái của gan, đáy vị và lách. Vì vậy, một áp xe ở mặt hoành của gan có thể vỡ qua cơ hoành, gây áp xe phổi.

2.5. Các bờ của phổi

2.5.1. Bờ trước (margo anterior)

Mỏng và sắc, là ranh giới giữa phần trước mặt sườn với mặt trung thất của phổi. Phần dưới bờ trước phổi trái có khuyết tim (incisura cardiaca).

2.5.2. Bờ sau (margo posterior)

Bờ này tròn, là ranh giới giữa phần sau của mặt sườn với mặt trung thất của phổi. Bờ này chạy dọc theo cột sống.

2.5.3. Bờ dưới (margo inferior)

Bờ dưới phổi mỏng và sắc, ngăn cách mặt hoành với mặt sườn và mặt trung thất của phổi.

Bờ này quây lấy mặt hoành của phổi, gồm hai đoạn:

– Đoạn thẳng theo hướng trước sau, ngăn cách giữa mặt hoành và mặt trung thất.

– Đoạn cong ở phía ngoài ngăn cách giữa mặt hoành và mặt sườn. Đoạn cong mỏng và sắc nhất, lách vào ngách sườn hoành của màng phổi.

3. HÌNH THỂ TRONG VÀ CẤU TẠO CỦA PHỔI

– Phổi trái được chia thành hai thuỳ trên và dưới bởi khe chếch. Khe này bắt đầu ở phần sau trên rốn phổi của mặt trung thất. Từ đó khe chạy lên trên ra sau tới bờ sau phổi ở dưới đỉnh phổi 6cm. Tiếp đó, khe chạy xuống dưới ra trước trên mặt sườn cho tới phía sau đầu trước của bờ dưới. Từ đó, khe tiếp tục chạy lên trên và ra sau trên phần trước dưới rốn phổi của mặt trung thất.

+ Thuỳ trên (lobus superior) nằm ở trên và trước khe chếch, có một mẩu lồi ra trước phần dưới ấn tim gọi là lưỡi phổi trái (lingula pulmonis sinistri).

+ Thuỳ dưới lớn hơn, chiếm phần dưới sau khe chếch.

– Phổi phải được chia thành 3 thuỳ: trên, giữa và dưới bởi hai khe: khe chếch và khe ngang.

+ Khe chếch tương đương với khe chếch của phổi trái, nhưng cắt bờ dưới ở phía sau đầu trước bờ dưới khoảng 7,5cm.

+ Khe ngang ngăn cách thuỳ trên với thuỳ giữa. Khe ngang bắt đầu từ khe chếch trên đường nách giữa rồi chạy ra trước, cắt bờ trước ngang mức với đầu ức của sụn sườn 4. Từ đó khe ngang chạy ra sau, tới rốn phổi trên mặt trung thất.

Tai ban dep cua sach tai day

Phổi được cấu tạo bởi cây phế quản, các mạch máu (động mạch và tĩnh mạch phổi, động mạch và tĩnh mạch phế quản, bạch mạch), các sợi thần kinh của đám rối phổi, các sợi chun và mô liên kết xen giữa các thành phần trên và bao quanh phổi.

Các thành phần cấu tạo chính của phổi đi từ cuống phổi vào trong phổi đều phân chia nhỏ dần và chi phối các đơn vị nhỏ dần của phổi.

Việc xác định các đơn vị phân chia phổi dựa chủ yếu vào sự phân chia của cây phế quản vì mỗi đơn vị phổi có một phế quản riêng để dẫn khí.

3.1. Sự phân chia của cây phế quản và phân thuỳ phổi

Mỗi phế quản chính (bronchus principalis) khi vào phổi sẽ phân chia nhỏ dần. Toàn bộ các nhánh phân chia của phế quản gọi là cây phế quản (arbor bronchialis) (Hình 10.7).

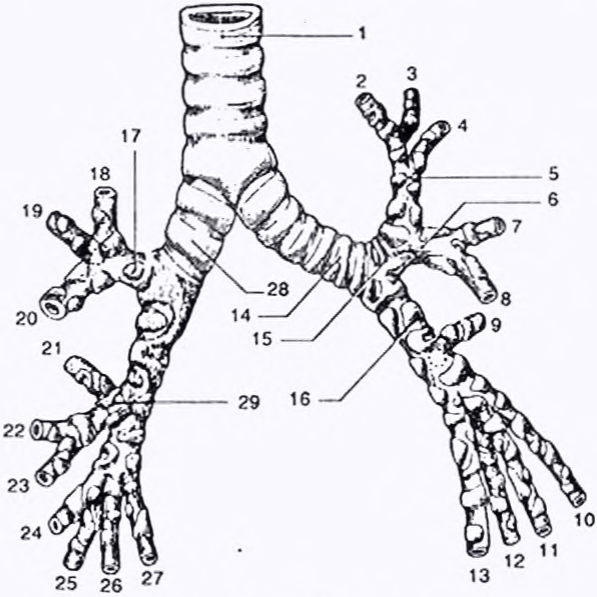

Hình 10.7. Cây phế quản

1. Khí quản; 2, 3. Phế quản phân thuỳ đỉnh sau (của thuỳ trên trái); 4. Phế quản phân thuỳ trước (của thuỳ trên trái); 5. Phế quản phân đỉnh; 6. Phế quản phân lưỡi; 7. Phế quản lưỡi trên; 8. Phế quản lưỡi dưới; 9. Phế quản phân thuỳ trên (của thuỳ dưới trái); 10. Phế quản phân thuỳ đáy bên (của thuỳ dưới trái); 11. Phế quản phân thuỳ đáy trước (của thuỳ dưới trái); 12. Phế quản phân thuỳ đáy sau (của thuỳ dưới trái); 13. Phế quản phân thuỳ đáy giữa (của thuỳ dưới trái); 14. Phế quản chính trái; 15. Phế quản thuỳ trên trái; 16. Phế quản thuỳ dưới trái; 17. Phế quản thuỳ trên phải; 18. Phế quản phân thuỳ đỉnh (thuỳ trên phải); 19. Phế quản phân thuỳ sau (thuỳ trên phải); 20. Phế quản phân thuỳ trước (thuỳ trên phải); 21. Phế quản phân thuỳ trên (thuỳ dưới phải); 22. Phế quản phân thuỳ bên (thuỳ giữa phải); 23. Phế quản phân thuỳ giữa (thuỳ giữa phải); 24. Phế quản phân thuỳ đáy bên (thuỳ dưới phải); 25. Phế quản phân thuỳ đáy sau (thuỳ dưới phải); 26. Phế quản phân thuỳ đáy trước (thuỳ dưới phải); 27. Phế quản phân thuỳ đáy giữa (thuỳ dưới phải); 28. Phế quản chính phải; 29. Phế quản thuỳ giữa phải.

Ykhoaonline.com

Sau khi qua rốn phổi, mỗi phế quản chính sẽ tiếp tục đi trong phổi theo hướng một trục gọi là thân chính và tận cùng ở phần sau dưới của phổi. Từ thân chính tách ra các phế quản thuỳ theo kiểu nhánh bên. Sự phân chia này khác nhau giữa hai phế quản chính.

3.1.1. Phế quản chính phải (bronchus principalis dexter)

Vào phổi, phế quản chính phải chia làm 3 phế quản thuỳ:

– Phế quản thuỳ trên phải (bronchus lobaris superior dexter) tách vuông góc ở mặt ngoài thân chính, dưới chỗ chia đôi của khí quản khoảng 1,5cm. Phế quản thuỳ trên phải dài độ lcm, đường kính từ 5 – 7mm, chia làm 3 phế quản phân thuỳ:

+ Phế quản phân thuỳ đỉnh [PQ I] (bronchus segmentalis apicalis) [B I] chạy lên trên ra ngoài tới đỉnh phổi.

+ Phế quản phân thuỳ sau [PQ II] (bronchus segmentalis posterior) [B II] đi ra ngoài và ra sau tới phần sau dưới của thuỳ trên.

+ Phế quản phân thuỳ trước [PQ III] (bronchus segmentalis anterior) [B III] chạy xuống dưới ra trước tới phần còn lại của thuỳ trên.

– Phế quản thuỳ giữa phải (bronchus lobaris medius dexter) tách từ mặt trước thân chính, dưới chỗ tách ra phế quản thuỳ trên khoảng 2cm, chạy ra trước xuống dưới và ra ngoài. Phế quản thuỳ giữa dài khoảng 2cm, đường kính 2mm và chia thành hai phế quản phân thuỳ:

+ Phế quản phân thuỳ bên [PQ IV] (bronchus segmentalis lateralis) [B IV] chạy tới phần ngoài thuỳ giữa.

+ Phế quản phân thuỳ giữa [PQ V] (bronchus segmentalis medialis) [B V] đi tới phần trong thuỳ giữa.

– Phế quản thuỳ dưới phải (bronchus lobaris inferior dexter): phế quản thuỳ dưới bắt đầu ngay dưới chỗ xuất phát của phế quản thuỳ giữa và tận hết khi nó tách phế quản phân thuỳ trên của thuỳ dưới, dài 0,5cm.

Phế quản thuỳ dưới tách ra 5 phế quản phân thuỳ:

+ Phế quản phân thuỳ trên [PQ VI] (bronchus segmentalis superior) [B VI] tách từ mặt sau của phế quản phải ngay dưới phế quản thuỳ giữa, chạy ra sau tới phần trên thuỳ *dưới*. Đôi khi phế quản này tách ngang mức hoặc cao hơn chỗ tách của phế quản thuỳ giữa. Trong trường hợp này sẽ không có phế quản thuỳ dưới.

+ Phế quản phân thuỳ đáy giữa [PQ VII] (bronchus segmentalis basalis medialis) hay phế quản tim (bronchus cardiacus) [B VII] chạy xuống dưới vào trong tới một vùng nhỏ thuỳ dưới, bên dưới rốn phổi.

+ Phế quản phân thuỳ đáy trước [PQ VIII] (bronchus segmentalis basalis anterior) [B VIII] chạy xuống dưới, ra trước.

+ Phế quản phân thuỳ đáy bên [PQ IX] (bronchus segmentalis basalis lateralis) [B IX] chạy xuống dưới, ra ngoài.

Tai ban dep cua sach tai day

+ Phế quản phân thuỳ đáy sau [PQ X] (bronchus segmentalis basalis posterior) [B X] chạy xuống dưới và ra sau.

3.1.2. Phế quản chính trái (bronchus principalis sinister)

Phế quản chính trái hẹp, dài khoảng 5cm, đi vào rốn phổi ở phía trước đốt sống ngực 6.

Phế quản chính trái chia làm hai phế quản thuỳ:

– Phế quản thuỳ trên trái (bronchus lobaris superior sinister) tách ra từ mặt trước ngoài phế quản chính trái cách chỗ chia đôi của khí quản khoảng 5cm, tạo thành một góc nhọn với thân chính.

Phế quản thuỳ trên trái dài khoảng 1,5 – 2cm, đường kính 5 – 7mm, chạy cong ra ngoài và chia làm hai phế quản đi vào "đoạn đỉnh hay chóp" phổi trái (culmen pulmonis sinistri) và lưỡi phổi trái (lingula pulmonis sinistri).

Phế quản đi vào đoạn đỉnh phổi trái lại tách ra 2 phế quản phân thuỳ:

+ Phế quản phân thuỳ đỉnh sau [PQ I+II] (bronchus segmentalis apicoposterior) [B I+II] chia thành 2 nhánh đi vào đỉnh phổi và phần sau trên của thuỳ trên trái (tương đương với phế quản phân thuỳ đỉnh và phế quản phân thuỳ sau của thuỳ trên phổi phải).

+ Phế quản phân thuỳ trước [PQ III] (bronchus segmentalis anterior) [B III].

Nhánh phế quản đi vào lưỡi phổi trái thì chạy xuống dưới ra trước và ra ngoài, tách ra hai phế quản:

+ Phế quản lưỡi trên [PQ IV] (bronchus lingularis superior) [B IV].

+ Phế quản lưỡi dưới [PQ V] (bronchus lingularis inferior) [B V].

– Phế quản thuỳ dưới trái (bronchus lobaris inferior sinister)

Ngay dưới chỗ tách ra phế quản thuỳ trên trái, phần còn lại của phế quản chính trái trở thành phế quản thuỳ dưới trái, chạy xuống dưới, ra ngoài và ra sau. Phế quản thuỳ dưới trái tách ra 5 phế quản phân thuỳ. Sau khi cho phế quản phân thuỳ trên [PQ VI] (bronchus segmentalis superior) [B VI], phế quản thuỳ dưới trái chia *làm* 2 ngành cùng. Mỗi ngành cùng lại tách ra 2 phế quản phân thuỳ, đó là:

+ Phế quản phân thuỳ đáy giữa [PQ VII] (bronchus segmentalis basalis medialis) [B VII] hay phế quản tim (bronchus cardiacus).

+ Phế quản phân thuỳ đáy trước [PQ VIII] (bronchus segmentalis basalis anterior) [B VIII].

+ Phế quản phân thuỳ đáy bên [PQ IX] (bronchus segmentalis basalis lateralis) [B IX].

+ Phế quản phân thuỳ đáy sau [PQ X] (bronchus segmentalis basalis posterior) [B X].

Ykhoaonline.com

Như vậy, dựa vào sự phân chia của cây phế quản trong phổi mà phổi đã được phân chia thành các phân thuỳ, gọi là phân thuỳ phế quản phổi (segmenta bronchopulmonalia).

Tóm tắt như sau:

Phổi phải

(pulmo dexter)

Thuỳ trên (lobus superior)

1. Phân thuỳ đỉnh [PT I] (segmentum apicale) [S I]
2. Phân thuỳ sau [PT II] (segmentum posterius) [S II]
3. Phân thuỳ trước [PT III] (segmentum anterius) [S III]

Thuỳ giữa (lobus medius)

4. Phân thuỳ bên [PT IV] (segmentum laterale) [S IV]
5. Phân thuỳ giữa [PT V] (segmentum mediale) [S V]

Thuỳ dưới (lobus inferior)

6. Phân thuỳ trên [PT VI] (segmentum superius) [S VI]
7. Phân thuỳ đáy giữa [PT VII] (Phân thuỳ tim) (segmentum basale mediale) [S VII] (cardiacum)
8. Phân thuỳ đáy trước [PT VIII] (segmentum basale anterius) [S VIII]
9. Phần thuỳ đáy bên [PT IX] (segmentum basale laterale) [S IX]
10. Phân thuỳ đáy sau [PT X] (segmentum basale posterius) [S X]

Phổi trái

(pulmo sinister)

Thuỳ trên (lobus superior)

1. Phân thuỳ đỉnh sau [PT I+II] (segmentum apicoposterius) [S I+II]
2. Phân thuỳ trước [PT III] (segmentum anterius) [S III]
3. Phân thuỳ lưỡi trên [PT IV] (segmentum lingulare superius) [SIV]
4. Phân thuỳ lưỡi dưới [PT V] (segmentum lingulare inferius) [S V]

Thuỳ dưới (lobus inferior)

5. Phân thuỳ trên [PT VI] (segmentum superius) [S VI]
6. Phân thuỳ đáy giữa [PT VII] (Phân thuỳ tim) (segmentum basale mediale) [S VII] (cardiacum)
7. Phân thuỳ đáy trước [PT VIII] (segmentum basale anterius) [S VIII]
8. Phân thuỳ đáy bên [PT IX] (segmentum basale laterale) [S IX]
9. Phân thuỳ đáy sau [PT X] (segmentum basale posterius) [S X]

Chú thích: medialis, lateralis có thể dịch là trong và ngoài, song trong phân thuỳ các tạng chúng tôi dịch là giữa và bên, để thống nhất với danh pháp đã sử dụng cho gan, mà trục so sánh đối xứng không qua đường giữa cơ thể (Hình 10.8 và 10.9).

Tai ban dep cua sach tai day

Các phế quản phân thuỳ (bronchi segmentales) lại phân chia thành các nhánh phế quản của phân thuỳ (rami bronchiales segmentorum), rồi lại phân chia nhiều lần thành các phế quản nhỏ dần, các sụn cũng thưa dần đến khi không còn, các nhánh phân chia trở thành các tiểu phế quản trên tiểu thuỳ, rồi các tiểu phế quản tiểu thuỳ.

Tiểu thuỳ là những đơn vị cơ sở của phổi, có đáy hiện lên thành hình đa giác trên bề mặt phổi.

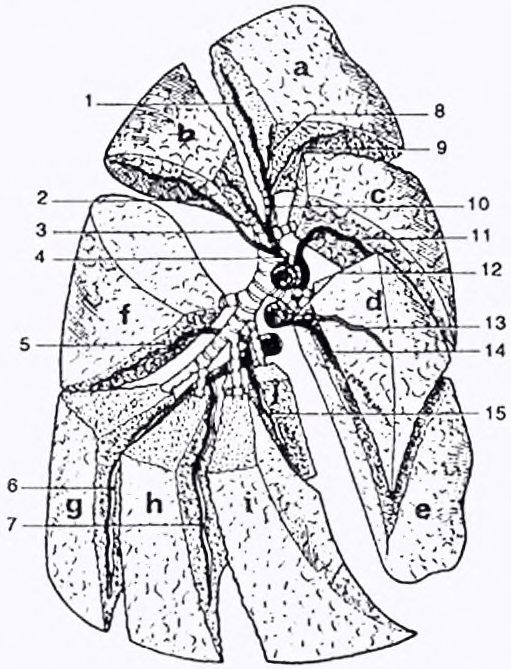

Hình 10.8. Các tĩnh mạch và phân thuỳ của phổi phải
(Nhìn phía bên với các phân thuỳ tách rời)

a. Phân thuỳ đỉnh; b. Phân thuỳ sau; c. Phân thuỳ trước; d. Phân thuỳ bên; e. Phân thuỳ giữa; f. Phân thuỳ trên; g. Phân thuỳ đáy sau; h. Phân thuỳ đáy bên; i. Phân thuỳ đáy trước; j. phân thuỳ đáy giữa.

1. Phần gian phân thuỳ đỉnh sau; 2. Phần gian phân thuỳ trước sau; 3. Nhánh sau; 4. Phần trong thuỳ; 5. Nhánh đỉnh; 6. Phần gian phân thuỳ sau bên; 7. Nhánh đáy trước; 8. Tĩnh mạch của động mạch phân thuỳ đỉnh; 9. Phần gian phân thuỳ đỉnh trước; 10. Nhánh đỉnh; 11. Nhánh trước; 12. Nhánh của thuỳ giữa; 13. Phần bên; 14. Phần giữa; 15. Tĩnh mạch đáy dưới.

Vào trong tiểu thuỳ, các tiểu phế quản tận sẽ chia thành các tiểu phế quản hô hấp (bronchioli respiratorii) rồi các tiểu quản túi phế nang (ductuli alveolares) và tận hết bởi những túi khí gọi là túi phế nang (sacculi alveolares). Thành túi lót đầy những ô nhỏ lỗ chỗ như tổ ong, gọi là phế nang (alveoli pulmonis). Trên mặt phế nang có màng mao mạch phổi để trao đổi khí giữa máu và không khí.

Ykhoaonline.com

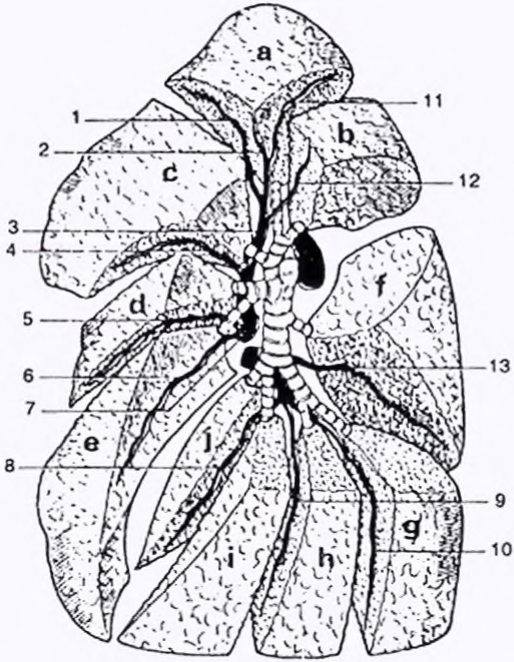

Hình 10.9. Các tĩnh mạch và phân thuỳ của phổi trái
(Nhìn từ phía bên với các phân thuỳ tách rời)

a. Phân thuỳ đỉnh; b. Phân thuỳ sau; c. Phân thuỳ trước; d. Phân thuỳ lưỡi trên; e. Phân thuỳ lưỡi dưới; f. Phân thuỳ trên; g. Phân thuỳ đáy sau; h. Phân thuỳ đáy bên; i. Phân thuỳ đáy trước; j. Phân thuỳ đáy giữa.

1. Phần gian phân thuỳ đỉnh trước; 2. Tĩnh mạch của động mạch phân thuỳ đỉnh; 3. Nhánh đỉnh sau; 4. Nhánh trước; 5. Phần trên của nhánh lưỡi; 6. Phần dưới của nhánh lưỡi; 7. Nhánh lưỡi; 8. Tĩnh mạch đáy dưới; 9. Nhánh đáy trước; 10. Phần gian phân thuỳ sau bên; 11. Phần gian phân thuỳ đỉnh sau; 12. Phần gian phân thuỳ trước sau; 13. Nhánh đỉnh.

Về cấu tạo: phế quản được cấu tạo bởi 4 lớp:

– Lớp sụn sợi: Lớp này không có ở những tiểu phế quản hô hấp. Sụn của cây phế quản không xếp thành vòng như ở khí quản và phế quản chính, mà chỉ là những mảnh sụn nối với nhau bởi mô sợi.

Áo cơ (tunica muscularis), gồm những sợi cơ trơn xếp thành những thớ ngang, khi cơ này co thắt đột ngột gây khó thở.

– Tấm dưới niêm mạc (tela submucosa).

– Áo niêm mạc (tunica mucosa) có các tuyến gọi là tuyến phế quản (glandulae bronchiales). Khi viêm phế quản, tuyến tiết ra nhiều dịch.

Tai ban dep cua sach tai day

3.2. Sự phân nhánh của động mạch phổi

3.2.1. Thân động mạch phổi (truncus pulmonalis)

Từ lỗ động mạch phổi ở đáy tâm thất phải, thân động mạch phổi chạy lên trên, ra sau, đầu tiên nằm ở phía trước, rồi lẩn sang trái phần lên động mạch chủ, tới bờ sau dưới cung động mạch chủ, ngang mức với đốt sống ngực 5 thì chia đôi thành hai động mạch phổi phải và trái (bifurcatio trunci pulmonalis) (Hình 10.10).

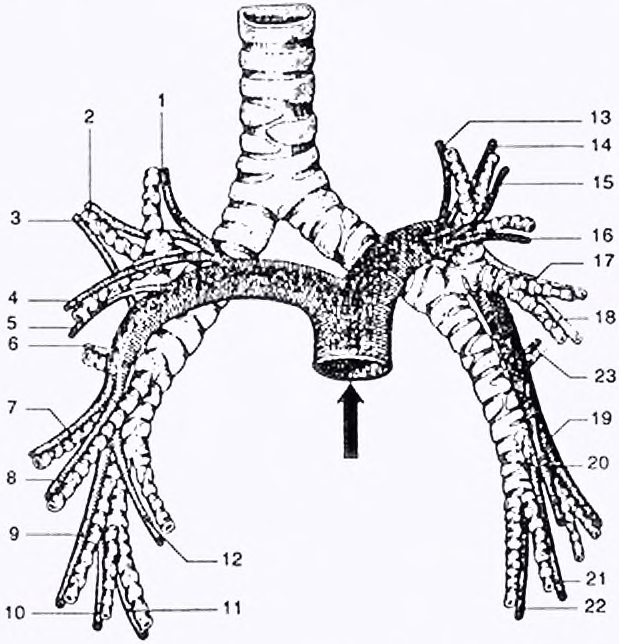

Hình 10.10. Động mạch phổi (Nhìn từ phía trước)

1. Nhánh đỉnh của thuỳ trên phải; 2. Nhánh trước lên; 3. Nhánh sau lên; 4. Nhánh trước xuống; 5. Nhánh sau xuống; 6. Nhánh đỉnh của thuỳ dưới phải; 7. Nhánh bên của thuỳ giữa; 8. Nhánh giữa của thuỳ giữa; 9. Nhánh đáy trước; 10. Nhánh đáy bên; 11. Nhánh đáy sau; 12. Nhánh đáy giữa; 13. Nhánh đỉnh của thuỳ trên trái; 14. Nhánh sau; 15. Nhánh trước lên; 16. Nhánh trước xuống; 17. Nhánh lưỡi trên; 18. Nhánh lưỡi dưới; 19. Nhánh đáy trước; 20. Nhánh đáy giữa; 21. Nhánh đáy bên; 22. Nhánh đáy sau; 23. Nhánh đỉnh của thuỳ dưới trái.

3.2.2. Động mạch phổi phải (arteria pulmonalis dextra)

Từ chỗ chia đôi của thân động mạch phổi, động mạch phổi phải đi ngang sang phải, qua rốn phổi phải để vào phổi, bắt chéo mặt trước phế quản chính phải ngay dưới phế quản thuỳ trên, ở trên phế quản thuỳ giữa. Tiếp đó động mạch phổi phải chạy xuống dưới ra ngoài, áp vào mặt trước ngoài rồi cuối cùng lẩn ra sau phế quản thuỳ dưới. Như vậy động mạch phổi phải chạy xoắn quanh phế quản.

Ykhoaonline.com

Động mạch phổi phải cho các nhánh bên tương ứng với các nhánh của phế quản và được gọi tên theo các phân thuỳ tương ứng. Các nhánh của động mạch phổi phải gồm (Hình 10.10):

Các nhánh thuỳ trên (rami lobi superioris) có:

+ Nhánh đỉnh (ramus apicalis).

+ Nhánh trước lên (ramus anterior ascendens).

+ Nhánh trước xuống (ramus anterior descendens).

+ Nhánh sau lên (ramus posterior ascendens).

+ Nhánh sau xuống (ramus posterior descendens).

– Các nhánh thuỳ giữa rami lobi medii) gồm:

+ Nhánh giữa (ramus medialis).

+ Nhánh bên (ramus lateralis).

– Các nhánh thuỳ dưới (rami lobi inferioris) gồm:

+ Nhánh trên (hay đỉnh) thuỳ dưới [ramus superior (apicalis) lobi inferioris].

Sau khi tách ra nhánh trên, phần còn lại của động mạch phổi được gọi là phần đáy (pars basalis) và tách ra các nhánh cho các phân thuỳ đáy:

+ Nhánh đáy trước (ramus basalis anterior).

+ Nhánh đáy bên (ramus basalis lateralis).

+ Nhánh đáy giữa (ramus basalis medialis).

+ Nhánh đáy sau (ramus basalis posterior).

*3.2.3. **Động mạch phổi trái*** (arteria pulmonalis sinistra)

Động mạch phổi trái ngắn và nhỏ hơn động mạch phổi phải. Từ chỗ chia đôi của thân động mạch phổi, động mạch chạy chếch sang trái, lên trên, bắt chéo mặt trước phế quản chính trái rồi chui vào rốn phổi trái ở phía trên phế quản thuỳ trên trái (đây là điểm khác cơ bản so với động mạch phổi phải). Ở đoạn ngoài phổi, có dây chằng động mạch (ligamentum arteriosum) là di tích của ống động mạch (ductus arteriosus) đi từ động mạch phổi trái tới bờ dưới cung động mạch chủ (Hình 10.10).

Ở trong phổi, động mạch phổi trái có đường đi giống như động mạch phổi phải nghĩa là cũng xoắn quanh phế quản trái từ ngoài ra sau. Động mạch phổi trái cũng tách ra những nhánh bên tương tự với sự phân chia của phế quản chính trái:

– Các nhánh thuỳ trên (rami lobi superioris) gồm:

+ Nhánh đỉnh (ramus apicalis).

+ Nhánh trước lên (ramus anterior ascendens).

+ Nhánh trước xuống (ramus anterior descendens).

+ Nhánh sau (ramus posterior).

+ Nhánh lưỡi (ramus lingularis) chia thành hai nhánh: nhánh lưỡi trên (ramus lingularis superior) và nhánh lưỡi dưới (ramus lingularis inferior).

Các nhánh thuỳ dưới (rami lobi inferioris) gồm:

+ Nhánh trên của thuỳ dưới (ramus superior lobi inferioris).

Cũng như động mạch phổi phải, sau khi tách ra nhánh trên của thuỳ dưới, động mạch phổi trái được gọi là phần đáy (pars basalis) và cho các nhánh:

Tai ban dep cua sach tai day

+ Nhánh đáy trước (ramus basalis anterior).

+ Nhánh đáy bên (ramus basalis lateralis).

+ Nhánh đáy giữa (ramus basalis medialis).

+ Nhánh đáy sau (ramus basalis posterior).

Cũng như phế quản, các nhánh của động mạch phổi lại tiếp tục chia nhỏ dần cho tới tận phế nang. Các mao mạch bao quanh phế nang là các mao mạch sẽ chuyển thành các ngành nguyên ủy của tĩnh mạch phổi.

3.3. Tĩnh mạch phổi (venae pulmonales)

Mỗi bên có hai tĩnh mạch phổi, trên và dưới, đổ vào tâm nhĩ trái (Hình 10.11).

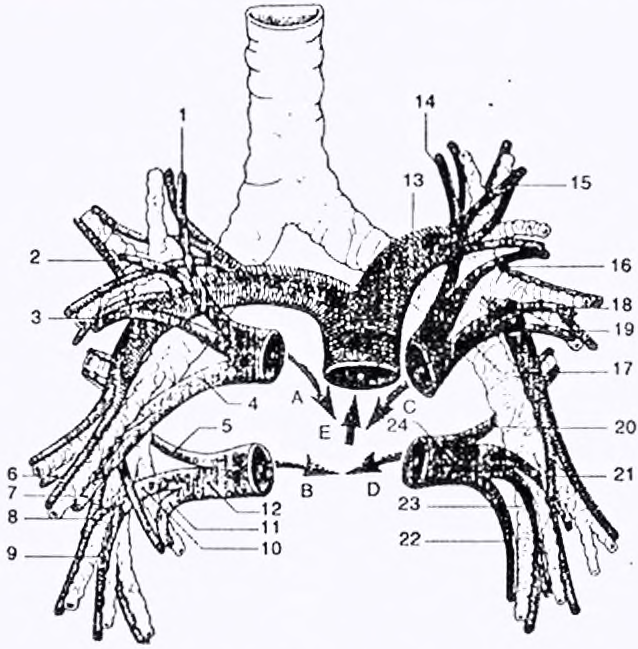

Hình 10.11. Các tĩnh mạch phổi

A. Tĩnh mạch phổi phải trên

B. Tĩnh mạch phổi phải dưới

C. Tĩnh mạch phổi trái trên

D. Tĩnh mạch phổi trái dưới

E. Thân động mạch phổi

1. Nhánh đỉnh; 2. Nhánh sau; 3. Nhánh trước; 4. Nhánh của thuỳ giữa; 5. Nhánh đỉnh; 6. Phần bên; 7. Phần giữa; 8. Phần gian phân thuỳ sau bên; 9. Nhánh đáy trước; 10. Tĩnh mạch đáy trên; 11. Tĩnh mạch đáy dưới; 12. Tĩnh mạch đáy chung 13. Nhánh đỉnh sau; 14. Phần gian phân thuỳ đỉnh sau; 15. Phần gian phân thuỳ đỉnh trước; 16. Nhánh trước; 17. Nhánh lưỡi; 18. Phần trên của nhánh lưỡi; 19. Phần dưới của nhánh lưỡi; 20. Nhánh đỉnh; 21. Phần gian phân thuỳ sau bên; 22. Tĩnh mạch đáy dưới; 23. Nhánh đáy trước; 24. Tĩnh mạch đáy chung.

Ykhoaonline.com

Các lưới mao mạch quanh phế nang sẽ tập trung dần để đổ vào các tĩnh mạch quanh tiểu thuỳ, rồi tiếp tục tạo thành các thân lớn dần cho tới các phân nhánh lớn của tĩnh mạch phổi trên và dưới.

Khác các động mạch đi theo phế quản và nằm ở trục của các đơn vị phân chia của phổi, các tĩnh mạch thường nằm ở chu vi các đơn vị phân chia, nên các nhánh của hai tĩnh mạch phổi chỉ dẫn lưu những vùng có thể gần tương đương các khối trùng lặp với các phân thuỳ phổi, cho nên tên gọi các nhánh cũng không hoàn toàn trùng lặp với các phân thuỳ và mỗi nhánh đều có phần trong phân thuỳ (pars intrasegmentalis) và phần gian phân thuỳ (pars intersegmentalis), hoặc phần trong thuỳ (pars intralobaris) và phần dưới thuỳ (pars infralobaris) (khi nằm ở sát khe phân thuỳ).

3.3.1. Tĩnh mạch phổi phải trên (vena pulmonalis dextra superior)

Do 4 nhánh hợp lại:

– Nhánh đỉnh (ramus apicalis).

– Nhánh trước (ramus anterior). Mỗi nhánh đỉnh và nhánh trước lại do 2 phần trong phân thuỳ và gian phân thuỳ hợp lại tạo thành.

– Nhánh sau (ramus posterior) tạo nên bởi phần dưới thuỳ và phần trong thuỳ.

Ba nhánh này dẫn lưu máu chủ yếu đến từ thuỳ trên phổi phải.

– Nhánh thuỳ giữa (ramus lobi medii) do 2 phân nhánh tĩnh mạch tạo nên: phần bên (pars lateralis) và phần giữa (pars medialis).

3.3.2. Tĩnh mạch phổi phải dưới (vena pulmonalis dextra inferior)

Được tạo nên do nhánh trên và tĩnh mạch đáy chung.

– Nhánh trên (ramus superior) được tạo nên bởi hai phần liên quan với phân thuỳ trên của thuỳ dưới phải: phần trong phân thuỳ và phần gian phân thuỳ.

– Tĩnh mạch đáy chung (V basalis communis): tĩnh mạch đáy chung do tĩnh mạch đáy trên (V. basalis superior) và tĩnh mạch đáy dưới (V. basalis inferior) tạo nên.

Tĩnh mạch đáy trên được tạo thành bởi rễ đáy trước (radix basalis anterior) do sự hợp nhất của 2 phần trong phân thuỳ (pars intrasegmentalis) và gian phân thuỳ (pars intersegmentalis).

3.3.3. Các tĩnh mạch phổi trái trên (venae pulmonalis sinistra superior)

Được tạo nên bởi ba nhánh:

– Nhánh đỉnh sau (ramus apicoposterior).

– Nhánh trước (ramus anterior).

Mỗi nhánh này đều do hai phần hợp thành: phần trong phân thuỳ (pars intrasegmentalis) và phần gian phân thuỳ (pars intersegmentalis).

– Nhánh lưỡi do hai phần tĩnh mạch của lưỡi phổi trái tạo thành: phần trên (pars superior) và phần dưới (pars inferior).

Tai ban dep cua sach tai day

3.3.4. Tĩnh mạch phổi trái dưới (vena pulmonalis simstra inferior)

Cũng như tĩnh mạch phổi phải dưới, được tạo nên bởi:

– Nhánh trên (ramus superior) gồm hai phần: phần trong phân thuỳ (pars intrasegmentalis) và phần gian phân thuỳ (pars intersegmentalis).

– Tĩnh mạch đáy chung (V. basalis communis) do hai tĩnh mạch:

+ Tĩnh mạch đáy trên (V basalis superior) được tạo thành bởi một rễ đáy trước (radix basalis anterior), do hai phần trong phân thuỳ và phần gian phân thuỳ hợp lại.

+ Tĩnh mạch đáy dưới (V. basalis inferior).

3.4. Động mạch và tĩnh mạch phế quản

Là các mạch dinh dưỡng của phổi.

3.4.1. Động mạch

Nuôi dưỡng cây phế quản là các nhánh phế quản (rami bronchiales), nhánh của phần xuống động mạch chủ (pars descendens arotae). Đôi khi các nhánh phế quản tách ra từ động mạch gian sườn sau trên cùng.

Nhánh phế quản qua rốn phổi vào phổi, chạy trên theo mặt trước hoặc mặt sau phế quản, cấp máu cho thành của phế quản và các mô liên kết gian thuỳ.

3.4.2. Các tĩnh mạch phế quản (venae. bronchiales)

Gồm hai hệ thống riêng biệt:

– Các tĩnh mạch sâu bắt đầu từ một lưới mao mạch trong các tiểu phế quản phổi, tiếp nối tự do với các tĩnh mạch phổi. Chúng hợp với nhau tạo thành một thân tĩnh mạch rồi đổ vào tĩnh mạch phổi hoặc vào tâm nhĩ trái.

Các tĩnh mạch nông dẫn máu từ phế quản ngoài phổi, màng phổi tạng và cũng thông nối với tĩnh mạch phổi. Tĩnh mạch nông tận hết bằng cách đổ vào tĩnh mạch đơn và bán đơn phụ.

3.5. Bạch huyết của phổi

Gồm nhiều mạch bạch huyết chạy trong nhu mô phổi đổ vào các hạch bạch huyết phổi, thường nằm trong góc ở giữa chỗ chia đôi của phế quản. Mạch bạch huyết từ các hạch phổi đổ vào các hạch phế quản phổi nằm ở rốn phổi, cuối cùng đổ vào các hạch khí phế quản trên và dưới (nodi lymphatici tracheobronchiales superiores et inferiores) nằm ở chỗ chia đôi của khí quản.

3.6. Thần kinh của phổi

Gồm những nhánh của đám rối phổi (plexus pulmonalis). Đám rối phổi được tạo nên bởi những nhánh phổi ngực (rami pulmonales thoracici) tách từ những hạch giao cảm ngực trên và những nhánh phế quản (rami bronchiales) tách ra từ thần kinh lang thang (nervus vagus – thần kinh X).

Ykhoaonline.com

Các nhánh từ đám rối phổi chạy theo phế quản chính tạo thành một mạng lưới quây xung quanh phế quản, qua rốn phổi vào phổi phân nhánh cho các cơ phế quản, niêm mạc phế quản và cho các phế nang.

4. CUỐNG PHỔI [radix (pediculus) pulmonis]

4.1. Định nghĩa

Cuống phổi bao gồm các thành phần từ ngoài đi vào phổi (phế quản chính, động mạch phổi, động mạch phế quản, thần kinh) hoặc từ trong phổi đi ra (tĩnh mạch phổi, tĩnh mạch phế quản, bạch mạch) qua rốn phổi.

Như vậy các thành phần của cuống phổi gồm 2 phần chính:

– Cuống phổi chức năng: gồm phế quản, động mạch phổi và 2 tĩnh mạch phổi. Chúng là những thành phần rất lớn tham gia trực tiếp vào chức năng hô hấp của phổi, các phẫu thuật viên cần lưu ý khi phẫu thuật phổi.

Phế quản dẫn không khí có oxy từ ngoài vào phổi và dẫn carbonic thải từ phổi ra ngoài. Động mạch phổi dẫn máu thiếu oxy từ tâm thất phải của tim vào phổi. Tĩnh mạch phổi dẫn máu có nhiều oxy từ phổi về tâm nhĩ trái.

– Cuống phổi dinh dưỡng: gồm động mạch phế quản, tĩnh mạch phế quản, thần kinh và bạch huyết, chúng là những thành phần nhỏ.

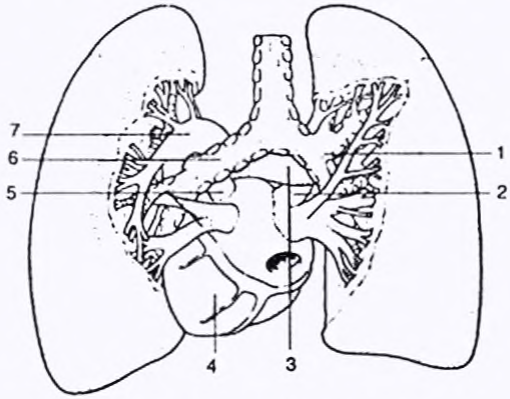

Hình 10.12. Cuống phổi (Nhìn từ phía sau)

1. Phế quản chính phải; 2. Các tĩnh mạch phổi phải; 3. Động mạch phổi phải; 4. Tim; 5. Các tĩnh mạch phổi trái; 6. Phế quản chính trái; 7. Động mạch phổi trái.

4.2. Liên quan giữa các thành phần của cuống phổi với nhau

4.2.1. Phế quản chính (bronchi principales)

Phế quản chính phải to hơn, ngắn hơn, thẳng đứng hơn phế quản chính trái. Vì vậy dị vật thường rơi vào phổi phải (Hình 10.14).

Tai ban dep cua sach tai day

4.2.2. Động mạch phổi

– Động mạch phổi phải (arteria pulmonalis dextra) dài khoảng 5cm, tách ra từ thân động mạch phổi ngay dưới cung động mạch chủ. Từ đó chạy ngang sang phải, lúc đầu ở trước chỗ chia đôi của khí quản, phía sau động mạch chủ và tĩnh mạch chủ trên, nằm dưới phế quản chính phải. Đến rốn phổi, động mạch phổi bắt chéo trước phế quản chính phải ở dưới phế quản thuỳ trên.

– Động mạch phổi trái (arteria pulmonalis sinistra) ngắn và nhỏ hơn động mạch phổi phải. Từ nguyên ủy ở dưới cung động mạch chủ, động mạch phổi trái chạy lên trên, ra sau, bắt chéo ở phía trước rồi vòng lên trên phế quản chính trái ngay trên chỗ tách ra phế quản thuỳ trên trái.

4.2.3. Các tĩnh mạch phổi (venae pulmonales)

Mỗi phổi có 2 tĩnh mạch phổi:

Tĩnh mạch phổi trên (phải và trái) (venae pulmonalis superior dextra et sinistra) từ rốn phổi đi ngang vào trong, nằm ngay bên dưới và hơi ở phía trước động mạch phổi.

– Tĩnh mạch phổi dưới (phải và trái) (venae pulmonalis inferior dextra et sinistra) từ rốn phổi, tĩnh mạch phổi dưới cũng đi ngang vào trong, nằm dưới tĩnh mạch phổi trên, trước dưới phế quản chính và là thành phần thấp nhất của cuống phổi.

4.2.4. Động mạch phế quản (rami bronchiales)

Mỗi cuống phổi thường có một nhánh phế quản tách từ phần ngực của động mạch chủ (pars thoracica aortae) hoặc từ động mạch gian sườn sau trên cùng.

Nhánh phế quản đi trước hoặc sau phế quản để vào phổi.

4.2.5. Tĩnh mạch phế quản

Thường có hai tĩnh mạch phế quản trước và sau đều đi ở phía sau phế quản chính rồi đổ vào tĩnh mạch đơn (bên phải) và tĩnh mạch bán đơn phụ (bên trái).

4.2.6. Bạch huyết

Các hạch bạch huyết phế quản phổi, nhận bạch huyết của phổi rồi đổ vào các hạch khí phế quản trên và dưới. Các hạch này nằm xung quanh phế quản chính và chỗ chia đôi của khí quản.

4.2.7. Thần kinh

Các sợi thần kinh của đám rối phổi thường hợp thành hai đám rối (trước và sau), đan xen ở mặt trước và sau của phế quản chính, giữa các thành phần của cuống phổi.

4.3. Liên quan của cuống phổi với các cơ quan lân cận

4.3.1. Cuống phổi trái

Cuống phổi trái liên quan ở phía sau với phần ngực của động mạch chủ, thần kinh X trái, sau nữa là thực quản; ở phía trên, liên quan với cung động mạch chủ,

Ykhoaonline.com

thần kinh thanh quản quặt ngược trái vòng dưới cung động mạch chủ; ở phía trước với phổi và màng phổi trái.

4.3.2. Cuống phổi phải

Cuống phổi phải liên quan ở phía sau với tĩnh mạch đơn, thần kinh X phải; ở trên với cung tĩnh mạch đơn và ở phía trước với tĩnh mạch chủ trên và thần kinh hoành phải.

5. PHẾ MẠC (pleura)

Cũng như phúc mạc hay màng tim, phế mạc hay màng phổi là một bao thanh mạc bọc lấy phổi, tạo thành một túi kín. Phế mạc gồm hai lá: phế mạc tạng và phế mạc thành, hai lá này liên tiếp với nhau ở quanh rốn phổi. Giữa hai lá là một khoang ảo gọi là ổ phế mạc (cavitas pleuralis).

5.1. Phế mạc tạng (pleura visceralis)

Phế mạc tạng còn được gọi là phế mạc phổi (pleura pulmonalis) là phần thanh mạc bao bọc và dính chặt vào nhu mô phổi. Phế mạc tạng lách vào các khe chếch và khe ngang. Ở quanh rốn phổi, phế mạc tạng quặt lại liên tiếp với phế mạc thành theo hình một cái vợt bóng bàn mà cán vợt quay xuống dưới. Cán vợt là nơi hai lá phế mạc dính vào nhau tạo nên dây chằng phổi (ligamentum pulmonale).

5.2. Phế mạc thành (pleura parietalis)

Là phần thanh mạc phủ mặt trong lồng ngực, áp sát phía ngoài phế mạc tạng và liên tiếp với phế mạc tạng ở rốn phổi. Phế mạc thành được chia thành các phần tương ứng với các mặt của phổi:

Phần sườn (pars costalis) lót mặt trong các xương sườn, khoang gian sườn, mỏm ngang và mặt bên thân các đốt sống ngực. Phần sườn của phế mạc thành ngăn cách với thành ngực bởi một lớp mô liên kết gọi là màng trên phế mạc (membrana suprapleuralis).

Phần hoành (pars diaphragmatica) là phần trên cơ hoành và ngăn cách với cơ hoành bởi một lớp mô liên kết gọi là mạc hoành phế mạc (fascia phrenicopleuralis). Mạc hoành phế mạc và màng trên phế mạc là hai phần của mạc nội ngực (fascia endothoracica), nó tương đương với mạc ngang của ổ bụng.

– Phần trung thất (pars mediastinalis) là phần phủ mặt trung thất của phổi.

Vòm phế mạc (cupula pleurae) là phần trên của phế mạc thành liên tiếp với phần sườn, chụp lên đỉnh phổi.

5.3. Các ngách phế mạc (recessus pleurales)

Các góc nhị diện tạo nên ở nơi hai phần phế mạc thành liên tiếp với nhau gọi là các ngách màng phổi. Các ngách màng phổi tương ứng với các bờ của phổi.

Tai ban dep cua sach tai day

Có các ngách sau:

– Ngách sườn – hoành (recessus costodiaphragmaticus) là nơi phần sườn gặp phần hoành của phế mạc thành.

Như vậy ngách này vòng theo đoạn cong của bờ dưới phổi, nhưng xuống thấp hơn phổi nhiều, và là nơi thấp nhất của ổ phế mạc. Nơi thấp nhất của ngách sườn – hoành, phần sườn và phần hoành của phế mạc thành dính vào nhau, tạo nên vùng im lặng của màng phổi. Trên phim Xquang ngách sườn hoành là một góc nhọn. Khi bị tràn dịch màng phổi ngách sườn – hoành sẽ mất đi.

Ngách sườn – trung thất (recessus costomediastinalis) là nơi phần sườn và phần trung thất của phế mạc thành liên tiếp với nhau. Như vậy sẽ có 2 ngách sườn – trung thất: ngách sườn – trung thất trước nằm dọc theo bờ trước của phổi và ngách sườn – trung thất sau chạy dọc theo bờ sau của phổi.

Ngách hoành – trung thất (recessus phrenicomediastinalis) là nơi gặp nhau giữa phần hoành và phần trung thất của phế mạc thành, nằm dọc theo phần thẳng của bờ dưới phổi.

5.4. Ổ phế mạc (cavitas pleuralis)

Ổ phế mạc là một khoang ảo ở giữa phế mạc tạng và phế mạc thành. Bình thường hai phế mạc này áp sát vào nhau, có thể trượt lên nhau giúp cho phổi dễ dàng giãn nở hoặc co bé lại khi hít vào hoặc thở ra.

Mỗi phổi có một ổ phế mạc. Hai ổ phế mạc phải và trái không thông với nhau.

Khi phế mạc bị viêm, trong ổ phế mạc thường có dịch hoặc mủ. Ổ phế mạc có áp lực âm tính nên khi bị thủng, không khí tràn vào ổ phế mạc gây tràn khí phế mạc, làm cho phổi bị xẹp.

6. ĐỐI CHIẾU CỦA PHỔI VÀ PHẾ MẠC TRÊN LỒNG NGỰC

Đối chiếu của phổi và phế mạc trên lồng ngực thay đổi tuỳ theo người và ngay ở một người nó cũng thay đổi tuỳ theo lúc hít vào hay thở ra. Dưới đây là sự đối chiếu của phổi và phế mạc của một người trưởng thành có lồng ngực trung bình và khi thở bình thường.

6.1. Đối chiếu của phổi lên lồng ngực (Hình 10.13; 10.14; 10.15)

6.1.1. Đỉnh phổi

Điểm cao nhất của đỉnh phổi:

– Ở ngang mức đầu sau xương sườn 1.

– Nhô lên trên xương sườn 1 độ 5cm, trên xương đòn 3cm.

– Cách đường giữa 4cm.

Ykhoaonline.com

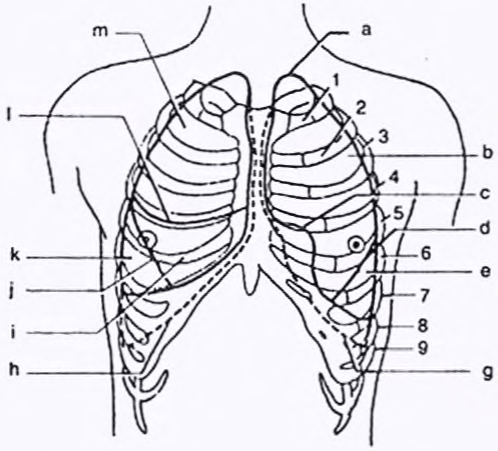

Hình 10.13. Đối chiếu của phổi và màng phổi lên lồng ngực (mặt trước)

a. Đỉnh; b. Thuỳ trên trái; c. Khuyết tim; d. Khe chếch; e. Thuỳ dưới trái; g. Ngách sườn hoành trái; h. Ngách sườn hoành phải; i. Thuỳ giữa phải; j. Khe chếch; k. Thuỳ dưới phải; l. Khe ngang; m. Thuỳ trên phải (Các số từ 1 – 9 chỉ các xương sườn).

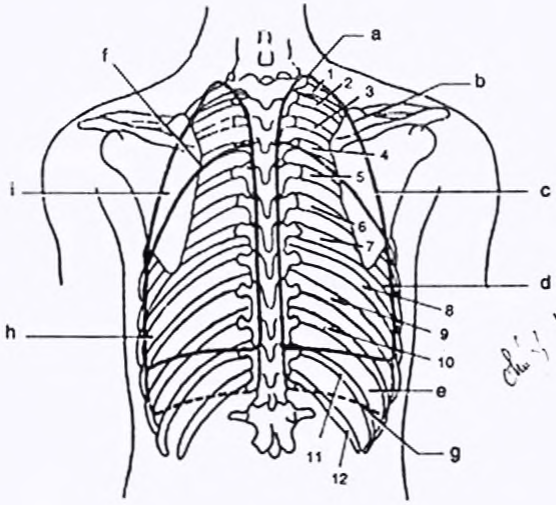

Hình 10.14. Đối chiếu của phổi và màng phổi trên lồng ngực (mặt sau)

a. Đỉnh phổi; b. Thuỳ trên phải; c. Khe chếch; d. Thuỳ dưới phải; e. Xoang sườn hoành; g. Ngách sườn hoành; h. Thuỳ dưới trái; i. Thuỳ trên trái; j. Khe chếch (Các số từ 1 – 12 chỉ các xương sườn).

Tai ban dep cua sach tai day

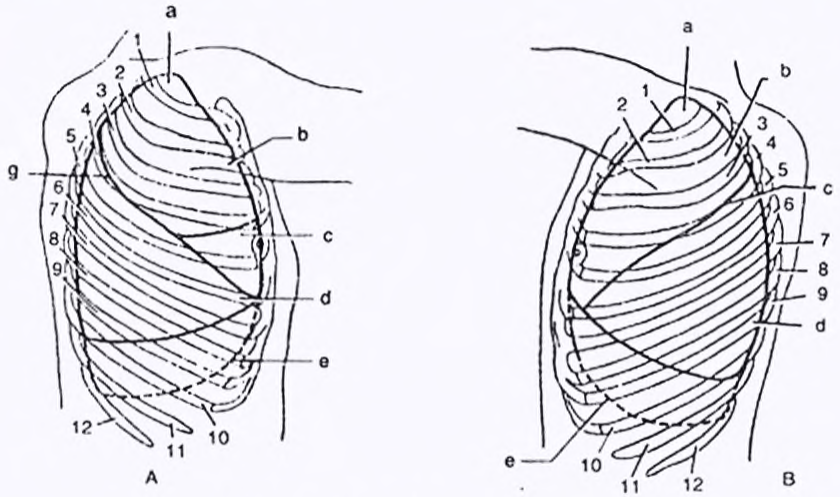

Hình 10.15. Đối chiếu phổi, màng phổi trên lồng ngực
(Các số từ 1 – 12 chỉ các xương sườn)

A. BÊN PHẢI	B. BÊN TRÁI
a. Đỉnh phổi	a. Đỉnh phổi
b. Thuỳ trên	b. Thuỳ trên
c. Thuỳ giữa	c. Khe chếch
d. Thuỳ dưới	d. Thuỳ dưới
e. Ngách sườn hoành	e. Ngách sườn hoành
g. Khe chếch	

6.1.2. Bờ trước

– Phổi phải: bờ trước phổi phải từ điểm cao nhất của đỉnh phổi đi chếch xuống dưới vào trong khớp ức – sườn 1, tiếp tục đi xuống tới sau đường giữa ở ngang mức khớp ức – sườn 2. Từ đó bờ trước phổi phải chạy thẳng xuống dưới tận hết ở đầu ức của sụn sườn 6 và tiếp nối với bờ dưới.

– Phổi trái: giống bờ trước của phổi phải từ điểm cao nhất của đỉnh phổi tới đầu ức sụn sườn 4. Từ đây, vì có khuyết tim nên bờ trước phổi trái chạy vòng ra ngoài và xuống dưới cho tới gần đầu ngoài của sụn sườn 6 thì tiếp nối với bờ dưới.

6.1.3. Bờ dưới

Bắt đầu từ chỗ tận hết của bờ trước (đầu ức của sụn sườn 4 ở bên phải và đầu ngoài sụn sườn 6 ở bên trái) bờ dưới của phổi chạy chếch xuống dưới ra ngoài và ra sau, bắt chéo khoang gian sườn 6 ở đường núm vú, khoang gian sườn 7 ở đường nách, khoang gian sườn 9 trên đường vai, tận hết ở đầu sau xương sườn 11.

6.1.4. Bờ sau

Bờ sau của phổi chạy dọc theo bờ bên cột sống trên các *mỏm* ngang từ đốt sống ngực 2 tới đốt sống ngực 11.

Ykhoaonline.com

6.1.5. Các khe gian thuỳ

– Khe chếch: đầu sau trên của khe tương ứng với đầu sau khoang gian sườn 3. Đầu trước dưới của khe ở chỗ nối giữa xương sườn 6 và sụn sườn 6. Khe chếch của cả hai phổi phải và trái có sự đối chiếu giống nhau.

– Khe ngang: tách từ khe chếch ở ngang mức khoang gian sườn 4 trên đường nách. Từ đó khe chạy ngang ra trước, chiếu lên phía trước sụn sườn 4.

6.2. Đối chiếu của phế mạc trên lồng ngực

6.2.1. Vòm phế mạc

Điểm cao nhất của vòm phế mạc đối chiếu lên lồng ngực tương ứng với điểm cao nhất của đỉnh phổi.

6.2.2. Ngách sườn – trung thất trước

– Ở bên phải: giống đối chiếu của bờ trước phổi phải.

– Ở bên trái: giống đối chiếu của bờ trước phổi trái cho tới đầu ức sụn sườn 4. Từ sụn sườn 4 trở xuống thì ngách sườn – trung thất trước lách vào gần đường giữa hơn và khi tới sụn sườn 6 cách đường giữa khoảng 2cm thì liên tiếp với ngách sườn – hoành.

6.2.3. Ngách sườn hoành

Bắt đầu từ chỗ tận hết của ngách sườn – trung thất trước, ngách sườn – hoành chạy chếch xuống dưới, ra ngoài và vòng ra sau, gặp xương sườn 10 ở đường nách giữa, xương sườn 11 ở cách đường giữa 10cm và tận hết ở khe giữa đốt sống ngực 12 và đốt sống thắt lưng 1.

6.2.4. Ngách sườn – trung thất sau

Đối chiếu của ngách sườn – trung thất sau giống bờ sau của phổi, nhưng tận hết ở thấp hơn, tới khe giữa đốt sống ngực 12 và đốt sống thắt lưng 1.

7. HÌNH ẢNH XQUANG CỦA PHỔI

Khi chụp Xquang lồng ngực ta thấy ở hai bên hình ảnh trong sáng của phổi quây lấy bóng mờ của tim ở giữa. Ở gần đỉnh phổi có bóng xương đòn cắt ngang chia thành hai phần: phần trên đòn và phần dưới đòn.

Ở phần dưới đòn có các bóng của xương sườn và chỉ trông thấy rõ phổi ở trong các khoang gian sườn. Khi chiếu, muốn nhìn thấy rõ những nơi bị che lấp, có thể bảo bệnh nhân thở ra, hít vào, các xương sườn và xương đòn sẽ đưa lên hay hạ xuống cho phép ta có thể xem được các phần bị che lấp.

Ở sát hai bên bóng tim (khoảng từ xương sườn 2 tới xương sườn 5, có hai đám mờ sẫm, đó là rốn phổi. Bóng rốn phổi trái bé hơn, hẹp hơn và cao hơn bóng rốn phổi phải. Từ rốn phổi tỏa ra phía ngoài những vết mờ nhạt dần, đó là các thành phần của cuống phổi đi vào phổi và phân chia nhỏ dần trong phổi. Hai bên phía ngoài của đáy phổi, ta thấy hình một cung nhọn, đó là ngách sườn – hoành của phế mạc. Không nhìn thấy góc nhọn này khi bị tràn dịch phế mạc.

Tai ban dep cua sach tai day

11. ĐẠI CƯƠNG VỀ HỆ TUẦN HOÀN

Hệ thống tuần hoàn bao gồm các cơ quan vận chuyển các chất hữu cơ cho cơ thể sống. Các cơ quan này gồm các mạch máu và tim. Các mạch máu là các ống dẫn để lưu thông máu và bạch huyết. Máu lưu thông trong các mạch máu mang các chất dinh dưỡng hấp thụ được từ cơ quan tiêu hoá đến các cấu trúc của cơ thể, đồng thời mang oxy từ phổi đến các tế bào của các mô trong cơ thể. Máu còn mang các chất thải từ những mô này đến cơ quan bài tiết và khí carbonic đến phổi. Trong hệ thống tuần hoàn, tim – một khối cơ rỗng với một hệ thống buồng tim và van tim rất tinh vi, đóng vai trò như một cái bơm vừa đẩy máu vào các động mạch đi nuôi cơ thể, vừa nhận máu trở về từ các mô cơ thể qua hệ thống tĩnh mạch.

Tuỳ theo tính chất của dịch lưu thông, người ta có thể phân chia hệ thống tuần hoàn ở động vật cao cấp thành hai hệ thống:

– Hệ tuần hoàn máu.

– Hệ bạch huyết.

1. PHÔI THAI HỌC HỆ TUẦN HOÀN

1.1. Sự phát triển của tim (Hình 11.1)

1.1.1. Tim nguyên thuỷ

Đầu tiên trung bì tạo tim tách thành hai lá: lá thành và lá tạng. Hai lá này định ranh giới cho khoang màng ngoài tim tương lai. Trong lá tạng của trung bì tạo tim cũng xuất hiện những đám tế bào trung mô tụ đặc, chúng tạo nên ở mỗi bên một ống tim nội mô nằm gần nội bì. Sau đó hai ống tim ở hai bên tiến lại gần nhau dọc đường giữa rồi sát nhập thành một ống tim duy nhất nằm ở mặt bụng của ruột trước.

a) Phát triển của thành ống tim nguyên thuỷ

Sau khi đã sát nhập để trở thành ống tim nội mô nguyên thuỷ, lá tạng của khoang ngoại tâm mạc dày lên gọi là lớp áo cơ – ngoại tâm mạc và là nguồn gốc của cơ tim và ngoại tâm mạc tạng. Những tế bào trung mô nằm sát với nội mô sẽ tạo thành nội tâm mạc. Như vậy ngoại tâm mạc tạng được tạo nên bởi trung biểu mô, còn cơ tim được tạo nên bởi các tế bào trung mô. Mô nút (hệ thống thần kinh tự động của tim tương lai) là do các tế bào cơ tim vẫn giữ tính cách phôi thai tạo nên.

Ykhoaonline.com

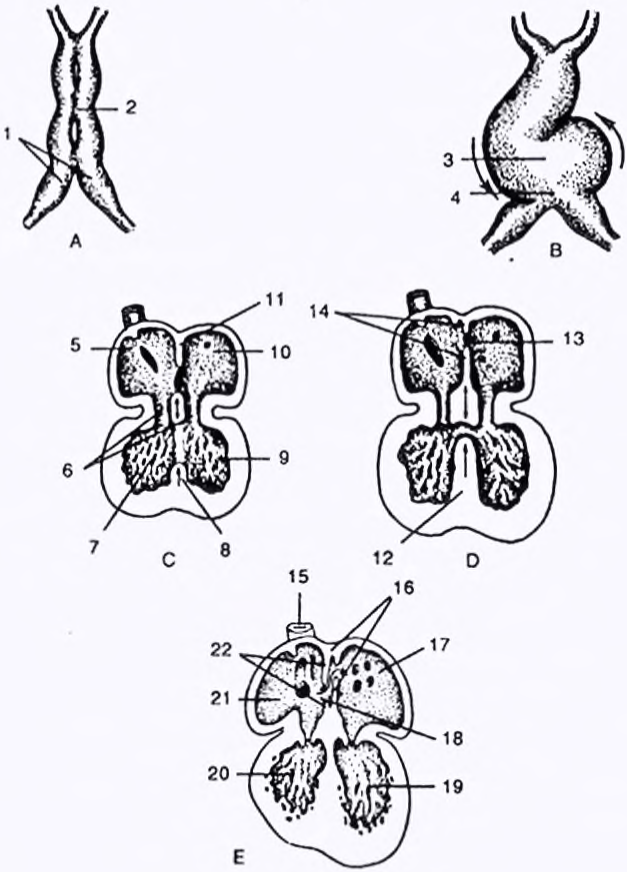

Hình 11.1. Sự phát triển của tim

A. Phôi 20 ngày với hai ống tim; B. Phôi 22 ngày, 2 ống tim đã nhập thành 1 ống tim gấp khúc do việc phát triển dài ra của tim trong một khoang ngoại tâm mạc chật hẹp; C. Phôi 31 ngày, sau khi tăng trưởng, vách gian nhĩ tiên phát và vách gian thất phát triển về phía trung tâm của tim; Đ. Phôi 35 ngày sau khi tăng trưởng – vách gian nhĩ tiên phát đã hoàn thành. Lỗ bầu dục mở ra trên vách – vách gian thất gần hoàn thành; E. Giai đoạn phôi cuối cùng của vách gian nhĩ – Máu từ tâm nhĩ phải có thể chảy qua lỗ bầu dục vào nhĩ trái.

1. Hai ống tim chưa hòa hợp; 2. Nối hai ống tim đã hợp với nhau; 3. Tâm thất; 4. Tâm nhĩ; 5. Tâm nhĩ phải; 6. Ống nhĩ thất; 7. Tâm thất phải; 8. Vách gian thất; 9. Tâm thất trái; 10. Tâm nhĩ trái; 11. Vách tiên phát; 12. Vách gian thất; 13. Lỗ bầu dục; 14. Vách tiên phát. 15. Tĩnh mạch chủ trên; 16. Vách tiên phát; 17. Tâm nhĩ trái; 18. Lỗ bầu dục; 19. Tâm thất trái; 20. Tâm thất phải; 21. Tâm nhĩ phải; 22. Vách thứ phát.

Trong quá trình phát triển, ống tim nguyên thuỷ lùi dần vào khoang ngoại tâm mạc và được gắn tạm thời vào mặt lưng của khoang ngoại tâm mạc bởi một lá trung bì gọi là mạc treo tim lưng. Khi trở thành một ống tim nội mô duy nhất,

Tai ban dep cua sach tai day

đoạn giữa của mạc treo này bị tiêu đi. Ống tim nội mô chỉ còn được treo vào mạc treo tim lưng bởi hai đầu.

b) Hình dạng bên ngoài của ống tim nguyên thuỷ

Cho tới cuối tuần thứ tư, tim hãy còn là một ống tương đối thẳng, các buồng tim thông với nhau xếp thành một chuỗi dài. Trên ống tim nguyên thuỷ, ta có thể phân biệt được 5 đoạn theo hướng đầu đuôi:

Hành động mạch chủ, hành tim, tâm thất nguyên thuỷ, tâm nhĩ nguyên thuỷ, xoang tĩnh mạch.

Năm đoạn này ngăn cách nhau ở bên trong bởi những chỗ lồi lên của nội tâm mạc, tương ứng với mặt ngoài là 4 rãnh theo thứ tự như sau: rãnh liên hành, rãnh hành – thất, rãnh nhĩ – thất, rãnh nhĩ xoang.

Hành động mạch chủ liên tiếp với rễ của các động mạch chủ bụng.

Những rễ này được tạo ra đồng thời với hai ống tim nội mô. Khi hai ống tim nội mô sát nhập với nhau, những rễ động mạch chủ bụng tồn tại dưới dạng cấu trúc kép.

Xoang tĩnh mạch là đầu sau của ống tim, cũng là một cấu trúc kép, gồm một đoạn ngang và hai sừng bên. Mỗi sừng có 3 tĩnh mạch mở vào, theo thứ tự từ phía bên vào giữa là: tĩnh mạch chính chung do hai tĩnh mạch chính trước và sau hợp lại, tĩnh mạch rốn và tĩnh mạch noãn hoàng.

1.1.2. Sự dài ra và gấp khúc của ống tim nguyên thuỷ

Lúc đầu tim là một ống gần như đứng thẳng, đoạn hành – thất nằm trong khoang ngoại tâm mạc, đoạn tâm nhĩ nguyên thuỷ và đoạn xoang tĩnh mạch nằm ở ngoài khoang ngoại tâm mạc tức là nằm trong trung mô của vách ngăn cách khoang ngực với khoang bụng (vách ngang). Sau đó, do sự phát triển mạnh của đoạn hành – thất và do hai đầu của ống tim cố định vào mạc treo tim lưng, ống tim nguyên thuỷ phải gấp lại khi nó dài ra. Chỗ gấp là rãnh nhĩ – thất phải và rãnh hành – thất trái. Những rãnh này ngày càng sâu hơn, còn các rãnh khác thoái triển do các buồng tim bành trướng.

Do việc gấp lại, nên đoạn đầu của ống tim là các đoạn hành tim và tâm thất nguyên thuỷ di chuyển về phía bụng và phía đuôi thai, hơi lệch sang bên phải. Các đoạn tâm nhĩ nguyên thuỷ và xoang tĩnh mạch di chuyển về phía đầu và phía lưng, hơi lệch sang trái.

1.1.3. Sự bành trướng không đều của các đoạn ống tim nguyên thuỷ

– Hành động mạch chủ còn gọi là hành động mạch, có 2 đoạn:

+ Thân động mạch là đoạn xa, đại diện cho gốc và đoạn gần của động mạch chủ và động mạch phổi.

+ Nón động mạch là đoạn gần sẽ tạo ra phễu của hai tâm thất.

Hành tim: bành trướng trở thành thất phải

Ykhoaonline.com

– Đoạn nối hành – thất (tương đương với rãnh hành – thất) tạo nên lỗ gian thất.

– Tâm thất nguyên thuỷ: mặt trong tâm thất nguyên thuỷ từ nhẵn chuyển sang lồi lõm và được gọi là tâm thất trái nguyên thuỷ. Phần lớn tâm thất trái nguyên thuỷ tạo nên tâm thất trái vĩnh viễn còn hành tim được coi là tâm thất phải vĩnh viễn.

– Đoạn nối nhĩ thất hẹp, tạo ra ống nhĩ thất thông đoạn bên trái của tâm nhĩ nguyên thuỷ với tâm thất nguyên thuỷ.

– Tâm nhĩ nguyên thuỷ: từ một cấu trúc kép nằm ngoài khoang ngoại tâm mạc, hai khoang trái và phải của đoạn tâm nhĩ nguyên thuỷ sát nhập với nhau trong khoang ngoại tâm mạc để tạo nên một tâm nhĩ duy nhất, rồi bành trướng sang hai bên, đến ôm lấy đoạn trên của hành tim và đoạn thân – nón động mạch. Tâm nhĩ nguyên thuỷ tạo ra hai tâm nhĩ phải và trái.

Xoang tĩnh mạch: xoang tĩnh mạch góp một phần lớn vào sự tạo ra tâm nhĩ vĩnh viễn.

Lúc đầu, giữa đoạn ngang của xoang tĩnh mạch và tâm nhĩ nguyên thuỷ có một lỗ thông rộng. Sau đó lỗ thông hẹp lại và đi chuyển sang phải do sự phát triển của một nếp gấp gọi là nếp nhĩ – xoang ngăn phần bên trái của xoang tĩnh mạch với phần bên trái của tâm nhĩ nguyên thuỷ. Sau khi tĩnh mạch rốn trái và tĩnh mạch noãn hoàng trái cũng teo đi và biến mất, sừng trái mất đi vai trò quan trọng của nó. Sau đó tĩnh mạch chung trái cũng teo đi và phần lớn biến mất, đoạn xa của sừng trái được đại diện bởi tĩnh mạch chéo, còn đoạn gần được đại diện bởi xoang vành.

Sau đó, sừng phải của xoang tĩnh mạch và các tĩnh mạch ở bên phải mở vào xoang tăng kích thước khá mạnh. Lỗ giữa xoang và tâm nhĩ phải gọi là lỗ xoang – nhĩ được kèm ở mỗi bên bởi một nếp van: các van tĩnh mạch phải và trái. Hai nếp van này hợp với nhau ở phía trên và sau tạo thành mào gọi là vách giả. Sau khi sừng phải sát nhập vào tâm nhĩ phải, các van tĩnh mạch phải và trái lại sát nhập vào vách gian nhĩ đang phát triển. Đoạn dưới của van tĩnh mạch phải hợp với vách liên nhĩ chen vào giữa tĩnh mạch noãn hoàng phải (tĩnh mạch chủ dưới tương lai) và lỗ xoang vành. Phần còn lại của van tĩnh mạch phải được chia làm hai phần: van tĩnh mạch chủ dưới và van xoang vành.

1.1.4. Sự tạo ra các vách ngăn tim

a) Sự ngăn ống nhĩ thất và sự tạo ra các van ba lá và hai lá.

– Sự ngăn ống nhĩ thất:

Sự lớn lên của tâm nhĩ nguyên thuỷ xảy ra cùng với đoạn nối nó với tâm thất nguyên thuỷ và sự bành trướng của hành tim. Lúc này, buồng tâm nhĩ thông với cả hai buồng tâm thất qua ống nhĩ thất chung. Ống bị ngăn bởi hai gờ: gờ nội tâm mạc lưng và gờ nội tâm mạc bụng. Các gờ này được cấu tạo bởi trung mô và nội tâm mạc, xuất hiện vào cuối tuần thứ tư.

Tai ban dep cua sach tai day

Chúng phát triển tiến lại gần nhau và gắn lại với nhau, tạo ra vách trung gian, ngăn ống nhĩ thất thành hai phần: phần bên phải có van ba lá sẽ phát triển, phần bên trái có van hai lá.

– Sự tạo ra van ba lá và van hai lá:

Sau khi hai gờ nội tâm mạc bụng và lưng đã sát nhập với nhau, mỗi lỗ nhĩ thất phải hay trái được vây quanh bởi hai khối trung mô. Sau đó các gờ nội tâm mạc trở nên rỗng ở mặt trông vào tâm thất và các lá van được tạo ra, chỉ gắn vào thành tâm thất bởi những dây cơ, rồi những sợi cơ này thoái hoá và được thay thế bởi mô liên kết. Như vậy những lá van được cấu tạo bởi mô liên kết và được phủ bởi nội tâm mạc. Bằng cách ấy, ở ống nhĩ thất trái, van hai lá được hình thành và van ba lá ở ống nhĩ thất phải cũng được tạo thành.

b) Sự ngăn tâm nhĩ và sự tiếp tục biệt hoá của tâm nhĩ

Sự ngăn tâm nhĩ: do sự nở ra sang hai bên của tâm nhĩ nguyên thuỷ và do sự tạo ra vách trung gian, nửa phải của tâm nhĩ nguyên thuỷ thông với tâm thất phải và nửa trái thông với tâm thất trái. Sự ngăn tâm nhĩ nguyên thuỷ thành tâm nhĩ phải và tâm nhĩ trái là do sự xuất hiện hai vách ngăn: vách nguyên phát và vách thứ phát.

+ Vách nguyên phát xuất hiện vào cuối tuần thứ tư dưới hình thức một mào hình lưỡi liềm ở đoạn sau và trên của tâm nhĩ nguyên thuỷ, rồi phát triển về phía các gờ nội tâm mạc đã được tạo ra, các đầu của hình lưỡi liềm của vách tiếp với các gờ nội tâm mạc đã được tạo ra ở ống nhĩ thất và tạo ra một lỗ liên nhĩ gọi là lỗ nguyên phát nằm chen vào giữa vách nguyên phát và vách trung gian. Sau đó, do sự phát triển của các gờ nội tâm mạc lưng và bụng, lỗ nguyên phát bị khép kín, đoạn trên của vách nguyên phát bị tiêu huỷ, tạo nên lỗ thông liên nhĩ thứ phát.

+ Vách thứ phát: khi sừng phải xoang tĩnh mạch sát nhập với khoang tâm nhĩ phải thì ở phía trên của khoảng gian vách – van, xen giữa van tĩnh mạch phải và vách nguyên phát xuất hiện một chỗ lồi thứ hai, tạo ra vách thứ phát, vách có một bờ tự do. Đầu trước của vách lan xuống dưới tới tận ống nhĩ thất. Sau đó van tĩnh mạch trái cũng như vách giả đến sát nhập vào mặt phải vách thứ phát, làm cho vách dày lên. Cuối cùng, bờ lõm tự do của vách thứ phát đến phủ lỗ thứ phát, làm cho lỗ thông giữa hai tâm nhĩ trở thành một khe chếch từ dưới lên trên và từ phải sang trái, gọi là lỗ bầu dục.

– Sự tiếp tục biệt hoá của tâm nhĩ:

Các tâm nhĩ phải và trái lớn lên. Lúc đầu có một tĩnh mạch phổi duy nhất phát triển do sự nẩy mầm của thành sau tâm nhĩ trái, ở bên trái vách nguyên phát. Tĩnh mạch này đến nối với phức hợp tĩnh mạch lá tạng ở vùng những mầm phổi phát triển. Khi tâm nhĩ trái phát triển to ra, một phần thành của những tĩnh mạch ấy sát nhập vào thành tâm nhĩ trái, tạo ra một vùng nhẵn và rộng của thành nhĩ trái ở người trưởng thành.

Khi trẻ ra đời, có 4 tĩnh mạch phổi đổ vào tâm nhĩ trái.

Ykhoaonline.com

c) Sự ngăn tâm thất

Sau khi ống tim gấp khúc, hành tim và tâm thất nguyên thuỷ chỉ ngăn cách nhau một phần bởi mào hành – thất được tạo ra do sự phát triển mạnh của đoạn lưng rãnh hành thất trái. Sau đó, mào này thoái hoá làm cho tâm thất nguyên thuỷ thông trực tiếp với hành động mạch chủ qua hành tim. Lúc này máu từ tâm thất, qua hành tim ra hành động mạch chủ. Như vậy động mạch chủ nhận máu của cả hai tâm thất tương lai.

Sự ngăn tâm thất được tiến hành do vách gian thất nguyên thuỷ xuất hiện ở đoạn đuôi và ranh giới giữa hành tim và tâm thất nguyên thuỷ, tạo ra phần cơ của vách gian thất vĩnh viễn và phát triển về phía vách trung gian tương lai. Sự phát triển này làm hẹp lối thông giữa các tâm thất và tạm thời tạo ra lỗ thông gian thất.

Lỗ này nhanh chóng bị bịt do sự phát triển của những gờ nội tâm mạc lưng và bụng của hai cái mào nảy ra từ hành động mạch chủ (mào thân nón). Các gờ và mào này cùng với bờ tự do của vách gian thất nguyên thuỷ tạo ra phần màng của vách gian thất vĩnh viễn.

d) Sự ngăn thân nón động mạch và sự tạo ra những van động mạch chủ và van động mạch phổi

– Sự ngăn thân – nón động mạch:

Ta thấy tâm thất phải chiếm vị.trí dưới bụng hơn tâm thất trái, trong khi đó đoạn xa của thân – nón động mạch, thân chung động mạch phổi lại nằm về phía lưng so với động mạch chủ, nên phải có một vách xoắn. Vách xuất hiện như hai cái mào, gọi là mào thân – nón có đường đi xoắn. Ở gần tim hai mào này nằm trên mặt phẳng đứng thẳng, nên có mào bụng và mào lưng. Càng xa tim mào bụng càng di chuyển sang trái để khi tới đoạn cuối của thân – nón động mạch thì nằm ở phía sau, lệch sang phải. Mào lưng di chuyển sang phải tới đoạn cuối của thân – nón động mạch thì nằm ở phía trước và lệch sang trái.

Sự ngăn thân – nón động mạch làm cho tâm thất trái thông với động mạch chủ, còn tâm thất phải thông với thân chung động mạch phổi và kết thúc bằng sự sát nhập của hai cái mào ấy để chia thân – nón động mạch thành hai phần xoắn lấy nhau.

– Sự tạo ra van động mạch chủ và động mạch phổi:

Ở vị trí tương ứng với hai mào trên, trên mặt ngoài của thân – nón động mạch có hai rãnh. Các rãnh này lõm sâu xuống làm hai động mạch ngăn cách nhau hoàn toàn. Ở thành bên các động mạch này xuất hiện hai chỗ dày lên tạo thành hai cái gờ. Các gờ này tiếp xúc với 2 cái mào đã gắn với nhau, tạo ra các van động mạch chủ và động mạch phổi.

Tai ban dep cua sach tai day

1.1.5. Những dị tật bẩm sinh

a) Những dị tật do ngăn tâm nhĩ

– Thông liên nhĩ: tật còn lỗ bầu dục, hoặc do rối loạn phát triển vách gian nhĩ, hoặc do bất sản hoàn toàn vách gian nhĩ.

– Phì đại tâm thất phải và teo tim trái do khép lỗ bầu dục trước khi trẻ ra đời.

b) Dị tật do ngăn ống nhĩ – thất

– Tật còn ống nhĩ thất chung do gờ nội tâm mạc kém phát triển, thường kết hợp với tật thông liên nhĩ và tật thông liên thất.

Thiếu các lá van của van ba lá do lỗ nhĩ – thất bị bịt trong giai đoạn phát triển sớm.

c) Dị tật của vách liên thất

– Bất sản toàn bộ các thành phần tạo ra vách liên thất, thường dẫn tới tật tim ba ngăn: hai tâm nhĩ chỉ có một tâm thất.

Bất sản đoạn màng vách liên thất: thông liên thất phần màng.

– Bất sản đoạn cơ vách liên thất: thông liên thất phần cơ.

d) Những dị tật do ngăn thân – nón động mạch

– Còn thân động mạch chung do không phát triển mào thân – nón động mạch.

– Chuyển chỗ của các mạch máu: động mạch chủ và thân động mạch phổi đổi chỗ.

– Bất thường về vị trí thân – nón động mạch: thân – nón động mạch lệch sang trái hoặc lệch sang phải.

1.2. Sự phát triển của hệ động mạch

Đồng thời với sự tạo ra ống tim nội mô, trong phôi cũng xảy ra sự hình thành các mạch máu.

Hai rễ động mạch chủ bụng được tạo ra cùng lúc với hai ống tim nội mô, mỗi rễ nối với một ống tim. Khi hai ống tim sát nhập để tạo ra một ống tim duy nhất thì hai rễ động mạch chủ bụng vẫn tồn tại dưới dạng một cấu trúc kép. Sau một đoạn ngắn tiến về phía đầu phôi, hai động mạch này cong về phía lưng, rồi quặt về phía đuôi phôi tạo thành hai động mạch chủ lưng. Hai động mạch này nối với nhau ở đầu sau (đầu hướng về phía đuôi phôi) tạo thành một động mạch chủ lưng, nằm giữa ruột nguyên thuỷ và dây sống.

Tiếp theo, trong các cung mang xuất hiện những động mạch nhỏ tạo thành các cung động mạch nối động mạch chủ bụng với động mạch chủ lưng. Mỗi cung mang có một cung động mạch.

Những động mạch chủ lưng cho các nhánh bên gọi là các động mạch gian đốt (động mạch gian khúc nguyên thuỷ) nằm giữa hai khúc nguyên thuỷ kề liền nhau.

Mỗi động mạch gian đốt chia làm 3 nhánh: nhánh lưng, nhánh bụng và nhánh bên (Hình 11.2).

Ykhoaonline.com

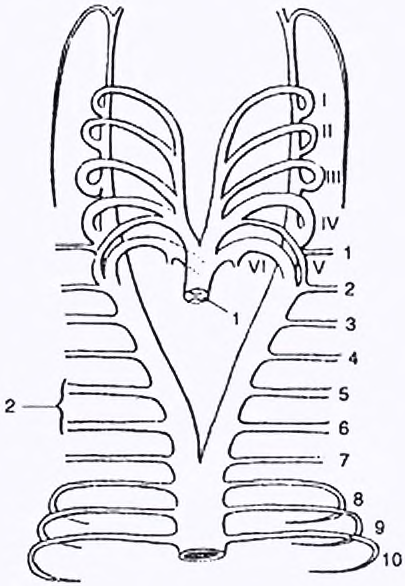

Hình 11.2. Sơ đồ hệ các cung động mạch và các động mạch tiết đoạn cổ và ngực đầu tiên. Giai đoạn sớm của phôi, trước khi có sự biệt hoá của các mạch máu

1. Hành động mạch; 2. Các động mạch cánh tay.

1.2.1. Các cung động mạch chủ

a) Thời gian xuất hiện

Ở phôi người có 5 đôi cung động mạch chủ, phát triển không đồng thời. Các đôi cung này lần lượt xuất hiện từ ngày thứ 17 đến cuối tháng thứ nhất của phôi kỳ. Ở phôi người đôi cung thứ năm không phát triển và khi đôi cung này xuất hiện thì đôi cung xuất hiện trước bắt đầu thoái hoá. Đến tuần thứ sáu của phôi kỳ, chỉ có 3 đôi cung động mạch thứ ba, thứ tư và thứ năm phát triển.

b) Tiến triển của các cung động mạch chủ (Hình 11.3).

– Cung thứ nhất, biến đi rất sớm chỉ còn một đoạn ngắn trở thành động mạch hàm trên.

– Cung thứ hai sinh ra động mạch của xương móng và xương bàn đạp.

– Cung thứ ba tạo nên đoạn gần của động mạch cảnh, còn đoạn xa do phần động mạch chủ lưng ở trên cung thứ nhất.

Những đoạn động mạch chủ bụng ở trên cung động mạch thứ 3 tạo ra động mạch cảnh ngoài, còn đoạn động mạch chủ bụng xen giữa cung thứ 3 và cung thứ 4 tạo ra động mạch cảnh chung.

Tai ban dep cua sach tai day

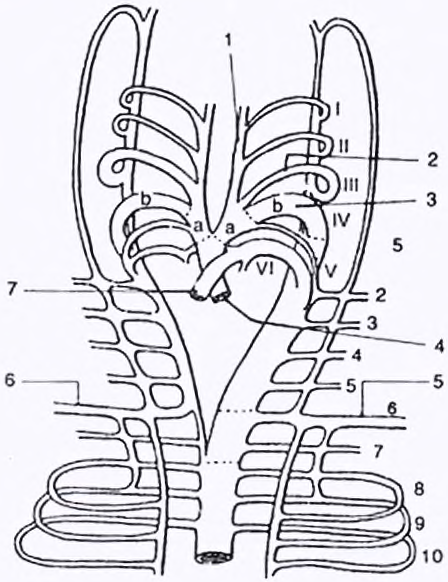

Hình 11.3. Sơ đồ các mạch phát sinh từ hành động mạch, các cung động mạch chủ và các động mạch tiết đoạn

1. Động mạch cảnh ngoài; 2. Động mạch cảnh trong; 3, 4. Động mạch chủ; 5. Động mạch dưới đòn trái; 6. Động mạch dưới đòn phải; 7. Động mạch phổi.

Cung thứ 4: cung thứ 4 bên trái góp phần tạo ra cung động mạch chủ, cung bên phải tạo ra đoạn gần của động mạch dưới đòn phải. Đoạn xa của động mạch dưới đòn phải và toàn bộ động mạch dưới đòn trái phát sinh từ động mạch gian đốt thứ 7.

Những đoạn động mạch chủ bụng nằm xen giữa các cung thứ 4 và thứ 5.

Ở bên phải tạo ra thân động mạch tay đầu và ở bên trái tạo ra đoạn lên của cung động mạch chủ.

Cung thứ 5, đoạn gần của cung này tạo ra ở mỗi bên một động mạch phổi, đoạn xa ở mỗi bên nối với rễ động mạch chủ lưng tạo ra một ống động mạch. Ống động mạch bên phải biến đi sớm. Ống bên trái tồn tại, sau khi trẻ ra đời thì thoái hoá biến thành dây chằng động mạch.

Đoạn động mạch chủ lưng bên phải nằm chen giữa động mạch gian đốt thứ bảy phải với chỗ nối với động mạch chủ lưng trái thì thoái hoá. Như vậy, phần xuống của cung động mạch chủ ở vùng ngực hoàn toàn phát sinh từ đoạn động mạch chủ lưng trái, từ cung thứ 4 đến động mạch gian đốt thứ 7 (Hình 11.4).

Ykhoaonline.com

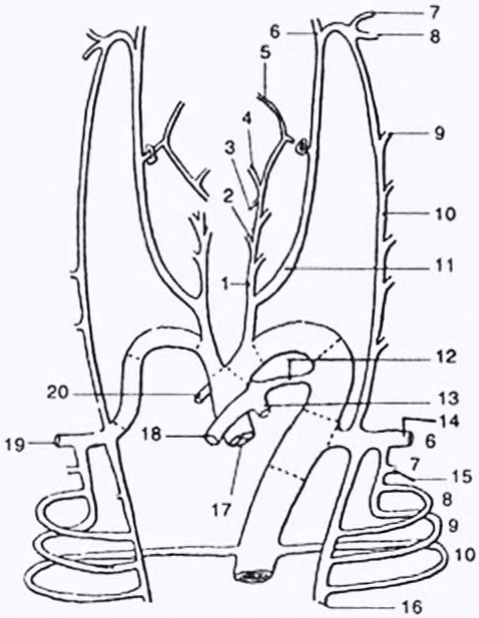

Hình 11.4. Sơ đồ sự phát sinh của các mạch máu ở thai nhi

1. Động mạch cảnh ngoài, 2. Động mạch lưỡi; 3. Động mạch huyệt răng dưới; 4. Động mạch hàm trên; 5. Động mạch màng não giữa; 6. Động mạch mắt; 7. Động mạch não trước; 8. Động mạch não giữa; 9. Động mạch não sau; 10. Động mạch đốt sống; 11. Động mạch cảnh trong; 12. Ống động mạch; 13. Động mạch phổi trái; 14. Động mạch dưới đòn trái; 15. Động mạch cổ lên; 16. Động mạch ngực trong; 17. Động mạch chủ; 18. Thân động mạch phổi; 19. Động mạch dưới đòn phải; 20. Động mạch phổi phải.

1.2.2. Các động mạch gian đốt (gian khúc nguyên thuỷ)

Là những nhánh của động mạch chủ lưng, xuất hiện sớm. Mỗi nhánh cho 3 loại nhánh tạng.

a) Các động mạch tạng bụng

Lúc đầu là đôi động mạch noãn hoàng nguyên thuỷ. Về sau các động mạch tạng bụng được sắp đặt có tính chất phân đốt và được phân bố trong lá tạng trung bì cho các bộ phận phát sinh từ ruột nguyên thuỷ. Số lượng các động mạch dần dần giảm đi, một vài nhánh tồn tại tạo thành các động mạch giữa nằm trong mạc treo ruột lưng. Sau này, những nhánh này được đại diện bởi ba thân động mạch:

– Động mạch thân tạng.

– Động mạch mạc treo tràng trên.

– Động mạch mạc treo tràng dưới.

Chúng tưới máu cho ruột trước, ruột giữa và ruột sau.

Tai ban dep cua sach tai day

b) Các động mạch tạng bên

Các động mạch này tưới máu cho trung bì trung gian và chỉ phát triển mạnh ở vùng có mầm của tiền thận, trung thận và hậu thận. Đó là các động mạch thận, động mạch thượng thận, động mạch hoành dưới và động mạch sinh dục.

c) Các động mạch tạng lưng

Các động mạch này được phân bố từ chỗ ngang mức với các khúc nguyên thuỷ chẩm tới các khúc nguyên thuỷ cùng. Chúng chạy ra phía lưng để vòng quanh mặt bên các thân đốt sống và mặt trước đầu sau các xương sườn rồi chia làm hai nhánh: nhánh lưng và nhánh bên. Những nhánh lưng tiến về phía sau phân nhánh cho tuỷ sống, ống sống, màng não tuỷ. Những nhánh bên tận hết bởi những nhánh nối để nối với những nhánh tương ứng bên đối diện tại đường giữa.

Ở vùng ngực và vùng thắt lưng trên, các động mạch tạng lưng trở thành các động mạch gian sườn và động mạch thắt lưng.

Ở phía đầu phôi, những biến đổi của động mạch gian đốt cổ có liên quan đến sự phát triển của cổ và chi trên. Những biến đổi này gồm sự tạo thành nhánh nối dọc ở vị trí trước và sau xương sườn, sau mỏm ngang và sự biến mất của nhánh phát sinh từ động mạch gian đốt thứ sáu ở vùng cổ.

Nhánh nối sau xương sườn ở khoảng giữa khúc nguyên thuỷ cổ 6 và khúc nguyên thuỷ cổ 7 dài ra để tạo thành đoạn động mạch đốt sống nằm trong lỗ mỏm ngang các đốt sống cổ. Đoạn động mạch đốt sống nằm trên cung sau của đốt đội được đại diện bởi nhánh tuỷ sống của động mạch gian đốt cổ thứ nhất. Đoạn tiếp theo của động mạch đốt sống thì sát nhập vào đoạn tương ứng bên đối diện, tạo thành động mạch nền, được coi như một nhánh nối trước thần kinh, nó chạy tới tận đường cong cầu rồi phân đôi thành hai động mạch não sau. Sự tồn tại những nhánh nối trước sườn ở các vùng cổ và ngực trên sẽ sinh ra động mạch thân giáp cổ và nhánh gian sườn trên. Những nhánh nối sau mỏm ngang còn sót lại tạo nên động mạch cổ sâu.

Ở vùng xương cùng, các động mạch gian đốt biến đổi nhiều, tạo ra động mạch cùng giữa, tận cùng ở mặt trước xương cụt và tạo thành một nhánh nối động – tĩnh mạch với tĩnh mạch phụ thuộc, gọi là cuộn mạch cụt.

1.2.3. Động mạch rốn

Lúc đầu hai động mạch rốn được tạo ra từ hai động mạch chủ lưng. Trong tuần thứ tư chúng nối với động mạch chậu chung, nhánh của động mạch chủ và mất nguồn gốc ban đầu.

1.2.4. Động mạch các chi

a) Chi trên

Động mạch trục là do động mạch dưới đòn kéo ra, gồm có động mạch nách, động mạch cánh tay và động mạch gian đốt. Về sau các động mạch quay và trụ trở thành các động mạch chính của cẳng tay.

Ykhoaonline.com

b) Chi dưới

Nguồn gốc các động mạch chi dưới là đoạn đầu động mạch rốn. Đầu tiên động mạch này tách ra nhánh bên là động mạch mông dưới. Động mạch này kéo dài ra thành động mạch khoeo và động mạch mác. Ba động mạch này tạo thành trục động mạch của chi dưới.

Sau đó, ở phía trên chỗ tách ra động mạch mông dưới, động mạch rốn sinh ra một nhánh cho đùi, đó là động mạch đùi, đoạn trên của động mạch đùi là động mạch chậu ngoài. Về sau xuất hiện nhánh nối giữa động mạch đùi và động mạch khoeo. Như vậy động mạch đùi đã thay thế cho động mạch mông dưới và trở thành động mạch chính của đùi. Sự phát sinh và phát triển các động mạch chày trước và sau làm cho động mạch mác mất đi vai trò quan trọng của mình. Đoạn động mạch rốn, từ động mạch chủ đến động mạch chậu ngoài gọi là động mạch chậu chung.

Đoạn động mạch rốn ở giữa động mạch chậu ngoài và động mạch mông dưới gọi là động mạch chậu trong.

1.2.5. Những động mạch của não

Tuần hoàn não phát sinh sớm từ tuần thứ ba của phôi kỳ, khi mảng thần kinh chưa khép xong.

Não trước đầu tiên được cấp máu bởi động mạch cảnh trong. Sự phân bố mạch cho não giữa và não sau xảy ra muộn hơn, chúng phát sinh từ động mạch nền. Tập hợp những động mạch trên phát triển để tạo nên đa giác động mạch (phôi bảy tuần rưỡi đến tám tuần).

1.2.6. Các phát triển bất thường của các động mạch lớn

– Còn ống động mạch.

– Hẹp động mạch chủ: thường gặp hẹp ở chỗ phát sinh động mạch dưới đòn trái.

– Động mạch dưới đòn phải nằm sau thực quản.

– Cung động mạch chủ kép: do đoạn động mạch chủ lưng nằm giữa gốc của động mạch gian đốt thứ 7 và nơi nối với động mạch chủ lưng trái không biến đi.

– Thiếu cung động mạch chủ: do cung động mạch thứ 4 bên trái biến mất và được thay thế bằng cung động mạch thứ tư bên phải.

– Động mạch cảnh chung trái có nguồn gốc bất thường, xuất phát ngang mức thân động mạch cánh tay – đầu.

1.3. Tuần hoàn thai nhi

[Đây là một phần trọng tâm của bài, nên cần viết lại chính xác hơn theo chủ biên, với những đặc điểm cấu tạo - chức năng như sau]:

– Khi còn ở trong tử cung, thai nhi sống nhờ máu mẹ, tới từ bánh rau. Các ***động mạch và tĩnh mạch rốn*** rất phát triển, đóng vai trò quan trọng trong việc lưu thông máu giữa thai nhi và ***rau thai***, làm nhiệm vụ trao đổi khí và chất dinh dưỡng với máu mẹ. Trong khi đó, phổi chưa hoạt động, nên máu từ động mạch phổi chủ yếu theo ***ống động mạch*** đổ vào cung động mạch chủ; máu từ tĩnh mạch phổi trở về tâm nhĩ trái không đáng kể (Hình 11.5).

Tai ban dep cua sach tai day

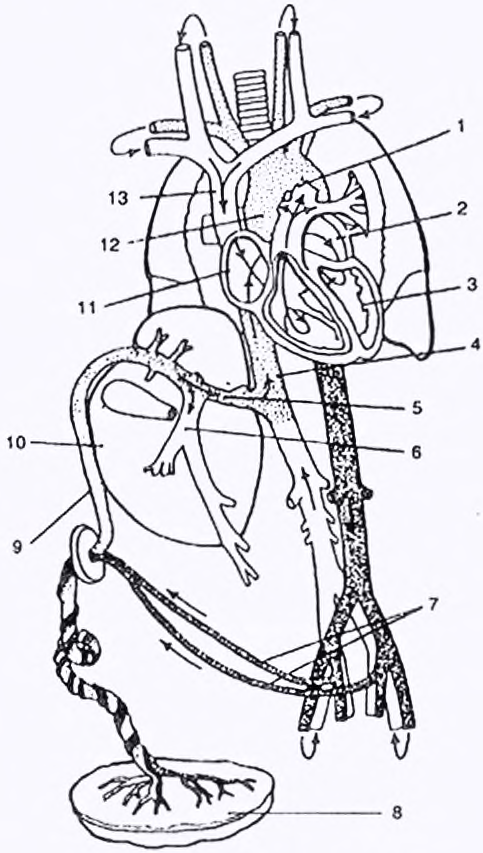

Hình 11.5. Tuần hoàn thai nhi

1. Ống động mạch; 2. Tâm nhĩ trái; 3. Tâm thất trái; 4. Tĩnh mạch chủ dưới; 5. Ống tĩnh mạch; 6. Tĩnh mạch cửa; 7. Các động mạch rốn phải và trái; 8. Rau thai; 9. Tĩnh mạch rốn; 10. Gan; 11. Tâm nhĩ phải; 12. Động mạch chủ; 13. Tim mạch chủ trên.

Máu đỏ (giầu oxy và chất dinh dưỡng) từ rau thai theo tĩnh mạch rốn đổ vào tĩnh mạch cửa trái của gan, rồi qua ***ống tĩnh mạch*** (Arantius) đổ vào tĩnh mạch chủ dưới. Dòng máu từ tĩnh mạch chủ dưới đi lên tâm nhĩ phải, chủ yếu hướng qua ***lỗ bầu dục*** sang tâm nhĩ trái. Từ tâm nhĩ trái máu dồn xuống tâm thất trái, rồi qua lỗ động mạch chủ đổ vào động mạch chủ. Máu từ đoạn đầu cung động mạch chủ đi theo thân động mạch cánh tay đầu, động mạch cảnh chung và động mạch dưới đòn trái, tới nuôi đầu mặt cổ và chi trên; máu từ đoạn cuối cung động mạch chủ, (sau khi đã nhận thêm máu đến từ động mạch phổi qua ống động mạch), đi xuống theo động mạch chủ nuôi phần dưới của cơ thể.

Mặt khác, máu đen (nghèo oxy và chất dinh dưỡng) từ phần trên cơ thể trở về

Ykhoaonline.com

theo tĩnh mạch chủ trên đổ vào tâm nhĩ phải, chủ yếu dồn xuống tâm thất phải, rồi qua lỗ động mạch phổi vào động mạch phổi. Song, do phổi chưa hoạt động, nên máu động mạch phổi chủ yếu đi qua *ống động mạch* để đổ vào đoạn cuối cung động mạch chủ, hoà cùng dòng máu từ đoạn trên cung động mạch chủ, để đi xuống theo động mạch chủ nuôi phần dưới cơ thể.

Như vậy, máu từ đoạn đầu cung động mạch chủ – (mang theo dòng máu đến từ tĩnh mạch rốn qua tĩnh mạch chủ dưới) – nhiều oxy và chất dinh dưỡng hơn, cung cấp cho phần đầu của thai nhi nên phần đầu của thai nhi cũng phát triển mạnh hơn.

Còn máu từ đoạn cuối cung động mạch chủ đã pha trộn với máu động mạch phổi – (chủ yếu đến từ tĩnh mạch chủ trên) –, nên ít oxy và chất dinh dưỡng hơn; đi xuống cấp máu cho phần dưới của thai nhi, và một phần theo các động mạch rốn quay trở lại rau thai, để tiếp tục trao đổi khí và chất dinh dưỡng với máu mẹ.

– Sau khi thai nhi ra đời, động mạch và tĩnh mạch rốn bị thắt, làm ngừng sự lưu thông với máu rau thai, và sự trao đổi khí với máu mẹ; gây thiếu oxy, tăng lượng carbonic và thay đổi độ pH của máu. Hậu quả của tình trạng này làm: trung tâm hô hấp ở hành não bị kích thích; đứa trẻ cất tiếng khóc chào đời, và phổi bắt đầu hoạt động.

Lượng máu ở tâm nhĩ phải giảm xuống ngay sau khi các mạch rốn bị thắt. Phổi bắt đầu hoạt động nở ra và nhận nhiều máu đến từ động mạch phổi. Những yếu tố trên làm áp lực ở tâm nhĩ phải giảm xuống, và áp lực ở tâm nhĩ trái tăng lên; đẩy vách nguyên phát áp vào vách thứ phát, làm lỗ bầu dục đóng lại.

Sau khi thắt cuống rốn các mạch bị thắt teo đi và thoái hoá: động mạch rốn trở thành dây chằng rốn trong; tĩnh mạch rốn trở thành dây chằng tròn của gan. Ống tĩnh mạch nối thông với tĩnh mạch chủ dưới không còn tác dụng cũng teo đi và thoái hoá, trở thành dây chằng tĩnh mạch. Động mạch phổi dẫn máu thẳng vào phổi, ống động mạch không còn vai trò nối thông qua động mạch chủ, cũng teo đi thành dây chằng động mạch.

2. CÁC MẠCH CỦA HỆ TUẦN HOÀN MÁU

2.1. Khái niệm chung

2.1.1. Sự phân loại các mạch máu

a) Động mạch (arteria)

Động mạch là các mạch máu dẫn máu từ tim đến các cơ quan. Động mạch càng xa tim càng phân nhánh nhỏ dần. Các động mạch đập theo nhịp co bóp của tim. Các động mạch thuộc hệ động mạch chủ mang máu đỏ tươi vì hồng cầu của máu chứa nhiều oxy. Các động mạch thuộc hệ động mạch phổi mang máu đỏ sẫm vì hồng cầu chứa ít oxy, nhiều carbonic. Một vùng cơ hoặc một cơ quan có thể được cấp máu bởi nhiều động mạch, nên ở đó các động mạch này thường phân nhánh, tiếp nối với nhau tạo thành các vòng nối động mạch (circulus arteriosus). Ở một số cơ quan, các động mạch đến cấp máu phân nhánh nhỏ nhưng không nối hoặc nối với nhau rất ít, được gọi là các động mạch tận.

Tai ban dep cua sach tai day

Nơi xuất phát của động mạch chủ và động mạch phổi có các van làm cho máu đã vào động mạch không trở về tim được.

b) Tĩnh mạch (vena)

Tĩnh mạch là các mạch máu dẫn máu từ cơ quan trở về tim. Các tĩnh mạch nhỏ tập trung dần thành các tĩnh mạch lớn hơn, cuối cùng hình thành hai tĩnh mạch chủ: tĩnh mạch chủ trên (vena cava superior) và tĩnh mạch chủ dưới (vena cava inferior).

Các tĩnh mạch chủ đổ về tâm nhĩ phải của tim. Các tĩnh mạch sâu thường chạy kèm theo các động mạch. Các động mạch nhỏ thường có hai tĩnh mạch đi kèm, trong khi đó các động mạch lớn chỉ có một tĩnh mạch đi kèm. Các tĩnh mạch nông (dưới da) và hệ tĩnh mạch đơn không có động mạch đi kèm. Tĩnh mạch cửa (vena porta hepatis) là tĩnh mạch chức phận, dẫn máu từ ống tiêu hoá, lách và tụy tới gan.

Máu trong các tĩnh mạch có màu đỏ sẫm, ít oxy và chất dinh dưỡng.

Các tĩnh mạch phổi (venae pulmonales) mang máu đỏ tươi (nhiều oxy) từ phổi đổ về tâm nhĩ trái.

Các tĩnh mạch thường có van, nhất là các tĩnh mạch ở phần dưới tim. Các van có tác dụng ngăn không cho máu chảy ngược dòng.

c) Mao mạch (vas capillares)

Mao mạch là những mạch máu rất nhỏ (đường kính từ 5 – 10μm). Các mao mạch nối với nhau tạo thành mạng lưới. Mạng lưới mao mạch được phân bố rất rộng rãi trong toàn bộ cơ thể. Mạng mao mạch nối các động mạch và tĩnh mạch với nhau.

2.1.2. Cấu tạo của thành mạch

Nhìn chung thành mạch được cấu tạo bởi 3 lớp áo. Từ trong ra ngoài gồm:

– Áo trong (tunica intima).

Gồm lớp tế bào nội mô và các sợi liên kết tạo nên lớp nội mạc lót mặt trong các mạch máu, phủ lên các van của động mạch và tĩnh mạch liên tiếp với nội tâm mạc của tim.

– Áo giữa (tunica media), được cấu tạo bởi các sợi cơ trơn và các sợi thuộc mô liên kết đàn hồi. Lớp này dày.

Ở các động mạch lớn, áo giữa rất dày, gồm các sợi cơ trơn và sợi đàn hồi. Ở các động mạch nhỡ và nhỏ lớp sợi cơ trơn nhiều lên, các sợi đàn hồi lại ít đi. Do vậy các động mạch lớn dễ co thắt hoặc giãn rộng. Khi bị đứt các động mạch không thể tự xẹp.

Ở các tĩnh mạch áo giữa mỏng hơn, lớp cơ trơn có các thớ dọc, thớ vòng và có nhiều sợi đàn hồi. Khi bị đứt, các tĩnh mạch nhỡ và nhỏ có thể tự xẹp xuống.

– Áo ngoài (tunica externa) gồm các mô sợi liên kết đàn hồi. Trong áo ngoài, có các mạch của mạch (vas vasorum) nuôi dưỡng thành mạch và các sợi thần kinh giao cảm làm co giãn động mạch, cùng các sợi thần kinh cảm giác.

Ykhoaonline.com

Thành của mao mạch không có các sợi cơ. Mao mạch có thể co thắt hoặc giãn nở. Sự co giãn này tuỳ thuộc vào sự co hoặc giãn của bào tương trong các tế bào nội mô của thành mao mạch.

2.2. Các quy luật phân phối động mạch

2.2.1. Quy luật về đường đi của động mạch từ nguyên ủy đến cơ quan

– Động mạch đến cơ quan theo con đường ngắn nhất. Điều này còn tuỳ thuộc vào vị trí bào thai, nơi hình thành của cơ quan lúc ban đầu quyết định.

Thí dụ: Tinh hoàn được động mạch tinh hoàn (A. testicularis) một nhánh của động mạch chủ bụng cấp máu. Điều này xảy ra vì ở bào thai tinh hoàn được hình thành từ tuyến sinh dục xuất hiện đầu tiên ở vùng thắt lưng, hai bên cột sống.

– Các động mạch chính nằm ở mặt gấp của cơ thể cho phép động mạch được bảo vệ tốt hơn.

Thí dụ: Động mạch của chi trên nằm ở mặt trước, động mạch của chi dưới chủ yếu ở mặt sau.

– Các động mạch được bảo vệ trong các ống, các máng tạo nên bởi xương, cơ, gân. Thí dụ: động mạch cánh tay nằm trong ống cánh tay, rãnh nhị đầu trong. Động mạch cảnh chung nằm trong máng cảnh...

– Các động mạch khi đến tạng phải chui vào qua chỗ lõm của tạng (rốn tạng).

– Động mạch thích nghi với chức phận của từng cơ quan. Các cơ quan hoạt động nhiều, các động mạch cấp máu cho nó tách ra nhiều nhánh tiếp nối với nhau thành các lưới mạch ở các khớp xương (rete vasculosum articulare) hay các cung mạch ở ống tiêu hoá.

Động mạch tử cung chạy dọc bờ bên tử cung như một cái lò xo...

2.2.2. Quy luật phân nhánh trong các cơ quan

– Trong xương, động mạch nuôi xương đi vào thân xương, ngoài ra các động mạch từ màng xương và từ các đầu xương cũng đến nuôi xương.

– Ở khớp, trong các dây chằng mạch máu đi dọc theo các sợi liên kết và thẳng góc với trục cử động của khớp.

– Trong thân cơ, mạch máu chạy song song với các bó sợi cơ và tách các nhánh thẳng góc với các bó sợi cơ đó.

– Trong thành các tạng có phân thuỳ (gan, phổi...) động mạch đi vào trung tâm của tạng rồi phân nhánh cho các thuỳ, phân thuỳ.

– Trong thành các tạng hình ống, nói chung các mạch máu chạy song song theo chiều của ống rồi tách ra các nhánh thẳng góc với thành ống.

2.3. Vòng tuần hoàn máu

Sự tuần hoàn của máu trong cơ thể tạo nên 2 vòng:

Tai ban dep cua sach tai day

2.3.1. Vòng tuần hoàn lớn (đại tuần hoàn)

Trong tuần hoàn lớn hay tuần hoàn hệ thống bắt đầu từ động mạch chủ đi từ tâm thất trái ra và phân nhánh đến tận các cơ quan. Hai tĩnh mạch chủ trên và chủ dưới dẫn máu từ các cơ quan trở về tâm nhĩ phải (Hình 11.6).

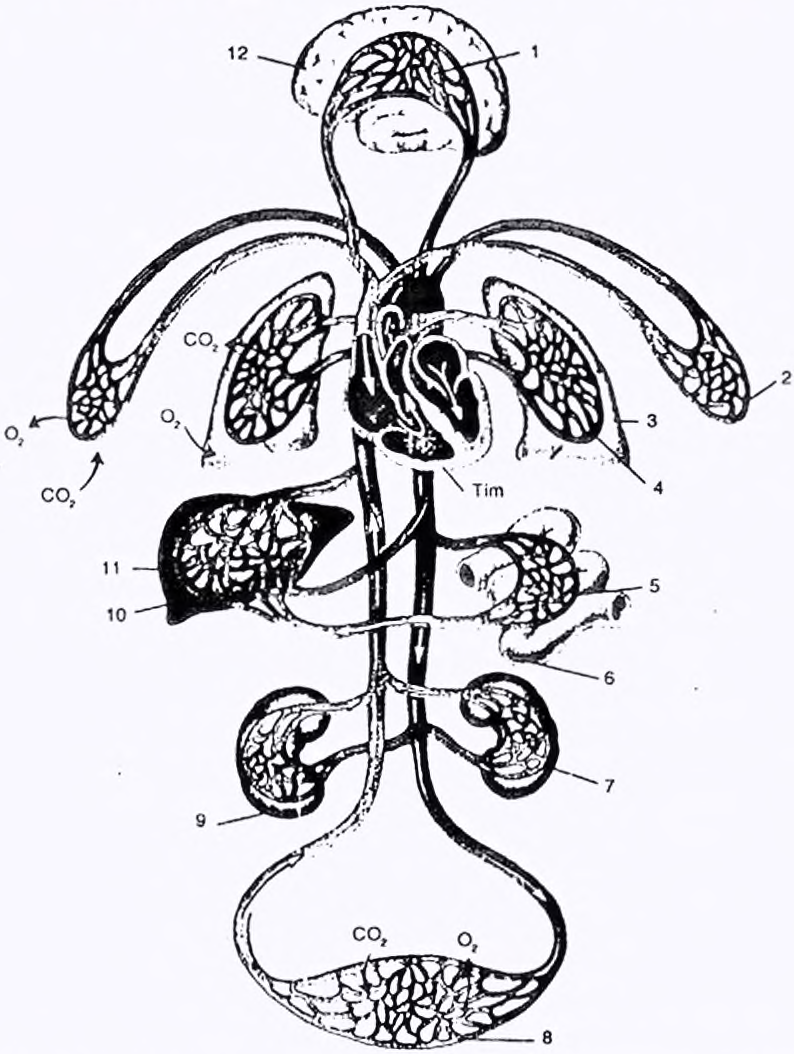

Hình 11.6. Các vòng tuần hoàn hệ thống (đại tuần hoàn) và tuần hoàn phổi (tiểu tuần hoàn).

1. Tuần hoàn của não và các cấu trúc của đầu; 2. Tuần hoàn chi trên; 3. Phổi; 4. Tuần hoàn phổi; 5. Tuần hoàn đường tiêu hoá; 6. Ruột non; 7. Tuần hoàn thận; 8. Tuần hoàn chi dưới; 9. Thận; 10. Tuần hoàn gan; 11. Gan; 12. Não.

Ykhoaonline.com

2.3.2. Vòng tuần hoàn bé (tiểu tuần hoàn)

Máu từ tâm thất phải được đưa qua động mạch phổi, lên phổi. Các tĩnh mạch phổi dẫn máu từ phổi về tâm nhĩ trái nên còn gọi là tuần hoàn phổi. Máu trong các tĩnh mạch phổi là máu đỏ tươi (Hình 11.7).

Ngoài ra, có tác giả còn gọi sự vận chuyển máu tới nuôi tim là một vòng tuần hoàn riêng: vòng tuần hoàn của tim. Vì các động mạch cấp máu cho tim tuy tách ra từ động mạch chủ, chúng tiếp nối với nhau, nhưng không tiếp nối với những động mạch ngoài tim. Đồng thời máu từ thành của tim được dẫn qua các tĩnh mạch chủ yếu đổ về tâm nhĩ phải.

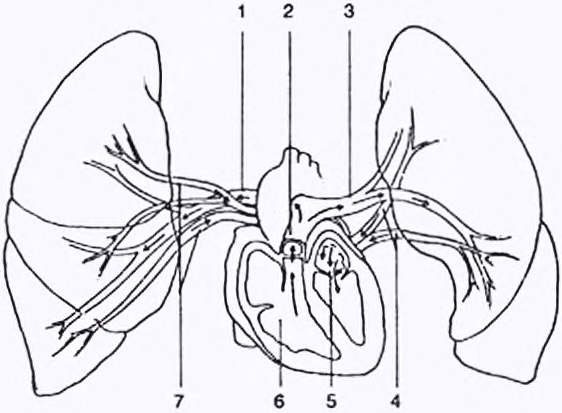

Hình 11.7. Tuần hoàn phổi

1. Động mạch phổi phải; 2. Thân động mạch phổi; 3. Động mạch phổi trái; 4. Các tĩnh mạch phổi trái; 5. Tâm nhĩ trái; 6. Tâm thất phải; 7. Các tĩnh mạch phổi phải.

2.4. Tuần hoàn bàng hệ

Khi luồng máu bị nghẽn (do tắc mạch, mạch bị thắt hay do tổn thương của mạch) máu sẽ đi theo các nhánh nối (vas anastomoticum) để xuống các bộ phận ở bên dưới chỗ nghẽn. Đồng thời ở chỗ tổn thương sẽ sinh ra các mạch máu nối liền các đầu của động mạch hay tĩnh mạch với nhau.

Tuần hoàn bàng hệ là một đặc tính thích nghi quan trọng của cơ thể để đảm bảo cung cấp máu được liên tục khi bị tắc nghẽn.

2.5. Hệ động mạch

Có hai hệ chính:

2.5.1. Thân động mạch phổi (truncus pulmonalis)

Đi từ tâm thất phải, nằm ở phía trước trên phần lên của động mạch chủ rồi chui dưới cung động mạch chủ và chia thành hai: động mạch phổi phải (A. pulmonalis dextra) và động mạch phổi trái (A. pulmonalis sinistra) đi vào hai phổi.

Tai ban dep cua sach tai day

2.5.2. *Động mạch chủ* (aorta) (Hình 11.8)

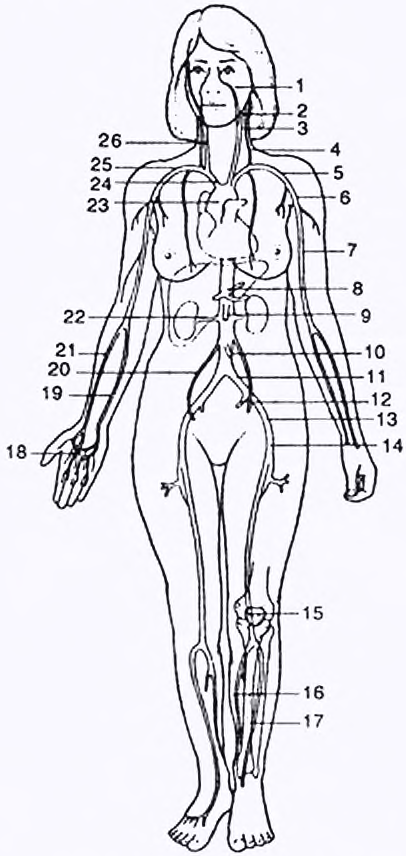

Hình 11.8. Các động mạch của cơ thể

1. Động mạch cảnh ngoài; 2. Động mạch cảnh trong; 3. Động mạch cảnh chung trái; 4. Động mạch đốt sống; 5. Động mạch dưới đòn trái; 6. Động mạch nách; 7. Động mạch cánh tay; 8. Thân động mạch bụng (Động mạch thân tạng); 9. Động mạch mạc treo tràng trên; 10. Động mạch mạc treo tràng dưới; 11. Động mạch chậu chung; 12. Động mạch chậu trong; 13. Động mạch chậu ngoài; 14. Động mạch đùi; 15. Động mạch khoeo; 16. Động mạch chày sau; 17. Động mạch chày trước; 18. Các cung gan tay; 19. Động mạch trụ; 20. Động mạch buồng trứng; 21. Động mạch quay; 22. Động mạch thận; 23. Cung động mạch chủ; 24. Thân tay đầu; 25. Động mạch dưới đòn phải; 26. Động mạch cảnh chung phải.

Xuất phát từ tâm thất trái, thoạt đầu chạy chếch lên trên, ra trước và sang trái tạo nên phần lên của động mạch chủ (pars ascendens aortae), rồi uốn cong thành cung động mạch chủ (arcus aortae) đi chếch ra sau và sang trái, ôm lấy phế quản chính trái. Khi tới phía trước thân đốt sống ngực 4, động mạch chạy thẳng xuống gọi là phần xuống của động mạch chủ (pars descendens aortae).

Ykhoaonline.com

Động mạch chạy xuống dọc phần trái cột sống ngực, trong trung thất sau cho tới cơ hoành (phần ngực của động mạch chủ – pars thoracica aortae). Sau khi chui qua *lỗ* động mạch chủ của cơ hoành, động mạch xuống bụng gọi là phần bụng của động mạch chủ (pars abdominalis aortae). Khi tới ngang mức đĩa gian đốt sống giữa các đốt sống thắt lưng 4 và 5 thì chia làm 3 ngành cùng: hai động mạch chậu chung phải và trái, động mạch cùng giữa (A. sacralis mediana).

Động mạch chủ cho các nhánh bên sau:

a) Từ phần lên của động mạch chủ

Động mạch vành phải (A. coronaria dextra) và động mạch vành trái (A. coronaria sinistra) cấp máu cho tim.

b) Từ cung động mạch chủ

– Thân động mạch cánh tay – đầu (truncus brachiocephalicus) thân này cho 2 nhánh tận:

+ Động mạch cảnh chung phải (A. carotis communis dextra).

+ Động mạch dưới đòn phải (A. subclavia dextra) cấp máu cho chi trên bên phải.

– Động mạch cảnh chung trái (A. carotis communis sinistra) mỗi động mạch cảnh chung lại chia đôi thành 2 động mạch cảnh trong và ngoài cấp máu cho não, mắt, đầu mặt và một phần cổ.

– Động mạch dưới đòn trái (A. subclavia sinistra) cấp máu cho chi trên bên trái.

– Động mạch giáp cuối (A. thyroidea ima).

c) Từ phần ngực của động mạch chủ (động mạch chủ ngực)

– Các nhánh phế quản (rami bronchiales).

– Các nhánh thực quản (rami oesophageales).

– Các nhánh ngoại tâm mạc (rami pericardiaci).

– Các nhánh trung thất (rami mediastinales).

– Các động mạch hoành trên (Aa. phrenicae superiores).

– Các động mạch gian sườn sau (Aa. intercostales posteriores).

– Động mạch dưới sườn (A. subcostalis).

d) Từ phần bụng của động mạch chủ (động mạch chủ bụng), tách các nhánh cấp máu cho các tạng trong ổ bụng, cơ hoành, thành bụng:

– Động mạch hoành dưới (A. phrenica inferior).

– Các động mạch thắt lưng (An. lumbales).

– Động mạch thân tạng (truncus coeliacus) tách ra 3 nhánh: động mạch vị trái (A. gastrica sinistra), động mạch tỳ (A. splenica) và động mạch gan chung (A. hepatica communis) cấp máu cho dạ dày, tá tràng, tụy tạng, tỳ và gan.

Tai ban dep cua sach tai day

– Động mạch mạc treo tràng trên (A. mesenterica superior).

– Động mạch mạc treo tràng dưới (A. mesenterica inferior).

Hai động mạch mạc treo tràng trên và dưới cấp máu cho toàn bộ tiểu tràng và đại tràng.

– Động mạch thượng thận giữa (A. suprarenalis media).

– Động mạch thận (A. renalis) có hai động mạch phải và trái.

– Động mạch tinh hoàn (A. testicularis) ở nam và động mạch buồng trứng ở nữ (A. ovarica). Mỗi bên có 1 động mạch.

e) Từ động mạch chậu chung, nhánh tận của động mạch chủ bụng, mỗi bên tách ra 2 nhánh tận:

– Động mạch chậu trong (A. iliaca interna). Động mạch này chạy trong chậu hông, tách ra các nhánh cấp máu cho thành chậu hông, đáy chậu và các tạng trong chậu hông.

– Động mạch chậu ngoài (A. iliaca externa) chạy xuống cấp máu cho chi dưới.

2.6. Hệ tĩnh mạch

Có 4 hệ:

2.6.1. Các tĩnh mạch phổi (venae pulmonales)

Máu từ mỗi bên phổi đổ về tâm nhĩ trái bởi 2 tĩnh mạch phổi.

2.6.2. Các tĩnh mạch tim (venae cordis)

Các tĩnh mạch tim dẫn máu chủ yếu đổ vào tâm nhĩ phải.

2.6.3. Các tĩnh mạch chủ (Hình 11.9)

a) Tĩnh mạch chủ trên (V. cava superior)

Các tĩnh mạch cảnh nhận máu từ đầu mặt, cổ cùng tĩnh mạch dưới đòn nhận máu từ chi trên hợp thành tĩnh mạch cánh tay đầu. Mỗi bên có một tĩnh mạch cánh tay đầu: tĩnh mạch cánh tay đầu phải (V. brachiocephalica dextra) và tĩnh mạch cánh tay đầu trái (V. brachiocephalica sinistra).

Hai tĩnh mạch này hợp với nhau tạo thành tĩnh mạch chủ trên, đổ vào tâm nhĩ phải. Tĩnh mạch chủ trên còn nhận máu của tĩnh mạch đơn (V. azygos). Các tĩnh mạch bán đơn (V. hemiazygos) và bán đơn phụ (V. hemiazygos accessoria) lại đổ vào tĩnh mạch đơn. Các tĩnh mạch đơn nhận máu của các tĩnh mạch gian sườn.

b) Tĩnh mạch chủ dưới. (V. cava inferior), tĩnh mạch chậu ngoài (V. iliaca externa), nhận máu từ chi dưới cùng tĩnh mạch chậu trong (V. iliaca interna) nhận máu của thành chậu hông và các tạng trong chậu hông bé hợp lại thành tĩnh mạch chậu chung (V. iliaca communis). Hai tĩnh mạch chậu chung phải và trái hợp lại với nhau ở sườn phải đốt sống thắt lưng 4 tạo thành tĩnh mạch chủ dưới.

Tĩnh mạch chủ dưới chạy lên trên dọc theo sườn phải cột sống thắt lưng rồi chui qua lỗ cơ hoành lên ngực, đổ vào tâm nhĩ phải.

Ykhoaonline.com

Tĩnh mạch chủ dưới nhận máu từ các tạng và thành bụng:

– Các tĩnh mạch hoành dưới (Vv. phrenica inferiores).

– Các tĩnh mạch thắt lưng (Vv. lumbales).

– Tĩnh mạch thắt lưng lên (V. lumbalis ascendens).

– Các tĩnh mạch gan (Vv. hepaticae).

– Các tĩnh mạch thận (Vv. renales).

– Tĩnh mạch tinh hoàn phải và trái ở nam (V. testicularis dextra/sinistra) hay tĩnh mạch buồng trứng phải và trái ở nữ (V. ovarica dextra/sinistra).

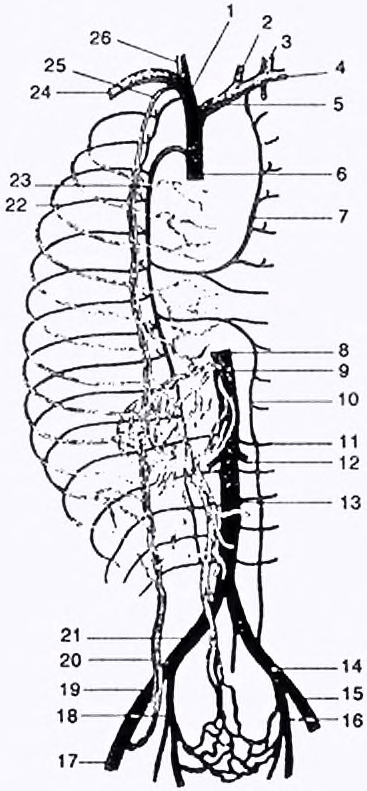

Hình 11.9. Hệ tĩnh mạch

1. Tĩnh mạch tay đầu phải; 2. Tĩnh mạch giáp dưới; 3. Tĩnh mạch cảnh trong trái; 4. Tĩnh mạch dưới đòn trái; 5. Tĩnh mạch tay đầu trái; 6. Tĩnh mạch chủ trên; 7. Tĩnh mạch bán đơn phụ; 8. Tĩnh mạch chủ dưới; 9. Tĩnh mạch gan; 10. Tĩnh mạch bán đơn; 11. Tĩnh mạch thắt lưng; 12. Tĩnh mạch thận; 13. Tĩnh mạch cửa; 14. Tĩnh mạch chậu chung trái; 15. Tĩnh mạch chậu ngoài trái; 16. Tĩnh mạch chậu trong trái; 17. Tĩnh mạch đùi; 18. Tĩnh mạch chậu trong phải; 19. Tĩnh mạch chậu ngoài phải; 20. Tĩnh mạch thượng vị dưới phải; 21. Tĩnh mạch chậu chung phải; 22. Tĩnh mạch gian sườn; 23. Tĩnh mạch đơn; 24. Tĩnh mạch dưới đòn phải; 25. Tĩnh mạch ngực trong phải; 26. Tĩnh mạch cảnh trong phải.

Tai ban dep cua sach tai day

2.6.4. Tĩnh mạch cửa (vena portae hepatis)

Các tĩnh mạch bắt nguồn từ các mạng mao mạch ở thành ống tiêu hoá [tĩnh mạch mạc treo tràng trên (V. mesenterica superior) và tĩnh mạch mạc treo tràng dưới (V. mesenterica inferior)], hoặc từ tỳ, tụy [tĩnh mạch tỳ (V. splenica)] đổ vào tĩnh mạch cửa. Tĩnh mạch cửa tới cửa gan chia làm hai nhánh tận phải và trái. Các nhánh này vào trong gan phân nhánh rồi tạo thành một lưới mao mạch. Từ lưới mao mạch này hình thành các tĩnh mạch gan rồi đổ vào tĩnh mạch chủ dưới.

Tĩnh mạch cửa là một tĩnh mạch chức phận.

3. HỆ BẠCH HUYẾT

3.1. Nhìn chung

Hệ bạch huyết là một bộ phận của hệ tuần hoàn, bổ sung cho hệ tĩnh mạch.

Hệ bạch huyết bao gồm các mạch bạch huyết (vasa lymphatica), các hạch bạch huyết (nodi lymphatica) và các mô bạch huyết.

Bạch huyết (lympha) ở trong các kẽ gian bào thấm qua thành các mao mạch bạch huyết (vas lymphocapillare) vào mạch bạch huyết rồi đổ về tim qua hệ tĩnh mạch.

Các mạch bạch huyết bao gồm:

– Mao mạch bạch huyết (vas lymphocapillare) là các ống nội mô.

– Các mạch bạch huyết (vas lymphaticum) là các ống nội mô có thêm các sợi cơ trơn và sợi liên kết.

– Các thân bạch huyết (trunci lymphatici) mà thành có nhiều sợi liên kết và cơ trơn.

Mao mạch bạch huyết có thành mỏng và trong suốt, lòng mao mạch luôn luôn mở do gắn với các mô xung quanh. Mao mạch bạch huyết không đều và lớn hơn so với mao mạch máu. Mao mạch bạch huyết có ít van nhưng các mạch bạch huyết có nhiều van. Các van này giữ cho dòng bạch huyết chỉ chảy theo một chiều. Ở các chỗ có van, lòng mạch bạch huyết hẹp lại. Các mạch bạch huyết thường họp lại thành từng nhóm và đi cùng với tĩnh mạch.

Mao mạch bạch huyết có nhiều ở da và niêm mạc, và ở quanh các hốc tự nhiên. Mao mạch bạch huyết ở ruột non vận chuyển dưỡng chấp tạo nên trong quá trình tiêu hoá.

Các mạch bạch huyết cũng có ở nội tâm mạc, ngoại tâm mạc, phế mạc. Ở phổi các mạch bạch huyết bắt đầu từ các phế nang rồi cùng các tĩnh mạch và động mạch phổi đi về phía rốn phổi.

Các mạch bạch huyết có cả ở màng xương, màng hoạt dịch, ở vỏ và bè của các tuyến.

Ykhoaonline.com

Ở cơ vân, thần kinh trung ương, tuỷ xương, sụn trong, tóc, móng không có các mạch bạch huyết.

3.2. Các đường bạch huyết

Từ các mao mạch, các mạch bạch huyết hình thành. Các mạch này tập trung thành các mạch lớn hơn và cuối cùng thành các thân bạch huyết.

Các thân bạch huyết chính là:

– Thân thắt lưng phải, trái (truncus lumbaris dexter/sinister) nhận bạch huyết ở chi dưới và chậu hông.

– Các thân ruột (trunci intestinales) nhận bạch huyết ở bụng.

– Thân phế quản trung thất phải và trái (truncus bronchomediastinalis dexter/sinister) nhận bạch huyết ở ngực.

– Thân dưới đòn phải và trái (truncus subclavius dexter/sinister) nhận bạch huyết ở chi trên.

– Thân cảnh phải và trái (truncus jugularis dexter/sinister) nhận bạch huyết ở đầu, mặt, cổ.

Cuối cùng các thân bạch huyết đổ vào hai ống bạch huyết lớn nhất: ống ngực và ống bạch huyết phải.

3.2.1. Ống ngực (ductus thoracicus)

Ống ngực do các thân thắt lưng và thân ruột họp lại tạo nên (ở trong khoảng từ đốt sống ngực 12 tới đốt sống thắt lưng 1).

Ống ngực chui qua cơ hoành, qua trung thất sau, rồi chạy chếch lên trên sang trái, tới nền cổ, đổ vào hội lưu tĩnh mạch bên trái.

Như vậy, ống ngực nhận bạch huyết của 3/4 cơ thể, trừ nửa đầu, cổ, ngực và chi trên bên phải.

3.2.2. Ống bạch huyết phải (ductus lymphaticus dexter) chỉ dài độ 10 – 12mm, do các thân cảnh phải, thân dưới đòn phải và thân phế quản trung thất phải họp thành.

Ống bạch huyết phải nhận bạch huyết của nửa phải đầu, cổ, ngực và chi trên bên phải. Ống bạch huyết phải đổ vào hội lưu tĩnh mạch phải.

3.3. Các mô bạch huyết

Bao gồm các tế bào lympho, được nâng đỡ bởi các tế bào lưới và các sợi cơ trơn, sợi keo và sợi đàn hồi.

Các mô này có ở các tuyến hạnh nhân, niêm mạc, tuyến ức, tỳ và tuỷ xương.

Mô bạch huyết ở niêm mạc chỉ có mạch đi và thường tụ tập lại thành các hạnh nhân khẩu cái hạnh nhân vòi, hạnh nhân hầu, hạnh nhân lưỡi, các nang bạch huyết ở ruột.

Tai ban dep cua sach tai day

3.4. Các hạch bạch huyết (nodi lymphatici)

Các hạch bạch huyết có hình dạng, màu sắc và kích thước thay đổi, đường kính từ 1 – 20mm. Các hạch dẫn lưu bạch huyết từ gan thường có màu nâu, từ phổi có màu đen, từ ruột thường có màu trắng sữa. Các hạch thường nằm riêng lẻ dọc theo đường đi của các mạch máu và ống tiêu hoá. Nhiều hạch bạch huyết tập trung lại thành một toán hạch. Có các toán hạch nằm ở rốn của tạng hay nằm dọc theo các mạch máu lớn nên thường đặt tên theo tên của tạng hoặc mạch máu lớn ấy.

Hạch bạch huyết được bao phủ bởi một bao xơ, bên trong có nhiều bè sợi.

Mạch bạch huyết đi vào qua bao xơ ở rốn của hạch.

Nhiễm trùng, ung thư thường lan truyền theo đường bạch huyết nông hoặc sâu làm viêm nhiễm các toán hạch, các bạch mạch.

Ykhoaonline.com

12. TIM

(Cor)

1. ĐẠI CƯƠNG

Tim là một khối cơ rỗng, có chức năng như một máy bơm vừa hút vừa đẩy máu. Tim nằm trong lồng ngực, trên cơ hoành, phía sau thân xương ức và các sụn sườn, giữa hai phổi, trong trung thất giữa. Tim nằm hơi lệch sang trái.

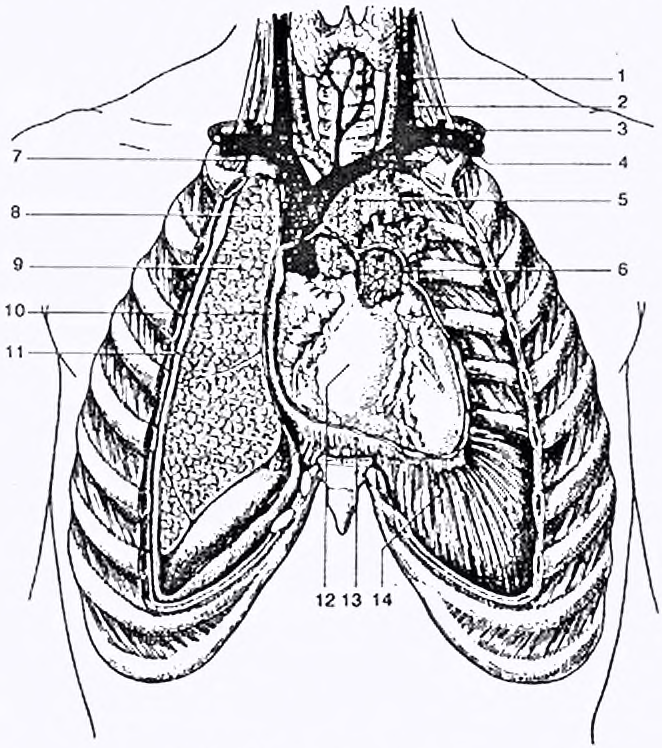

Hình 12.1. Tim trong lồng ngực

1. Tĩnh mạch cảnh trong; 2. Động mạch cảnh chung; 3. Động mạch dưới đòn; 4. Tĩnh mạch dưới đòn; 5. Cung động mạch chủ; 6. Động mạch phổi; 7. Tĩnh mạch tay đầu phải; 8. Tĩnh mạch chủ trên; 9. Phổi; 10. Ngoại tâm mạc sợi; 11. Phế mạc; 12. Tim; 13. Dây chằng hoành ngoại tâm mạc; 14. Trung tâm gân của cơ hoành.

Ở người trưởng thành, bề ngang của tim đo ở nơi rộng nhất khoảng 8cm, bề trước sau 6cm, chiều dài từ đáy đến đỉnh tim là 12cm. Tim nặng khoảng 280 gam ở nam và 260 gam ở nữ.

Tai ban dep cua sach tai day

2. HÌNH THỂ NGOÀI VÀ LIÊN QUAN

Tim giống như một hình tháp 3 mặt, một đỉnh và một đáy. Đỉnh tim hướng ra trước, sang trái, đáy hướng ra sau và sang phải. Trục của tim là một đường chếch xuống dưới sang trái và ra trước. Tim nằm ngang hơn nếu lồng ngực rộng (Hình 12.1).

Nhìn chung tim có hai phần: phần nhĩ ở trên và phần thất ở dưới.

Hai tâm nhĩ phải và trái ngăn cách với nhau bởi rãnh gian nhĩ (sulcus interatriale), rãnh này rất rõ ở mặt sau, ở mặt trước bị thân động mạch phổi và động mạch chủ che lấp. Phần thất ở dưới gồm 2 tâm thất phải và trái, ngăn cách nhau bởi các rãnh gian thất, các rãnh này tận hết ở khuyết đỉnh tim (incisura apicis cordis).

2.1. Mặt ức sườn (facies sternocostalis) hay mặt trước (facies anterior) (Hình 12.2)

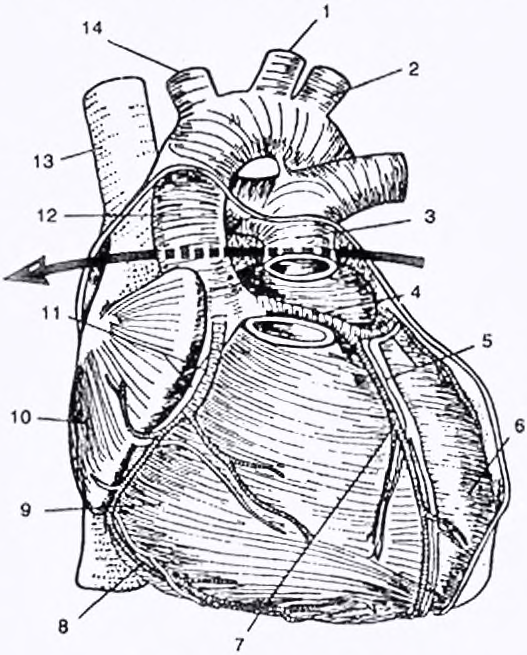

Hình 12.2. Tim, mặt ức sườn

1. Động mạch cảnh chung trái; 2. Động mạch dưới đòn trái; 3. Thân động mạch phổi; 4. Động mạch vành trái; 5. Tĩnh mạch gian thất trước (tĩnh mạch tim lớn); 6. Tâm thất trái; 7. Động mạch gian thất trước; 8. Động mạch bờ phải; 9. Tâm thất phải; 10. Tiểu nhĩ phải; 11. Động mạch và tĩnh mạch vành phải; 12. Động mạch chủ lên; 13. Tĩnh mạch chủ trên; 14. Thân ĐM tay đầu; Mũi tên chỉ xoang ngang ngoại tâm mạc.

Hướng ra trước, lên trên và sang trái. Có rãnh vành chạy ngang phân chia thành hai phần:

– Phần trên hay phần nhĩ lệch sang phải. Phần nhĩ chủ yếu được tạo nên bởi tâm nhĩ phải. Có các động mạch lớn từ tim đi ra, như thân động mạch phổi nằm ở

Ykhoaonline.com

bên trái, động mạch chủ nằm lệch bên phải. Hai động mạch này che lấp tâm nhĩ trái. Hai bên của hai động mạch chủ và phổi có hai tiểu nhĩ: tiểu nhĩ phải (auricula atrialis dextra) thì ngắn và rộng, tiểu nhĩ trái (auricula atrialis sinistra) thì dài và hẹp.

– Phần dưới hay phần thất có rãnh gian thất trước (sulcus interventricularis anterior) chạy từ sau ra trước tới đỉnh tim chia thành hai tâm thất: tâm thất trái (ventriculus sinister cordis) chiếm 1/3 trái, tâm thất phải (ventriculus dexter cordis) chiếm 2/3 phải. Trong rãnh có nhánh gian thất trước (ramus interventricularis anterior), nhánh của động mạch vành trái và tĩnh mạch gian thất trước (V. interventricularis anterior) nằm.

Mặt ức sườn liên quan với thân xương ức, cơ ngang ngực (M. transversus thoracis) và các sụn sườn từ sụn sườn thứ 3 tới thứ 6, bó mạch ngực trong phải và trái. Ngoài ra mặt ức sườn còn liên quan với màng phổi và phần trước của phổi.

2.2. Mặt hoành (facies diaphragmatica) hay mặt dưới (facies inferior) (Hình 12.3)

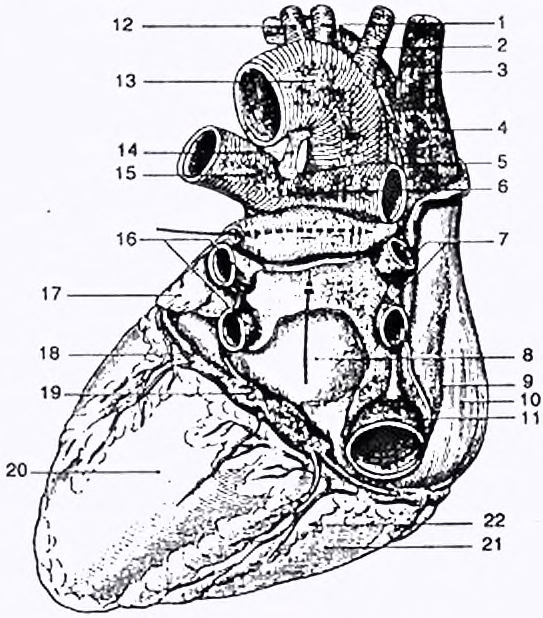

Hình 12.3. Tim, mặt hoành

1. Động mạch cảnh chung trái; 2. Thân ĐM tay đầu; 3. Tĩnh mạch tay đầu phải; 4. Tĩnh mạch đơn; 5. Tĩnh mạch chủ trên; 6. Động mạch phổi phải; 7. Các tĩnh mạch phổi phải; 8. Tâm nhĩ trái; 9. Rãnh tận; 10. Tâm nhĩ phải; 11. Tĩnh mạch chủ dưới; 12. Động mạch dưới đòn trái; 13. Cung động mạch chủ; 14. Dây chằng động mạch; 15. Động mạch phổi trái; 16. Các tĩnh mạch phổi trái; 17. Tiểu nhĩ trái; 18. Tĩnh mạch chếch của tâm nhĩ trái; 19. Xoang vành; 20. Tâm thất trái; 21. Tâm thất phải; 22. Rãnh gian thất sau và các động tĩnh mạch gian thất sau.

Tai ban dep cua sach tai day

Nhìn xuống dưới và hơi ra sau, gồm hai tâm thất mà chủ yếu là thất trái, ngăn cách với đáy tim bởi phần sau của rãnh vành. Hai thất phải và trái ngăn cách nhau bởi rãnh gian thất sau (sulcus interventricularis posterior), trong rãnh có nhánh gian thất sau (ramus interventricularis posterior) nhánh của động mạch vành phải và tĩnh mạch gian thất sau (V. interventricularis posterior) nằm.

Mặt hoành của tim nằm đè trên gân trung tâm và phần cơ bên trái của cơ hoành, qua cơ hoành liên quan với mặt hoành của thuỳ trái gan và đáy vị.

2.3. Mặt phổi (facies pulmonalis)

Hướng lên trên, ra sau và sang trái; chủ yếu gồm thất trái, một phần nhỏ của nhĩ trái và tiểu nhĩ trái. Mặt này rộng ở trên và hẹp ở dưới, liên quan với hố tim ở phía dưới và trước rốn phổi trái. Giữa ngoại tâm mạc phủ mặt này với màng phổi có dây thần kinh hoành trái.

2.4. Đáy tim (basis cordis)

Đáy tim hình bốn cạnh, quay ra sau, sang phải, do tâm nhĩ trái và phần sau tâm nhĩ phải tạo nên. Chỗ cao nhất ở trên của đáy nằm ngay dưới chỗ chia đôi của thân động mạch phổi, giới hạn ở dưới là phần sau của rãnh vành, trong rãnh có xoang vành. Có rãnh dọc ngăn cách hai tâm nhĩ gọi là rãnh gian nhĩ.

Nhìn chung đáy tim nằm trước các đốt sống ngực 5, 6, 7 và 8.

– Tâm nhĩ phải quay sang phải, có tĩnh mạch chủ trên đổ vào ở trên và tĩnh mạch chủ dưới đổ vào ở dưới. Mặt ngoài nhĩ phải có một rãnh đi từ bờ phải lỗ tĩnh mạch chủ trên tới bờ phải lỗ tĩnh mạch chủ dưới gọi là rãnh tận (sulcus terminalis).

Tâm nhĩ phải tiếp giáp với màng phổi và phổi phải. Giữa màng phổi và ngoại tâm mạc phủ tâm nhĩ phải có thần kinh hoành phải.

– Tâm nhĩ trái quay hẳn ra sau, có 4 tĩnh mạch phổi đổ vào. Giữa các lỗ tĩnh mạch phổi có xoang chếch ngoại tâm mạc.

Tâm nhĩ trái liên quan ở phía sau với thực quản (oesophagus) nên khi tâm nhĩ trái to, đè vào thực quản, *gây khó nuốt*.

2.5. Đỉnh tim (apex cordis)

Đỉnh tim hướng xuống dưới, ra trước và sang trái, được tạo nên bởi tâm thất trái. Ở đỉnh có khuyết đỉnh tim (incisura apicis cordis), nơi tận hết của các rãnh gian thất.

Đỉnh tim nằm ngay sau thành ngực, trong khoang gian sườn 5 trên đường vú trái, được che phủ bởi phổi và màng phổi trái.

2.6. Các bờ

Các bờ của tim khó phân biệt, rõ nhất là bờ phải (margo dexter). Bờ này tròn, gần như đường thẳng, do tâm nhĩ phải tạo nên.

Ykhoaonline.com

3. HÌNH THỂ TRONG

Tim gồm hai nửa: phải và trái. Mỗi nửa tim có một tâm nhĩ và một tâm thất thông với nhau qua lỗ nhĩ thất. Hai nửa tim ngăn cách nhau bởi vách ngăn tim.

3.1. Vách ngăn tim

Là một vách đứng dọc ngăn cách hai nửa tim, gồm 3 phần (Hình 12.4).

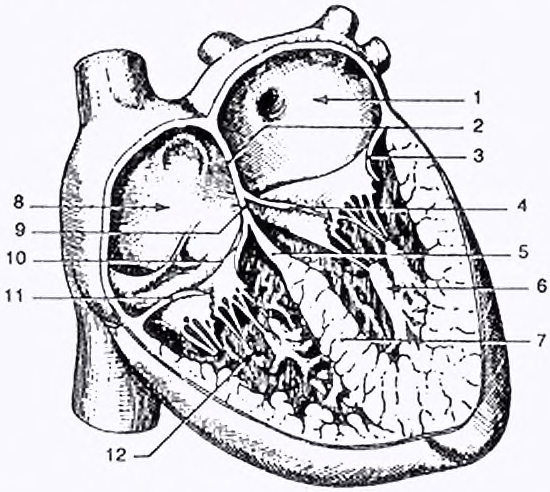

Hình 12.4. Vách tim

1. Tâm nhĩ trái; 2. Vách gian nhĩ; 3. Lá (mấu) trước của van hai lá (2 mấu); 4. Lá (mấu) sau của van hai lá; 5. Phần màng của vách gian thất; 6. Tâm thất trái; 7. Phần cơ của vách gian thất; 8. Tâm nhĩ phải; 9. Vách nhĩ thất; 10. Lá (mấu) vách của van 3 lá (3 mấu); 11. Lá (mấu) phải của van 3 lá; 12. Tâm thất phải.

3.1.1. Vách gian nhĩ (septum interatriale)

Là vách ngăn cách hai tâm nhĩ phải và trái. Vách nằm chếch vì tâm nhĩ phải nằm ở phía trước và bên phải của tâm nhĩ trái. Bờ vách bám vào tâm nhĩ tương ứng với các rãnh gian nhĩ ở mặt ngoài. Ở bào thai, vách gian nhĩ được tạo nên bởi hai vách: vách nguyên phát và vách thứ phát.

Trên mặt phải của vách gian nhĩ có hố bầu dục (fossa ovalis). Hố này là một vết lõm hình bầu dục nằm ở phần dưới vách, phía trên và bên trái lỗ tĩnh mạch chủ dưới. Đáy hố được tạo nên bởi vách nguyên phát trong thời kỳ phôi thai. Hố bầu dục là di tích của lỗ bầu dục (foramen ovale) trong phôi thai. Phía trước trên hố bầu dục có một gờ hình vành cung nổi lên gọi là viền hố bầu dục (limbus fossae ovalis). Viền hố bầu dục là di tích bờ tự do của vách thứ phát.

Trên mặt trái vách gian nhĩ có thể thấy một vết lõm và một gờ hình liềm lõm lên trên, viền phía dưới vết lõm gọi là lá van hố bầu dục (valvula foraminis

Tai ban dep cua sach tai day

ovalis), còn gọi là liềm vách (falx septi). Vết lõm tương ứng với hố bầu dục trên mặt phải của vách gian nhĩ.

3.1.2. Vách nhĩ thất (septum atrioventriculare)

Là phần sau của phần màng vách gian thất. Vách này ngăn cách tiền đình động mạch chủ của tâm thất trái với tâm nhĩ phải.

3.1.3. Vách gian thất (septum interventriculare)

Vách gian thất ngăn cách hai tâm thất phải và trái. Vách nằm chếch từ trước ra sau và sang phải. Vách gian thất cong, mặt lõm quay sang thất trái. Các bờ của rãnh dính vào tâm thất tương ứng với các rãnh gian thất trước và sau ở mặt ngoài của tim. Vách gồm hai phần: phần trên mỏng, dày khoảng 2mm, *ở ngay chỗ tiếp nối giữa lá van trước và lá van phải của lỗ động mạch chủ,* gọi là phần màng (pars membranacea). Trên phần giữa mặt phải của phần màng có phần trên bờ lá van, vách của van ba lá dính vào chia phần màng làm hai phần: phần trước và phần sau. Phần trước ngăn cách hai tâm thất, đôi khi bị khuyết gây thông gian thất bẩm sinh. Phần sau tạo nên vách nhĩ thất (xem phần vách nhĩ thất).

Phần cơ (pars muscularis): rất dày (khoảng 10mm) chiếm phần lớn vách gian thất, ở dưới phần màng. Phần này lõm, cong sang trái làm cho tâm thất trái lớn hơn tâm thất phải.

3.2. Tâm nhĩ (atrium)

3.2.1. Đặc tính chung của tâm nhĩ

– Thành tâm nhĩ mỏng và nhẵn hơn tâm thất vì chỉ làm nhiệm vụ hút máu về tim. Có các tĩnh mạch đổ vào.

– Mỗi tâm nhĩ thông với một ngách ở phía trước gọi là tiểu nhĩ (auricula).

– Thông với tâm thất cùng bên qua lỗ nhĩ thất.

3.2.2. Tâm nhĩ phải (atrium dextrum) (Hình 12.5)

Là một buồng hình hộp bốn cạnh, có 6 thành:

– Thành trên sau có lỗ tĩnh mạch chủ trên (ostium venae cavae superioris), không có van. Ngay dưới lỗ tĩnh mạch chủ trên, phần trên sau tâm nhĩ phải có một chỗ lồi gọi là củ gian tĩnh mạch (tuberculum intervenosum).

Trong phôi thai, củ có tác dụng hướng dòng máu chảy xuống qua lỗ nhĩ thất phải đi vào tâm thất phải.

Thành dưới sau có lỗ tĩnh mạch chủ dưới (ostium venae cavae inferioris) lỗ nằm ở nơi thấp nhất của tâm nhĩ phải, gần vách gian nhĩ. Phía trước của lỗ có một lá hình bán nguyệt gọi là van tĩnh mạch chủ dưới (valvula venae cavae inferioris). Van có hai bờ: bờ lồi dính vào bờ trước của lỗ, bờ tự do thì lõm. Van được tạo nên bởi một nếp niêm mạc của tâm nhĩ phải và được viền bởi một ít sợi

Ykhoaonline.com

cơ. Trong phôi thai van khá rộng, có tác dụng hướng dòng máu từ tĩnh mạch chủ dưới đi qua lỗ bầu dục để vào tâm nhĩ trái.

Phía trong lỗ tĩnh mạch chủ dưới, giữa lỗ này và lỗ nhĩ thất phải có *lỗ xoang vành* (ostium sinus coronarii). Lỗ được đậy bởi một lá van mỏng, hình bán nguyệt gọi là van xoang vành (valvula sinus coronarii).

– Thành sau của nhĩ phải, có một gờ nổi từ bờ phải lỗ tĩnh mạch chủ trên tới bờ phải lỗ tĩnh mạch chủ dưới, gọi là mào tận (crista terminalis).

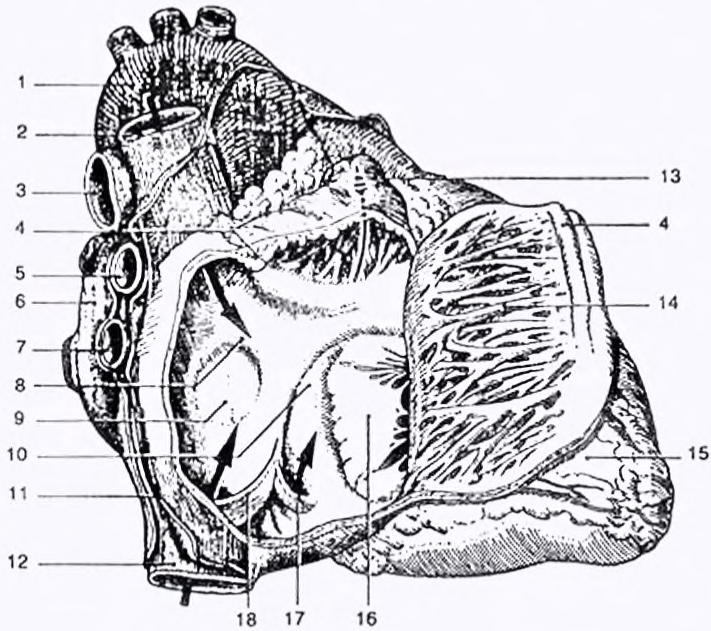

Hình 12.5. Tâm nhĩ phải đã mở ra

1. Cung động mạch chủ; 2. Tĩnh mạch chủ trên; 3. Động mạch phổi phải; 4. Mào tận; 5. Tĩnh mạch phổi phải trên; 6. Tâm nhĩ trái; 7. Tĩnh mạch phổi phải dưới; 8. Viền hố bầu dục; 9. Hố bầu dục; 10. Vách nhĩ thất; 11. Đường lật của ngoại tâm mạc; 12. Tĩnh mạch chủ dưới 13. Tiểu nhĩ phải; 14. Các cơ lược; 15. Tâm thất phải; 16. Lá (mấu) vách cửa van nhĩ thất phải; 17. Van của xoang vành; 18. Van của tĩnh mạch chủ dưới.

Mào này ứng với rãnh tận ở bên ngoài tâm nhĩ phải. Từ mào tận có những dải cơ song song chạy ra trước, bắt chéo thành ngoài và thành trước của tiểu nhĩ rồi chạy chếch xuống lỗ nhĩ thất gọi là các cơ lược (musculi pectinati).

Phần phía trước và bên phải của mào tận, ở trên thành sau và hơi lấn ra thành ngoài của tâm nhĩ phải có một chỗ lõm đứng dọc kéo dài từ lỗ tĩnh mạch chủ trên tới lỗ tĩnh mạch chủ dưới, gọi là xoang tĩnh mạch chủ (sinus venarum cavarum).

Tai ban dep cua sach tai day

– Thành trong tâm nhĩ phải là mặt phải của vách gian nhĩ, trên vách có hố bầu dục và viền hố bầu dục.

– Thành ngoài tâm nhĩ phải nhẵn.

– Thành trước thông với tiểu nhĩ phải (auricula dextra) ở trên và *với* tâm thất phải qua lỗ nhĩ thất phải ở dưới.

Về mặt phôi thai học, tâm nhĩ phải gồm hai phần chính:

– Phần sau có nguồn gốc từ sừng phải của xoang tĩnh mạch. Phần này có thành mỏng và nhẵn gọi là xoang tĩnh mạch (sinus venosus) bao gồm phần sau mào tận của tâm nhĩ. Ở phần này có các cấu trúc sau: các lỗ tĩnh mạch chủ trên và dưới, lỗ xoang vành, các lỗ tĩnh mạch cực nhỏ (foramina venarum minimarum) dẫn máu từ tim đổ thẳng qua thành tâm nhĩ phải và củ gian tĩnh mạch.

– Phần tâm nhĩ chính thức và tiểu nhĩ phát triển từ tâm nhĩ nguyên thuỷ là phần trước mào tận của tâm nhĩ phải với các thành sần sùi hơn và thông với tiểu nhĩ.

Hai phần trên ngăn cách với nhau bởi mào tận.

3.2.3. Tâm nhĩ trái (atrium sinistrum)

Tâm nhĩ trái nhỏ hơn tâm nhĩ phải nhưng thành dày hơn (thành nhĩ trái dày khoảng 3mm). Tâm nhĩ trái có hình hộp, gồm các thành (Hình 12.6):

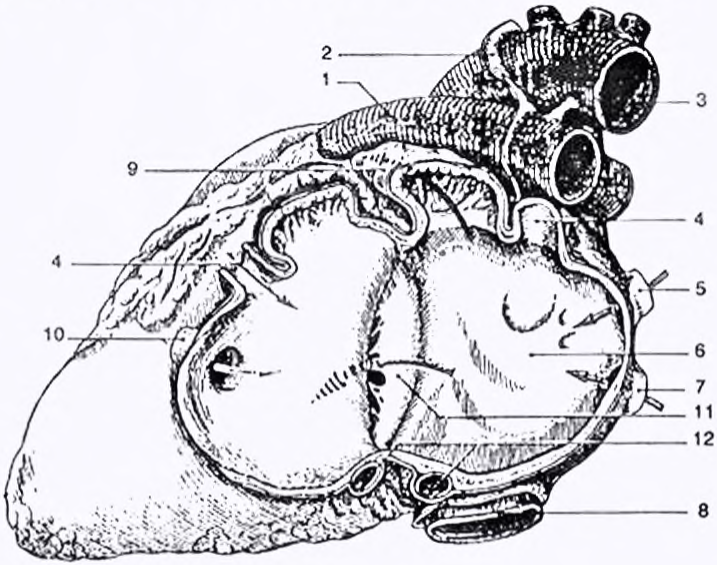

Hình 12.6. Tâm nhĩ trái đã được mở ra

1. Động mạch phổi; 2. Đường lật của ngoại tâm mạc; 3. Động mạch chủ; 4. Tĩnh mạch phổi trên trái; 5. Tĩnh mạch phổi trên phải; 6. Van lỗ bầu dục; 7. Tĩnh mạch phổi dưới phải; 8. Tĩnh mạch chủ dưới; 9. Tiểu nhĩ trái; 10. Tĩnh mạch phổi dưới trái; 11. Lá (mấu) trước của van nhĩ thất trái; 12. Xoang vành đã bị cắt.

Ykhoaonline.com

– Thành sau: ở phần trên mặt sau tâm nhĩ trái mỗi bên có 2 lỗ tĩnh mạch phổi đổ vào (ostia venarum pulmonarium), các lỗ này không có van. Hai tĩnh mạch phổi trái thường đổ vào tâm nhĩ trái bởi một lỗ chung.

– Thành trước ở ngoài thông với tiểu nhĩ trái (auricula sinistra) còn ở phía trong thông với thất trái qua lỗ nhĩ thất trái.

Thành trong là mặt trái của vách gian nhĩ, có van lỗ bầu dục.

– Các thành ngoài, trên và dưới liên tiếp với nhau. Trên các thành của tâm nhĩ trái cũng có những lỗ các tĩnh mạch cực nhỏ (foramina venarum minimarum).

Các cơ lược ít và nhỏ hơn bên phải, thấy rõ hơn ở thành của tiểu nhĩ trái.

3.3. Tâm thất (ventriculus cordis)

3.3.1. Đặc tính chung của tâm thất

Hai tâm thất phải và trái có những đặc tính chung sau:

– Thành của tâm thất rất dày, nhất là thành tâm thất trái, để làm nhiệm vụ đẩy máu đi nuôi cơ thể.

– Mặt trong thành các tâm thất sần sùi, có nhiều gờ nổi lên.

Từ các tâm thất có các động mạch lớn đi ra, được các van đậy kín.

3.3.2. Tâm thất phải (ventriculus dexter)

Tâm thất phải hình tháp 3 mặt (trước, sau và trái hay vách gian thất), đáy quay ra sau, đỉnh hướng ra trước ngay cạnh đỉnh tim (Hình 12.7).

Ở đáy tâm thất phải có lỗ nhĩ thất phải (ostium atrioventriculare dextrum) thông tâm nhĩ phải với tâm thất phải. Lỗ có hình bầu dục, được bao quanh bởi một vòng sợi, có nội tâm mạc che phủ, chu vi lỗ đo được khoảng 120mm, có thể dút lọt 3 đầu ngón tay. Lỗ nhĩ thất phải được đậy bởi van nhĩ thất phải (valva atrioventricularis dextra), còn gọi là van ba lá hay ba mấu (valva tricuspidalis). Van có ba lá hay ba mấu ("cuspis" có nghĩa là mũi mác, mấu nhọn nên ở đây cũng có thể dịch là "mấu van", để phân biệt với "valvula" dịch là "lá van"): lá trước hay mấu trước (cuspis anterior), lá sau hay mấu sau (cuspis posterior) và lá vách hay mấu vách (cuspis septalis). Lá trước rộng nhất nằm giữa lỗ nhĩ thất và phễu động mạch. Lá vách liên quan đến vách gian thất.

Mỗi lá van được tạo nên bởi một nếp nội tâm mạc. Kèm giữa hai lá của nếp nội tâm mạc có một lớp mô sợi. Đáy của các lá van dính vào vòng sợi của lỗ nhĩ thất. Đỉnh của van hướng vào trong tâm thất. Mỗi van có hai mặt: mặt nhĩ và mặt thất. Ở mặt thất và đỉnh của van có các sợi gân nhỏ gọi là thừng gân (chordae tendineae) bám vào.

Phía trên và bên trái lỗ nhĩ thất phải là lỗ vào thân động mạch phổi (ostium trunci pulmonalis). Hai lỗ này ngăn cách nhau bởi một gờ cơ gọi là mào trên tâm thất (crista supraventricularis).

Tai ban dep cua sach tai day

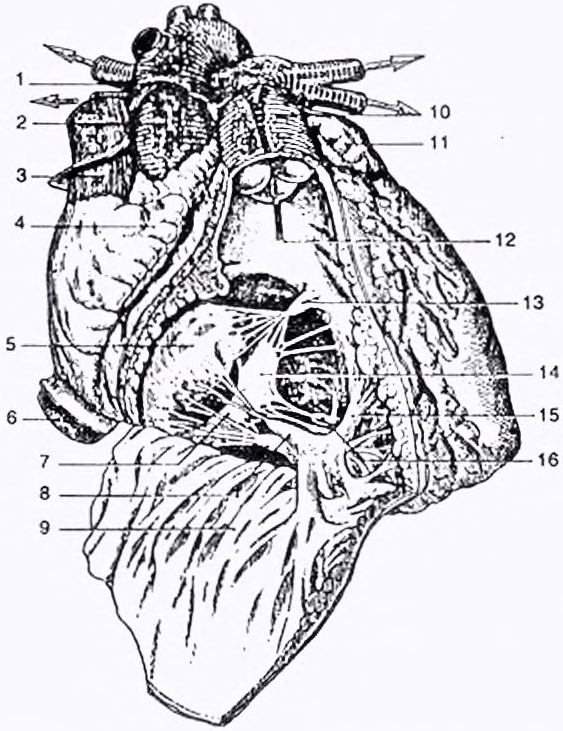

Hình 12.7. Tâm thất phải đã mở ra

1. Đường lật của ngoại tâm mạc; 2. Động mạch chủ; 3. Tĩnh mạch chủ trên; 4. Tiểu nhĩ phải; 5. Lá (mấu) trước; 6. Tĩnh mạch chủ dưới; 7. Lá (mấu) sau của van nhĩ thất phải; 8. Cơ nhú trước; 9. Các bè cơ; 10. Động mạch phổi; 11. Tiểu nhĩ trái; 12. Nón động mạch; 13. Cơ nhú vách; 14. Lá (mấu) vách của van nhĩ thất phải; 15. Bè vách bờ; 16. Cơ nhú sau.

Lỗ thân động mạch phổi có chu vi khoảng 65 – 70mm, đường kính do được khoảng 3cm. Lỗ được đậy bởi van thân động mạch phổi (valva trunci pulmonalis). Van gồm 3 lá hình bán nguyệt: lá van bán nguyệt trước (valvula semilunaris anterior), lá van bán nguyệt phải (valvula semilunaris dextra), lá van bán nguyệt trái (valvula semilunaris sinistra). Mỗi lá van có hai bờ, một bờ lồi dính vào bờ lỗ thân động mạch phổi, một bờ tự do. Ở giữa bờ tự do nổi lên một cục nhỏ, gọi là nút lá van bán nguyệt (noduli valvularum semilunarium). Phần bờ tự do nằm hai bên nút lá van bán nguyệt gọi là vành trăng hay liềm lá van bán nguyệt (lunulae valvularum semilunarium).

Phần tâm thất phải ngay dưới lỗ thân động mạch phổi loe rộng dần xuống dưới giống như cái nón, gọi là nón động mạch (conus arteriosus), danh từ giải phẫu cũ gọi là phễu (infundibulum).

Ykhoaonline.com

Mặt trong tâm thất phải có những dải cơ lồi vào trong lòng tâm thất, hai đầu dính vào thành tâm thất, gọi là các bè cơ (trabeculae carnae). Trong đó, đặc biệt có bè vách – bờ (trabecula septomarginalis) là bè căng giữa thành vách và thành sau của tâm thất phải ("các bè cơ", danh từ giải phẫu tiếng Việt cũ quen gọi là các "cầu cơ" vì có hai đầu dính vào thành tâm thất).

Ở các thành tâm thất còn có các cơ nhú (musculus papillaris) những cột cơ nền dính vào thành tâm thất, còn đỉnh thì lồi vào trong buồng tâm thất và là chỗ bám của các thừng gân (chordae tendineae).

Mặt trong tâm thất phải, ứng với mỗi thành có một cơ nhú. Ở thành trước có cơ nhú trước (musculus papillaris anterior) là cơ to nhất. Đỉnh của cơ nhú trước có thừng gân của các lá van trước và sau, thành sau có cơ nhú sau (musculus papillaris posterior) đỉnh của cơ là nơi thừng gân của các lá van sau và van vách bám. Ở vách gian thất có cơ nhú vách, ở đỉnh cơ có thừng gân của lá van vách dính vào.

3.3.3. Tâm thất trái (ventriculus sinister)

Tâm thất trái lớn hơn và có thành dày gấp 3 lần tâm thất phải vì phải đẩy máu vào động mạch chủ đi nuôi cơ thể (Hình 12.8).

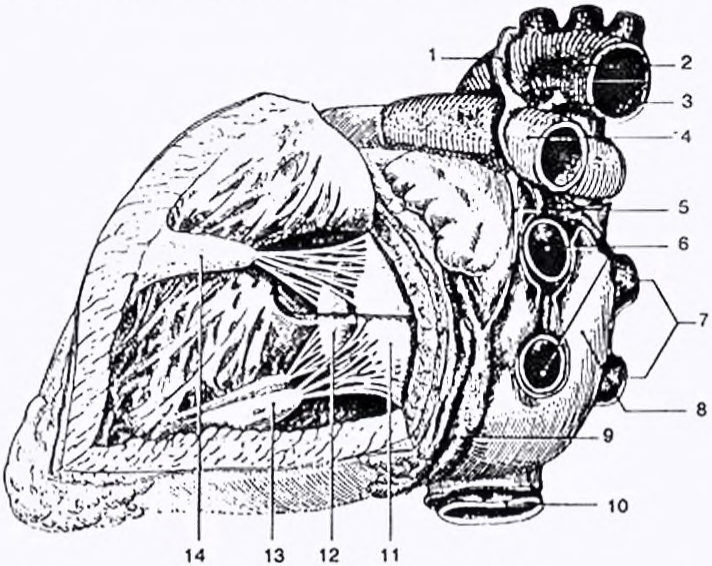

Hình 12.8. Tâm thất trái đã mở ra

1. Đường lật của ngoại tâm mạc; 2. Cung động mạch chủ; 3. Dây chằng động mạch; 4. Động mạch phổi trái; 5. Tiểu nhĩ trái; 6. Tĩnh mạch phổi trái; 7. Các tĩnh mạch phổi phải; 8. Tâm nhĩ trái; 9. Xoang vành; 10. Tĩnh mạch chủ dưới; 11. Lá (mấu) sau của van nhĩ thất trái; 12. Lá (mấu) trước của van nhĩ thất trái; 13. Cơ nhú sau; 14. Cơ nhú trước.

Tâm thất trái có hình nón dẹt, gồm hai thành cong: thành trước (hay trái), thành sau (hay phải), một đáy và một đỉnh góp phần tạo nên đỉnh tim.

Tai ban dep cua sach tai day

– Đáy tâm thất trái có lỗ nhĩ thất trái (ostium atrioventriculare sinistrum). Lỗ nhĩ thất trái nhỏ hơn lỗ nhĩ thất phải, có thể đút lọt 2 đầu ngón tay, hình bầu dục, chu vi khoảng 110mm, được cấu tạo bởi một vòng mô sợi và được đậy bởi van nhĩ thất trái (valva atrioventricularis sinistra) hay còn gọi là van mũ ni hay van tăng mạo (valva mitralis).

Van có hai lá hay hai mấu (cuspis) hình tam giác, được tạo nên bởi nếp nội tâm mạc, có các mô sợi và một ít sợi cơ tăng cường. Các lá van tăng mạo đều rộng hơn, dày hơn và chắc hơn các lá van của van nhĩ thất phải. Lá hay mấu van trước (cuspis anterior) rộng hơn nằm ở phía trước phải của lỗ. Lá hay mấu van sau (cuspis posterior) nằm ở phía sau trái lỗ. Bờ đáy của các lá hay van dính vào bờ lỗ van. Giữa các đầu tận của bờ đáy hai lá van có các lá hay mấu mép (cuspides commissurales) nối chúng với nhau.

– Lỗ động mạch chủ (ostium aortae) nằm ở bên phải và phía trước lỗ nhĩ thất trái. Đường kính của lỗ khoảng 2,5cm, được đậy bởi van động mạch chủ (valva aortae).

Van động mạch chủ gồm 3 lá van bán nguyệt: lá van bán nguyệt phải (vavula semilunaris dextra), lá van bán nguyệt trái (vavula semilunaris sinistra) và lá van bán nguyệt sau (vavula semilunaris posterior). Cấu trúc và cách bám vào lỗ của chúng cũng giống như các lá van thân động mạch phổi. Ở giữa bờ tự do mỗi lá van cũng có một nút lá van bán nguyệt (noduli valvularum semilunarium) và các vành lá van bán nguyệt (lunulae valvularum semilunarium) ở hai bên nút, các nút này dày và lồi hơn các nút của van bán nguyệt thân động mạch phổi (Hình 12.9).

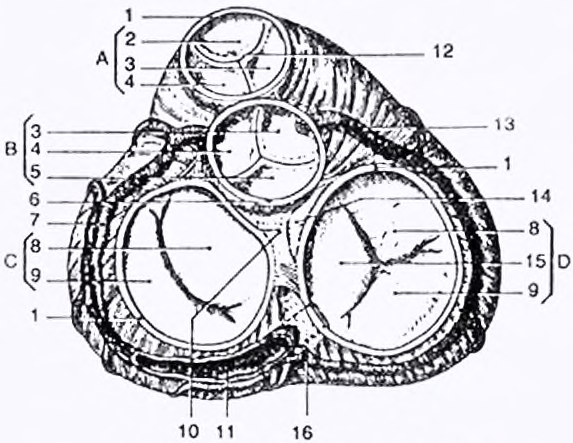

Hình 12.9. Các van và các lá van của tim

A. Lỗ động mạch phổi; B. Lỗ động mạch chủ; C. Lỗ nhĩ thất trái; D. Lỗ nhĩ thất phải

1. Vòng sợi; 2. Lá van bán nguyệt trước; 3. Lá van bán nguyệt phải; 4. Lá van bán nguyệt trái; 5. Lá van bán nguyệt sau; 6. Vòng sợi; 7. Nhánh mũ của động mạch vành trái; 8. Lá (mấu) trước của van nhĩ thất; 9. Lá (mấu) sau của van nhĩ thất; 10. Tam giác sợi trái; 11. Xoang vành; 12. Nút van bán nguyệt; 13. Động mạch vành phải; 14. Vách nhĩ thất; 15. Lá (mấu) vách của van nhĩ thất phải; 16. Động mạch nút nhĩ thất.

Ykhoaonline.com

– Các bè cơ của thành tâm thất trái nhiều hơn, chúng xen kẽ nhau dày đặc nhất là ở đỉnh và trên thành sau. Có hai cơ nhú: cơ nhú trước (musculus papillaris anterior) ở đỉnh có thừng gân của lá van trước và cơ nhú sau (musculus papillaris posterior) có thừng gân từ lá van sau bám vào đỉnh.

4. CẤU TẠO CỦA TIM

Tim được cấu tạo bởi 3 lớp: ngoại tâm mạc, cơ tim và nội tâm mạc.

4.1. Ngoại tâm mạc (pericardium)

Là một bao kín hình nón bọc quanh tim và các cuống mạch lớn (Hình 12.10).

Ngoại tâm mạc gồm hai bao: bao sợi ở ngoài hay ngoại tâm mạc sợi và bao thanh mạc ở trong hay ngoại tâm mạc thanh mạc.

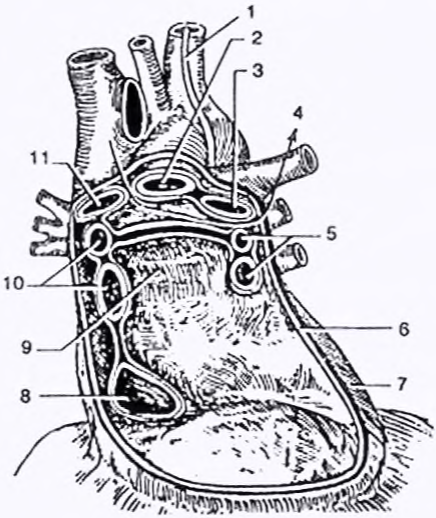

Hình 12.10. Ngoại tâm mạc và các xoang ngang, xoang chếch

1. Thần kinh lang thang; 2. Động mạch chủ lên; 3. Động mạch phổi; 4. Xoang ngang; 5. Các tĩnh mạch phổi trái; 6. Lá thành ngoại tâm mạc thanh mạc; 7. Ngoại tâm mạc sợi; 8. Tĩnh mạch chủ dưới; 9. Xoang chếch; 10. Các tĩnh mạch phổi phải; 11. Tĩnh mạch chủ trên.

4.1.1. Ngoại tâm mạc sợi (pericardium fibrosum)

Là bao sợi bọc ngoài cùng của tim, bao liên tiếp với lớp áo ngoài của các cuống mạch lớn và mạc trước khí quản. Đáy của bao dính vào gân trung tâm và một phần cơ ở nửa trái cơ hoành.

Tai ban dep cua sach tai day

Mặt ngoài ngoại tâm mạc sợi dính vào các cơ quan lân cận như cột sống, xương ức, cơ hoành, khí quản, phế quản chính và thực quản bởi các thớ sợi. Các thớ sợi bám vào mặt sau xương ức biệt hoá thành các dây chằng ức – ngoại tâm mạc (ligamenta sternopericardica).

Mặt trong ngoại tâm mạc sợi áp sát vào lá thành ngoại tâm mạc thanh mạc (Hình 12.11).

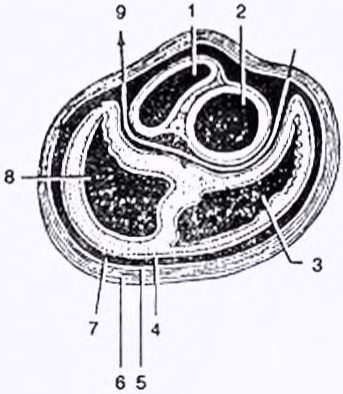

Hình 12.11. Thiết đồ cắt ngang qua 2 tâm nhĩ

1. Động mạch phổi; 2. Động mạch chủ; 3. Tâm nhĩ phải; 4. Lá tạng ngoại tâm mạc thanh mạc; 5. Lá thành ngoại tâm mạc thanh mạc; 6. Ngoại tâm mạc sợi; 7. Ổ ngoại tâm mạc; 8. Tâm nhĩ trái; 9. Xoang ngang.

4.1.2. Ngoại tâm mạc thanh mạc (pericardium serosum)

Là một túi thanh mạc kín bọc quanh tim và nằm ở trong túi thanh mạc sợi. Ngoại tâm mạc thanh mạc gồm 2 lá: lá thành và lá tạng, giữa hai lá là một khoang ảo gọi là ổ ngoại tâm mạc (cavitas pericardialis). Lá thành (lamina parietalis) lót mặt trong ngoại tâm mạc sợi. Lá tạng (lamina visceralis) phủ mặt ngoài tim, khi tới các cuống mạch lớn thì quặt lại để liên tiếp với lá thành. Do đó các mạch máu lớn ở đáy tim có một phần nằm trong bao ngoại tâm mạc thanh mạc. Có hai bao: một bao bọc các động mạch chủ và thân động mạch phổi, một bao bọc các tĩnh mạch chủ trên và dưới cùng các tĩnh mạch phổi. Giữa hai bao này có một ngách nằm ngang gọi là xoang ngang ngoại tâm mạc (sinus transversus pericardii). Thọc ngón tay qua xoang ngang sẽ luồn vào phía sau các động mạch và phía trước các tĩnh mạch.

Giữa các tĩnh mạch phổi phải và các tĩnh mạch phổi trái, trên mặt sau tâm nhĩ trái lá thành ngoại tâm mạc thanh mạc lõm xuống tạo thành một cái hố nông như một túi cùng, gọi là xoang chếch ngoại tâm mạc (sinus obliquus pericardii) (Hình 12.12).

Ykhoaonline.com

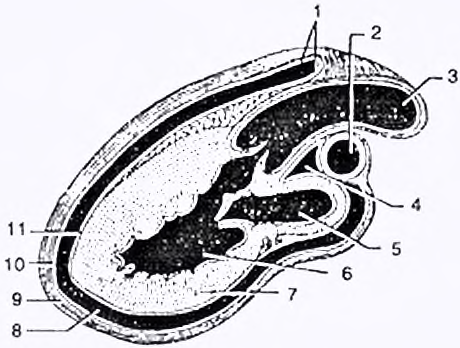

Hình 12.12. Thiết đồ cắt dứng dọc qua tim

1. Nơi lá tạng lật xuống liên tiếp với lá thành; 2. Động mạch phổi phải; 3. Động mạch chủ; 4. Xoang ngang; 5. Tâm nhĩ trái; 6. Tâm thất trái; 7. Cơ tim; 8. Ổ ngoại tâm mạc; 9. Ngoại tâm mạc sợi; 10. Lá thành ngoại tâm mạc thanh mạc; 11. Lá tạng ngoại tâm mạc thanh mạc.

4.2. Cơ tim (myocardium)

Cơ tim là lớp chính tạo nên bề dày của thành tim. Lớp cơ dày mỏng tuỳ từng chỗ, mỏng ở tâm nhĩ, rất dày ở tâm thất và đặc biệt ở thành của tâm thất trái. Cơ tim gồm các sợi cơ co bóp chiếm đại bộ phận và các sợi cơ kém biệt hoá mang tính chất thần kinh gọi là hệ thống dẫn truyền của tim (systema conducens cordis).

4.2.1. Cơ co bóp của tim

Các sợi cơ co bóp của tim bám vào một hệ thống vòng sợi, được coi như khung xương của tim. Có 4 vòng sợi quây xung quanh 4 lỗ lớn: hai lỗ nhĩ thất và hai lỗ động mạch và được chia thành hai loại vòng sợi:

– Vòng sợi phải (anulus fibrosus dexter) gồm hai vòng: vòng sợi quanh lỗ nhĩ thất phải và vòng sợi quanh lỗ thân động mạch phổi. Giữa hai vòng sợi này là một đám mô sợi dày đặc gọi là tam giác sợi phải (trigonum fibrosum dextrum).

– Vòng sợi trái (anulus fibrosus sinister) gồm các vòng sợi quanh lỗ nhĩ thất trái và lỗ động mạch chủ. Giữa chúng có tam giác sợi trái (trigonum fibrosum sinistrum) (Hình 12.13).

Ngoài ra còn kể đến một dải gân đi từ mặt sau phễu động mạch đến động mạch chủ và liên tiếp với phần màng của vách gian thất, gọi là gân phễu (tendo infundibuli).

Cấu trúc cơ của tim bao gồm các sợi ngang và sợi dọc và được phân chia thành hai loại cơ: các sợi cơ của tâm nhĩ và các sợi cơ của tâm thất.

Tai ban dep cua sach tai day

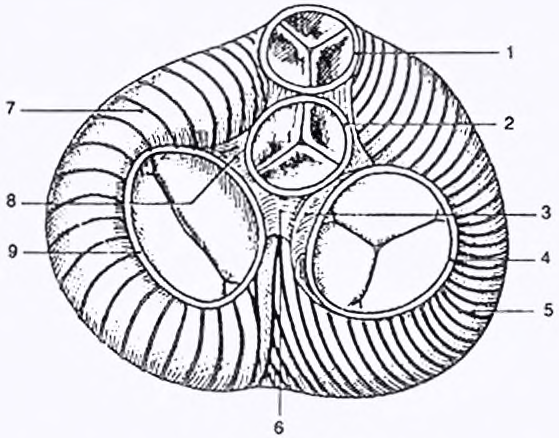

Hình 12.13. Cơ tim: Lớp nông
(Nhìn từ đáy các tâm thất. Các tâm nhĩ đã được cắt bỏ)

1. Vòng sợi của lỗ thân động mạch phổi; 2. Vòng sợi của lỗ động mạch chủ; 3. Vách nhĩ thất; 4. Vòng sợi của lỗ nhĩ thất phải; 5. Tâm thất phải; 6. Tam giác sợi phải; 7. Tâm thất trái; 8. Tam giác sợi trái; 9.Vòng sợi của lỗ nhĩ thất trái.

Các sợi cơ của tâm nhĩ tạo thành hai lớp:

+ Lớp nông, chung cho cả hai tâm nhĩ, gồm những sợi chạy ngang, thấy rõ nhất ở mặt trước, một số sợi chạy vào vách gian nhĩ. Các sợi ngang tạo nên một lớp mỏng (Hình 12.14).

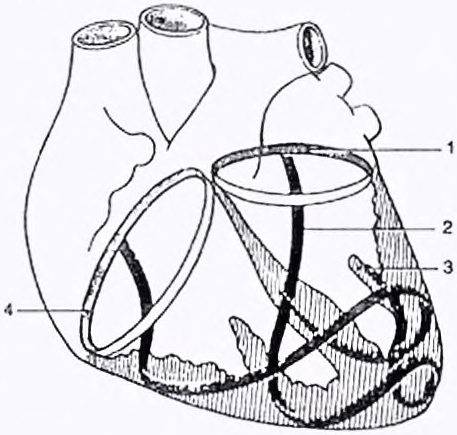

Hình 12.14. Lớp nông của cơ tim

1. Vòng sợi của lỗ động mạch chủ; 2. Đường đi của các sợi cơ; 3. Các bè cơ, 4. Vòng sợi của lỗ thân động mạch phổi.

+ Lớp sâu bao gồm các sợi cơ hình quai và hình vòng. Các sợi cơ hình quai chạy lên trên mỗi tâm nhĩ và bám vào phía trước và phía sau của vòng sợi nhĩ

Ykhoaonline.com

thất tương ứng. Các vòng sợi chạy vòng quanh tiểu nhĩ và tạo thành các dải sợi vòng bao quanh phần tận của các tĩnh mạch và hố bầu dục.

– Các sợi của tâm thất cũng gồm hai lớp nông và sâu:

+ Lớp nông có 3 loại sợi:

• Các sợi từ gân phễu, bắt chéo mặt hoành chạy sang trái qua rãnh gian thất trước vòng qua đỉnh tim, tiếp tục chạy lên trên tận hết ở các cơ nhú của tâm thất trái (Hình 12.15).

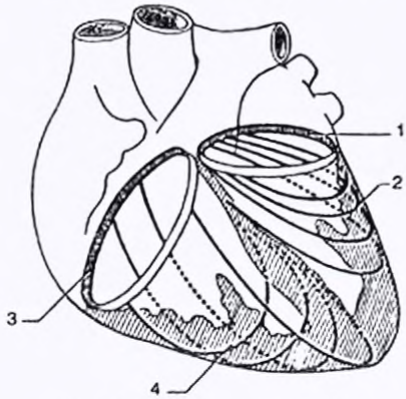

Hình 12.15. Lớp giữa của cơ tim

1. Vòng sợi của lỗ động mạch chủ; 2. Các sợi cơ của tâm thất trái; 3. Vòng sợi của lỗ thân động mạch phổi; 4. Các sợi cơ của tâm thất phải.

• Các sợi từ vòng sợi lỗ nhĩ thất phải chạy chéo qua mặt hoành tới mặt ức sườn của thất phải bắt chéo rãnh gian thất trước, vòng qua đỉnh tim tận hết ở cơ nhú sau của tâm thất trái.

• Các sợi từ vòng sợi lỗ nhĩ thất trái bắt chéo rãnh gian thất sau tới tâm thất phải, tận hết ở các cơ nhú của tâm thất phải (Hình 12.16).

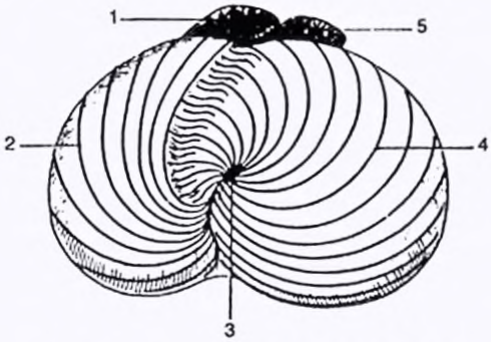

Hình 12.16. Lớp nông của cơ tim ở đỉnh tim

1. Động mạch chủ; 2. Tâm thất phải; 3. Xoáy đỉnh tim; 4. Tâm thất trái; 5. Thân động mạch phổi.

Tai ban dep cua sach tai day

+ Lớp sâu gồm các bó sợi đi từ cơ nhú của tâm thất này chạy cong hình chữ S qua rãnh gian thất và tận hết ở các cơ nhú của tâm thất bên kia.

4.2.2. Hệ dẫn truyền của tim (systema conducens cordis)

Hệ dẫn truyền của tim được tạo nên do các sợi cơ biệt hoá đặc biệt nằm lẫn trong các sợi cơ co bóp có chức năng tạo nên và duy trì nhịp tim bình thường, đảm bảo sự co bóp nhịp nhàng của tâm nhĩ và tâm thất.

Hệ dẫn truyền của tim gồm (Hình 12.17):

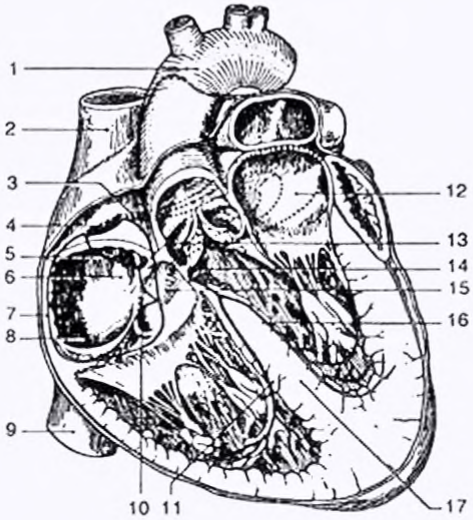

Hình 12.17. Thần kinh tự động của tim

1. Động mạch chủ; 2. Tĩnh mạch chủ trên; 3. Dải gian nút phụ trước; 4. Nút xoang nhĩ; 5. Dải gian nút trung gian; 6. Hố bầu dục; 7. Dải gian nút sau; 8. Lỗ tĩnh mạch chủ dưới; 9. Tĩnh mạch chủ dưới; 10. Lỗ xoang vành; 11. Trụ phải; 12. Tâm nhĩ trái; 13. Dải gian nút trước; 14. Bó nhĩ thất; 15. Nút nhĩ thất; 16. Trụ trái; 17. Vách gian thất.

– Nút xoang nhĩ (nodus sinus – atrialis) là một nút nhỏ hình *một* cái xỏ giầy nằm ở phần trên rãnh tận của tâm nhĩ phải, bên phải lỗ tĩnh mạch chủ trên. Phần chính của nút nằm ở xoang tĩnh mạch, bên cạnh mào tận trong bề dày của thành tâm nhĩ phải. Các tế bào của nút tiếp xúc với các tế bào cơ *tim ở* xung quanh nút. Do vậy các xung động gây nên sự co bóp của tim khởi phát từ nút được truyền sang cả hai tâm nhĩ, cũng như tới nút nhĩ thất được thực hiện qua các sợi cơ của tâm nhĩ, mà không có một cấu trúc dẫn truyền đặc biệt nào khác giữa nút xoang nhĩ và nút nhĩ thất.

– Nút nhĩ thất (nodus atrioventricularis) nằm ngay trên lỗ xoang vành, được bao quanh bởi các sợi cơ của vách gian nhĩ. Các tế bào tạo nên nút nằm sát với các tế bào cơ của vách gian nhĩ và kề liền với các tế bào của bó nhĩ thất.

Ykhoaonline.com

– Bó nhĩ thất (fasciculus atrioventricularis). Từ nút nhĩ thất, bó nhĩ thất chạy lên trên vào tam giác sợi phải, dưới chỗ bám của lá van vách tới bờ sau của phần màng vách gian thất. Từ đó bó chạy ra trước xuống dưới trên mặt phải của phần màng tới đầu trên phần cơ của vách gian thất thì chia làm hai trụ: trụ phải (crus dextrum) và trụ trái (crus sinistrum). Các trụ chạy xuống trên hai mặt của vách gian thất tới đỉnh tim vào các thất phải và trái, tới đáy cơ nhú và các bè cơ thì phân chia thành những nhánh nhỏ nằm ngay dưới lớp nội tâm mạc, gọi là các nhánh dưới nội tâm mạc (rami subendocardiales).

4.3. Nội tâm mạc (endocardium)

Là một màng mỏng, nhẵn phủ mặt trong các buồng tim kể cả các van tim và liên tiếp với lớp nội mạc của các mạch máu. Nội tâm mạc được cấu tạo bởi một lớp tế bào nội mô nằm trên một lớp mô liên kết và các tế bào sợi.

Khi viêm, nội tâm mạc có thể bong ra chạy theo các động mạch, gây tắc mạch.

5. MẠCH VÀ THẦN KINH CỦA TIM

5.1. Động mạch

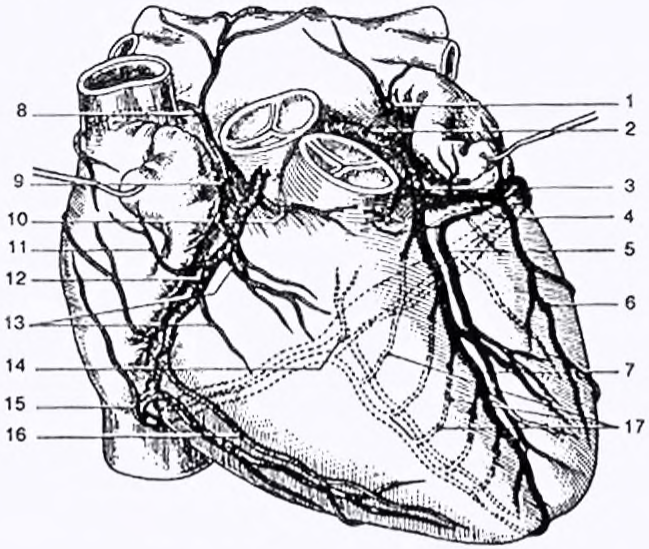

Hình 12.18. Mạch của tim (nhìn từ phía trước)

1. Nhánh tâm nhĩ trái trước; 2. Động mạch vành trái; 3. Nhánh phễu trái; 4. Động mạch mũ; 5. Tĩnh mạch gian thất trước và tĩnh mạch vành trái (tim lớn); 6. Nhánh (đ/m) bờ trái; 7. Động mạch gian thất trước; 8. Nhánh (đ/m) nút xoang nhĩ; 9. Nhánh (đ/m) tâm nhĩ phải trước; 10. Nhánh (đ/m) phễu phải; 11. Các nhánh tiểu nhĩ phải; 12. Động mạch vành phải; 13. Các tĩnh mạch trước của tâm thất phải; 14. Nhánh (đ/m) nút nhĩ thất; 15. Tĩnh mạch vành phải (tim nhỏ); 16. Nhánh (đ/m) bờ phải; 17. Các nhánh (đ/m) vách gian thất.

Tai ban dep cua sach tai day

Tim được cấp máu bởi hai động mạch vành. Hai động mạch này tạo nên một hệ thống riêng không tiếp nối với các nhánh của động mạch khác, nên trong bệnh xơ cứng động mạch vành, sự dinh dưỡng của cơ tim bị rối loạn có thể gây chết đột ngột (Hình 12.18).

5.1.1. Động mạch vành phải (arteria coronaria dextra)

Tách từ động mạch chủ ngay trên bờ bám của van bán nguyệt phải vào lỗ động mạch chủ.

Từ nguyên ủy, đầu tiên động mạch chạy ra trước sang bên phải giữa thân động mạch phổi và tiểu nhĩ phải rồi chạy xuống dưới, sang phải trong phần phải của rãnh vành xuống mặt hoành. Từ đây động mạch chạy sang trái, tới gần rãnh gian thất sau, tiếp nối với động mạch vành trái và tận hết bởi nhánh gian thất sau (ramus interventricularis posterior), chạy trong rãnh gian thất sau tới mỏm tim tiếp nối với nhánh gian thất trước, nhánh của động mạch vành trái. Nhánh gian thất sau cho các nhánh vách gian thất (rãnh interventriculares septales) cấp máu cho 1/3 sau vách gian thất.

Động mạch vành phải cho các nhánh:

– Các nhánh nhĩ thất (rami atrioventriculares).

– Nhánh nón động mạch (ramus coni arteriosi).

– Nhánh nút xoang nhĩ (ramus nodi sinuatrialis).

– Các nhánh tâm nhĩ (rami atriales).

– Nhánh nhĩ trung gian (ramus atrialis intermedius).

– Nhánh nút nhĩ thất (ramus nodi atrioventricularis)

– Nhánh bờ phải (ramus marginalis dexter) là nhánh lớn nhất.

5.1.2. Động mạch vành trái (arteria coronaria sinistra)

Lớn hơn động mạch vành phải, tách ra từ động mạch chủ phía trên bờ bám vào lỗ động mạch chủ của van bán nguyệt trái. Từ nguyên ủy, động mạch ra trước trong rãnh giữa thân động mạch phổi và tiểu nhĩ trái, khi tới rãnh vành động mạch vành trái chia thành hai nhánh chính:

– Nhánh gian thất trước (ramus interventricularis anterior) chạy trong rãnh gian thất trước tới đỉnh tim vòng ra sau tiếp nối với nhánh gian thất sau. Nhánh gian thất trước cho các nhánh vách gian thất (rami interventriculares septales).

– Nhánh mũ (ramus circumflexus) chạy vòng sang trái ra sau trong rãnh vành tới mặt hoành của tâm thất trái. Nhánh này tách ra các nhánh sau:

+ Nhánh nối tâm nhĩ (ramus atrialis anastomicus).

+ Các nhánh nhĩ thất (rami atrioventriculares).

+ Nhánh bờ trái (ramus marginalis sinister).

Ykhoaonline.com

+ Nhánh tâm nhĩ trung gian (ramus atrialis intermedius).

+ Nhánh sau tâm thất trái (ramus posterior ventriculi sinistri).

Động mạch vành trái còn cho các nhánh:

+ Các nhánh tâm nhĩ (rami atriales).

+ Nhánh nón động mạch (ramus coni arteriosi).

+ Nhánh bên (ramus lateralis).

+ Nhánh nút xoang nhĩ (ramus nodi sinuatrialis).

+ Nhánh nút nhĩ thất (ramus nodi atrioventricularis).

5.2. Tĩnh mạch

Hầu hết các tĩnh mạch của tim đổ vào xoang vành.

*5.2.1. **Xoang vành*** (sinus coronarius)

Là một ống tĩnh mạch lớn, dài khoảng 2 – 3cm, nằm trong phần sau của rãnh vành giữa tâm nhĩ trái và tâm thất phải, tận hết bằng cách đổ vào tâm nhĩ phải ở lỗ xoang vành, giữa lỗ tĩnh mạch chủ dưới và lỗ nhĩ thất phải. Lỗ xoang vành được đậy bởi van xoang vành (valvula sinus coronarii).

*5.2.2. **Tĩnh mạch tim lớn hay tĩnh mạch gian thất trước*** (V. interventriculares anterior)

Bắt đầu từ đỉnh tim, tĩnh mạch gian thất trước chạy lên trên trong rãnh gian thất trước tới rãnh vành, tiếp tục chạy sang trái trong rãnh này rồi vòng ra sau đổ vào đầu trái xoang vành. Theo N.A, đoạn tĩnh mạch chạy trong rãnh vành cho tới xoang vành, được gọi là tĩnh mạch vành trái (V. coronaris sinistra). Tĩnh mạch gian thất trước nhận các tĩnh mạch từ tâm nhĩ trái và từ hai tâm thất bao gồm cả tĩnh mạch bờ trái chạy lên trên mặt trái (mặt phổi) của tim.

*5.2.3. **Tĩnh mạch tim nhỏ*** (V. cardiaca parva)

Nằm trên mặt sau, trong rãnh giữa tâm nhĩ phải và tâm thất phải và đổ vào xoang vành ở gần chỗ xoang này đổ vào tâm nhĩ phải. Tĩnh mạch tim nhỏ nhận máu ở mặt sau tâm nhĩ và tâm thất phải. Tĩnh mạch bờ phải (V. marginalis dextra) chạy lên dọc theo bờ dưới của tim, có thể đổ vào tĩnh mạch tim nhỏ trong rãnh vành. Thường thì tĩnh mạch bờ phải đổ trực tiếp vào tâm nhĩ phải.

*5.2.4. **Tĩnh mạch tim giữa hay tĩnh mạch gian thất sau*** (V. interventriculares posterior)

Bắt đầu từ đỉnh tim chạy lên trong rãnh gian thất sau rồi đổ vào xoang vành.

*5.2.5. **Tĩnh mạch sau tâm thất trái*** (V. ventriculi sinistri posterior). Tĩnh mạch này nằm trên mặt hoành của tâm nhĩ trái ngay bên trái tĩnh mạch tim giữa và đổ vào đoạn giữa xoang vành, đôi khi đổ vào tĩnh mạch tim lớn.

Tai ban dep cua sach tai day

5.2.6. Tĩnh mạch chếch tâm nhĩ trái (V. obliqua atrii sinistri) là một tĩnh mạch nhỏ chạy chếch xuống dưới, trên mặt sau tâm nhĩ trái và đổ vào xoang vành. Ở trên, tĩnh mạch chếch liên tiếp với nếp trái tĩnh mạch chủ (plica venae cavae sinistrae) di tích của tĩnh mạch chủ chung trái.

5.2.7. Các tĩnh mạch tim trước của tâm thất phải (Vv. ventriculi dextri anteriores)

Các tĩnh mạch này dẫn lưu máu của phần trước tâm thất phải. Thường có 2 hoặc 3 tĩnh mạch, đôi khi có tới 5 tĩnh mạch. Các tĩnh mạch này chạy lên trên trong lớp mô dưới ngoại tâm mạc tạng, bắt chéo phần phải của rãnh gian thất ở trước hoặc sau động mạch gian thất trước. Các tĩnh mạch này tận hết ở tâm nhĩ phải bằng cách đổ vào các ống góp nằm ngay dưới lớp nội tâm mạc, các ống này mở vào trong buồng nhĩ phải.

5.2.8. Các tĩnh mạch tim cực nhỏ (Vv. cardiacae minimae)

Các tĩnh mạch này được Thébésius mô tả năm 1708. Số lượng và kích thước của chúng rất thay đổi. Aho chỉ rõ những lỗ đổ của các tĩnh mạch cực nhỏ này vào tâm nhĩ phải có đường kính tới 2mm, trong khi đó các lỗ đổ của chúng vào tâm thất phải chỉ có đường kính tới 0,5mm. Ở tâm nhĩ trái thường ít hoặc không có các lỗ đổ vào của các tĩnh mạch cực nhỏ và rất hiếm gặp ở tâm thất phải.

5.2.9. Sự tiếp nối tĩnh mạch của tim

Sự tiếp nối giữa các tĩnh mạch ở tim được thực hiện một cách rất rộng rãi, hơn hẳn sự nối tiếp của các động mạch vành. Đôi khi sự nối tiếp này tạo nên các đám rối tĩnh mạch thực sự. Các vùng có sự tiếp nối tĩnh mạch phong phú nhất là đỉnh tim, các mặt trước và sau của tim.

5.3. Bạch mạch

Bạch huyết của tim chạy theo hai dòng chính song song với hai động mạch vành:

– Dòng trái nhận bạch huyết ở nửa trái của tim, chạy theo động mạch vành trái và đổ vào chuỗi hạch khí – phế quản.

– Dòng phải nhận bạch huyết ở nửa phải của tim, chạy theo động mạch vành phải và đổ vào chuỗi hạch trung thất trước.

5.4. Thần kinh

Tim được chi phối bởi hai hệ thống thần kinh:

5.4.1. Thần kinh tự động của tim

Gồm các nút xoang nhĩ, nút nhĩ thất, bó nhĩ thất và các trụ phải và trái (xem phần 4.2.2. Hệ dẫn truyền của tim).

5.4.2. Hệ thần kinh tự chủ (Hình 12.19)

Gồm các sợi giao cảm làm tim đập nhanh và các sợi đối giao cảm làm tim đập chậm.

Ykhoaonline.com

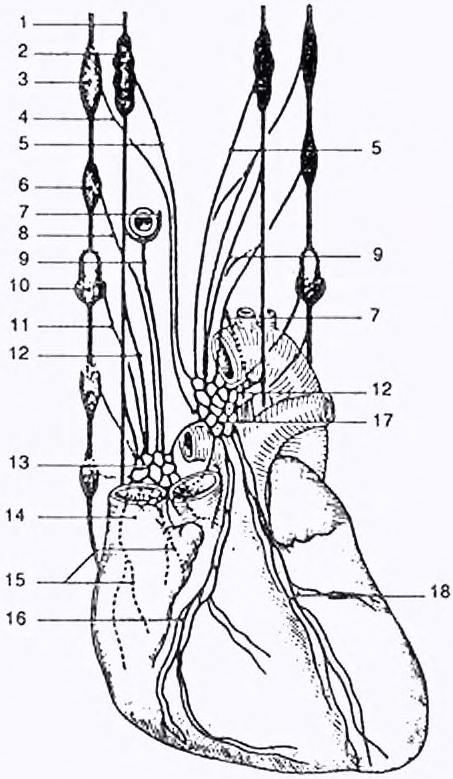

Hình 12.19. Các thần kinh và đám rối tim

1. Thần kinh lang thang; 2. Hạch dưới của thần kinh lang thang; 3. Hạch cổ trên; 4. Thần kinh tim cổ trên (giao cảm); 5. Nhánh tim cổ trên (đối giao cảm); 6. Hạch cổ giữa; 7. Thần kinh thanh quản quặt ngược; 8. Thần kinh tim cổ giữa (giao cảm); 9. Nhánh tim cổ dưới (đối giao cảm); 10. Hạch cổ dưới; 11. Thần kinh tim cổ dưới; 12. Nhánh tim ngực (đối giao cảm); 13. Hạch tim dưới; 14. Tĩnh mạch chủ trên; 15. Các thần kinh tâm nhĩ; 16. Các thần kinh vành phải; 17. Hạch tim trên; 18. Các thần kinh vành trái.

– Giao cảm gồm 3 thần kinh tim tách từ 3 hạch giao cảm cổ:

+ Thần kinh tim cổ trên (nervus cardiacus cervicalis superior) tách từ hạch cổ trên (ganglion cervicale superius)

+ Thần kinh tim cổ giữa (nervus cardiacus cervicalis medius) tách từ hạch cổ giữa (ganglion cervicale medium).

+ Thần kinh tim cổ dưới (nervus cardiacus cervicalis inferior) tách từ hạch cổ ngực (ganglion cervicothoracicum).

– Đối giao cảm gồm các nhánh tách ra từ dây thần kinh lang thang, đó là:

+ Các nhánh tim cổ trên (rami cardiaci cervicales superiores).

+ Các nhánh tim cổ dưới (rami cardiaci cervicales inferiores) tách từ đoạn cổ của dây thần kinh lang thang.

Tai ban dep cua sach tai day

+ Các nhánh tim ngực (rami cardiaci thoracici) tách từ đoạn ngực của dây thần kinh lang thang.

Các dây thần kinh tim giao cảm và đối giao cảm chạy tới hạch tim (ganglia cardiaca) nằm ngay dưới cung động mạch chủ, tạo thành đám rối tim (plexus cardiacus). Từ đám rối này tách ra các sợi chạy tới tim.

6. ĐỐI CHIẾU TIM TRÊN THÀNH NGỰC, HÌNH ẢNH XQUANG CỦA TIM

6.1. Đối chiếu tim trên thành ngực

Hình chiếu của tim trên thành ngực là một diện tứ giác, giới hạn bởi 4 góc (Hình 12.20).

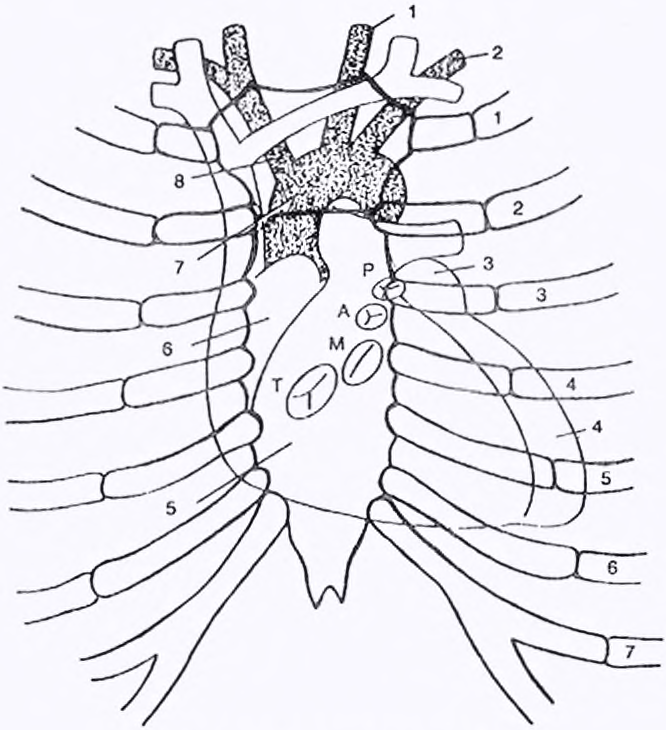

Hình 12.20. Đối chiếu của tim trên lồng ngực

P. Lỗ động mạch phổi — M. Lỗ nhĩ thất trái
A. Lỗ động mạch chủ — T. Lỗ nhĩ thất phải

1. Động mạch cảnh chung trái; 2. Động mạch dưới đòn trái; 3. Tiểu nhĩ trái; 4. Tâm thất trái; 5. Tâm thất phải; 6. Tiểu nhĩ phải; 7. Cung động mạch chủ; e. Thân tay đầu.

Ykhoaonline.com

– Góc trên trái ở khoang gian sườn 2, cách bờ trái xương ức 1cm.

– Góc trên phải ở khoang gian sườn 2, cách bờ phải xương ức 1cm.

– Góc dưới trái ở khoang gian sườn 5 ngay phía trong hoặc dưới núm vú trái độ 1cm, tương ứng với đỉnh tim. Có thể sờ và nhìn thấy đỉnh tim đập ở vị trí này.

– Góc dưới phải ở khoang gian sườn 5, sát bờ phải xương ức.

6.2. Đối chiếu của các lỗ van tim trên thành ngực

Lỗ nhĩ thất trái (ổ van hai lá) chiếu lên thành ngực là một hình gần tròn ở khoang gian sườn 3, 4, bên trái xương ức, tương dương với đầu trong của sụn sườn 5 bên trái. Do đặc điểm về hướng của dòng máu và sự thay đổi vị trí của tim khi co bóp nên nghe rõ nhất ở đỉnh tim (góc dưới trái của diện tim).

Lỗ nhĩ thất phải (lỗ van ba lá) chiếu lên xương ức ở 1/3 dưới, theo một hình bầu dục dọc, chếch xuống dưới, sang phải. Nghe rõ ở mỏm mũi kiếm, gần góc dưới phải của diện tim.

Lỗ thân động mạch phổi chiếu lên bờ trái xương ức ở đầu trong của sụn sườn 3. Nghe ổ van động mạch phổi ở khoang gian sườn 2 sát bờ trái xương ức, gần góc trên trái của diện tim.

Lỗ động mạch chủ, chiếu lên thành ngực có hình bầu dục dọc, chếch xuống dưới sang phải, ở khoang gian sườn 3 gần bờ phải xương ức. Nghe rõ ở khoang gian sườn 2 gần bờ phải xương ức (góc trên phải của diện tim), nhưng ta cũng có thể nghe ở khoang gian sườn 3, cạnh bờ ức trái, là nơi tiếp nối giữa cung động mạch chủ và phần xuống động mạch chủ.

6.3. Hình ảnh Xquang của tim

Khi chiếu (nhìn theo chiều trước sau) hình tim là một bóng mờ hình tam giác mà nền ở dưới luôn chuyển động. Khi có dịch trong ổ ngoại tâm mạc, không thấy tim chuyển động vì chất dịch che lấp sự chuyển động của tim.

Sự thay đổi về mặt bệnh lý của tim được nhận định theo những thay đổi hình ảnh của hai bờ bóng mờ. Bình thường bờ phải có hai cung: cung trên tương ứng với tĩnh mạch chủ trên; cung dưới với tâm nhĩ phải. Bờ trái có ba cung: cung trên tương ứng với cung động mạch chủ; cung giữa với thân động mạch phổi và cung dưới với tâm thất trái.

Tâm nhĩ trái quay ra sau, chỉ nhìn thấy khi chụp nghiêng và cho bệnh nhân uống thuốc cản quang để xem mức độ giãn to của tâm nhĩ trái và xem tâm nhĩ trái có đè vào thực quản hay không.

Trong các bệnh lý làm tim giãn to thì các cung nói trên sẽ phình to ra, dài ra hay mất đi. Nhờ đó người ta có thể chẩn đoán được bệnh.

Tai ban dep cua sach tai day

13. TRUNG THẤT

(Mediastinum)

Trung thất là một khoang trong lồng ngực nằm giữa hai ổ phế mạc. Trung thất là nơi chứa hầu hết các thành phần quan trọng của lồng ngực trừ hai phổi và màng phổi ở hai bên.

1. GIỚI HẠN VÀ PHÂN CHIA

1.1. Giới hạn

Trung thất được giới hạn:

– Phía trước bởi mặt sau xương ức và các sụn sườn.

– Phía sau bởi cột sống ngực.

– Ở trên thông với cổ bởi lỗ trên của lồng ngực.

– Ở dưới ngăn cách với ổ bụng bởi cơ hoành.

– Hai bên là phần trung thất của phế mạc thành.

1.2. Phân chia

Theo cổ điển người ta phân chia trung thất làm 2 phần: trung thất trước và trung thất sau, ngăn cách nhau bởi một mặt phẳng đứng ngang đi qua khí phế quản.

Sau này, các nhà giải phẫu quốc tế đã thống nhất phân chia trung thất thành hai phần ngăn cách nhau bởi một mặt phẳng ngang qua góc ức (góc tạo nên bởi cán và thân xương ức) ở phía trước và khe gian đốt sống ngực 4 và 5 ở phía sau. Mặt phẳng này nằm ngay trên ngoại tâm mạc (Hình 13.1).

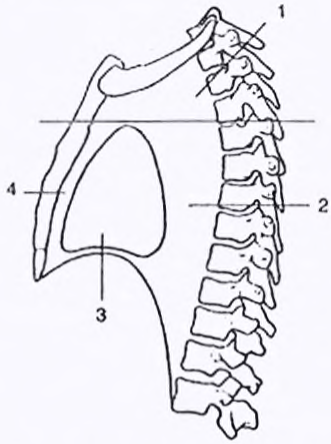

Hình 13.1. Sự phân chia của trung thất

1. Trung thất trên; 2. Trung thất sau; 3. Trung thất giữa; 4. Trung thất trước.

1.2.1. Trung thất trên (mediastinum superius)

Trung thất trên là khoang nằm giữa hai ổ phế mạc, phía trước được giới hạn bởi cán xương ức, phía sau là mặt trước thân 4 đốt sống ngực trên, ở trên là lỗ

Ykhoaonline.com

trên lồng ngực và ở dưới là mặt phẳng ngang qua góc ức ở phía trước và khe giữa hai đốt sống ngực 4 và 5 ở phía sau.

Trong trung thất trên có:

– Cung động mạch chủ, thân tay đầu, phần ngực của các động mạch cảnh chung trái và dưới đòn trái.

– Các tĩnh mạch tay đầu trái và phải, phần trên của tĩnh mạch chủ trên, tĩnh mạch gian sườn trên.

– Thần kinh lang thang (X), thần kinh tim, thần kinh hoành, thần kinh thanh quản quặt ngược trái.

– Khí quản, thực quản và ống ngực.

– Di tích của tuyến ức.

– Các hạch bạch huyết cạnh khí quản, khí phế quản trên và dưới.

1.2.2. Trung thất dưới (mediastinum inferius)

Là khoang nằm dưới mặt phẳng ngang qua góc ức và khe giữa hai đốt sống ngực 4 và 5, giữa hai phần trung thất của phế mạc thành, ở trên cơ hoành, phía trước cột sống ngực (kể từ đốt sống ngực thứ 5) và phía sau thân xương ức.

Trung thất dưới lại được chia nhỏ thành 3 phần:

– Trung thất trước (mediastinum anterius): là khe hẹp nằm giữa *thân xương ức ở phía trước* và *ngoại tâm mạc ở phía sau*. Ở trên ngang mức với các sụn sườn 4. Trong trung thất trước có mô liên kết lỏng lẻo, dây chằng ức ngoại tâm mạc, 2 hay 3 hạch bạch huyết và các nhánh trung thất của động mạch ngực trong.

– Trung thất giữa (mediastinum medium): là khoang rộng nhất của trung thất dưới, ở phía sau trung thất trước và phía trước mặt phẳng tưởng tượng qua mặt sau khí phế quản.

Trong trung thất giữa có:

+ Tim và ngoại tâm mạc.

+ Phần lên của động mạch chủ (pars ascendens aortae).

+ Nửa dưới của tĩnh mạch chủ trên và cung tĩnh mạch đơn.

+ Chỗ chia đôi của khí quản, hai phế quản chính.

+ Thân động mạch phổi với chỗ chia đôi thành các động mạch phổi phải và trái.

+ Các tĩnh mạch phổi phải và trái.

+ Hai dây thần kinh hoành và phần sâu của đám rối tim.

+ Các hạch bạch huyết khí – phế quản.

– Trung thất sau (mediastinum posterius).

Trung thất sau là một khe hẹp được giới hạn bởi:

+ Phía trước là mặt phẳng tưởng tượng đứng ngang qua mặt sau khí phế quản.

+ Phía sau là cột sống ngực, từ đốt sống ngực 5 tới đốt sống ngực 12.

+ Hai bên là phần trung thất của phế mạc thành.

+ Ở trên là phần sau của mặt phẳng ngang đi qua góc ức ở phía trước và khe giữa 2 đốt sống ngực 4 và 5 ở sau.

Tai ban dep cua sach tai day

+ Dưới là phần sau vòm hoành.

Các thành phần trong trung thất sau:

+ Phần ngực của động mạch chủ (pars thoracica aortae) hay động mạch chủ ngực.

+ Tĩnh mạch đơn, tĩnh mạch bán đơn, tĩnh mạch bán đơn phụ.

+ Thần kinh lang thang (X), các thần kinh tạng.

+ Thực quản.

+ Ống ngực.

+ Các hạch bạch huyết trung thất sau.

2. MÔ TẢ CÁC THÀNH PHẦN TRONG TRUNG THẤT SAU

2.1. Thực quản (oesophagus)

Thực quản là một ống cơ dẹt do hai thành áp sát vào nhau (khi nuốt trở thành hình ống) đi từ hầu tới dạ dày (Hình 13.2).

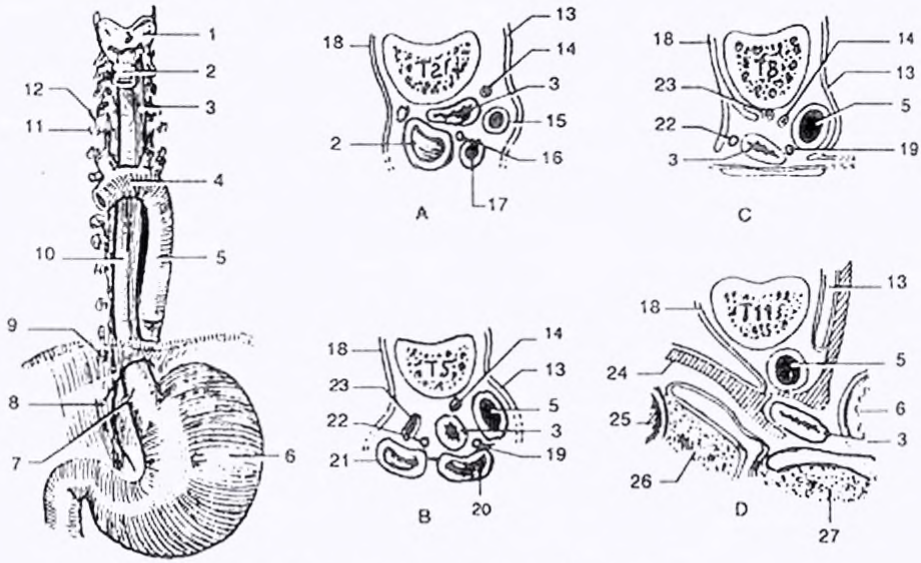

Hình 13.2. Thực quản và liên quan của thực quản

A. Cắt ngang qua đốt sống ngực 2; B. Cắt ngang qua đốt sống ngực 5;

C. Cắt ngang qua đốt sống ngực 8, D. Cắt ngang qua đốt sống ngực 11

1. Thanh quản; 2. Khí quản; 3. Thực quản; 4. Cung động mạch chủ; 5. Động mạch chủ; 6. Dạ dày; 7. Đoạn bụng của thực quản; 8. Lỗ thực quản; 9. Đốt sống ngực 10; 10. Đoạn ngực của thực quản; 11. Đốt sống ngực 1; 12. Đốt sống cổ 7; 13. Màng phổi trái; 14. Ống ngực; 15. Động mạch dưới đòn trái; 16. Thần kinh thanh quản quặt ngược; 17. Động mạch cảnh chung trái; 18. Màng phổi phải; 19. Thần kinh lang thang trái; 20. Phế quản chính trái; 21. Phế quản chính phải; 22. Thần kinh lang thang phải; 23. Tĩnh mạch đơn; 24. Trụ phải của cơ hoành; 25. Tĩnh mạch chủ dưới; 26 và 27. Gan.

Ykhoaonline.com

Thực quản dài 25cm, đường kính 2,2cm, bắt đầu ở cổ, liên tiếp với hầu, ngang mức bờ dưới của sụn nhẫn ở phía trước và đốt sống cổ 6 ở phía sau. Từ đó thực quản chạy xuống dọc theo mặt trước cột sống, qua trung thất trên và trung thất sau rồi chui qua lỗ thực quản của cơ hoành, ngang mức đốt sống ngực 10, xuống bụng, tận hết ở lỗ tâm vị của dạ dày, ngang mức đốt sống ngực 11.

Thực quản có 4 chỗ hẹp:

– Nơi bắt đầu của thực quản ngang mức với sụn nhẫn (15cm dưới răng cửa).

– Nơi bị cung động mạch chủ bắt chéo (22,5cm dưới răng cửa).

– Chỗ bị phế quản chính trái bắt chéo (27,5cm dưới răng cửa).

– Ở lỗ thực quản của cơ hoành (37 – 38cm dưới răng cửa).

Trên lâm sàng, những chỗ hẹp cần được lưu ý khi luồn các dụng cụ qua thực quản.

2.1.1. Liên quan

Thực quản được chia thành 3 phần: phần cổ, phần ngực và phần bụng.

a) Phần cổ (pars cervicalis)

Phần cổ của thực quản có những liên quan sau:

– Phía trước với khí quản, thực quản dính vào thành màng của khí quản bởi mô liên kết lỏng lẻo, các thần kinh thanh quản quặt ngược chạy lên trong rãnh giữa khí quản và thực quản.

– Ở phía sau với cột sống cổ, cơ dài cổ và lá trước sống của mạc cổ.

– Hai bên với phần sau thuỳ tuyến giáp; bó mạch cổ (gồm động mạch cảnh chung, tĩnh mạch cảnh trong và thần kinh X, cả ba thành phần này nằm trong bao cảnh).

b) Phần ngực (pars thoracica)

Ở trong ngực, đầu tiên thực quản nằm trong trung thất trên giữa khí quản và cột sống, ở phía sau và bên trái cung động mạch chủ, rồi chạy xuống trong trung thất sau (Hình 13.3).

Trong trung thất sau, thực quản có liên quan như sau:

– Ở phía trước từ trên xuống dưới thực quản liên quan với khí quản, động mạch phổi phải, phế quản chính trái, tâm nhĩ trái và ngoại tâm mạc bọc tâm nhĩ trái (xoang chếch ngoại tâm mạc).

– Ở phía sau, thực quản liên quan với cột sống ngực, các cơ dài ngực, các động mạch gian sườn sau phải, ống ngực, tĩnh mạch đơn (phía sau phải) với các phần tận của các tĩnh mạch bán đơn và bán đơn phụ.

– Ở bên trái với phần tận của cung động mạch chủ, phần xuống của động mạch chủ, thần kinh X trái.

Tai ban dep cua sach tai day

– Ở bên phải với phế mạc phải, tĩnh mạch đơn và thần kinh X phải.

Các thần kinh X ở dưới các cuống phổi thì phân thành các nhánh tạo nên các đám rối ở phía trước và phía sau thực quản. Các đám rối này tạo nên các thân X trước và sau, cùng thực quản chui qua lỗ cơ hoành để xuống bụng.

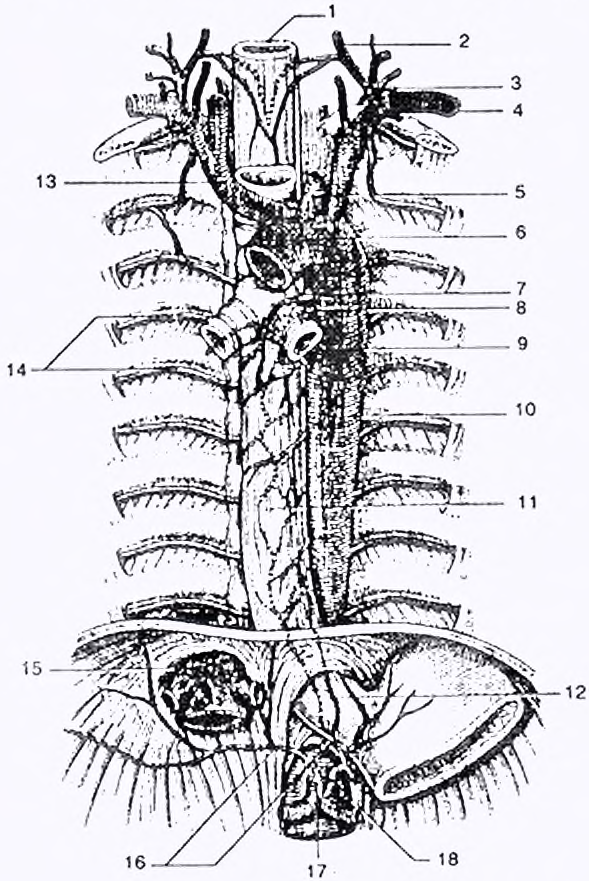

Hình 13.3. Động mạch chủ và các động mạch cấp máu cho thực quản

1. Thực quản đoạn cổ; 2. Động mạch giáp dưới trái; 3. Thân giáp cổ trái; 4. Động mạch đốt sống trái; 5. Động mạch cảnh chung trái; 6. Cung động mạch chủ; 7. Động mạch gian sườn phải thứ 3; 8. Động mạch phế quản phải; 9. Động mạch phế quản trái; 10. Động mạch chủ ngực; 11. Thực quản đoạn ngực; 12. Thực quản đoạn bụng; 13. Thân đ/m tay đầu; 14. Các động mạch gian sườn; 15. Tĩnh mạch chủ dưới; 16. Các động mạch hoành dưới; 17. Thân động mạch bụng (động mạch thân tạng); 18. Động mạch vị trái.

c) Phần bụng (pars abdominalis)

Sau khi chui qua lỗ thực quản của cơ hoành xuống bụng, thực quản chạy hơi

Ykhoaonline.com

lệch sang trái. Phần bụng của thực quản dài gần 2cm, có hình nón mà đáy của nó liên tiếp với lỗ tâm vị của dạ dày.

– Phía trước có phúc mạc phủ, thực quản nằm trong một rãnh trên phần sau của thuỳ gan trái (rãnh thực quản).

– Phía sau: thực quản nằm đè lên trụ trái của cơ hoành và qua cơ hoành liên quan với động mạch chủ.

– Bờ trái có dây chằng tam giác trái của gan dính vào. Ngay trên lỗ tâm vị, thực quản ngăn cách với đáy vị bởi khuyết tâm vị.

– Bờ phải của thực quản có phần trên bờ vị của mạc nối bé dính vào.

2.1.2. Cấu tạo

Thực quản được cấu tạo bởi 4 lớp áo, từ ngoài vào trong gồm:

– Lớp áo ngoài (tunica adventitia). Là lớp mô sợi bao bọc bên ngoài thực quản.

– Áo cơ (tunica muscularis) gồm 2 lớp:

+ Lớp nông gồm các thớ dọc bao bọc gần như toàn bộ thực quản, nhưng ở phần trên mặt sau thực quản từ điểm dưới sụn nhẫn 3 – 4cm các sợi dọc tạo thành hai bó chạy lên trên, vòng ra trước hai bên thực quản để tới mặt trước thực quản, tới bờ dưới cơ khít hầu dưới và tận hết bởi một gân bám vào phần trên mặt sau mảnh sụn nhẫn gọi là gân nhẫn – thực quản (tendo crico – oesophageus).

Ở dưới các thớ dọc còn tách ra một số sợi dính vào phế mạc trái và phế quản chính trái tạo nên cơ phế mạc – thực quản (M. pleuro – oesophageus) và cơ phế quản – thực quản (M. broncho – oesophageus).

+ Lớp sâu gồm các thớ vòng, ở trên liên tiếp phía sau với cơ khít hầu dưới. Ở dưới liên tiếp với các thớ cơ chéo của dạ dày.

– Tấm dưới niêm mạc (tela submucosa) là một lớp mô nhão chứa nhiều mạch máu, thần kinh và các tuyến thực quản (glandulae oesophageae).

– Áo niêm mạc (tunica mucosa) màu hồng ở trên và nhạt màu ở dưới. Niêm mạc thực quản có các nếp dọc, mất đi khi thực quản căng phồng. Áo niêm mạc gồm 3 lớp: lớp biểu mô vẩy lát tầng, lớp mô liên kết và lá cơ niêm (lamina muscularis mucosae).

2.1.3. Mạch và thần kinh

– Động mạch: thực quản được cấp máu bởi các nhánh của động mạch giáp dưới, phần xuống động mạch chủ, các động mạch phế quản, động mạch vị trái, động mạch hoành dưới.

– Tĩnh mạch: tĩnh mạch ở phần cổ đổ vào tĩnh mạch giáp dưới; ở phần ngực đổ vào tĩnh mạch đơn, bán đơn và bán đơn phụ; ở phần bụng đổ vào tĩnh mạch đơn và tĩnh mạch vị trái.

– Thần kinh:

+ Phần cổ của thực quản được chi phối bởi các nhánh của thần kinh thanh quản quặt ngược và các nhánh từ thân giao cảm cổ.

Tai ban dep cua sach tai day

+ Phần ngực do các nhánh của thân X, đám rối thực quản, thân giao cảm và các thần kinh tạng lớn.

+ Phần bụng bởi các nhánh của hai thân X, thân giao cảm ngực, thần kinh tạng lớn, đám rối vị trái và hoành dưới.

2.2. Phần ngực của động mạch chủ hay động mạch chủ ngực (pars thoracica aortae) (Hình 13.4)

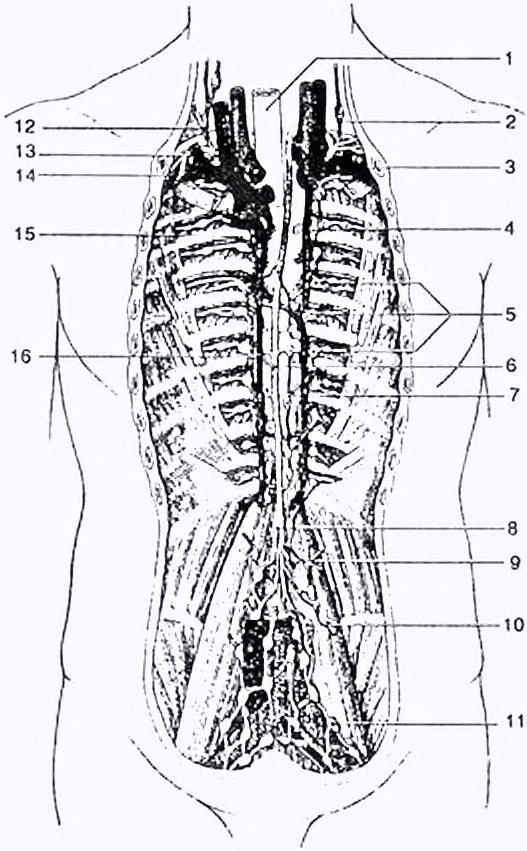

Hình 13.4. Ống ngực và ống bạch huyết phải

1. Thực quản; 2. Tĩnh mạch cảnh trong; 3. Tĩnh mạch dưới đòn; 4. Tĩnh mạch bán đơn phụ; 5. Các hạch bạch huyết gian sườn; 6. Ống ngực; 7. Tĩnh mạch bán đơn; 8. Bể dưỡng chấp; 9. Thân ruột; 10. Các hạch bạch huyết thắt lưng; 11. Các hạch bạch huyết chậu; 12. Thân cảnh; 13. Thân dưới đòn; 14. Ống bạch huyết phải; 15. Thân phế quản trung thất; 16. Tĩnh mạch đơn.

Ykhoaonline.com

Phần ngực của động mạch chủ nằm trong trung thất sau, bắt đầu từ bờ dưới đốt sống ngực 4, ở đó nó liên tiếp với cung động mạch chủ và tận hết ở bờ dưới đốt sống ngực 12 bằng cách chui qua lỗ động mạch chủ của cơ hoành để xuống bụng trở thành phần bụng của động mạch chủ (pars abdominalis aortae) (hay động mạch chủ bụng). Phần ngực của động mạch chủ lúc đầu chạy dọc sườn trái của cột sống, xuống dưới dần dần chạy sát đường giữa và tận hết ở phía trước cột sống.

2.2.1. Liên quan

– Ở phía trước: từ trên xuống dưới, phần ngực của động mạch chủ liên quan với cuống phổi trái, tâm nhĩ trái và ngoại tâm mạc, thực quản.

– Ở phía sau với cột sống ngực, tĩnh mạch bán đơn.

– Bên phải liên quan với ống ngực và tĩnh mạch đơn.

– Bên trái với phế mạc và phổi trái.

2.2.2. Phân nhánh

Phần ngực của động mạch chủ cho các nhánh bên sau:

– Các nhánh phế quản (rami bronchiales).

– Các nhánh thực quản (rami oesophageales).

– Các nhánh ngoại tâm mạc (rami pericardiaci).

– Các nhánh trung thất (rami mediastinales).

– Các động mạch hoành trên (Aa. phrenicae superiores)

– Các động mạch gian sườn sau (Aa. intercostales posteriores).

– Động mạch dưới sườn (A. subcostalis).

2.3. Ống ngực (ductus thoracicus)

Ống ngực là một ống bạch huyết lớn nhất cơ thể. Nó là một ống chung nhận các mạch bạch huyết của phần lớn cơ thể, trừ các mạch bạch huyết của nửa phải đầu, cổ, thành ngực phải, chi trên bên phải, phổi phải, phần phải của tim và phần mặt lồi của gan.

Ở người trưởng thành, ống ngực dài từ 38 – 45cm, đường kính 3mm, chỗ phình hẹp không đều trông như một chuỗi tràng hạt.

2.3.1. Nguyên ủy

Ống ngực được tạo nên bởi các thân bạch huyết: hai thân thắt lưng phải, trái và các thân ruột. Các thân này hợp với nhau trên một khoảng từ thân đốt sống ngực 12 đến đốt sống thắt lưng 2 (trong trường hợp có bể dưỡng chấp) (Hình 13.4).

Tai ban dep cua sach tai day

– Thân thắt lưng phải và trái (truncus lumbaris dexter/sinister). Mỗi thân thắt lưng được tạo nên bởi các mạch bạch huyết đến từ các hạch bạch huyết thắt lưng (nodi lymphatici lumbales) phải hoặc trái. Các hạch này nhận bạch huyết từ chi dưới, thành chậu hông, các tạng trong chậu hông, thận, tuyến thượng thận, niệu quản, tinh hoàn (hay buồng trứng) và các mạch bạch huyết sâu ở phần lớn thành bụng.

– Các thân ruột (trunci intestinales) bao gồm các mạch bạch huyết nhận bạch huyết từ dạ dày, ruột, tụy, tỳ và các phần dưới và trước của gan.

– Bể dưỡng chấp (cisterna chyli) là chỗ phình hình túi, dài từ 5 – 7cm nằm ở phía trước trên các đốt sống thắt lưng 1 và 2, ngay bên phải động mạch chủ bụng, phần sau mép trong trụ trái cơ hoành. Bể dưỡng chấp có ở một nửa đến ba phần tư số người.

2.3.2. Đường đi và liên quan (Hình 13.4)

Từ đầu trên bể dưỡng chấp, ngang mức đốt sống ngực 12, ống ngực chui qua lỗ động mạch chủ của cơ hoành (ở phía sau động mạch chủ) lên ngực. Từ đó ống ngực chạy lên trên trong trung thất sau, giữa tĩnh mạch đơn và phần ngực của động mạch chủ. Ống ngực nằm ở phía trước cột sống, các động mạch gian sườn sau phải cũng như phần tận của các tĩnh mạch bán đơn và bán đơn phụ; và nằm phía sau thực quản. Khi tới ngang mức đốt sống ngực 5, ống ngực chạy chếch lên trên sang trái vào trung thất trên, luồn phía sau cung động mạch chủ tới nền cổ phía sau động mạch dưới đòn trái.

Ở ngang mức mỏm ngang đốt sống cổ 7, ống ngực cong ra ngoài và lên trên xương đòn khoảng 3 – 4cm, đi trước bó mạch đốt sống, phía sau động mạch cảnh chung trái, thần kinh X trái và tĩnh mạch cảnh trong trái. Cuối cùng ống ngực cong xuống dưới đi trước đoạn trong cơ bậc thang trước của động mạch dưới đòn trái tạo nên cung ống ngực (arcus ductus thoracici) và tận hết bằng cách đổ vào góc của hội lưu giữa tĩnh mạch dưới đòn trái và tĩnh mạch cảnh trong trái.

2.3.3. Nhánh bên

Trên đường đi ống ngực nhận:

– Những bạch huyết từ các hạch gian sườn nhận bạch huyết ở thành ngực trái.

– Thân phế quản trung thất trái (truncus bronchomediastinalis sinister) nhận bạch huyết từ phổi trái, nửa trái của tim.

– Thân dưới đòn trái (truncus subclavius sinister) nhận bạch huyết của chi trên bên trái.

– Thân cảnh trái (truncus jugularis sinister) nhận bạch huyết từ nửa trái của đầu và cổ.

Ykhoaonline.com

2.4. Tĩnh mạch đơn, tĩnh mạch bán đơn, tĩnh mạch bán đơn phụ và tĩnh mạch gian sườn trên phải (Hình 13.5)

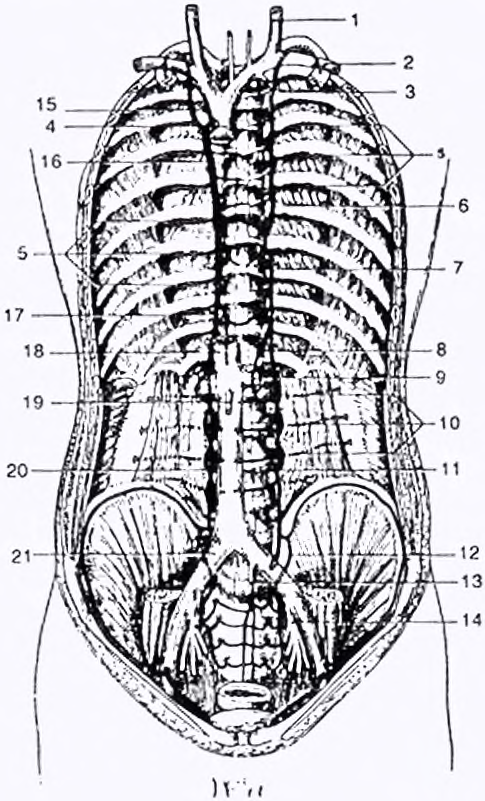

Hình 13.5. Tĩnh mạch đơn

1. Tĩnh mạch cảnh trong; 2. Tĩnh mạch dưới đòn; 3. Tĩnh mạch tay đầu trái; 4. Tĩnh mạch chủ trên; 5. Các tĩnh mạch gian sườn; 6. Tĩnh mạch bán đơn phụ; 7. Tĩnh mạch bán đơn; 8. Chỗ tiếp nối giữa tĩnh mạch đơn và tĩnh mạch thận; 9. Tĩnh mạch thận trái; 10. Các tĩnh mạch thắt lưng; 11. Tĩnh mạch thắt lưng lên trái; 12. Tĩnh mạch chậu thắt lưng; 13. Tĩnh mạch cùng giữa; 14. Tĩnh mạch chậu trong; 15. Tĩnh mạch gian sườn trên phải; 16. Tĩnh mạch đơn; 17. Tiếp nối đơn – chủ; 18. Tĩnh mạch chủ dưới; 19. Tĩnh mạch buồng trứng (hay tinh hoàn) phải; 20. Tĩnh mạch thắt lưng lên phải; 21. Tĩnh mạch chậu chung.

2.4.1. *Tĩnh mạch đơn* (vena azygos)

Tĩnh mạch đơn được tạo nên bởi:

– Tĩnh mạch thắt lưng lên phải (V. lumbalis ascendens dextra).

– Tĩnh mạch dưới sườn phải (V. subcostalis dextra).

– Một tĩnh mạch từ tĩnh mạch chủ dưới chạy lên.

Tai ban dep cua sach tai day

Các tĩnh mạch này hợp với nhau ở ngang mức đầu sau xương sườn 12 phải ngay trên cơ hoành. Từ đó tĩnh mạch đơn chạy lên trên trong trung thất sau, nằm phía trước mặt bên của 8 đốt sống ngực dưới và các động mạch gian sườn sau phải, ở bên phải ống ngực, phía trong thần kinh tạng lớn và phía sau thực quản.

Khi tới bờ dưới đốt sống ngực 4, tĩnh mạch đơn chạy cong ra trước, vòng phía trên cuống phổi phải để đổ vào tĩnh mạch chủ trên, tạo nên cung tĩnh mạch đơn (arcus venae azygos).

Trên đường đi tĩnh mạch đơn nhận:

– Các tĩnh mạch gian sườn sau phải (Vv. intercostales posteriores dextra) kể từ tĩnh mạch gian sườn sau phải thứ 5.

– Tĩnh mạch gian sườn trên phải (V. intercostalis superior dextra), tĩnh mạch này nhận máu từ các tĩnh mạch gian sườn thứ 2, thứ 3 và thứ 4 và đổ vào cung tĩnh mạch đơn.

– Tĩnh mạch bán đơn.

– Tĩnh mạch bán đơn phụ.

– Các tĩnh mạch thực quản (Vv. oesophageales), các tĩnh mạch phế quản (Vv. bronchiales), các tĩnh mạch ngoại tâm mạc (Vv. pericardiales) và các tĩnh mạch trung thất (Vv. mediastinales).

*2.4.2. **Tĩnh mạch bán đơn*** (V. hemiazygos)

Được tạo nên bởi tĩnh mạch dưới sườn trái (V. subcostalis sinistra), tĩnh mạch thắt lưng lên trái (V. lumbalis ascendens sinistra) và một tĩnh mạch đi từ tĩnh mạch thận trái lên. Các tĩnh mạch này hợp lại ở ngang mức đầu sau xương sườn 12 trái.

Tĩnh mạch bán đơn chạy lên trong trung thất sau tới đốt sống ngực 8 thì chạy vòng sang phải, bắt chéo trước cột sống, phía sau phần ngực của động mạch chủ, thực quản, ống ngực và đổ vào tĩnh mạch đơn. Tĩnh mạch bán đơn nhận 3 tĩnh mạch gian sườn sau dưới, một số tĩnh mạch thực quản và tĩnh mạch trung thất.

2.4.3. Tĩnh mạch bán đơn phụ (V. hemiazygos accessoria)

Được tạo nên do sự hợp lại của 4 tĩnh mạch gian sườn trái trên kể từ tĩnh mạch gian sườn thứ 4 hoặc thứ 5. Tĩnh mạch bán đơn chạy xuống dưới dọc theo bờ trái cột sống ngực, tới ngang mức đốt sống ngực 7 thì vòng sang phải, đổ vào tĩnh mạch đơn.

2.4.4. Tĩnh mạch gian sườn trên phải (V. intercostalis superior dextra)

Do các tĩnh mạch gian sườn sau thứ 2, 3 và 4 bên phải hợp lại tạo nên. Tĩnh mạch gian sườn trên phải đổ vào cung tĩnh mạch đơn.

Ykhoaonline.com

2.5. Thần kinh lang thang (nervus vagus) hay thần kinh X

2.5.1. Bên phải

Ở nền cổ, thần kinh lang thang bắt chéo trước động mạch dưới đòn phải vào trong ngực, chạy xuống qua trung thất trên, đầu tiên nằm ở phía sau tĩnh mạch cánh tay đầu phải, rồi nằm bên phải khí quản, phía sau trong tĩnh mạch tay đầu phải và tĩnh mạch chủ trên. Xuống dưới thần kinh X đi sau cuống phổi phải, tách ra các *nhánh phế quản,* các nhánh này cùng với các nhánh giao cảm tách từ các hạch giao cảm ngực thứ 2, 3 và 4 tạo nên đám rối phổi phải.

Từ phần dưới của đám rối này tách ra 2 hay 3 nhánh chạy xuống trên mặt sau thực quản để cùng một nhánh của thần kinh X trái tạo nên phần sau đám rối thực quản (plexus oesophagealis). Từ đám rối này hình thành thân X sau (truncus vagalis posterior) chạy xuống trên mặt sau thực quản, cùng thực quản chui qua cơ hoành xuống bụng phân chia thành các nhánh cho *mặt sau của dạ dày* (rami gastrici posteriores) trừ ống môn vị và các nhánh tạng (rami coeliaci) chạy tới đám rối tạng, đồng thời cho các nhánh nhỏ cho gan (rami hepatici) và thận (rami renales). *Như vậy thân X sau được tạo nên bởi các sợi của cả hai dây X phải và trái* (Hình 13.6).

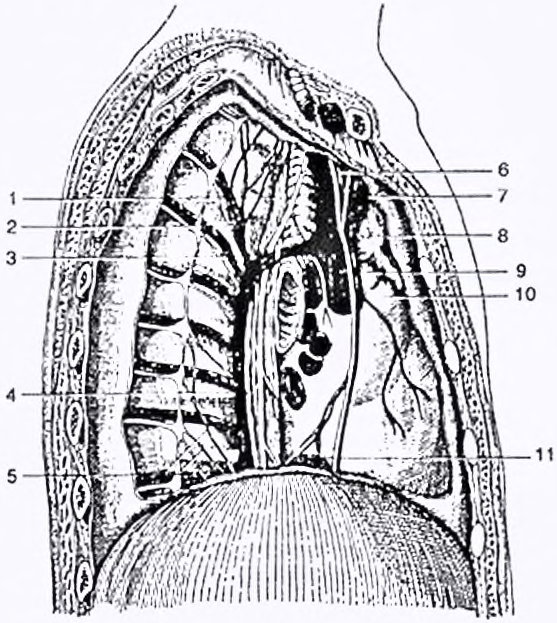

Hình 13.6. Trung thất (nhìn từ bên phải)

1. Thực quản; 2. Động mạch, tĩnh mạch và thần kinh gian sườn; 3. Tĩnh mạch đơn; 4. Ống ngực; 5. Thần kinh tang lớn; 6. Thần kinh lang thang phải; 7. Tĩnh mạch tay đầu trái; 8. Di tích tuyến ức; 9. Thần kinh hoành phải và động mạch ngoại tâm mạc hoành; 10. Tĩnh mạch chủ trên; 11. Tĩnh mạch chủ dưới.

Tai ban dep cua sach tai day

2.5.2. Bên trái

Từ cổ, thần kinh X trái chạy xuống giữa *động mạch cảnh chung trái và động mạch dưới đòn trái, phía sau tĩnh mạch tay đầu trái vào ngực.* Thần kinh X trái chạy xuống trong trung thất trên, bắt chéo cung động mạch chủ rồi đi ở phía sau cuống phổi trái, vào trung thất sau. Ở phía sau cuống phổi trái, thần kinh X trái tách ra các nhánh phế quản để cùng các nhánh giao cảm từ các hạch giao cảm ngực 2, 3 và 4 tạo nên đám rối phổi trái. Đám rối phổi trái cho 2 nhánh chạy xuống trên mặt trước thực quản. Các nhánh này cùng với các nhánh của thần kinh X phải tạo nên phần trước đám rối thực quản. *Từ đám rối này tạo nên thân X trước* (truncus vagalis anterior) chạy xuống trên mặt trước thực quản, cùng thực quản chui qua cơ hoành xuống bụng phân nhánh cho mặt trước dạ dày (rami gastrici anteriores).

Thân X trái cũng được tạo nên bởi các sợi của cả hai dây X (Hình 13.7).

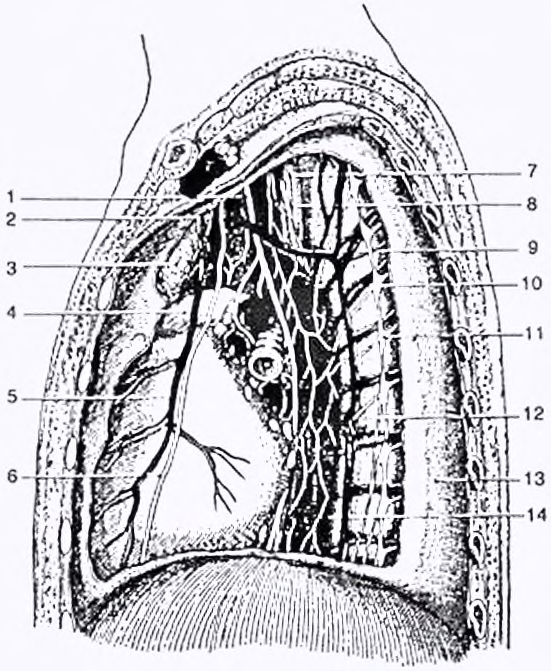

Hình 13.7. Trung thất (bên trái)

1. Thần kinh lang thang; 2. Tĩnh mạch tay đầu trái; 3. Di tích tuyến ức; 4. Thân động mạch phổi; 5. Bó mạch ngực trong trái; 6. Thần kinh hoành; 7. Thực quản; 8. Ống ngực; 9. Tĩnh mạch gian sườn trên trái; 10. Thần kinh thanh quản quặt ngược trái; 11. Thần kinh giao cảm; 12. Tĩnh mạch bán đơn; 13. Phế mạc; 14. Động mạch chủ ngực.

Ykhoaonline.com

2.6. Các hạch giao cảm ngực và thần kinh tạng

2.6.1. Các hạch giao cảm ngực

Các hạch giao cảm ngực (ganglia thoracica) nằm ở phía trước đầu sau các xương sườn.

Mỗi bên có từ 11 – 12 hạch, nối với nhau bởi thân giao cảm (truncus sympatheticus). Thường các hạch giao cảm ngực thứ nhất dính với hạch giao cảm cổ dưới tạo nên hạch cổ ngực (ganglion cervicothoracicum) hay còn gọi là hạch sao (ganglion stellatum).

Từ 5 hạch ngực trên tách ra các nhánh phổi ngực (rami pulmonales thoracici) và các nhánh thực quản (rami oesophageales).

Từ 7 hạch ngực dưới tách ra các nhánh tạo nên các thần kinh tạng lớn, tạng bé và tạng dưới cùng.

2.6.2. Các thần kinh tạng

Thần kinh tạng lớn (nervus splanchnicus major) được tạo nên bởi những sợi trước hạch, tách từ các hạch ngực 5, 6, 7, 8 và 9. Thần kinh tạng lớn chạy chếch xuống dưới trên mặt trước cột sống ngực rồi chui qua trụ cơ hoành xuống bụng, tận hết ở hạch tạng.

– Thần kinh tạng bé (nervus splanchnicus minor) do các sợi tách từ các hạch ngực 10 và 11 tạo nên. Thần kinh tạng bé chạy xuống phía trước cột sống rồi chui qua cơ hoành xuống bụng tới hạch chủ – thận (ganglia aorticorenalia).

– Thần kinh tạng dưới cùng (nervus splanchnicus imus) tạo nên bởi các nhánh tách từ hạch ngực 12 chạy xuống bụng, tận hết ở đám rối thận (plexus renalis).

3. LIÊN QUAN GIỮA CÁC THÀNH PHẦN TRONG TRUNG THẤT SAU

Lấy thực quản làm gốc, các thành phần trong trung thất sau có liên quan như sau (Hình 13.8).

– Phía trước từ trên xuống dưới thực quản liên quan với: chỗ chia đôi của khí quản, động mạch phổi phải, phế quản chính trái, tâm nhĩ trái xoang chếch ngoại tân mạc và thân X trước.

– Phía sau, thực quản liên quan với các động mạch gian sườn sau phải, tĩnh mạch đơn và phần tận của các tĩnh mạch bán đơn, bán đơn phụ, ống ngực, thân X sau, các thần kinh tạng lớn và bé.

– Ở bên trái với phần ngực của động mạch chủ, thần kinh X trái (phía trên cuống phổi), phế mạc trái, 7 hạch giao cảm ngực dưới nằm phía trước các đầu sau xương sườn, phía sau hai bên thực quản và bị màng phổi che lấp.

– Ở bên phải với phế mạc phải, phần trên của tĩnh mạch đơn, và cung của tĩnh mạch đơn, thần kinh X phải (ở phía trên cuống phổi phải).

Tai ban dep cua sach tai day

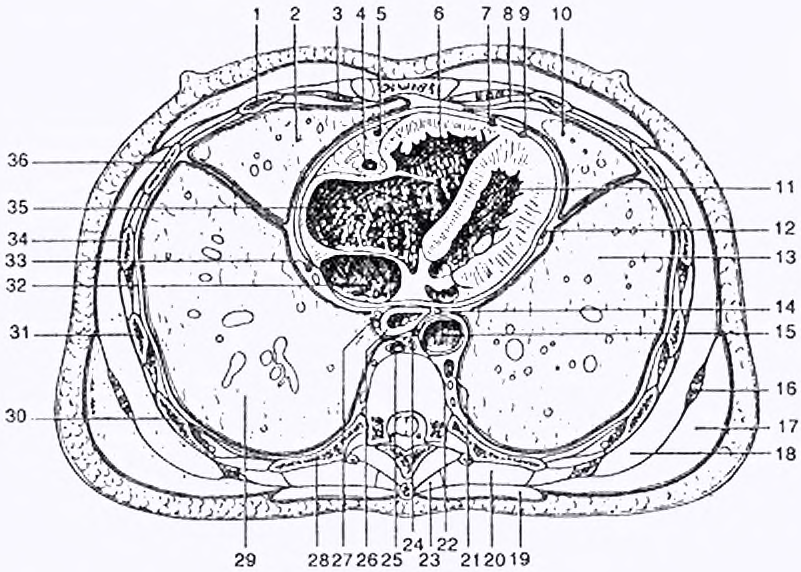

Hình 13.8. Thiết đồ ngang ngực
(cắt qua đĩa gian đốt sống giữa đốt ngực 8 và đốt ngực 9)

1. Xương sườn 4; 2. Thuỳ giữa phổi phải; 3. Động mạch và tĩnh mạch ngực trong; 4. Động mạch vành phải; 5. Nhánh bờ phải; 6. Tâm thất phải; 7. Nhánh gian thất trước; 8. Cơ ngang ngực; 9. Nhánh bờ trái; 10. Thuỳ trên phổi trái; 11. Tâm thất trái; 12. Thần kinh hoành và bó mạch ngoại tâm mạc hoành trái; 13. Thuỳ dưới phổi trái; 14. Thần kinh lang thang trái; 15. Động mạch chủ xuống; 16. Thần kinh cơ ngực lớn; 17. Cơ ngực lớn; 18. Cơ răng trước; 19. Cơ thang; 20. Cơ dài ngực; 21. Tĩnh mạch bán đơn; 22. Nhánh hoành; 23. Cơ gai sống; 24. Ống ngực; 25. Tĩnh mạch đơn; 26. Thực quản; 27. Thần kinh lang thang phải; 28. Xương sườn 9; 29. Thuỳ dưới phổi phải; 30. Xương sườn 8; 31. Xương sườn 7; 32. Tĩnh mạch chủ dưới; 33. Thần kinh hoành và bó mạch ngoại tâm mạc hoành phải; 34. Xương sườn 6; 35. Tâm nhĩ phải; 36. Xương sườn 5.

Ykhoaonline.com

PHẦN III

GIẢI PHẪU CÁC CƠ QUAN TRONG Ổ BỤNG

– Ổ bụng

– Hệ tiêu hoá. Các cơ quan tiêu hoá trong ổ bụng

– Hệ tiết niệu – sinh dục

- Đại cương về phôi thai hệ tiết niệu sinh dục
- Các cơ quan tiết niệu
- Các cơ quan sinh dục

Tai ban dep cua sach tai day

14. Ổ BỤNG

(Cavitas abdominis)

GIỚI HẠN, PHÂN VÙNG, ĐỊNH KHU

1. GIỚI HẠN. CẤU TẠO

Bụng là phần của thân mình ở dưới cơ hoành, gồm một phần chính ở trên gọi là *ổ bụng chính thức* (abdomen proper) và một phần nhỏ ở dưới là *chậu hông bé* hay *chậu nhỏ* (pelvis minor), thông với ổ bụng chính bởi *"lỗ (mở) chậu trên"* (apertura pelvis superior), danh từ giải phẫu cũ còn gọi là *"eo trên"* (détroit supérieur).

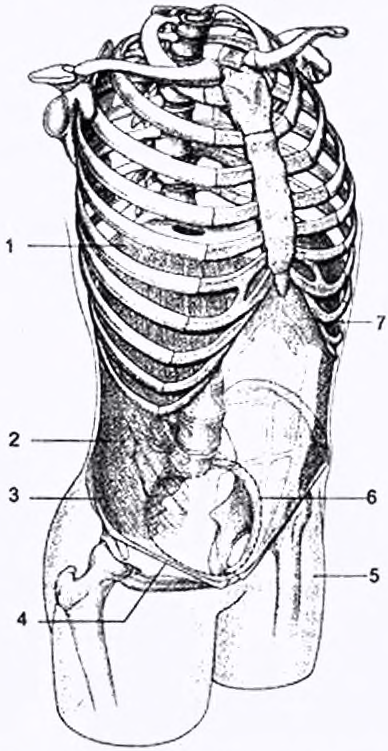

Hình 14.1. Ổ bụng. Giới hạn thành bụng ngoài (theo Gray's Anatomy for Students, 2005)

1. Cơ hoành; 2. Thành bụng; 3. Mào chậu; 4. Dây chằng bẹn; 5. Chi dưới; 6. Lỗ (mở) chậu trên; 7. Lỗ dưới lồng ngực.

Ykhoaonline.com

1.1. Ổ bụng chính thức (abdomen proper)

Ổ bụng chính thức được giới hạn:

– Ở trước bởi các cơ thẳng bụng, cơ tháp và phần cân của các cơ rộng bụng (cơ chéo bụng ngoài, cơ chéo bụng trong và cơ ngang bụng);

– Ở hai bên bởi phần cơ của các cơ rộng bụng, các cơ chậu và xương chậu;

– Ở sau bởi cột sống thắt lưng, các trụ hoành, các cơ thắt lưng, cơ vuông thắt lưng và phần sau của xương chậu;

– Ở trên bởi cơ hoành;

– Ở dưới thông với chậu hông bé bởi *lỗ (mở) chậu trên*.

Do cơ hoành là một mái hình vòm, nên ổ bụng có một phần khá lớn lồi lên trên, và nằm trong khung xương của lồng ngực. (Hình14.1, 14.2).

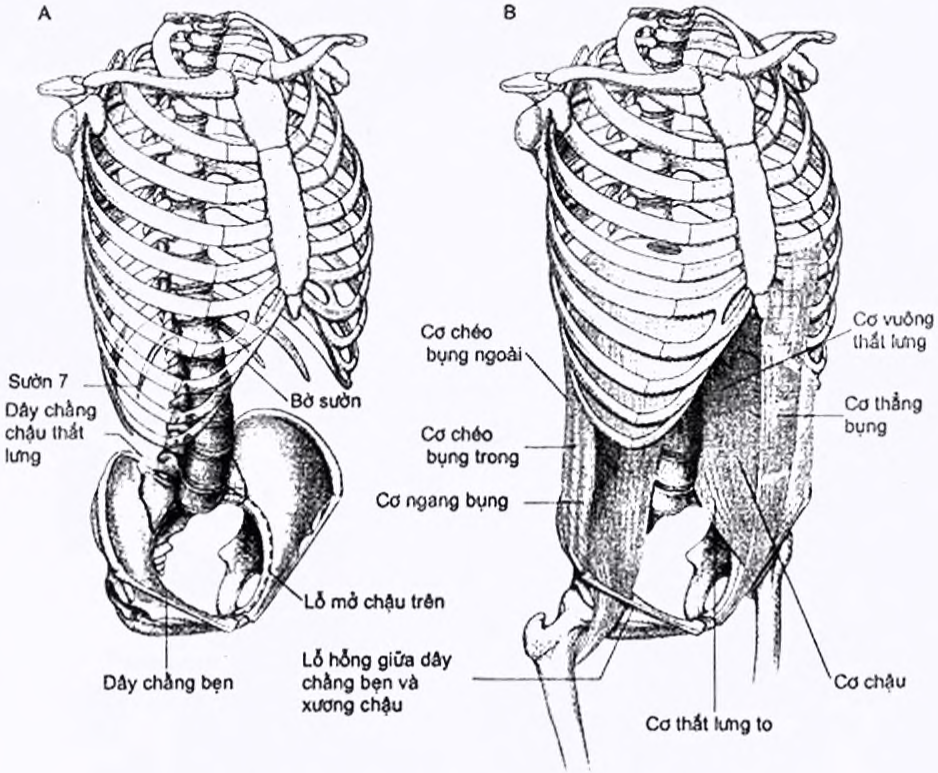

Hình 14.2. Ổ bụng. Khung xương và các cơ thành bụng

(Theo Gray's Anatomy for Students, 2005)

Tai ban dep cua sach tai day.

Ổ bụng chính chứa đựng một phần lớn ống tiêu hoá, gan, tụy, tỳ, thận và một phần niệu quản, các tuyến thượng thận, các động tĩnh mạch, các mạch và hạch bạch huyết, thần kinh.

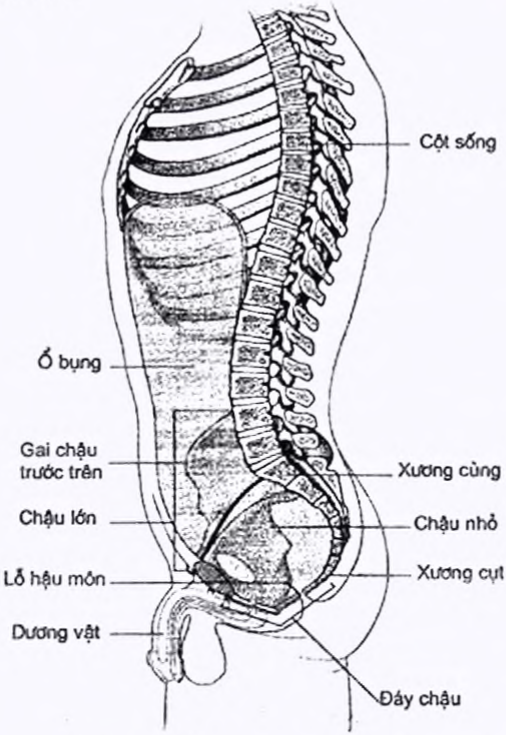

Hình 14.3. Ổ bụng, chậu hông và đáy chậu
(theo Gray's Anatomy for Students, 2005)

1.2. Chậu hông bé hay chậu nhỏ (pelvis minor)

Là phần ở dưới ổ bụng chính, hình phễu thô hay hình nón cụt lộn ngược, được giới hạn:

– Ở trước và hai bên bởi phần dưới hai xương chậu (ở dưới đường cung và mào mu) và các cơ bịt;

– Ở sau bởi xương cùng, xương cụt và các cơ hình quả lê;

– Ở dưới, bởi hoành chậu (tạo bởi cơ nâng hậu môn và các lớp mạc hoành chậu trên và dưới), và bởi *đáy chậu*, mà lớp sâu là hoành niệu sinh dục, tạo bởi cơ ngang sâu đáy chậu, cơ thắt niệu đạo và các lớp mạc hoành niệu sinh dục, hay màng đáy chậu (Hình 14.3). (Xem chi tiết ở các hình 28.13, 28.3, 28.4, 28.9, 28.10 bài 28 "Đáy chậu").

Ykhoaonline.com

Chậu hông bé chứa đựng bàng quang, phần tận các niệu quản, đại tràng sigma, trực tràng, một vài quai ruột non, các tạng sinh dục trong, các mạch máu và thần kinh ở vùng chậu.

2. CÁC MẠC Ở MẶT TRONG Ổ BỤNG

– Các cơ bao quanh ổ bụng chính và chậu hông cũng được bao phủ bởi các ***mạc xơ*** (*fascia*), như các cơ khác nói chung. Lớp mạc phủ mặt sâu của các cơ ở giáp giới mặt trong ổ bụng và chậu hông mang tên khác nhau tuỳ vùng. Ví dụ: mạc phủ mặt trong cơ ngang bụng gọi là ***mạc ngang*** (fascia transversalis), mạc phủ ở dưới cơ hoành gọi là ***mạc hoành*** (fascia diaphragmatis), mạc phủ các cơ thắt lưng và cơ chậu gọi là ***mạc chậu*** (fascia iliaca), mạc phủ mặt trước cơ vuông thắt lưng là lá trước của ***mạc ngực thắt lưng*** (fascia thoraco lumbalis) và mạc phủ các cơ ở trong chậu hông là ***mạc chậu hông*** (fascia pelvis).

– Các thành của ổ bụng cũng như phần lớn các cơ quan trong ổ bụng và trong chậu hông được bao phủ một cách rộng rãi bởi một lớp ***thanh mạc*** (màng mỏng) liên tục gọi là ***màng bụng*** hay ***phúc mạc*** (peritoneum).

3. PHÂN VÙNG, ĐỐI CHIẾU LÊN THÀNH TRƯỚC NGỰC BỤNG

3.1. Các mặt phẳng phân vùng bụng

Để xác định vị trí của các tạng trong ổ bụng, người ta thường chia ổ bụng ra thành *9 vùng*, bởi những mặt phẳng tưởng tượng quy ước: gồm 2 mặt phẳng nằm ngang và 2 mặt phẳng đứng dọc, được định mốc trên bề mặt cơ thể bởi những đường như sau (Hình14.4; 14.5):

– Mặt phẳng nằm ngang trên là một trong 2 mặt phẳng sau:

• Một số thích dùng ***mặt phẳng qua môn vị*** (planum transpyloricum) được xác định bởi một đường vòng quanh cơ thể đi qua một điểm nằm ở giữa khuyết trên ức hay khuyết cảnh (incisura jugularis) của xương ức và khớp mu, (gần tương đương với điểm nằm ở giữa rốn và đầu dưới thân xương ức). Nó đi ngang qua gần bờ dưới thân đốt sống thắt lưng 1 và đầu sụn sườn thứ 9 (Hình 14.4).

• Một số khác lại ưa dùng ***mặt phẳng dưới sườn*** (planum subcostale), dễ xác định hơn, đi qua giới hạn dưới của các bờ sườn, nghĩa là các sụn sườn thứ 10. Ở sau, nó đi qua gần bờ trên của thân đốt sống thắt lưng 3; vậy ở thấp hơn mặt phẳng qua môn vị chiều dày của hơn 1 đốt sống (Hình 14.5).

* [Gray, tác giả gốc cuốn sách giải phẫu thường dùng của Mỹ (Gray's Anatomy,1987) vẫn ưa dùng mặt phẳng qua môn vị (Hình 14.4.). Song Gray's Anatomy for Students, 2005, biên soạn lại theo hướng thực dụng hiện đại và đơn giản hoá cho sinh viên bởi R. L. Drake (Mỹ), W. Vogl (Canada) và A.W.M. Mitchell (Anh), lại ưa dùng mặt phẳng dưới sườn hơn (Hình 14.5). Cách này cũng đã quen dùng bởi các nhà lâm sàng Việt Nam].

Tai ban dep cua sach tai day

– Mặt phẳng nằm ngang dưới là ***mặt phẳng gian củ*** (planum intertuberculare), được xác định bởi một đường vòng quanh cơ thể đi qua ngang mức các củ mào chậu ở trước; và qua gần bờ trên thân đốt sống thắt lưng 5, ở sau.

– Hai mặt phẳng đứng dọc là ***mặt phẳng bên phải*** và ***mặt phẳng bên trái***, được xác định trên bề mặt bởi những đường đứng dọc đi qua các điểm ***giữa gai chậu trước trên và khớp mu***. Các đường này cũng đi qua điểm giữa xương đòn, nên còn được DTGPQT gọi là ***đường giữa đòn*** (linea medio clavicularis).

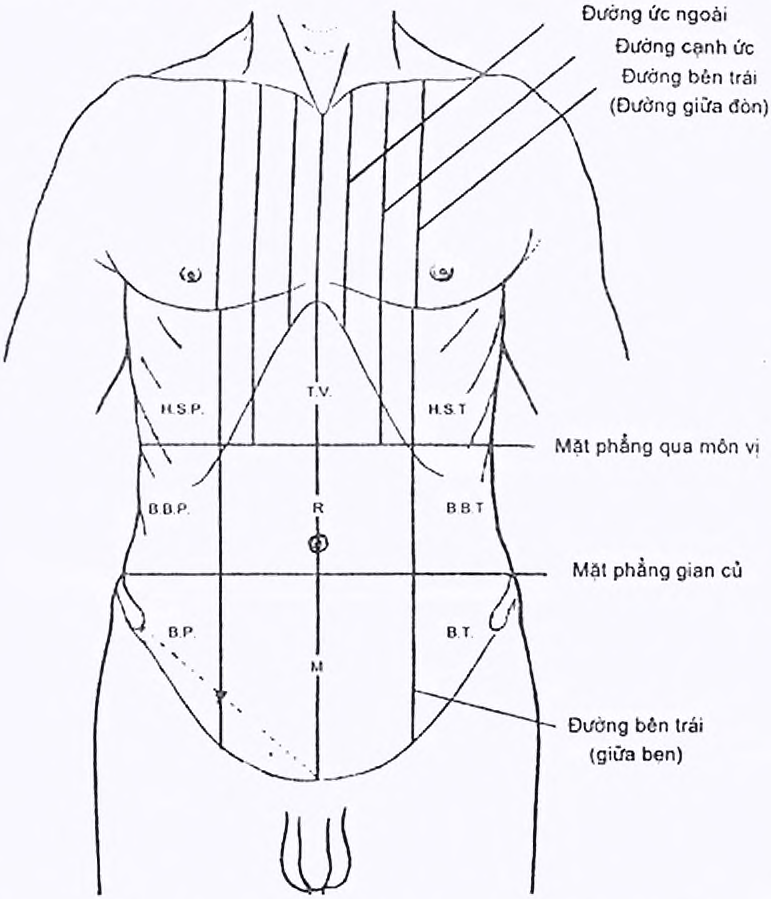

Hình 14.4. Phân vùng ổ bụng, đối chiếu lên bề mặt (theo Gray's Anatomy, 1987)

(Sử dụng 2 mặt phẳng ngang: là mặt phẳng qua môn vị và mặt phẳng gian củ)

H.S.P. Vùng hạ sườn phải	T.V. Vùng thượng vị	H.S.T. Vụng hạ sườn trái
B.B.P. Vùng bên bụng phải	R. Vùng rốn	B.B.T. Vùng bên bụng trái
B.P. Vùng bẹn bụng phải	M. Vùng mu (Hạ vị)	B.T. Vùng bẹn bụng trái

Ykhoaonline.com

3.2. Các vùng của bụng

Hai mặt phẳng nằm ngang chia ổ bụng làm 3 khoanh (vành đai) (zones) hay 3 tầng bụng: trên, giữa, và dưới. Mỗi khoanh vành đai ngang hay tầng bụng lại được chia nhỏ hơn bởi hai mặt phẳng đứng dọc bên phải vách và bên trái thành 3 vùng (regions): giữa và hai bên.

– Vùng giữa của tầng bụng trên là ***thượng vị*** hay ***vùng thượng vị*** (epigastrium; regio epigastrica); và hai bên là hai ***hạ sườn*** hay ***vùng hạ sườn*** (hypochondrium; regio hypochondriaca) phải và trái.

– Vùng giữa của tầng bụng giữa là ***vùng rốn*** (regio umbilicalis); và hai bên là hai ***vùng bụng bên*** hay ***vùng bên bụng*** (*latus*; *regio lateralis*) *phải* và *trái*.

* [N.A. 1985 chỉ gọi là "*regio lateralis*", T.A. 1997 gọi là "*latus*; hay *regio lateralis*" (*bên*, hay *vùng bên*); song chuyển sang tiếng Việt theo chúng tôi nên gọi rõ hơn là "***vùng bụng bên, hay bên bụng***". Gray còn gọi đó là "vùng thắt lưng phải và trái " (right and left lumbar regions); song không nên dùng; vì như vậy dễ nhầm với "vùng thắt lưng" (regio lumbalis; lumbar region) của T.A. 1997, là một trong các vùng của lưng (regiones dorsales; regions of back) ở phía sau, hai bên cột sống].

– Vùng giữa của tầng bụng dưới là ***hạ vị*** (hypogastrium), hay ***vùng mu*** (regio pubica). Còn hai bên là hai ***bẹn bụng*** (inguen) hay ***vùng bẹn bụng*** (regio inguinalis) *phải* và *trái*.

* [Vùng giữa của tầng bụng dưới, trước đây tiếng Pháp vẫn gọi là "***hạ vị***" (hypogastre); nay T.A.1997 gọi theo cả 2 tên là "***hạ vị***" hay "***vùng mu***" (hypogastrium, regio pubica). Còn 2 bên, trước đây tiếng Pháp vẫn gọi là "***hố chậu***" hay "***hố cánh chậu***" (fosse iliaque); tiếng Anh gọi là "*vùng cánh chậu phải và trái*" (right and left iliac region); nay T.A. 1997 gọi là "*bẹn*; hay *vùng bẹn*" (inguen; regio inguinalis); song chuyển sang tiếng Việt, chúng tôi muốn gọi rõ hơn là "***bẹn bụng***; ***vùng bẹn bụng***", để phân biệt với "vùng bẹn đùi" hay tam giác đùi của Scarpa.]

Các mặt phẳng và các vùng tả trên đã được biết từ thời Addison (1889–1901), và trở thành quen thuộc với các nhà lâm sàng từ trăm năm nay, song theo TNGPQT mới, ngày nay tên gọi đã ít nhiều thay đổi; nên ta cũng cần cập nhật lại.

3.3. Một số định mốc khác của bụng

– Một mặt phẳng ngang thứ tư, đôi khi cũng được sử dụng bởi một số tác giả là ***mặt phẳng trên mào chậu*** (planum supracristale) đi qua điểm cao nhất của hai mào chậu, là giới hạn trên của vùng hông. Nó cũng cắt ngang qua mỏm gai của đốt sống thắt lưng 4 ở đường giữa, và là một định mốc để xác định mỏm gai của các đốt sống thắt lưng.

– ***Rốn*** (umbilicus) là một mốc ít nhiều thay đổi về vị trí. Ở người trưởng thành trẻ tuổi, thường ở ngang mức đĩa gian đốt sống thắt lưng 3 và 4. Ở người có tuổi và trường hợp thiểu năng trương lực các cơ ở bụng nó nằm thấp hơn. Ở trẻ nhỏ nó cũng thấp hơn, do vùng chậu chưa phát triển.

Tai ban dep cua sach tai day

– Một số tác giả khác (Gray's Anatomy for Student, 2005), ngoài cách phân chia tương tự như trên, với mặt phẳng nằm ngang trên là mặt phẳng dưới sườn (Hình 14.5) cũng đã nêu một cách phân chia ổ bụng khác, thành *4 khu* bởi mặt phẳng đứng dọc giữa và mặt phẳng nằm ngang qua rốn. (Xem hình 22.5, bài "Ruột già").

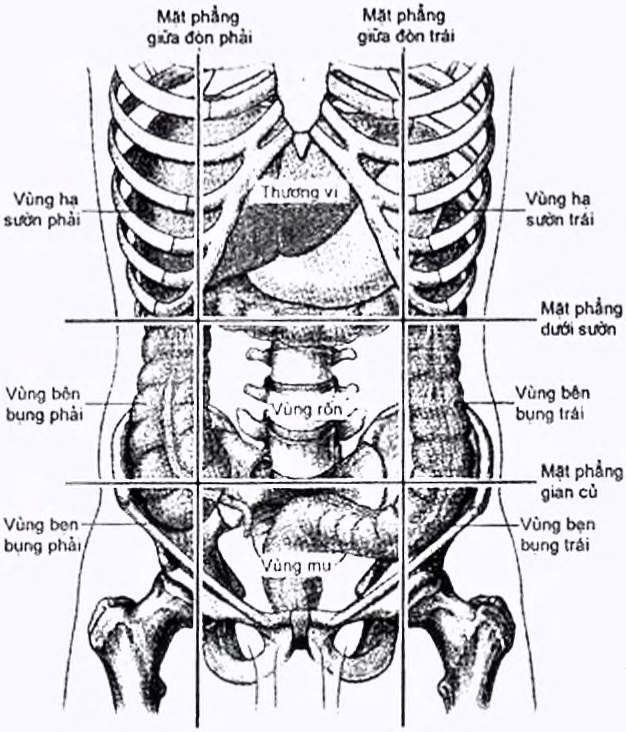

Hình 14.5. Phân vùng ổ bụng và vị trí một số tạng trong ổ bụng
(theo Gray's Anatomy for Student, 2005)
(Mặt phẳng dưới sườn được dùng thay cho mặt phẳng qua môn vị)

4. SẮP XẾP ĐẠI CƯƠNG CÁC TẠNG TRONG Ổ BỤNG

Cắt bỏ thành trước ổ bụng, ta có thể bộc lộ một số tạng như sau (Hình 14.6):

– Ở trên và bên phải có thể nhìn thấy *gan*, nằm ở dưới mảng sườn–sụn sườn phải, vượt qua đường giữa ở vùng thượng vị, và xuống thấp quá mức mặt phẳng qua môn vị. *Dạ dày* lộ ra ở góc giữa bờ dưới gan và bờ sườn trái. Từ bờ dưới dạ dày toả xuống một tấm phúc mạc là *mạc nối lớn*, như một tấm khăn che phủ ở trước các tạng dưới đó, rủ xuống thấp tới một mức ít nhiều thay đổi.

– Qua mạc nối lớn vẫn có thể nhận ra bóng của *đại tràng ngang*, nằm ngang

Ykhoaonline.com

ở dưới gan và dạ dày, và dưới đó là *các quai ruột non*. Ở thấp hơn, dưới tấm che phủ của mạc nối lớn, đôi khi cũng còn lộ rõ một vài quai ruột non ở vùng mu.

Ở vùng bẹn bụng phải, có thể thấy *manh tràng;* và ở vùng bẹn bụng trái, thấy phần dưới của *đại tràng xuống*, (liên tiếp với phần đầu của *đại tràng sigma*).

– *Bàng quang* nằm ở phần trước chậu hông bé, chỉ nhô lên trên khớp mu khi căng đầy. *Trực tràng* nằm sát xương cùng, thường bị che khuất bởi các quai ruột non. *Đại tràng sigma* có thể nhìn thấy ở giữa trực tràng và bàng quang.

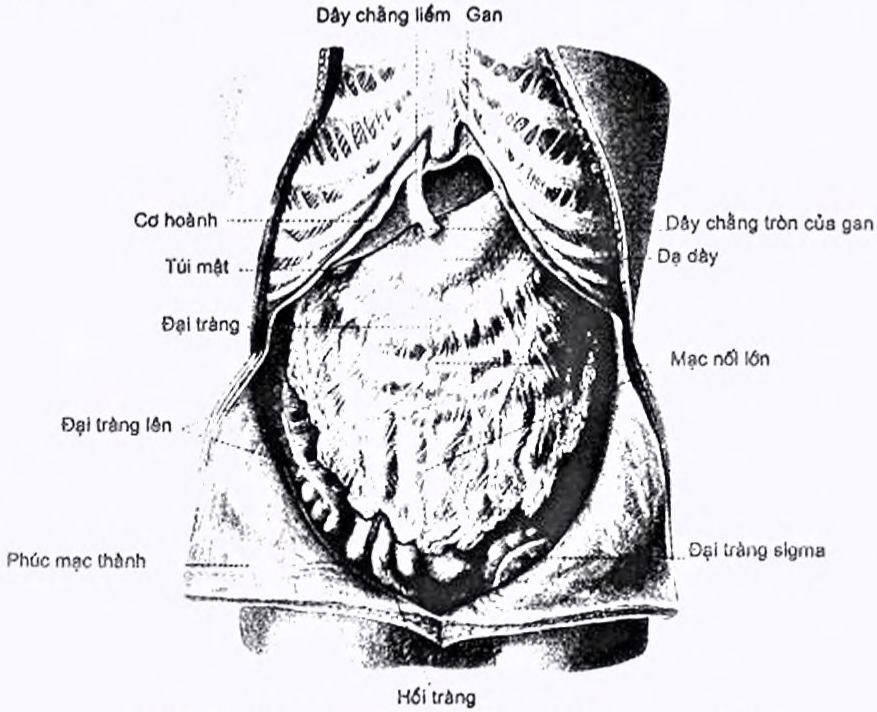

Hình 14.6. Các tạng trong phúc mạc, trong ổ bụng và mạc nối lớn

(theo Sinelnikov, Atlas Giải phẫu Người, Moskva,1963 – Nga)

– Nếu lần theo dạ dày từ trái qua phải có thể thấy nó liên tiếp với khúc đầu của ruột non là tá tràng. *Tá tràng* có một đoạn ngắn nằm dưới gan, ở tầng trên mạc treo đại tràng ngang; rồi uốn cong xuống dưới, lẩn ở sau và dưới mạc treo đại tràng ngang, khuất mất tầm nhìn. Song nếu lật mạc nối lớn cùng đại tràng ngang lên trên về phía ngực, có thể nhìn thấy phần tiếp theo của đoạn ngang tá tràng vắt qua trước cột sống từ phải sang trái, rồi đi tiếp lên trên tới đốt sống thắt lưng 2, liên tiếp với phần tiếp theo của ruột non, là *hỗng hồi tràng*. Hai phần này dài tới 6m và đi xuống tận hết ở hố chậu phải, bằng cách đổ vào ruột

Tai ban dep cua sach tai day

giả ở chỗ nối tiếp giữa *manh tràng* và *đại tràng lên*. Từ manh tràng đi lên là 4 đoạn đại tràng xếp theo một hình khung, lần lượt mang tên là: *đại tràng lên* (ở bên phải), *đại tràng ngang* (vắt ngang qua đường giữa) và *đại tràng xuống* (ở bên trái); *đại tràng sigma*, uốn khúc ở hố chậu trái và trong chậu hông bé; tận hết bởi *trực tràng*.

– *Tỳ* hay *lách* nằm ở sau và bên trái dạ dày, trong vùng hạ sườn trái, có thể bộc lộ một phần khi kéo dạ dày sang phải.

Tất cả các tạng nêu trên – (chủ yếu thuộc hệ tiêu hoá, trừ *tỳ* là một tạng thuộc hệ tuần hoàn), cũng như toàn bộ mặt trong thành bụng đều có bề mặt nhẵn bóng; vì tất cả đều được che phủ bởi một màng thanh mạc liên tiếp gọi là màng bụng hay *phúc mạc*. (Đó là các tạng nằm trong phúc mạc).

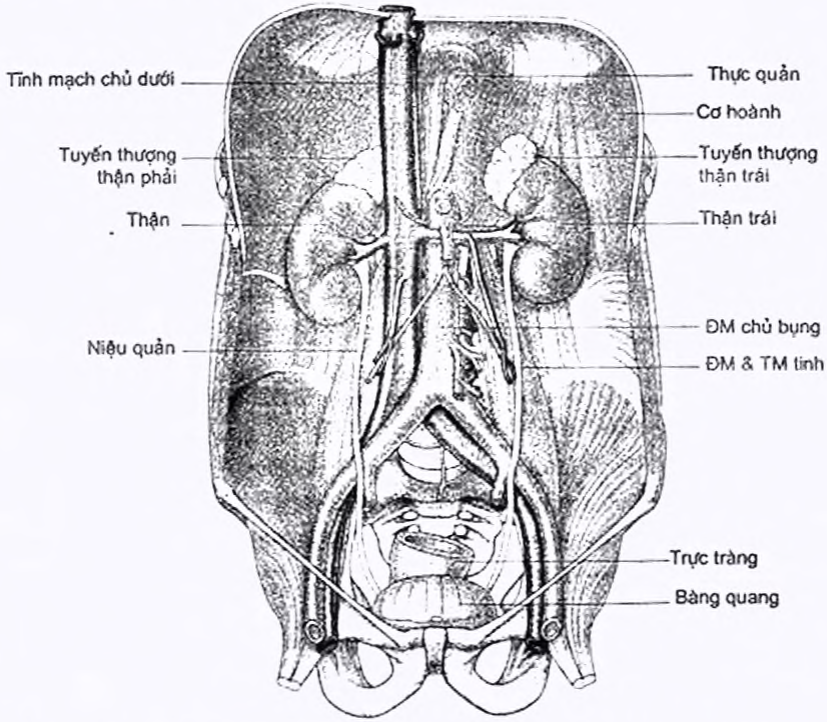

Hình 14.7. Các tạng sau và dưới phúc mạc, trong ổ bụng và chậu hông nam
(theo Gray's Anatomy for Student, 2005)

– Nếu bóc bỏ tất cả các tạng nói trên ra khỏi ổ bụng, và bóc cả lớp phúc mạc phủ thành sau và phía dưới ổ bụng, ta sẽ bộc lộ một số tạng khác: thuộc hệ tiết niệu sinh dục, nằm ở sau và dưới phúc mạc. (Đó là các tạng nằm ngoài phúc mạc).

Ykhoaonline.com

Ở sau phúc mạc, trong ổ bụng lớn, có thận, niệu quản, các tuyến thượng thận, và các mạch lớn của bụng (Hình 14.7).

Ở dưới phúc mạc, trong chậu nhỏ, có trực tràng, bàng quang và các tạng sinh dục (Hình 14.8).

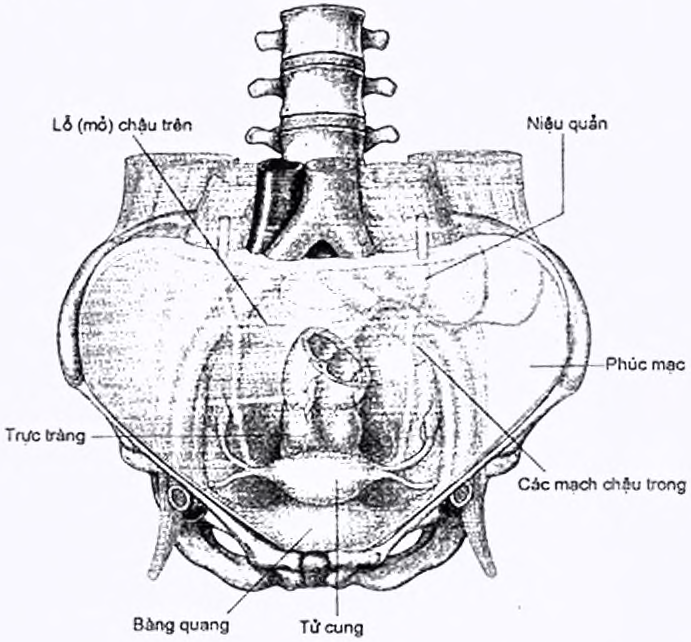

Hình 14.8. Các tạng dưới phúc mạc, trong chậu hông nữ
(theo Gray's Anatomy for Student, 2005)

Về giải phẫu các cơ quan trong ổ bụng, sau đây chúng ta sẽ lần lượt học các cơ quan thuộc hệ tiêu hoá (nằm trong ổ phúc mạc), rồi đến các cơ quan thuộc hệ tiết niệu sinh dục (nằm sau và dưới phúc mạc).

Song để hiểu được sự sắp xếp và liên quan của các cơ quan đó, đặc biệt là các tạng thuộc hệ tiêu hoá, một điều cơ bản là cần phải học và hiểu rõ phúc mạc là gì? Phát triển thế nào? Cấu tạo, sắp xếp, bố trí ra sao? liên quan thế nào?

Tai ban dep cua sach tai day

15. ĐẠI CƯƠNG VỀ HỆ TIÊU HOÁ

(Apparatus digestorius – Systema alimentarium Systema digestorium)

Hệ tiêu hoá, N.A. 1985 gọi là *bộ máy tiêu hoá* (apparatus digestorius) hay *hệ thức ăn* (systema alimentarium). Tiếng Anh, Pháp cũng gọi theo nhiều cách khác nhau là: hệ tiêu hoá (the digestive system, le système digestif), hệ thức ăn (the alimentary system, le système alimentaire); hay còn gọi là dải vị tràng (the gastrointestinal tract, le tractus gastro–intestinal), hay ống tiêu hoá (le tube digestif). Song "*dải vị tràng*" mới chỉ đại diện một phần "ống tiêu hoá" ở trong ổ bụng; "*ống tiêu hoá*" cũng mới chỉ tượng trưng cho những thành phần chính, rỗng hình ống cho thức ăn đi qua, mà chưa nói lên được hết các cơ quan phụ trợ khác, như miệng, răng, lưỡi, các tuyến nước bọt, gan, tụy... Cho nên từ ngữ thích hợp nhất vẫn là "hệ tiêu hoá"; và T.A.1997 nay cũng gọi là "Systema digestorium". Vậy:

1. ĐỊNH NGHĨA

Hệ tiêu hoá là một hệ thống cơ quan đảm nhận việc thu nhận và chế biến thức ăn về mặt cơ học và hoá học, rồi hấp thụ những chất dinh dưỡng cần thiết cho cơ thể và thải loại những chất cặn bã ra ngoài.

2. THÀNH PHẦN CẤU TẠO ĐẠI CƯƠNG

Nói chung đó là một hệ thống ống cơ trong có lót một lớp niêm mạc, đi suốt từ miệng cho đến hậu môn; và trên dọc đường đi của nó có kèm theo nhiều các cấu trúc phụ khác, (như răng, lưỡi, các tuyến và các cơ), để đảm bảo việc chế biến thức ăn về mặt cơ học, hoá học, vận chuyển, hấp thụ và thải loại.

Vậy hệ tiêu hoá gồm 2 nhóm thành phần chính: ống tiêu hoá và các cơ quan tiêu hoá phụ.

2.1. Ống tiêu hoá

Từ miệng tới hậu môn, ở người dài khoảng 9m (theo Underhill, 1955), gồm có những đoạn sau (Hình 15.1):

– Bắt đầu là *miệng*: có nhiệm vụ nhận thức ăn, nghiền về mặt cơ học (nhai: mastication), và nhào trộn với nước bọt (thấm nước bọt: insalivation).

– Rồi đến các cơ quan nuốt: ***khẩu cái, hầu và thực quản,*** vận chuyển thức ăn xuống *dạ dày*: là khâu đầu tiên của quá trình tiêu hoá, tiếp tục co bóp nghiền, nhào trộn và thấm dịch vị.

Ykhoaonline.com

– Từ dạ dày chuyển xuống *ruột non* là nơi tiếp tục tiêu hoá và hấp thu các sản phẩm tiêu hoá vào các mạch máu và bạch huyết.

– Rồi đến ruột già là đoạn cuối của ống tiêu hoá, có nhiệm vụ bổ sung hoàn chỉnh việc thấm hút, sản xuất một số vitamin, tạo phân, và cuối cùng tống phân ra khỏi cơ thể.

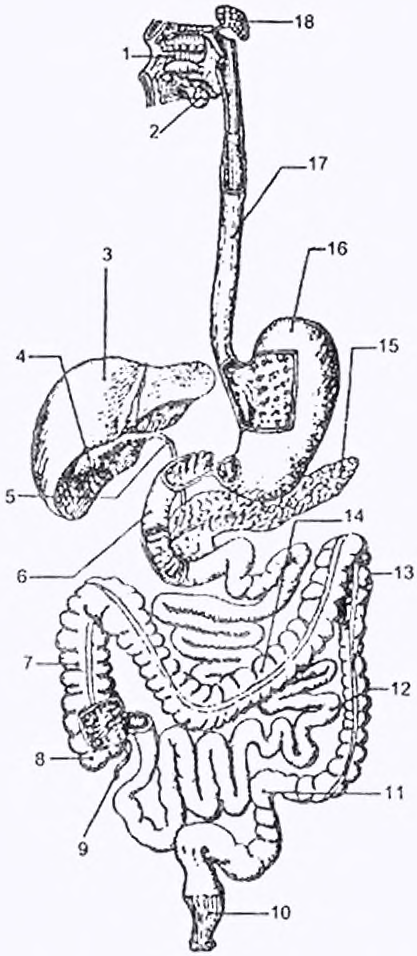

Hình 15.1. Sơ đồ hệ tiêu hoá (theo Đỗ Xuân Hợp, 1968)

(Đại tràng ngang được kéo xuống thấp để thấy rõ tá tràng và đoạn đầu hỗng tràng)

1. Ổ miệng; 2. Tuyến dưới hàm và dưới lưỡi; 3. Gan; 4. Túi mật; 5. Ống mật chủ; 6. Tá tràng; 7. Đại tràng lên; 8. Manh tràng; 9. Ruột thừa; 10. Trực tràng; 11. Đại tràng sigma; 12. Hỗng – hồi tràng; 13. Đại tràng xuống; 14. Đại tràng ngang; 15. Tụy; 16. Dạ dày; 17. Thực quản; 18. Tuyến mang tai.

Tai ban dep cua sach tai day

2.2. Các cơ quan tiêu hoá phụ

Những cấu trúc gắn liền với ống tiêu hoá để góp phần thực hiện các nhiệm vụ nêu trên, gồm có:

– *Răng*: có tác dụng cắt, làm dập vỡ và nghiền thức ăn, trong quá trình nhai.

– *Lưỡi*: góp phần vào việc đảo lộn thức ăn khi nhai và nuốt.

– *Các tuyến nước bọt*: gồm 3 đôi tuyến chính: mang tai, dưới hàm, dưới lưỡi, tiết ra nước bọt để hoà trộn với thức ăn ở miệng, và bắt đầu phá vỡ thức ăn về mặt hoá học.

– *Gan và tụy*; là hai tuyến lớn ở trong ổ bụng, tiết ra mật và dịch tụy, tham gia tích cực vào việc tiêu hoá chế biến thức ăn về mặt hoá học. Ngoài ra 2 tuyến này còn nhiều chức năng nội tiết quan trọng khác.

Trong các thành phần kể trên của hệ tiêu hoá: miệng, răng, lưỡi, tuyến nước bọt, hầu, thực quản đã được mô tả ở phần giải phẫu đầu mặt cổ (xem Giải phẫu người, tập 1), và ở phần Giải phẫu ngực (xem Giải phẫu người, tập 2, bài 13, 2.1).

Phần dưới đây sẽ chỉ mô tả các phần còn lại của hệ tiêu hoá ở trong ổ bụng, dưới cơ hoành: dạ dày, gan, tụy, ruột non, ruột già, theo quan điểm mô tả kết hợp giải phẫu hệ thống – chức năng với định khu. Do đó cùng với cơ quan tiêu hoá ở tầng trên ổ bụng, chúng ta sẽ tạm ghép *tỳ* (hay lách); là một tạng bạch huyết thuộc hệ tuần hoàn, song lại có liên quan chặt chẽ với hệ tiêu hoá, về mặt phát triển phôi thai cũng như về mặt liên quan giải phẫu định khu.

3. CẤU TẠO MÔ HỌC CỦA ỐNG TIÊU HOÁ

Ống tiêu hoá nói chung là một chuỗi tạng rỗng, mà thành ống được cấu tạo bởi nhiều lớp mô khác nhau. Trên các thiết đồ cắt ngang có thể phân biệt từ trong ra ngoài 4 lớp chính như sau (Hình 15.2):

3.1. Áo niêm mạc (tunica mucosa)

Là lớp lót ở trong cùng, cấu tạo ít nhiều khác nhau tuỳ vùng. Nói chung thường gồm 3 lớp: thượng mô (epithelium), lá riêng (lamina propria) và cơ niêm (muscularis mucosae).

– *Thượng mô* (epithelium) là lớp lót trong cùng, tiếp xúc trực tiếp với thức ăn đi qua. Thành phần tế bào thay đổi tuỳ theo chức năng của từng vùng: ở miệng, hầu, thực quản và ống hậu môn, chủ yếu là thượng mô lát tầng không sừng hoá, có chức năng bảo vệ; ở dạ dày và ruột là biểu mô trụ đơn, có chức năng chế tiết và hấp thu.

Ykhoaonline.com

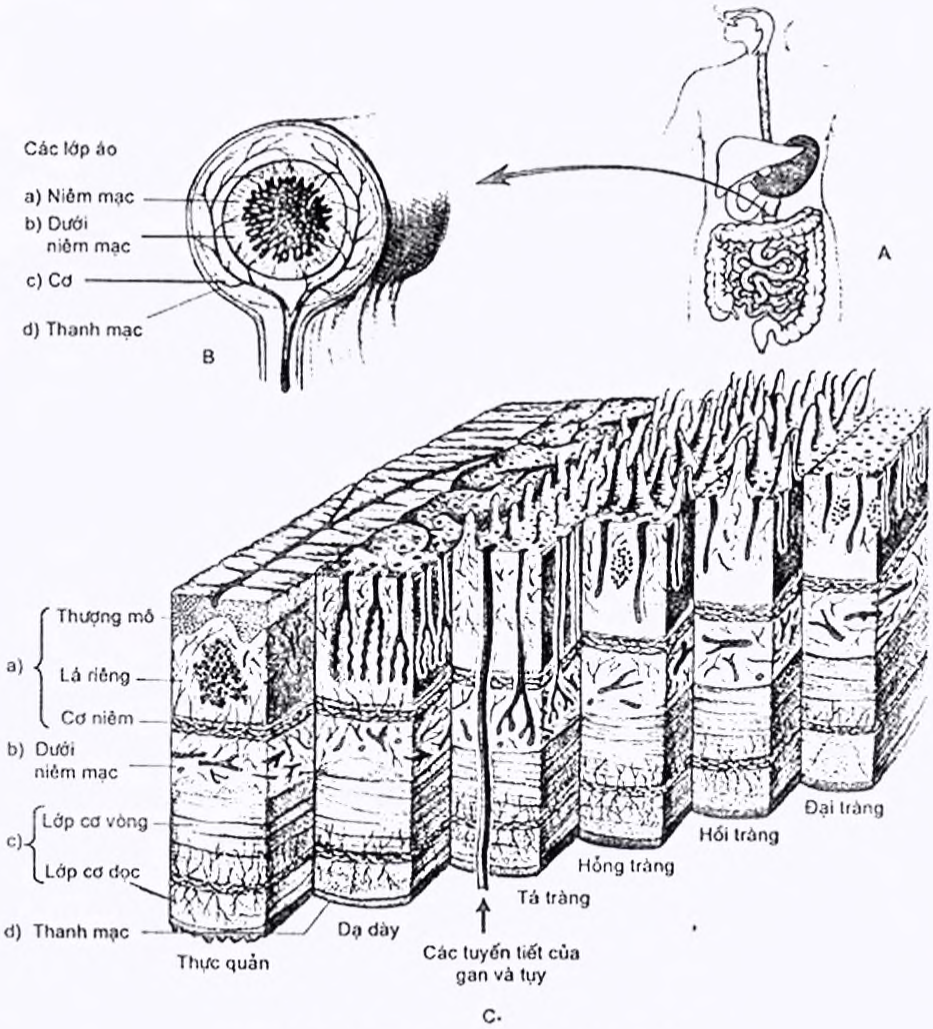

Hình 15.2. Cấu tạo mô học ống tiêu hoá (theo Gray)

A. Sắp xếp đại cương ống tiêu hoá (Hạ thấp đại tràng ngang để bộc lộ tá tràng).
B. Các lớp cấu tạo thành ống tiêu hoá (Thiết đồ tượng trưng cắt qua hỗng tràng).
C. Cấu tạo mô học các lớp áo thành ống tiêu hoá (a. niêm mạc; b. dưới niêm mạc; c. cơ; d. thanh mạc)

Xen giữa các tế bào thượng mô hấp thu là các tế bào ngoại tiết, tiết ra chất nhầy (mucus) và dịch tiêu hoá đổ vào lòng ống. Ngoài ra còn nhiều loại tế bào nội tiết gọi chung là các *tế bào nội tiết ruột* (entero endocrine cells) tiết ra các nội tiết tố đổ vào dòng máu.

Tai ban dep cua sach tai day

– *Lá riêng* (lamina propria) là một mô liên kết rỗ chứa nhiều mạch máu và bạch mạch là những đường dẫn các chất dinh dưỡng được hấp thụ bởi ống tiêu hoá đến các mô khác của cơ thể. Lá riêng chứa phần lớn các tế bào của mô bạch huyết gắn với niêm mạc, gồm các nang bạch huyết nằm dọc theo suốt ống tiêu hoá: ở các hạnh nhân hầu, tiểu tràng, ruột thừa và ở đại tràng. Lá riêng nâng đỡ thượng mô và dính nó với lớp cơ niêm.

– *Cơ niêm* (muscularis mucosae): là một lớp sợi cơ trơn mỏng, kéo niêm mạc dạ dày và ruột non co lại thành nhiều nếp nhăn nhỏ, làm tăng thêm diện tích tiêu hoá và hấp thụ.

3.2. Tấm dưới niêm mạc (tela submucosa)

Là một lớp mô liên kết rỗ có nhiều mạch máu và có chứa *đám rối thần kinh dưới niêm mạc* hay đám rối Meissner, là một thành phần của hệ thần kinh ruột. Đám rối có chứa các nơron cảm giác và vận động ruột, các sợi giao cảm và đối giao cảm hậu hạch chi phối cho niêm mạc và dưới niêm mạc: điều hoà cử động của niêm mạc và co thắt mạch, kiểm soát tế bào của các tuyến niêm mạc. Tấm dưới niêm mạc cũng chứa các tuyến và mô bạch huyết.

3.3. Áo cơ (tunica muscularis)

Áo cơ của miệng, hầu, phần trên và phần giữa thực quản có chứa những cơ vân cho phép nuốt theo ý muốn. Cơ vân cũng thấy ở cơ thắt ngoài hậu môn cho phép đi ngoài theo ý muốn.

Còn suốt dọc phần còn lại của ống tiêu hoá, áo cơ là cơ trơn, thường được xếp làm 2 lớp: lớp trong là *lớp cơ vòng* (stratum circulare), lớp ngoài là *lớp cơ dọc* (stratum longitudinale). Những co bóp không theo ý muốn của các cơ trơn giúp cho việc nghiền nát thức ăn về mặt cơ học, hoà trộn thức ăn với dịch tiết tiêu hoá, và vận chuyển thức ăn dọc theo ống tiêu hoá.

Áo cơ cũng chứa ruột đám rối thứ hai của hệ thần kinh ruột là *đám rối thần kinh cơ ruột* (myenteric plexus) hay đám rối Auerbach, chứa các nơron ruột, các mạch và các sợi hậu hạch, đối giao cảm và giao cảm, chi phối cho lớp cơ. Đám rối này chủ yếu kiểm soát vận động của ống tiêu hoá, đặc biệt về tần suất và độ dài của sự co cơ.

3.4. Áo thanh mạc (tunica serosa)

Là lớp áo bọc ở ngoài cùng các phần của ống tiêu hoá ở trong ổ bụng và ở chậu hông. Đó là một lớp thanh mạc tạo nên bởi mô liên kết và thượng mô lát đơn.

Các đoạn thực quản ở cổ và ở trung thất chỉ được bao bọc bởi một lớp áo ngoài (tunica adventitia) tạo bởi mô liên kết rỗ. Ở dưới cơ hoành mới có áo thanh mạc, là một phần của phúc mạc bọc lấy các tạng, nên còn gọi là phúc mạc tạng.

Ykhoaonline.com

16. PHÚC MẠC

(Peritoneum)

A. ĐẠI CƯƠNG VỀ PHÚC MẠC

1. ĐỊNH NGHĨA

Phúc mạc (hay màng bụng) là một lớp thanh mạc liên tục, che phủ mặt trong tất cả các thành bụng, và lộn vào trong để bọc lấy tất cả các tạng thuộc ống tiêu hoá và một vài tạng khác ở trong ổ bụng. Như vậy phúc mạc đã tạo thành một màng túi kín ở trong ổ bụng.

2. CÁC PHẦN CHÍNH CỦA PHÚC MẠC (Hình 16.1)

– Phần phúc mạc ở chu vi che phủ mặt trong các thành bụng là ***phúc mạc thành*** (peritoneum parietale) hay ***lá thành phúc mạc***.

– Phần phúc mạc bọc lấy các tạng ở trong ổ bụng gọi là ***"phúc mạc tạng"*** (peritoneum viscerale) hay ***lá tạng phúc mạc***.

– Phần phúc mạc từ lá thành lật lại nối với lá tạng, hoặc từ lá tạng nối tạng nọ với tạng kia, đã được cố GS. Đỗ Xuân Hợp gọi theo tiếng Pháp là "***các nếp phúc mạc***" (replis péritonéaux), với ý nghĩa là "*các nếp lật phúc mạc*". Song chúng tôi xin đổi lại là ***các lá phúc mạc trung gian***, để khỏi lẫn lộn với một từ giải phẫu quốc tế khác: "*plicae*" (N.A. 1985 và T.A. 1997) cũng là các "*nếp phúc mạc*", với ý nghĩa là "các *nếp gấp, nếp lồi của* phúc mạc", (xem mục 3.1.). *Các lá phúc mạc trung gian* (hay *nếp lật phúc mạc*) đã được gọi tên khác nhau, tuỳ theo chức năng của chúng đối với các tạng có liên quan:

+ ***Mạc treo*** (meso) là những lá phúc mạc trung gian đi từ thành bụng tới các đoạn ống tiêu hoá trong ổ bụng, và treo các đoạn đó vào thành bụng. Giữa 2 lá của mạc treo có các mạch máu và thần kinh từ thành bụng sau đi tới các tạng. Ví dụ: *mạc treo tiểu tràng* (mesenterium) và *mạc treo đại tràng* (mesocolon) treo các đoạn ruột đó vào thành bụng sau.

+ ***Mạc nối*** (omentum) là những lá phúc mạc trung gian toả từ dạ dày, và nối dạ dày với các tạng khác trong ổ bụng. Giữa 2 lá của mạc nối cũng có các mạch thần kinh đi tới các tạng. Ví dụ: *mạc nối nhỏ* (omentum minus) toả từ bờ cong

Tai ban dep cua sach tai day

nhỏ dạ dày và *mạc nối lớn* (omentum majus) toả từ bờ cong lớn dạ dày tới các tạng ở xung quanh.

+ ***Các dây chằng*** (ligamenta) là những lá phúc mạc trung gian chằng một số tạng vào thành bụng, hoặc vào một tạng khác. Ví dụ:

• *Các dây chằng gan*, như dây chằng vành, dây chằng liềm, dây chằng tam giác phải, trái, là những lá phúc mạc trung gian cố định gan vào thành bụng;

• *Các dây chằng dạ dày*, như dây chằng gan vị, dây chằng hoành vị, dây chằng vị tỳ, dây chằng vị đại tràng, là những phần khác nhau của mạc nối nhỏ hay mạc nối lớn, nối dạ dày với các tạng tương ứng;

• *Dây chằng rộng tử cung*, cố định tử cung vào hai bên thành chậu, v.v...

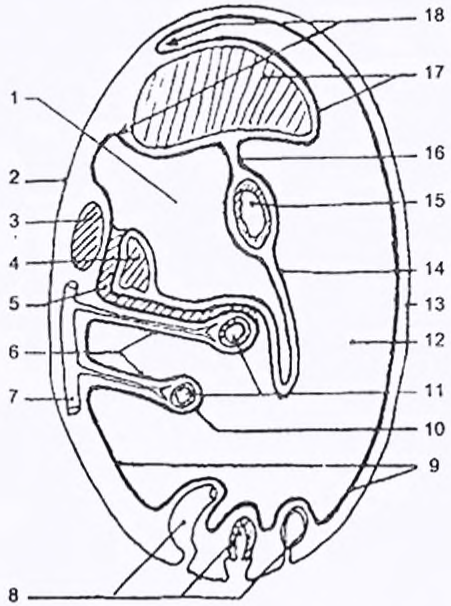

Hình 16.1. Giản đồ giới thiệu khái niệm đại cương về phúc mạc (theo Trịnh Văn Minh)

(Nhận xét sự liên tục của phúc mạc phủ thành bụng và các tạng, tạo thành một túi kín trong ổ bụng)

1. Túi mạc nối; 2. Thành bụng sau; 3. Tạng sau phúc mạc; 4. Tạng trong phúc mạc dính; 5. Mạc dính; 6. Mạc treo và ĐM nuôi tạng; 7. Động mạch chủ bụng; 8. Tạng dưới phúc mạc; 9. Phúc mạc thành; 10. Phúc mạc tạng; 11. Tạng trong phúc mạc di động; 12. Ổ phúc mạc lớn; 13. Thành bụng trước; 14. Mạc nối lớn; 15. Dạ dày; 16. Mạc nối nhỏ; 17. Gan và phúc mạc; 18. Dây chằng vành gan.

* [***Các dây chằng phúc mạc*** không có tính chất là mô liên kết và không có chất bền chắc như các loại dây chằng khác của cơ thể. Cho nên trước đây cố GS. Đỗ Xuân Hợp đã gọi là "*các mạc chằng*" để phân biệt với "*các dây chằng khác*" của cơ thể. Song TNGPQT ngày nay (N.A. 1985 và T.A. 1997) vẫn gọi là "*dây chằng*" (ligamenta), như các dây chằng khác; nên chúng tôi cũng xin dịch nguyên văn là "*dây chằng*"].

Ykhoaonline.com

3. CÁC CẤU TRÚC PHÚC MẠC KHÁC

Gồm nhiều loại:

3.1. Các nếp (plicae)

Là những chỗ *lồi lên* của phúc mạc có bờ ít nhiều sắc cạnh. Đó có thể là những *nếp gấp* của phúc mạc, căng từ một tạng đến thành bụng hay căng giữa 2 tạng; hoặc cũng có thể là những *nếp lồi, hay* những *đường gờ nổi* lên của phúc mạc, do một mạch máu hay một dây chằng đội lên.

Ví dụ: nếp tá tràng trên, nếp tá tràng dưới là những nếp gấp; nếp vị tụy, nếp gan tụy là những nếp lồi của phúc mạc, do các động mạch vị trái và động mạch gan đội lên. Các nếp manh tràng, nếp hồi manh tràng, nếp trực tràng tử cung cũng là những nếp gấp đơn thuần; còn các nếp rốn giữa, rốn trong, rốn ngoài là những nếp lồi, do các dây chằng hay động mạch đội lên (Hình 16.2, 16.3).

3.2. Các hố (fossae) và các ngách (recessus)

Là những chỗ lõm xuống hay thụt vào của phúc mạc, ít nhiều rộng hẹp nông sâu khác nhau; được giới hạn bởi các nếp phúc mạc hoặc bởi những chỗ phúc mạc từ thành bụng lật lên một tạng hoặc từ tạng nọ đến tạng kia.

– Theo T.A. 1997, những chỗ lõm hẹp, thụt vào tương đối sâu đều gọi là "*ngách*" (*recessus*). Ví dụ: ngách tá tràng trên, dưới, ngách hồi manh tràng trên, dưới, ngách sau manh tràng, ngách dưới hoành, ngách dưới gan (Hình 16.2, 16.3).

– Chỉ có những chỗ lõm tròn đều và nông được gọi là "*hố*" (*fossa*). Ví dụ: hố trên bàng quang, hố bẹn trong, hố bẹn ngoài, hố cạnh bàng quang, hố buồng trứng, v.v... (Hình 16.4).

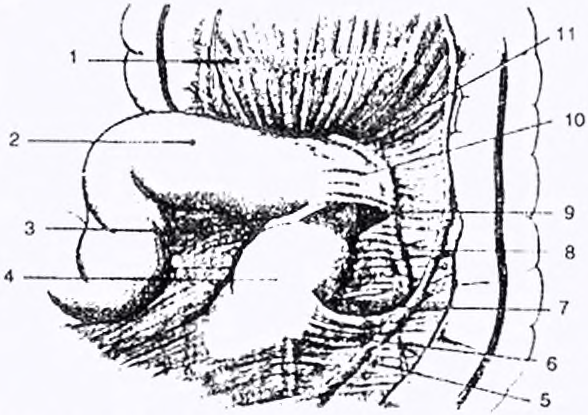

Hình 16.2. Các nếp và ngách phúc mạc ở cạnh tá tràng (theo Gray).

1. Mạc treo đại tràng ngang; 2. Hỗng tràng; 3. Mạc treo tiểu tràng; 4. Tá tràng (khúc IV); 5. Động mạch đại tràng trái; 6. Nếp tá tràng dưới; 7. Ngách tá tràng dưới; 8. Nếp cạnh tá tràng; 9. Ngách tá tràng trên; 10. Nếp tá tràng trên. 11. Tĩnh mạch mạc treo tràng dưới.

Tai ban dep cua sach tai day

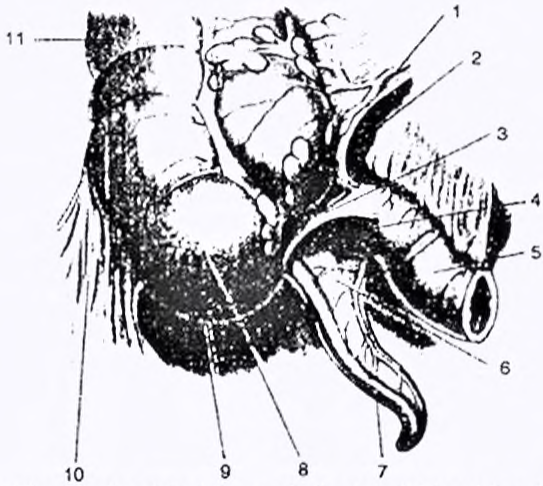

Hình 16.3. Các nếp và ngách phúc mạc ở vùng manh trùng tràng (theo Gray)

1. Nếp mạch manh tràng; 2. Ngách hồi manh tràng trên; 3. Nếp hồi manh tràng; 4. Ngách hồi manh tràng dưới; 5. Hồi tràng; 6. Mạc treo ruột thừa; 7. Ruột thừa; 8. Manh tràng; 9. Ngách sau manh tràng; 10. Nếp manh tràng; 11 Đại tràng lên.

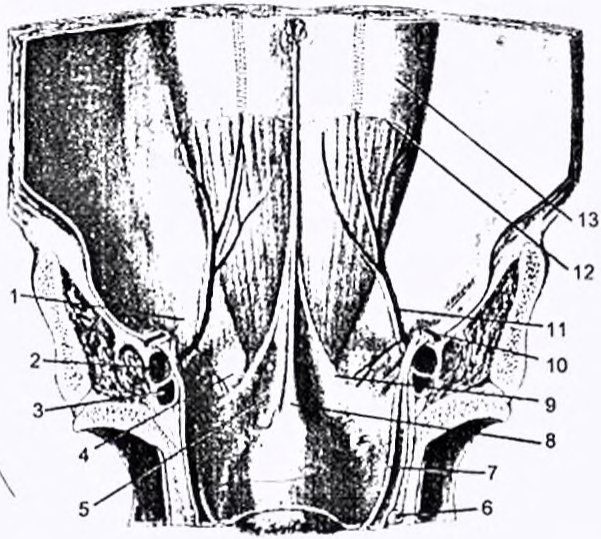

Hình 16.4. Các nếp và hố phúc mạc ở phần dưới thành bụng trước nam giới

Nhìn từ sau. (theo Gray)

1. Hố bẹn ngoài; 2. ĐM chậu ngoài; 3. TM chậu ngoài; 4. Hố bẹn trong; 5. Hố trên bàng quang; 6. Niệu quản; 7. Ống dẫn tinh; 8. Nếp rốn giữa; 9. Nếp rốn trong; 10. Các mạch mũ chậu sâu; 11. Các mạch thượng vị dưới (nếp rốn ngoài); 12. Đường cung; 13. Lá sau bao cơ thẳng bụng.

Ykhoaonline.com

3.3. Các ổ lõm (excavatio) (Hình 16.5)

Là những chỗ lõm rất rộng và sâu ở phần thấp của phúc mạc chậu, trước đây vẫn gọi là các "*túi cùng*" ("*cul de sac*" theo tiếng Pháp, "*pouch*" theo tiếng Anh). Ngày nay, chúng tôi xin gọi là "*ổ lõm*" theo TNGPQT (excavatio), song vẫn công nhận những tên gọi cũ là "túi cùng", đã quá quen thuộc với các nhà lâm sàng. Ví dụ: ổ lõm trực tràng tử cung, ổ lõm bàng quang tử cung ở nữ, và ổ lõm trực tràng bàng quang ở nam, trước đây đều gọi là các "túi cùng".

*[Tất cả những tên gọi và định nghĩa nêu trên, đều là đã ít nhiều sửa đổi so với DTGP cũ của cố GS. Đỗ Xuân Hợp dịch theo DTGP tiếng Pháp, để cập nhật theo DTGPQT mới (xem "Từ điển DTGPQT Việt hoá, có giải thích và bàn luận" của Trịnh Văn Minh, NXB Y học, Hà Nội 1999].

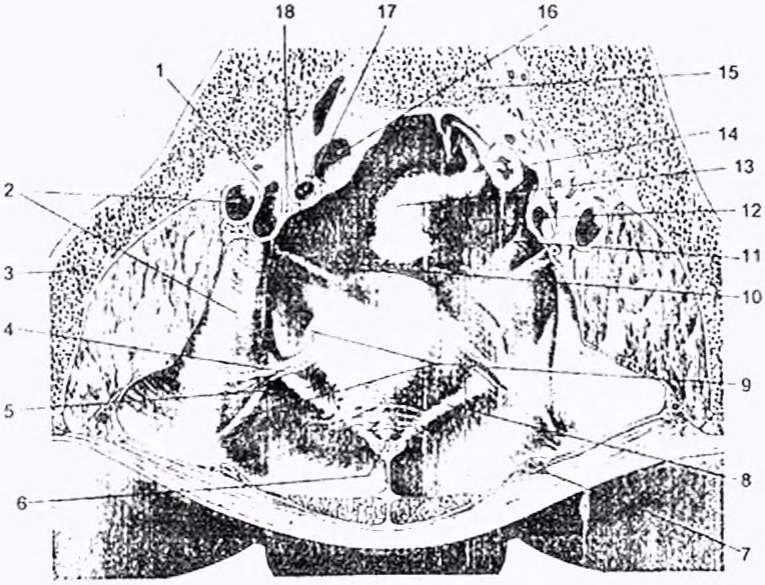

Hình 16.5. Các nếp, các hố, và ổ lõm phúc mạc ở chậu hông nam
(Nhìn từ trước trên)

1. Tĩnh mạch chậu ngoài; 2. Động mạch chậu ngoài; 3. Xương chậu; 4. Nếp ngang bàng quang; 5. Hố cạnh bàng quang; 6. Nếp rốn giữa + dây chằng rốn giữa; 7. Các mạch thượng vị; 8. Nếp rốn trong; 9. Ống dẫn tinh; 10. Ổ lõm trực tràng – bàng quang; 11. Nếp cùng sinh dục; 12. Hố cạnh trực tràng; 13. Trực tràng; 14. Đại tràng sigma; 15. Xương cùng; 16. TM chậu trong; 17. ĐM chậu trong; 18. Niệu quản.

4. Ổ PHÚC MẠC VÀ KHOANG NGOÀI PHÚC MẠC

Tóm lại, phúc mạc liên tiếp che phủ khắp mặt trong thành bụng (*phúc mạc thành*) và lộn vào trong để bọc lấy các tạng (*phúc mạc tạng*), tạo thành một màng túi kín liên tục ở trong ổ bụng. Phần *phúc mạc trung gian* lộn vào trong, đi từ

Tai ban dep cua sach tai day

thành bụng đến các tạng, hay nối tạng nọ với tạng kia, tạo thành các mạc treo, mạc nối và các dây chằng.

Khoang túi kín được giới hạn ở giữa các lá thành, lá tạng, và các lá phúc mạc trung gian gọi là "*ổ phúc mạc*" (cavitas peritonealis). Bình thường ổ phúc mạc chỉ là một khoang ảo, vì các tạng và các phần phúc mạc lộn vào trong đều nằm áp sát vào nhau, không còn kẽ hở.

– ***Ổ phúc mạc*** gồm có hai phần: một phần chính là "*ổ phúc mạc lớn*" (cavum peritonei) hay "*túi lớn*" ("greater sac", theo tiếng Anh); và một ngách phụ nằm trong ổ lớn gọi là "*túi mạc nối*" (bursa omentalis) hay "*túi nhỏ*" ("lesser sac", theo tiếng Anh). Túi mạc nối nằm ở sau dạ dày và được quây xung quanh bởi các mạc nối và các tạng, chỉ thông với ổ phúc mạc lớn bởi một khe hẹp gọi là "*lỗ mạc nối*" (foramen omentale), hay "*đường vào túi mạc nối*", hay "*đường vào túi phúc mạc nhỏ*" (aditus ad saccum peritonei minorum).

– *Phúc mạc tạng* dính chặt vào tạng, tạo nên một thành phần cấu tạo của tạng, gọi là *áo thanh mạc* (tunica serosa) của tạng đó. Áo dính với tạng bởi một lớp mô liên kết mỏng gọi là "*tấm dưới thanh mạc*" (tela subserosa) liên tiếp với mô xơ khung nền (stroma) của tạng.

– Còn *phúc mạc thành* dễ bóc, vì còn ngăn cách với *mạc ngang* (fascia transversalis) của thành bụng bởi một *khoang ngoài phúc mạc* (spatium extra peritoneale) chứa đầy mô liên kết lỏng lẻo gọi là *mô liên kết ngoài phúc mạc*.

– ***Mô liên kết ngoài phúc mạc*** ít nhiều thay đổi, tuỳ từng vùng, về lượng mô xơ và mỡ chứa đựng bên trong: Mô dày đặc hơn ở mặt dưới cơ hoành và ở sau đường trắng giữa, nên phúc mạc thành cũng dính chặt hơn ở các vùng đó; Song mô lại đặc biệt lỏng lẻo ở một số nơi cần thích nghi với sự thay đổi kích thước của tạng. Tỷ dụ ở phần trước chậu hông và phần dưới thành bụng trước, mô ngoài phúc mạc lỏng lẻo giúp cho bàng quang có thể di động khi căng đầy, phồng lên trên và kéo phúc mạc phồng theo lên cao. Còn ở thành bụng sau mô ngoài phúc mạc lại chứa đầy mỡ ở chỗ liên quan với thận.

– Khoang nằm ở ngoài ổ phúc mạc, giữa phúc mạc thành và thành bụng gọi là ***khoang ngoài phúc mạc*** (spatium extraperitoneale). Đặc biệt trong đó có *khoang sau phúc mạc* (spatium retroperitoneale) và *khoang sau mu* (spatium retropubicum).

Các cơ quan nằm ở những khoang này gọi là ***cơ quan ngoài phúc mạc*** (organum extraperitoneale), chủ yếu là các cơ quan niệu sinh dục, và phần cuối của trực tràng.

Còn phần lớn các cơ quan tiêu hoá và tỳ đều nằm ở *trong ổ phúc mạc* và được bao phủ bởi phúc mạc tạng.

Ykhoaonline.com

B. PHÁT TRIỂN PHÔI THAI CỦA PHÚC MẠC

Muốn hiểu được sự sắp xếp phức tạp của phúc mạc ở người trưởng thành cần phải hiểu sự phát triển phôi thai của nó, gắn liền với sự phát triển phôi thai của ống tiêu hoá ở dưới cơ hoành, gồm những bước cơ bản như sau:

1. NGUỒN GỐC PHÔI THAI CỦA ỐNG TIÊU HOÁ VÀ PHÚC MẠC

Ống tiêu hoá lúc phôi thai được tạo thành ở đường giữa do sự khép lại của lớp *nội bì* (endoderm) ở 2 bên cơ thể. (Hình 16.6). Ở sau và ngoài lớp nội bì đó là lớp *trung bì tạng* (spanchnic mesoderm), sẽ bao bọc quanh ống. Ngoài lớp trung bì tạng là *khoang cơ thể* (celomic space), ngăn cách nó với lớp trung bì tương tự liên tục với nó, là lớp *trung bì thân thể* (somatic mesoderm) che phủ phía trong thành cơ thể của thai. Các lớp trung bì tạng và trung bì thân thể đó chính là phúc mạc nguyên thuỷ, tiền thân của lá tạng và lá thành phúc mạc, liên quan với ruột và với thành cơ thể.

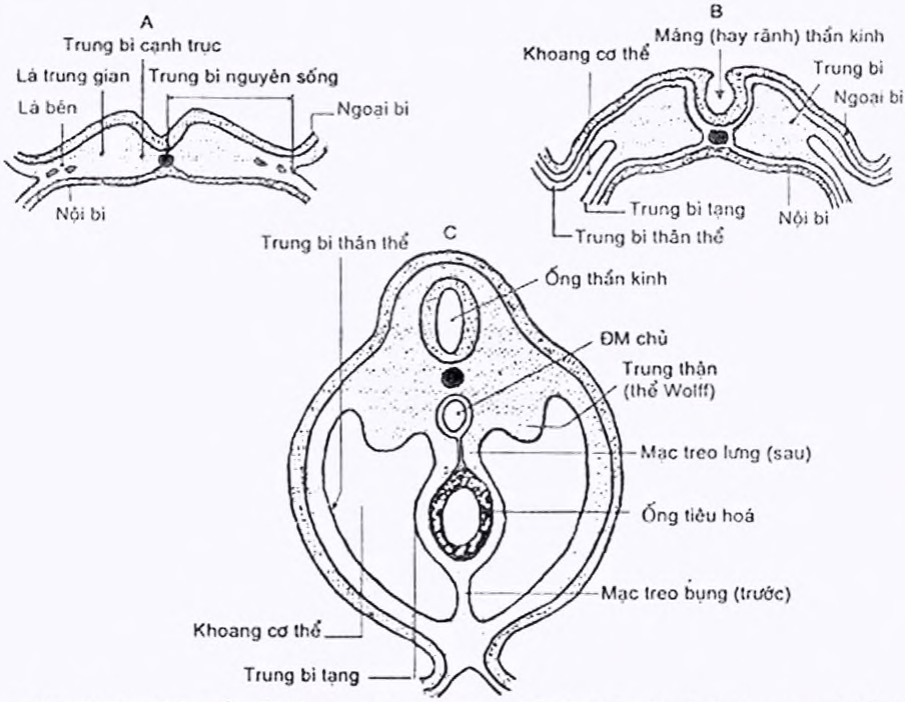

Hình 16.6. Sự tiến triển của lớp trung bì tạng trong phôi thai ống tiêu hoá (theo Nguyễn Hữu).
A. Ba lớp mầm nguyên thuỷ trước khi hình thành ống tiêu hoá. (Ngoại bì, trung bì, nội bì).
B. Bắt đầu quá trình khép kín của lớp nội bì và sự hình thành của lớp trung bì tạng và trung bì thân thể.
C. Hoàn thành sự khép kín của ống tiêu hoá và liên quan giữa trung bì tạng và trung bì thân thể. (lá tạng, lá thành phúc mạc tương lai).

Tai ban dep cua sach tai day

Khi thành cơ thể được khép kín, tách khỏi các phần ngoại thai của các lớp mầm, thì ống tiêu hoá cũng được hình thành như một ống nằm trên một mặt phẳng đứng dọc giữa, được treo vào thành cơ thể ở phía lưng và phía bụng bởi *mạc treo lưng* (hay sau) và *mạc treo bụng* (hay trước). Song mạc treo bụng chỉ tồn tại nhất thời, trừ một phần ở trên, trước quai dạ dày. Nó sẽ sớm biến mất ở đoạn dưới gan, dưới tĩnh mạch rốn và ống mật chung.

2. SỰ SẮP XẾP CỦA ỐNG TIÊU HOÁ NGUYÊN THUỶ TRONG Ổ BỤNG

2.1. Ống tiêu hoá nguyên thuỷ trong ổ bụng (Hình 16.7)

Gồm lần lượt từ trên xuống dưới:

– ***Quai dạ dày***, ở tuần thứ 4 chỉ là một chỗ phình nhẹ của ống, đến tuần thứ 6 mới có hình cong gần giống dạ dày trưởng thành, với bờ cong lớn quay về phía lưng. Các phần mạc treo tương ứng gọi là *mạc treo vị lưng* hay sau (mesogastrium dorsalis) và *mạc treo vị bụng* hay trước (mesogastrium ventralis).

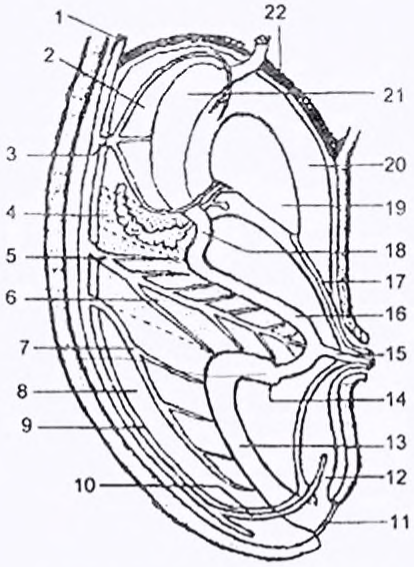

Hình 16.7. Sự sắp xếp nguyên thuỷ của ống tiêu hoá lúc phôi thai trong ổ bụng

(theo Nguyễn Hữu)

1. Động mạch chủ; 2. Mạc treo vị sau; 3. Thân ĐM bụng; 4. Mạc treo tá tràng và tụy; 5. ĐM mạc treo tràng trên; 6. Mạc treo ruột chung; 7. ĐM mạc treo tràng dưới; 8. Mạc treo ruột cuối; 9. Phúc mạc thành; 10. ĐM rốn; 11. Ổ nhớp. 12. Bọng niệu mạc (bàng quang); 13. Quai ruột cuối; 14. Nụ manh tràng; 15. Ống noãn hoàng; 16. Quai rốn; 17. TM rốn; 18. Quai tá tràng; 19. Gan; 20. Mạc treo vị trước; 21. Quai dạ dày; 22. Cơ hoành.

Ykhoaonline.com

– *Các quai ruột nguyên thuỷ* ở cuối tuần thứ 4 được tượng trưng bởi một ống nằm ở bình diện đứng dọc đi từ dạ dày đến ổ nhớp (cloaca), được treo vào thành bụng sau bởi một ***mạc treo ruột chung lưng*** (mesenterium dorsale commune). Sang tuần thứ 5 ***các quai ruột nguyên thuỷ*** đã phát triển kéo dài rất nhanh, uốn khúc làm *3 đoạn*, được các tác giả Pháp gọi là:

+ *Quai tá tràng* (anse duodenal), là phần trên, đi xuống từ quai dạ dày;

+ *Quai rốn*, (anse ombilical), là phần giữa, uốn khúc hình chữ U, đỉnh hướng ra trước có ống noãn hoàng liên tiếp với túi noãn hoàng qua thành bụng; giữa 1/4 trước và 3/4 sau ngành dưới có một chỗ phình rộng gọi là "nụ manh tràng".

+ *Quai ruột cuối* (anse terminal), là phần dưới, từ quai rốn đi xuống ổ nhớp.

Sau này quai tá tràng sẽ cho tá tràng; ngành trên và 1/4 trước ngành dưới quai rốn sẽ trở thành ruột non; 3/4 sau ngành dưới quai rốn bắt đầu từ nụ manh tràng và quai ruột cuối sẽ tạo nên ruột già.

– ***Tụy, gan và túi mật nguyên thuỷ*** xuất hiện vào tuần thứ 4 như những túi thừa (diverticules) của quai tá tràng ở ngay dưới dạ dày, (thuộc đoạn ruột trước "foregut" của các tác giả Anh – Mỹ).

Nụ tụy bụng và *nụ gan* phát sinh từ những túi thừa ở phía bụng và phát triển ở trong mạc treo vị bụng (mesogastrium ventralis). Còn *nụ tụy lưng* phát sinh từ một túi thừa ở phía lưng. Song cuối cùng (do sự quay và lật sang phải của quai tá tràng) cả 2 phần tụy đều được vùi trong mạc treo tá tràng và mạc treo vị lưng (mesogastrium dorsalis).

Nụ gan hay *túi thừa gan* phát triển nhanh chóng tạo thành một khối gan lớn chiếm đầy phía bụng – đầu của ổ bụng. Đoạn đầu ở phía đầu gần của nó sẽ trở thành ống mật chủ, và tách ra một phần lồi to lên thành túi mật.

2.2. Các mạc treo nguyên thuỷ

Như vậy vào khoảng cuối tuần thứ 5 thì ống tiêu hoá và các tuyến kèm theo đã có thể nhận biết được. Tất cả nằm trên đường giữa, kẹp giữa hai lá phúc mạc của các mạc treo tương ứng:

– Chỉ có dạ dày là có mạc treo ở cả phía lưng lẫn phía bụng, gọi là ***mạc treo vị lưng*** và ***mạc treo vị bụng.***

– Còn ở dưới mạc treo bụng đã tiêu biến, nên các quai ruột chỉ có mạc treo lưng, gọi chung là ***mạc treo ruột chung lưng*** (mesenterium dorsale commune).

* [Các tác giả Anh Mỹ chỉ gọi gộp là "mạc treo ruột chung lưng". Còn các tác giả Pháp và GS. Đỗ Xuân Hợp (Giải phẫu bụng, 1968) đã chia mạc này làm 3 phần: mạc treo tá tràng (mesoduodenum), mạc treo ruột chung (mesentere commun) và mạc treo ruột cuối (mesentere terminal). Cách chia này có vẻ thuận tiện hơn cho việc mô tả sự quay của các quai ruột và sự biến đổi của từng phần mạc treo đó, ở phần sau (xem mục 2.2).

Song, nếu so sánh kỹ về nội dung, có thể thấy "mạc treo tá tràng" của Pháp đã không chỉ

Tai ban dep cua sach tai day

hoàn toàn thuộc "mạc treo ruột chung lưng", mà còn bao gồm cả một phần "mạc treo vị lưng" của các tác giả Anh Mỹ. Bởi vì theo các tác giả Anh Mỹ, ống tiêu hoá lúc phôi thai đã được chia làm 3 đoạn:

– Ruột trước (foregut) hay ruột đầu (headgut): sẽ sinh ra nội bì của hầu khí quản, phổi, thực quản, dạ dày, *khúc I và nửa đầu khúc II tá tràng*, nhu mô gan và tụy.

– Ruột giữa (mid'gut), (tương ứng với *phần còn lại của quai tá tràng và phần đầu của quai rốn*), sẽ cho ruột non.

– Ruột sau (hind'gut) sẽ cho ruột già.

Vậy dạ dày và 1/2 trên tá tràng là thuộc ruột trước (foregut), được treo vào thành bụng bởi cả 2 *mạc treo vị lưng* và mạc treo vị bụng. Phần còn lại, từ nửa dưới của tá tràng trở xuống là thuộc ruột giữa (mid'gut) và ruột sau (hind'gut), chỉ được treo vào thành bụng sau bởi một mạc treo sau chung gọi là *mạc treo ruột chung lưng*].

2.3. Các động mạch nguyên thuỷ (Hình 16.7)

Giữa hai lá của các mạc treo lưng có 3 động mạch chính tách ra từ động mạch chủ bụng, đi từ thành bụng sau tới cấp máu cho 3 địa hạt chính của ống tiêu hoá ở trong ổ bụng:

– ***Động mạch bụng*** (A. coeliacus) phát sinh từ động mạch chủ bụng chạy trong hai lá của mạc treo vị sau, chia làm 3 ngành: ngành trên chạy cong lên trên tới vùng tâm vị, sau này sẽ trở thành động mạch vị trái; ngành dưới chạy cong xuống dưới tới vùng môn vị, sau này sẽ trở thành động mạch gan chung; ngành giữa chạy ngang tới bờ cong lớn dạ dày, sau này sẽ trở thành động mạch tỳ.

[Chú thích: "coeliacus" DTGP tiếng Việt cũ vẫn quen dịch là "tạng". Song "coeliacus" là mượn từ chữ "koilia" tiếng Hy Lạp, có nghĩa là "bụng" (ventre, belly). Nên chúng tôi xin đổi lại là "bụng", "thuộc ổ bụng". (xem Từ điển Danh từ GP Quốc tế Việt hoá củaTrịnh Văn Minh, NXBYH Hà Nội 1999; Từ điển Atlas Giải phẫu học của P. Kamina 1983, Pháp; và Stedman's Medical Dictionary của Mỹ, 1976, cũng nêu như vậy)].

– ***Động mạch mạc treo tràng trên*** (A. mesenterica superior) xuất phát từ động mạch chủ bụng chạy giữa hai lá của phần giữa mạc treo ruột chung lưng, dọc theo trục giữa của quai ruột nguyên thuỷ.

– ***Động mạch mạc treo tràng dưới*** (A. mesenterica inferior) xuất phát từ động mạch chủ bụng ở thấp hơn, chạy chếch xuống dưới giữa 2 lá của phần dưới mạc treo ruột chung lưng (hay mạc treo ruột cuối của các tác giả Pháp), để tới đoạn cuối của ống tiêu hoá.

2.4. Biến đổi tương lai của các mạc treo nguyên thuỷ (*)

(*) Sự sắp xếp nguyên thuỷ của ống tiêu hoá lúc phôi thai như vừa tả (Hình 16.7) sẽ biến đổi rất nhiều trong quá trình phát triển, kéo theo sự biến đổi của các mạc treo nguyên thuỷ, khi trưởng thành sẽ trở thành những thành phần như sau:

– ***Mạc treo ruột chung lưng*** (mesenterium dorsale commune) sẽ cho:

+ Mạc treo tá tràng (mesoduodenum), sau sẽ dính vào thành bụng sau và trở thành mạc dính sau tá tràng (fascia retroduodenum).

Ykhoaonline.com

+ Mạc treo tiểu tràng (mesenterium)

+ Mạc treo ruột thừa (mesoappendix)

+ Mạc treo đại tràng lên và đại tràng xuống (mesocolon ascendens/ descendens), sau sẽ dính vào thành bụng sau, và trở thành các mạc dính sau đại tràng lên và sau đại tràng xuống.

+ Mạc treo đại tràng ngang (mesocolon transversum)

+ Mạc treo đại tràng sigma (mesocolon sigmoideum)

– ***Mạc treo vị lưng*** (mesogastrium dorsale) sẽ tạo thành:

+ Các thành của túi mạc nối, trong đó phần lớn thành sau dính vào thành bụng sau, phần còn lại tự do tạo nên:

+ Mạc nối lớn (omentum majus), bao gồm:

Dây chằng vị hoành (ligamentum gastrophrenicum)

Dây chằng vị tỳ (ligamentum gastrosplenicum/ gastrolienale)

Dây chằng vị đại tràng (ligamentum gastrocolicum)

+ Dây chằng tỳ thận (ligamentum splenorenale/lienorenale) hay dây chằng hoành tỳ (ligamentum phrenicosplenicum/phrenicolienale)

+ Dây chằng hoành đại tràng (ligamentum phrenicocolicum)

(Ngoài ra, như đã nêu ở mục 2.2, phần dưới của mạc treo vị lưng còn góp phần tạo nên một phần mạc treo tá tràng).

– ***Mạc treo vị bụng*** (mesogastrium ventralis) sẽ cho:

+ *Mạc nối nhỏ* (omentum minus), nối gan với dạ dày – tá tràng, bao gồm:

. Dây chằng gan vị (ligamentum hepaticogastricum)

. Dây chằng gan tá tràng (ligamentum hepatioduodenale)

. Dây chằng gan đại tràng (ligamentum hepaticocolicum), không hằng định

+ *Các dây chằng gan* (ligamenta hepatis), dính gan vào thành bụng, bao gồm:

. Dây chằng liềm của gan (ligamentum falciforme hepatis)

. Dây chằng vành của gan (ligamentum coronarium hepatis)

. Dây chằng tam giác phải (ligamentum triangulare dextrum)

. Dây chằng tam giác trái (ligamentum triangulare sinistrum)

∘ Dây chằng gan thận (ligamentum hepatorenal) thực ra là thuộc lá dưới dây chằng vành ở bên phải.

Sau đây chúng ta sẽ lần lượt theo dõi các quá trình phát triển của từng đoạn ống tiêu hoá, ở từng địa hạt chi phối của các động mạch nguyên thuỷ, dẫn đến những biến đổi nói trên của các mạc treo nguyên thuỷ tương ứng.

3. SỰ QUAY NGƯỢC CHIỀU KIM ĐỒNG HỒ CỦA QUAI RUỘT NGUYÊN THUỶ (ở địa hạt động mạch mạc treo tràng trên) (Hình 16.8)

Ống tiêu hoá phát triển rất nhanh chóng về chiều dài, so với sự phát triển hạn chế của ổ bụng, làm cho quai ruột nguyên thuỷ phải xoắn vặn quanh trục của nó là động mạch mạc treo tràng trên.

– Nhìn từ phía bụng, *quai ruột nguyên thuỷ* (hay "*quai rốn*" của các tác giả Pháp) quay ngược chiều kim đồng hồ, kéo phần đầu của nó (là quai tá tràng) vòng xuống dưới và sang trái, uốn cong hình chữ C; đồng thời cũng lôi phần đuôi của

Tai ban dep cua sach tai day

nó (là quai ruột cuối) vòng lên trên và sang phải bắt chéo ở trước quai tá tràng và trở thành đại tràng ngang. Ngành dưới của quai ruột nguyên thuỷ sau khi đã quay 270^0 sẽ lật sang phải ở dưới gan và trở thành đại tràng lên, manh tràng và một phần hồi tràng; Ngành trên của nó vòng sang trái, trở thành phần lớn hỗng hồi tràng. Vì quay quanh trục là động mạch mạc treo tràng trên, nên các nhánh của động mạch cho ruột cũng quay theo.

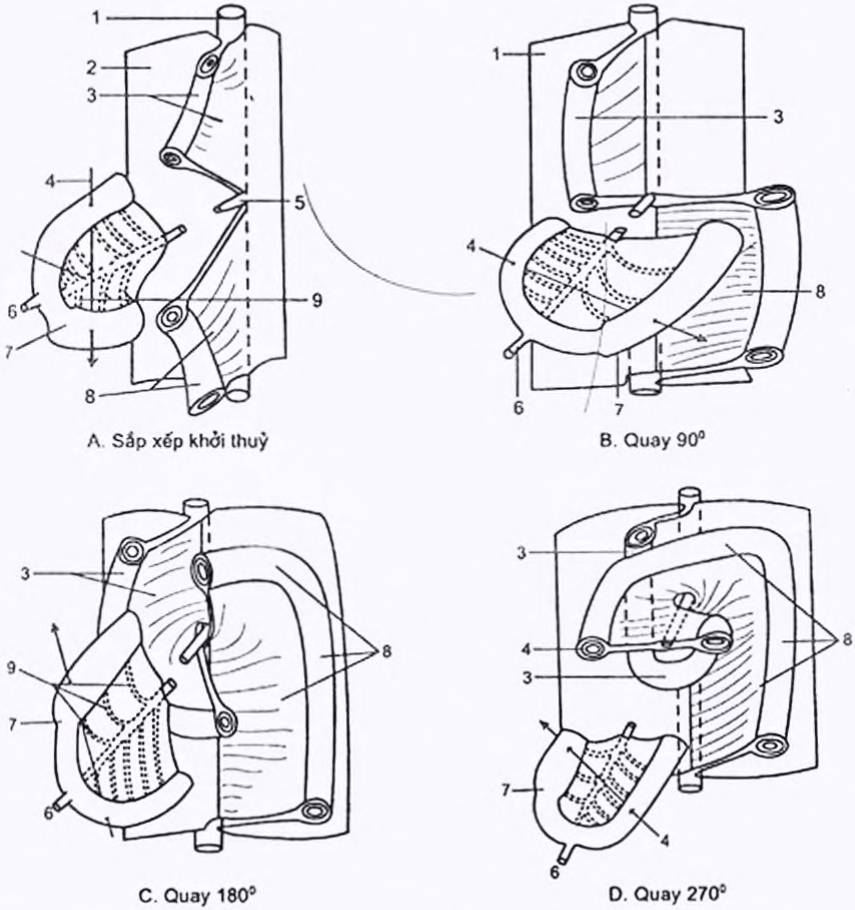

Hình 16.8. Sự tiến triển của phúc mạc ở địa hạt động mạch mạc treo tràng trên

Sự quay ngược chiều kim đồng hồ của quai ruột nguyên thuỷ quanh trục ĐM mạc treo tràng trên.

(theo Nguyễn Hữu, Chu Văn Tuệ Bình vẽ lại)

1. ĐM chủ bụng. 2. Phúc mạc thành. 3. Quai tá tràng và mạc treo tá tràng. 4. Quai ruột nguyên thuỷ (quai rốn). 5. ĐM mạc treo tràng trên. 6. Ống noãn hoàng. 7. Nụ manh tràng. 8. Quai ruột cuối và mạc treo ruột cuối. 9. Ba nhánh ĐM đại tràng.

Ykhoaonline.com

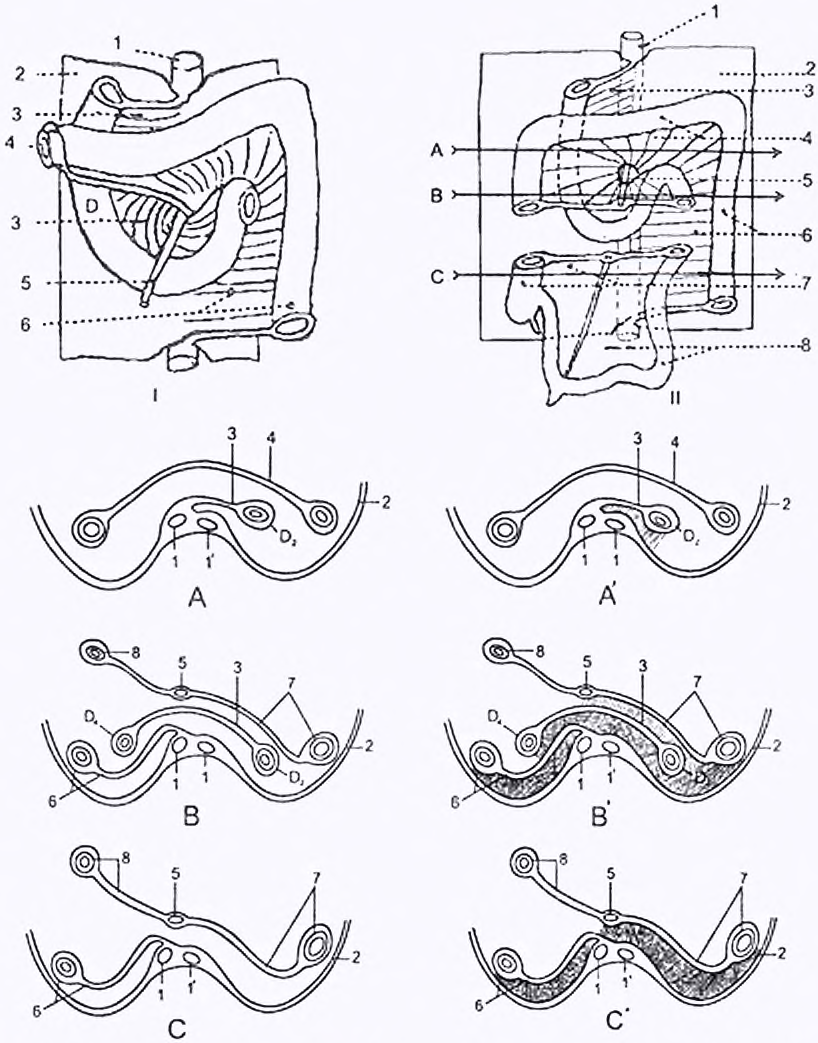

Hình 16.9. Sự dính của các đoạn ruột cố định sau khi hoàn thành sự quay của quai ruột

(theo Nguyễn Hữu)

I. Sự xoắn vặn của các mạc treo tá tràng và đại tràng. II. Sự xếp lớp của các đoạn ruột và các mạc treo sau khi quay (theo Trịnh Văn Minh). A, B, C: Các thiết đồ cắt ngang tương ứng với các mũi tên ở hình II. A', B', C': Sự dính của các đoạn ruột cố định và các mạc treo tương ứng.

1. ĐM chủ bụng; 1'. TM chủ dưới; 2. Phúc mạc thành sau; 3. Mạc treo tá tràng; 4. Đại tràng ngang và mạc treo đại tràng ngang; 5. ĐM mạc treo tràng trên; 6. Đại tràng xuống và mạc treo đại tràng xuống; 7. Đại tràng lên và mạc treo đại tràng lên; 8. Hồng hồi tràng và mạc treo tiểu tràng;

(A', B'. 3'. Mạc dính sau tá tràng (mạc Treitz); B'.7'. Mạc dính trước tá tràng của mạc treo đại tràng lên; C'.7". Đại tràng lên và mạc dính mạc treo đại tràng lên; B', C'.6'. Đại tràng xuống và mạc dính mạc treo đại tràng xuống.)

Tai ban dep cua sach tai day

– Bị kéo theo các đoạn ruột tương ứng:

+ *Mạc treo tá tràng* quấn xung quanh trục động mạch, phần trên lật sang phải, áp sát phúc mạc thành bụng sau, phần dưới vòng sang trái đè lên phía trước mạc treo ruột cuối đã trở thành mạc treo đại tràng xuống; và

+ *Mạc treo ruột chung* quấn xung quanh trục động mạch ở trước tá tràng gồm 2 phần: phần kéo sang bên phải trục động mạch trở thành *mạc treo đại tràng lên*, nằm đè lên trước tá tràng ở trên và phúc mạc thành bụng sau ở dưới; phần vòng sang bên trái trở thành *mạc treo tiểu tràng*, tự do ở trước khúc 4 tá tràng và mạc treo đại tràng xuống.

Ngay sau khi quai ruột vừa quay song thì phần ruột non đã phát triển một cách mạnh mẽ, trong khi vẫn còn bị treo ra trước bởi cuống noãn hoàng, và ổ bụng vẫn chưa đủ lớn để thích nghi với sức lớn của ruột. Do đó nó phải uốn khúc cuộn lại một cách rất công phu, cho đến tuần thứ 10. Sau đó các quai ruột mới rời khỏi cuống noãn hoàng về phía sau. Các khúc ruột non lấp đầy phần trung tâm, và đẩy các khúc ruột già về phía các bờ ổ bụng, tạo thành một khung đại tràng ở xung quanh. (Hình 16.9.II).

Do ruột non phát triển mạnh, bờ ruột của mạc treo tiểu tràng cũng phát triển dài theo, trong khi bờ dính vào thành lưng cơ thể vẫn bị hạn chế, cho nên mạc treo đã bị gấp lại, xếp nếp như chiếc quạt giấy, theo sự uốn khúc của ruột non.

4. SỰ QUAY CỦA DẠ DÀY. SỰ HÌNH THÀNH TÚI MẠC NỐI VÀ MẠC NỐI LỚN TỪ MẠC TREO VỊ LƯNG (ở địa hạt thân động mạch bụng)

4.1. Sự quay của dạ dày

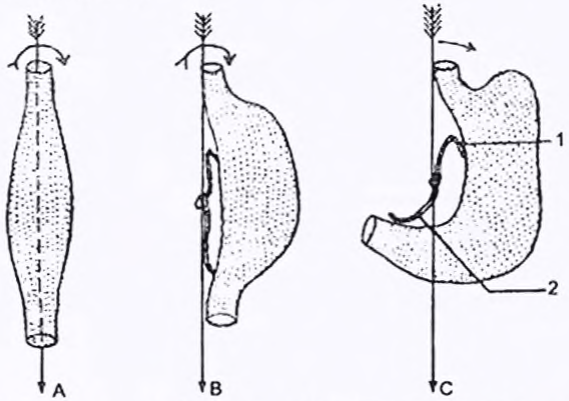

Hình 16.10. Sự quay của dạ dày (theo Đỗ Xuân Hợp, Giải phẫu bụng, 1968)
A, B: Quay theo trục đứng: bờ cong lớn sang trái, mặt trái ra trước.
C: Quay theo trục nằm ngang trước sau: môn vị sang phải, tâm vị sang trái.
1. Động mạch vị trái; 2. Động mạch gan chung.

Ykhoaonline.com

Sự quay của quai ruột nguyên thuỷ đã kéo tá tràng uốn cong theo hình chữ C và ngả sang phải, làm dạ dày cũng quay theo 2 trục: quay *theo trục đứng dọc*: từ bình diện đứng dọc trở thành đứng ngang, bờ cong lớn từ sau quay sang trái; đồng thời ngả *theo trục nằm ngang*: môn vị sang phải, tâm vị sang trái. Kết quả là bờ cong vị lớn đã hướng sang trái và xuống dưới, bờ cong vị nhỏ sang phải và lên trên (Hình 16.10).

4.2. Sự hình thành của túi mạc nối và mạc nối lớn

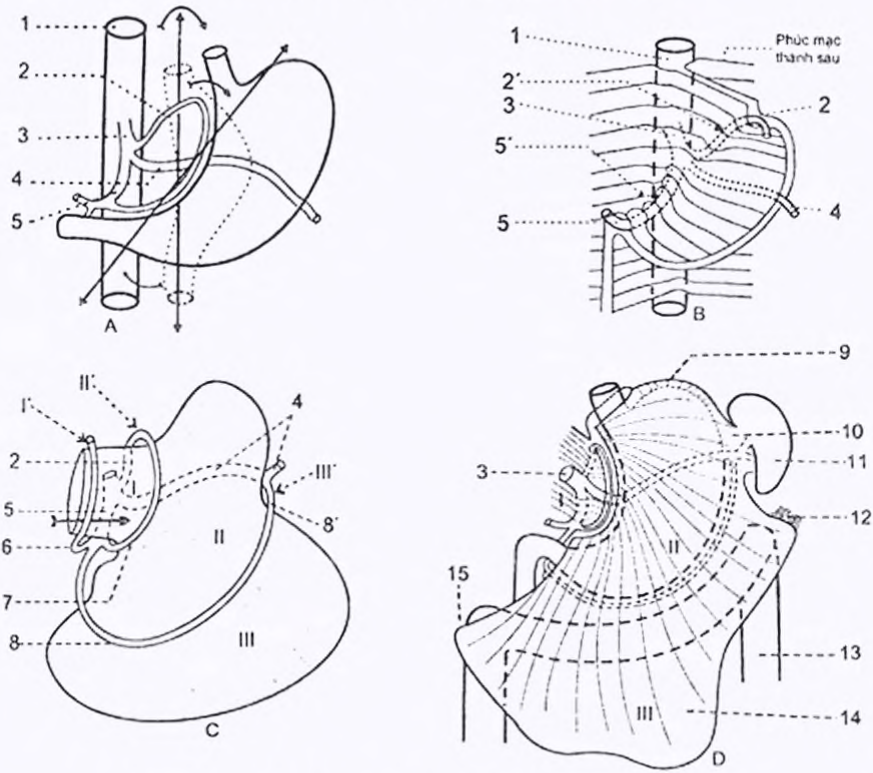

Hình 16.11. Sự tiến triển của phúc mạc ở địa hạt thân ĐM bụng:
Sự hình thành và phát triển của túi mạc nối (theo Nguyễn Hữu, vẽ lại bởi Chu Văn Tuệ Bình).

A. Sự chuyển hướng của vòng động mạch gan–vị trái, do kết quả sự quay của dạ dày.

B. Sự hình thành túi mạc nối do sự phình sang trái của 2 lá mạc treo vị sau, qua vòng ĐM gan vị trái.

C. Sự tạo thành ba phần túi mạc nối: (I. Tiền đình; II. Túi mạc nối chính; III. Túi mạc nối lớn); qua 3 vòng mạch: I'. Cuống gan (lỗ mạc nối); II'. Vòng ĐM bờ cong vị bé (lỗ túi mạc nối); III'. Vòng ĐM bờ cong vị lớn.

D. Giai đoạn đã hoàn thành của túi mạc nối (II) và mạc nối lớn (III).

1. ĐM chủ bụng; 2, 2'. ĐM vị trái và nếp vị tuỵ; 3. Thân ĐM bụng; 4. ĐM tỳ; 5, 5'. ĐM gan chung và nếp gan tuỵ; 6. ĐM gan riêng (ở cuống gan); 7. ĐM vị phải; 8. ĐM vị mạc nối phải; 8'. ĐM vị mạc nối trái; 9. Dây chằng vị hoành; 10. Dây chằng vị tỳ; 11. Tỳ; 12. Góc trái túi mạc nối lớn và dây chằng hoành đại tràng; 13. Đại tràng xuống; 14. Mạc nối lớn chính thức (Dây chằng vị đại tràng); 15. Góc phải túi mạc nối lớn.

Tai ban dep cua sach tai day

Khi bờ cong vị lớn quay sang trái, hai lá phúc mạc của mạc treo vị lưng cũng giãn theo: lọt vào giữa vòng động mạch gan vị trái và phình rộng sang trái, tạo thành một túi rỗng ở sau dạ dày gọi là ***túi mạc nối*** (bursa omentalis) (Hình 16.11).

Theo đó phần ***tụy*** phát triển lên trên trong 2 lá của mạc treo vị lưng, cũng bị đẩy sang trái, áp vào thành bụng sau và vào thận trái, (ở thành sau túi mạc nối).

Khi dạ dày bắt đầu quay thì ***tỳ*** cũng bắt đầu hình thành trên đường đi của động mạch tỳ, giữa 2 lá của mạc treo vị lưng. Nên khi mạc treo vị lưng phình sang trái thành túi mạc nối thì tỳ cũng bị đẩy sang trái. Tỳ phát triển mạnh làm rộng thêm mặt trái của túi và tạo nên *ngách tỳ của túi mạc nối* (Hình 16.11, 16.12, 16.24).

Thành sau của túi mạc nối và tụy nằm trong đó dính vào thành bụng sau và vào thận trái. Phần tự do còn lại của túi mạc nối toả từ bờ cong lớn dạ dày tới các cơ quan xung quanh, và trĩu xuống dưới, tạo thành ***mạc nối lớn***.

* [Vậy *mạc nối lớn* (omentum majus) được định nghĩa như trên – (theo Woodburne, 1957; 1983, cũng như theo N.A. 1985; và T.A. 1997) – bao gồm các phần như sau:

– *Dây chằng vị hoành* (ligamentum gastrophrenicum), đi từ bờ cong vị lớn đến cơ hoành.

– *Dây chằng vị tỳ* (ligamentum gastrosplenicum), đi từ bờ cong vị lớn đến tỳ; liên tiếp ở phía sau với *dây chằng hoành tỳ* (lig. phrenicosplenicum) hay *dây chằng thận tỳ* (lig. splenorenale/ lienorenale), đi từ cơ hoành hay đầu trên thận trái tới tỳ.

– *Dây chằng vị đại tràng* (ligamentum gastrocolicum) hay *mạc nối lớn chính thức* (theo DTGP cũ) là phần trĩu xuống dưới một cách tự do của túi mạc nối. Nó gồm 2 lá phúc mạc toả từ phần dưới bờ cong lớn dạ dày, xuống trước các quai ruột tới gần khớp mu thì lật lại và đi ngược lên trên, vắt lên trên đại tràng ngang và mạc treo đại tràng ngang, để liên tiếp ở trên với phần dính vào thành bụng sau của thành sau túi mạc nối.

– Phần ở bên trái *dây chằng vị đại tràng*, hai lá phúc mạc từ dạ dày đi xuống tới góc đại tràng trái thì lại quặt lên dính vào cơ hoành ở thành sau cơ thể, tạo nên *dây chằng hoành đại tràng* (ligamentum phrenico colicum)].

5. SỰ PHÁT TRIỂN CỦA GAN TRONG MẠC TREO VỊ BỤNG, VÀ SỰ HÌNH THÀNH CỦA CÁC DÂY CHẰNG GAN VÀ MẠC NỐI NHỎ

5.1. Sự phát triển của gan trong mạc treo vị bụng

Mạc treo vị bụng là phần đầu còn lại của mạc treo ruột bụng, sau khi phần đuôi của nó đã bị tiêu biến rất sớm. Mạc được giới hạn ở dưới bởi tĩnh mạch rốn và *túi thừa gan* (diverticule hépatique) hay *nụ gan* (bourgeon hépatique). Nụ gan phát sinh từ nội bì của tá tràng vào tuần thứ tư của thai. (Hình 16.12A, 16.15). Từ đó nảy sinh một nụ phụ phát triển thành túi mật; rồi nụ gan phát triển mạnh về phía bụng và phía đầu, hình thành một khối gan lớn dần, tách rộng 2 lá của mạc treo vị bụng, tiến lên trên, ra sau và sang phải.

Về phía đầu, gan phát triển lên tới sát *vách ngang* (septum transversum), tiền thân của cơ hoành, và dính vào vách đó. Nên ở người trưởng thành gan cũng dính vào cơ hoành, tạo nên một *diện trần* không phúc mạc phủ ở phần sau mặt hoành gan (Hình 16.12B, 16.13).

Ykhoaonline.com

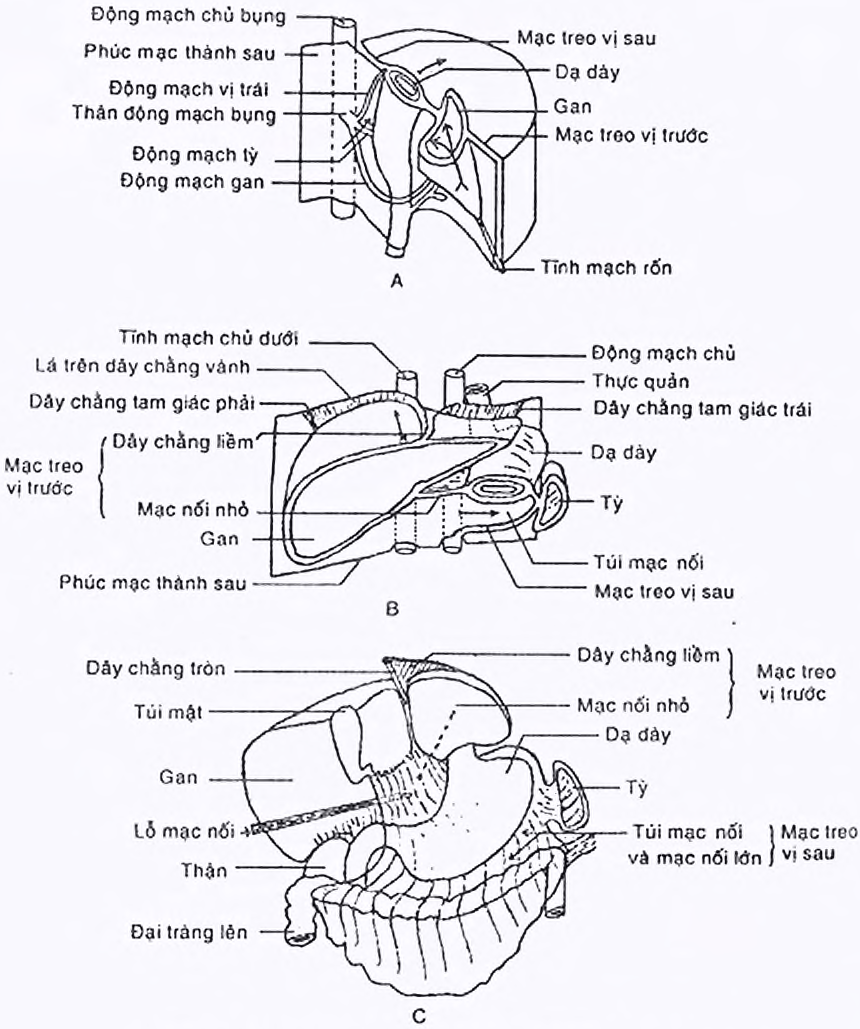

Hình 16.12. Sự phát triển của gan trong mạc treo vị bụng, và sự hình thành của các dây chằng gan và mạc nối nhỏ
(Sơ đồ của Trịnh Văn Minh theo quan điểm mô tả của Woodburne).

A. Vị trí nguyên thuỷ và hướng phát triển lên trên, sang phải và ra sau của gan trong mạc treo vị bụng.

B. Vị trí tận cùng của gan sau khi phát triển, làm toạc rộng 2 lá mạc treo vị bụng lên đến tận cơ hoành và dính vào thành bụng sau, tạo nên các dây chằng vành và tam giác; Phần mạc treo vị bụng còn lại ở phía trước tạo nên dây chằng liềm. Phần ở giữa gan và dạ dày tạo nên *mạc nối nhỏ*, bị sự quay của dạ dày kéo sang trái và xuống dưới, sự phát triển của gan kéo sang phải và lên trên, chuyển từ hướng đứng dọc thành đứng ngang.

C. Gan đã phát triển hoàn chỉnh, lật lên trên để thấy: mạc nối nhỏ đã đổi hướng, đậy ở trước đường vào túi mạc nối, tạo nên lỗ mạc nối và tiền đình túi mạc nối.

Tai ban dep cua sach tai day

5.2. Sự hình thành của các dây chằng gan và mạc nối nhỏ (Hình 16.12, 16.13).

Gan phát triển cực lớn làm toạc rộng hai lá của mạc treo vị bụng lên trên và ra sau, để tới dính vào cơ hoành ở phía sau trên. Phần phúc mạc bị toạc rộng bao quanh phần dính của gan vào cơ hoành lúc đầu có hình vòng tròn, gọi là *dây chằng vành*; sau này kéo dài ra 2 đầu phải và trái, tạo nên các *dây chằng tam giác phải và trái*.

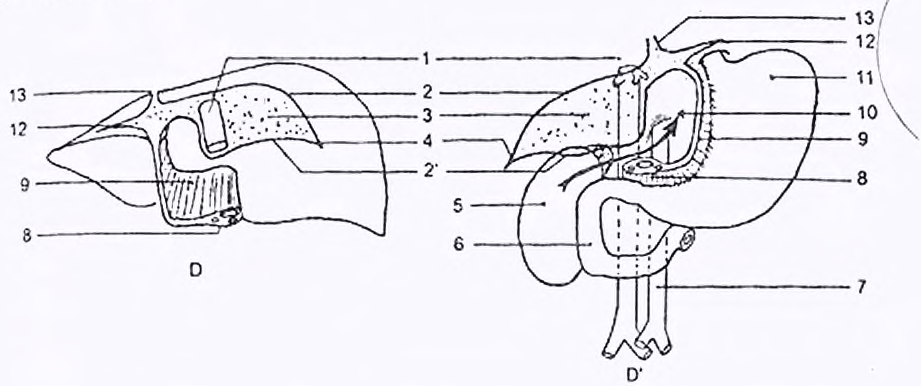

Hình 16.13. Sự phát triển của gan (tiếp theo) Gan và các dây chằng gan đã phát triển hoàn thành (theo Trịnh Văn Minh).

D. Gan cắt rời theo chỗ bám của các dây chằng gan và mạc nối nhỏ: Nhận xét sự liên tục của phúc mạc gan với các thành phần của mạc treo vị bụng: các dây chằng gan ở trên và mạc nối nhỏ ở dưới.

D'. Phần còn lại sau khi cắt rời gan: cũng biểu hiện sự liên tục tương ứng giữa đường bám của các dây chằng gan và mạc nối nhỏ.

1. TM chủ dưới; 2. Dây chằng vành; 3. Diện trần của gan (dính vào cơ hoành); 4. Dây chằng tam giác phải; 5. Thận phải; 6. Tá tràng; 7. ĐM chủ bụng; 8. Mạc nối nhỏ (dây chằng gan tá tràng). 9. Mạc nối nhỏ (dây chằng gan vị); 10. Tiền đình túi mạc nối và ngách trên túi mạc nối; 11. Dạ dày; 12. Dây chằng tam giác trái; 13. Dây chằng liềm.

Tĩnh mạch rốn đi từ rốn thai nhi vào gan, nằm ở giới hạn dưới của mạc treo vị bụng, sẽ bị lấp kín, biến thành một thừng xơ ở người trưởng thành gọi là *dây chằng tròn của gan* (ligamentum teres hepatis).

Phần mạc treo vị bụng ở trước gan gồm 2 lá phúc mạc đi từ thành bụng trước và cơ hoành tới mặt hoành gan và dây chằng tròn, tạo nên *dây chằng liềm* (ligamentum falciforme). Ở đầu sau trên, 2 lá của dây chằng liềm toạc ra 2 bên, liên tiếp với lá trên dây chằng vành ở mặt hoành gan.

Cùng với sự quay của dạ dày từ mặt phẳng đứng dọc sang mặt phẳng đứng ngang, bờ cong vị bé đã cong sang trái và xuống dưới. Bờ bám vào bờ cong đó của *phần mạc treo vị bụng ở giữa gan và dạ dày* cũng bị kéo theo sang trái và xuống

Ykhoaonline.com

dưới; trong khi bờ bám vào gan của nó lại bị sự phát triển của gan kéo sang phải và lên trên. Nên cuối cùng tất cả đã xoay theo hướng đứng ngang và tạo nên *mạc nối nhỏ* (omentum minus).

5.3. Sự di chuyển của mạc nối nhỏ và sự hình thành của lỗ mạc nối

Như đã tả ở trên (Hình 16.11), sự phát triển phình sang trái của mạc treo vị lưng tạo thành *túi mạc nối* (bursa omentalis) ở sau dạ dày và thông với ổ phúc mạc lớn ở bên phải bởi một *lỗ túi mạc nối nguyên thuỷ* (foramen bursae omentalis) là vòng động mạch gan – vị trái.

Song do sự quay sang trái của dạ dày và sự phát triển lên trên, ra sau và sang phải của gan, phần mạc treo vị bụng ở giữa gan và dạ dày trở thành mạc nối nhỏ bị kéo theo, đã ngả sang phải và ra sau, chuyển từ bình diện đứng dọc thành đứng ngang. Như vậy mạc nối nhỏ – khi ngả sang phải và ra sau – đã đẩy lên phía trước thành bụng sau ở bên phải lỗ túi mạc nối nguyên thuỷ, tạo nên một *tiền đình túi mạc nối,* và đẩy lùi xa đường vào túi sang bên phải, giới hạn một lỗ vào tiền đình thu hẹp lại rất nhiều. Lỗ thứ phát bị thu hẹp đó được gọi là "*lỗ mạc nối*" (foramen omentale), trước đây còn gọi là "khe Winslow", được giới hạn ở trước bởi bờ phải của mạc nối nhỏ, ở sau bởi tĩnh mạch chủ dưới, ở trên bởi mỏm đuôi của gan, ở dưới bởi khúc I tá tràng dính vào thành bụng sau. *Lỗ mạc nối* ở người trưởng thành chỉ còn đút lọt 1 – 2 ngón tay (Hình 16.12C).

* [Cách giải thích nêu trên về sự phát triển *lên trên và ra sau* của gan, trong 2 lá mạc treo vị bụng là theo R. T. Woodburne (Essentials of Human Anatomy, 1957, 1983). Chúng tôi cho là đơn giản và hợp lý, nên đã minh hoạ bằng các Hình 16.12, 16.13; cho phép giải thích: 1) Sự liên tục của *dây chằng vành gan* ở phía sau với dây chằng liềm ở trước, (do sự bóc tách và rút ngắn của 2 lá "mạc treo vị bụng" về phía cơ hoành); và 2) Sự hình thành thứ phát của *tiền đình túi mạc nối* và *lỗ mạc nối* (foramen omentale), do sự di chuyển của mạc nối nhỏ, lật sang phải ra sau và đẩy lên phía trước thành bụng sau.

Còn theo các tác giả Pháp và cố GS. Đỗ Xuân Hợp (Giải phẫu bụng, NXBYH và TDTT,1968), sự phát triển phôi thai của phúc mạc gan và túi mạc nối đã được giải thích khác hẳn: Lá phúc mạc ở bên phải dạ dày và mạc treo vị lưng đã lộn vào trong để tạo thành một "*mạc treo gan chủ*" (meso hepatocave), là một vách phúc mạc đi từ gan đến tĩnh mạch chủ dưới, mở đường cho sự phát triển của gan; và giới hạn ở giữa nó và mạc treo vị lưng một "*ngách gan ruột*" (recessus hepato enterique); Gan sẽ phát triển sang phải và ra sau ở trong 2 lá của mạc treo gan chủ, tách dần 2 lá đó cho đến tận sát tĩnh mạch chủ dưới. Còn ngách gan ruột sẽ phát triển sang trái, đẩy mạc treo vị lưng phình sang trái qua vòng động mạch gan – vị trái, để tạo thành *túi mạc nối*.

Chúng tôi cũng đã có dịp minh hoạ quan điểm này cùng hoạ sĩ Vũ Ngọc Xuyên bằng các hình 40a,b,c,d, trang 78 – 80 của cuốn sách nói trên (Đỗ Xuân Hợp, Giải phẫu bụng, 1968); và đã sáng tác các mô hình vải theo cùng quan điểm cho SV thực tập tại Bộ môn GP Trường ĐHYHN từ những năm 1959 –65. Song nay lại thấy cách mô tả của các tác giả Anh Mỹ có vẻ đơn giản và thực tế hơn, nên xin minh hoạ lại bằng các Hình 16.12 và 16.13.

GS. Nguyễn Hữu (Atlas de Schemas d' Anatomie/ web–anat/index. htm., 2000) cũng đã minh hoạ đơn giản hoá quan điểm của các tác giả Pháp, bằng các sơ đồ ở Hình 16.14: Song sự hình thành của "mạc treo gan chủ" và sự phát triển của gan lách theo vách đó sang phải và ra sau tới sát tĩnh mạch chủ, vẫn không giải thích được sự liên tục của các dây chằng của gan, xuất phát từ mạc treo vị bụng như Hình 16.12].

Tai ban dep cua sach tai day

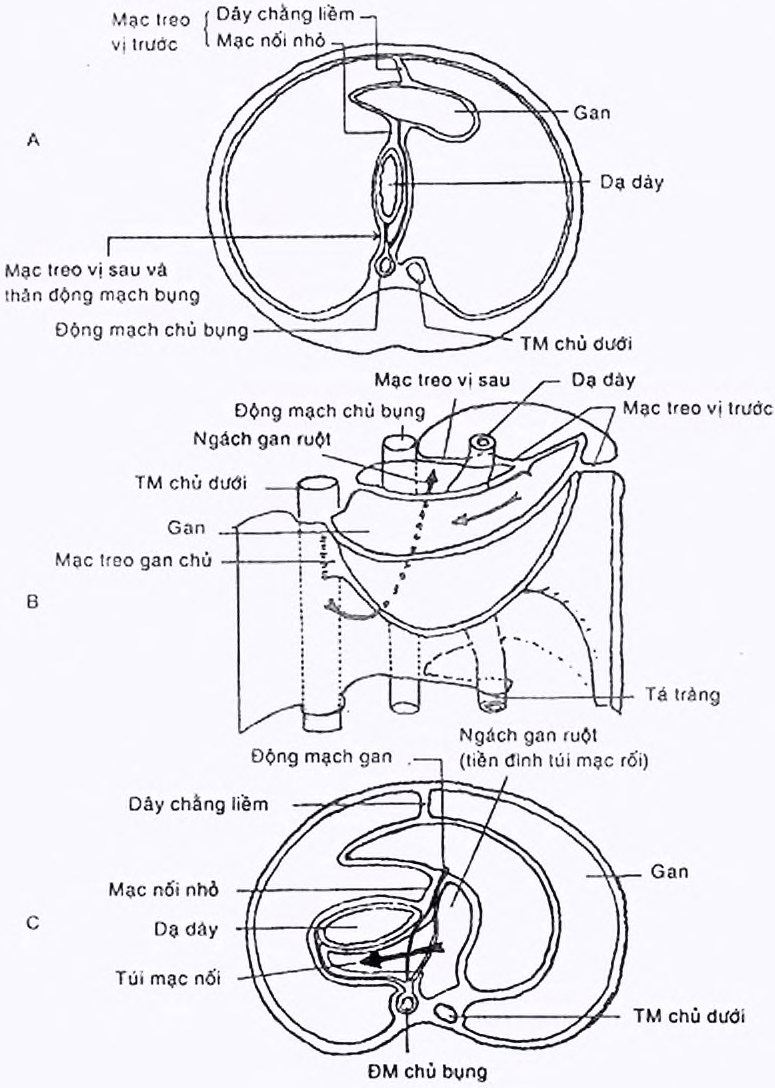

Hình 16.14. Sự phát triển của gan và phúc mạc ở địa hạt thân động mạch bụng.
(Sơ đồ của Nguyễn Hữu, theo quan điểm của Pháp).

A. Sắp xếp nguyên thuỷ của quai dạ dày, gan và các mạc treo vị trước và sau, ở bình diện đứng dọc.

B. Sự phát triển của gan sang phải và ra sau, tới sát TM chủ dưới. Sự tạo thành của mạc treo gan chủ (méso hepatocave) và ngách gan ruột (cavité hépatoentérique).

C. Sự quay của dạ dày sang trái và sự lõm theo của mạc treo vị sau qua vòng động mạch bờ cong vị bé, tạo thành túi mạc nối ở sau dạ dày.

Ykhoaonline.com

6. SỰ DÍNH CỦA PHÚC MẠC, SAU KHI PHÁT TRIỂN HOÀN THÀNH CÁC TẠNG TRONG Ổ BỤNG

Sau khi ống tiêu hoá đã quay, cuốn, lật và phát triển lấp đầy ổ bụng, thì một số tạng nằm áp sát vào nhau và vào các cấu trúc ở sau phúc mạc một cách tương đối bất động. Ở những chỗ di động, phúc mạc bao phủ các tạng ẩm và trơn nhẵn làm cho các tạng dễ dàng trượt lên nhau. Còn ở những chỗ bất động, các tế bào của 2 lớp phúc mạc giáp nhau sẽ bị thoái hoá, để lại một cơ chất mô liên kết, dẫn đến kết quả là: 1) Các cấu trúc kề nhau dính với nhau; 2) Hình thành một mạc dính, tạo bởi lớp mô liên kết còn lại, sau khi đã tiêu biến hết các tế bào của 2 lá thanh mạc hoà lẫn vào nhau.

Mạc dính có tầm quan trọng ngoại khoa của nó là có thể can thiệp, dễ bóc, vì không có mạch máu hoặc các cấu trúc phụ đi qua.

6.1. Sự phát triển và dính của tụy và tá tràng

– *Tụy* (pancreas) phát triển từ 2 túi thừa (diverticules) phát sinh từ tá tràng, tạm gọi là hai *nụ tụy* (bourgeons pancreatiques):

+ Nụ nhỏ (hay nụ bụng) lúc đầu liên quan với ống mật chủ của nụ gan, sẽ phát triển thành đầu tụy (Hình 16.15).

+ Nụ lớn (hay nụ lưng) tiến vào mạc treo vị lưng, sẽ phát triển thành thân tụy.

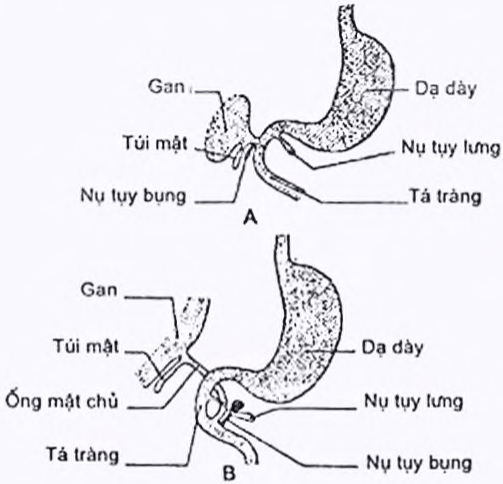

Hình 16.15. Các nụ tụy và nụ gan ở 2 giai đoạn phát triển sơ khai của tá tràng

A. Khi chưa quay. B. Khi đã quay và lật sang bên phải (theo Đỗ Xuân Hợp, 1968).

Tai ban dep cua sach tai day

– Khi quai tá tràng uốn cong theo sự quay ngược chiều kim đồng hồ của quai ruột nguyên thuỷ và lật sang phải, thì nụ tụy bụng cùng ống mật từ phía trước đã xoay quanh tá tràng sang phải và ra sau, để dính vào nụ tụy lưng ở trong mạc treo vị lưng. (Hình 16.15).

– Cùng với sự hình thành của túi mạc nối phình sang trái ở sau dạ dày, tụy sẽ tiếp tục lớn lên trong thành sau của túi mạc nối, theo bình diện đứng ngang, áp vào cột sống và thận trái một cách bất động. Lớp phúc mạc phủ mặt sau của nó bị tiêu biến hoà lẫn với phúc mạc thành bụng sau, nên tụy sẽ dính vào thành bụng sau, và trở thành nằm sau phúc mạc (Hình 16.16).

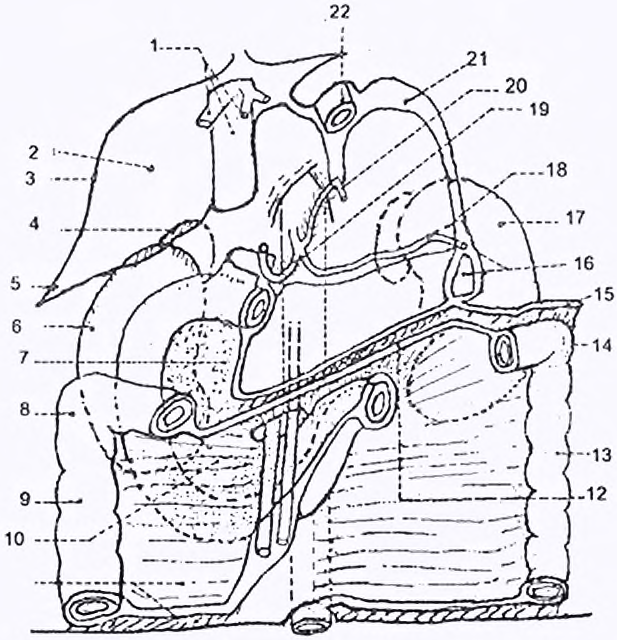

Hình 16.16. Sự dính của khối tá tụy và các đoạn ruột cố định, cùng các mạc treo của chúng, sau khi phát triển hoàn thành. Các đường lật của phúc mạc từ thành bụng sau.

(theo Trịnh Văn Minh, cải biên tranh của Nguyễn Hữu).

1. Tĩnh mạch chủ dưới và các tĩnh mạch gan; 2. Chỗ bám diện trần của gan; 3. Dây chằng vành; 4. Tuyến thượng thận phải; 5. Dây chằng tam giác phải; 6. Thận phải; 7. Phần phải túi mạc nối; 8. Góc phải đại tràng; 9. Đại tràng lên; 10. Phần dính trước tụy; 11. Phần dính vào thành bụng sau của mạc treo đại tràng phải; 12. Rễ mạc treo đại tràng ngang; 13. Đại tràng xuống; 14. Góc trái đại tràng; 15. Dây chằng hoành đại tràng; 16. Đuôi tụy và dây chằng thận tỳ; 17. Thận trái; 18. Động mạch tỳ; 19. Động mạch gan chung; 20. Động mạch vị trái; 21. Dây chằng vị hoành; 22. Thực quản.

Ykhoaonline.com

Do hậu quả sự dính của tụy vào thành sau túi mạc nối, nên dường bám vào thành cơ thể của phần phúc mạc tự do còn lại của mạc treo vị lưng không còn ở đường giữa mà bị đẩy lùi sang trái, dọc theo phần trên thận trái và nửa trái cơ hoành. Phần phúc mạc tự do còn lại đi từ thận trái hoặc cơ hoành đến tỳ ở người trưởng thành đã trở thành *dây chằng hoành tỳ* hay *dây chằng thận tỳ*.

– *Tá tràng* bị kéo theo sự quay của quai ruột nguyên thuỷ, uốn cong hình chữ C ngả sang phải, nằm áp vào thành lưng cơ thể và dính vào thành đó, trừ một đoạn nhỏ (D1). *Đầu tụy* phát triển ở trong khung tá tràng cũng được dính vào thành đó bởi cùng một mạc dính tá tụy. Trong khi phần dưới mặt bụng tá tụy lại bị mạc treo đại tràng ngang và đại tràng lên nằm đè lên và dính vào (Hình 16.16, 16.17).

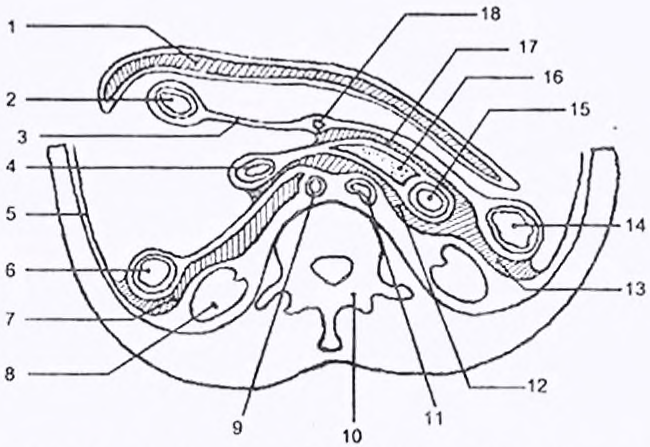

Hình 16.17. Thiết đồ cắt ngang qua ổ bụng ở dưới mạc treo đại tràng ngang.
Sự dính của tá tràng và đầu tụy, liên quan với phúc mạc.
(theo Nguyễn Hữu, Trịnh Văn Minh vẽ lại)

1. Mạc nối lớn (D/c vị đại tràng); 2. Hỗng – hồi tràng; 3. Mạc treo tiểu tràng; 4. Tá tràng lên (D4); 5. Phúc mạc thành sau; 6. Đại tràng xuống; 7. Mạc dính sau đại tràng trái; 8. Thận trái; 9. ĐM chủ bụng; 10. Đốt sống TL3; 11. TM chủ dưới; 12. Mạc dính sau tá tụy (mạc Treitz); 13. Mạc dính sau đại tràng phải; 14. Đại tràng lên; 15. Tá tràng xuống (D2); 16. Đầu tụy; 17. Mạc dính trước tá tụy; 18. ĐM mạc treo tràng trên.

6.2. Sự sắp xếp và dính của các đoạn đại tràng và các mạc treo của chúng

Do sự quay ngược chiều kim đồng hồ của quai ruột nguyên thuỷ, 3/4 sau của quai rốn và quai ruột cuối bị kéo theo đã uốn thành một *khung đại tràng* vòng quanh ổ bụng gồm: *đại tràng sigma* và *đại tràng xuống* nằm ở bờ trái ổ bụng, *đại tràng ngang* bắt chéo ngang trước tụy và tá tràng; *manh tràng* bị kéo sang bên phải ở dưới gan, rồi tiếp tục xuống thấp hơn tới hố chậu phải, kéo theo *đại tràng lên* nằm dọc theo bờ phải ổ bụng (Hình 16.9).

Tai ban dep cua sach tai day

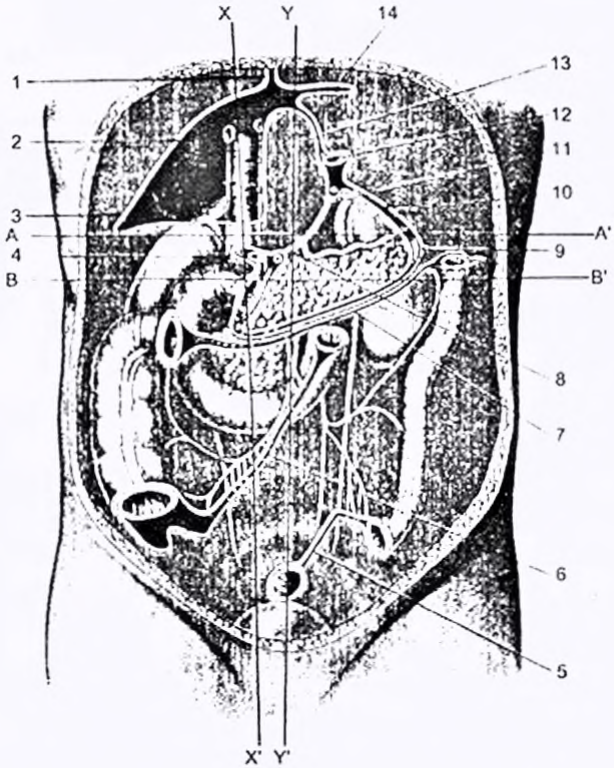

Hình 16.18. Thành bụng sau. Các tạng dính và các đường lật của phúc mạc, sau khi đã cắt bỏ gan, dạ dày, tỳ, các đoạn ruột di động và các mạc treo của chúng (theo Gray).

– Đường cắt ngang giữa AA' và BB' tương ứng với thiết đồ ngang qua giữa túi mạc nối (Hình 16.24)

– XX', YY' tương ứng với các thiết đồ đứng dọc qua lỗ mạc nối (Hình 16.25) và tiền đình túi mạc nối (Hình 16.26).

1. Dây chằng liềm; 2. Dây chằng vành; 3. Dây chằng tam giác phải; 4. Dây chằng gan tá tràng (mạc nối nhỏ); 5. Rễ mạc treo đại tràng sigma; 6. Rễ mạc treo tiểu tràng; 7. Rễ mạc treo đại tràng ngang (dính với các lá sau mạc nối lớn); 8. ĐM gan chung; 9. Dây chằng thận tỳ (hoành tỳ); 10. Dây chằng hoành vị; 11. ĐM vị trái; 12. Thực quản; 13. Ngách trên túi mạc lớn; 14. Dây chằng tam giác trái.

Nửa dưới mạc treo ruột chung và mạc treo ruột cuối bám vào đường giữa ở phần dưới thành sau ổ bụng đã xoắn vặn quanh trục động mạch mạc treo tràng trên, vòng lên trên, qua trước tá tràng sang bên phải, rồi tiếp tục xuống dưới cùng với manh tràng.

Sau khi đã hoàn thành sự quay và sắp xếp các quai ruột (Hình 16.9), các đoạn *đại tràng lên và xuống* trở thành *cố định*: lớp thanh mạc ở mặt sau của

Ykhoaonline.com

chúng và lá sau của các mạc treo tương ứng bị tiêu đi và dính vào thành bụng sau. *Trực tràng* cũng cố định, (phúc mạc của nó sẽ được mô tả sau trong bài về trực tràng) (Hình 16.18).

Chỉ còn *manh tràng, đại tràng ngang* và *đại tràng sigma* là vẫn di động cùng với các mạc treo của chúng.

Các khúc *ruột non* từ góc tá hỗng tràng đến góc hồi manh tràng cũng di động, cùng với mạc treo của nó. Đường bám hay *rễ của mạc treo tiểu tràng* (mesenterium) đi từ góc tá hỗng tràng ở bên trái đốt sống thắt lưng 2 chếch xuống dưới và sang phải đến tận hố chậu phải, liên tiếp với phần dính của mạc treo đại tràng lên vào thành bụng sau. Phần dính của mạc treo đại tràng lên ở phía trên lại liên tiếp với *rễ của mạc treo đại tràng ngang*. Ở bên trái, rễ này lại tiếp với phần dính của mạc treo đại tràng xuống. Ở dưới, phần dính của mạc treo đại tràng xuống lại liên tiếp với *rễ của mạc treo đại tràng sigma*... rồi cuối cùng phần dưới của rễ mạc treo đại tràng sigma lại liên tiếp với chỗ bám của trực tràng (Hình 16.16, 16.18).

C. MÔ TẢ MỘT SỐ CẤU TRÚC PHÚC MẠC Ở NGƯỜI TRƯỞNG THÀNH

Qua các phần đại cương và phát triển phôi thai của phúc mạc kể trên, chúng ta đã có được những hình ảnh chung về các phần khác nhau của phúc mạc. Trong phần này, chúng tôi xin mô tả chi tiết một số cấu trúc trọng tâm cần biết về phúc mạc ở người trưởng thành, theo quan điểm hiện đại của TNGPQT ngày nay.

(Những phần này, trình bày ở đây để có một khái niệm tổng hợp về toàn bộ phúc mạc lúc phôi thai và khi trưởng thành, tuy chưa thể hiểu được đầy đủ đối với sinh viên mới học lần đầu; song xin dành để đọc lại sâu hơn, sau khi đã học đến các cơ quan có liên quan ở các bài sau).

1. MẠC NỐI NHỎ (omentum minus)

Mạc nối nhỏ là 2 lá phúc mạc trung gian nối gan với bờ cong nhỏ dạ dày và phần di động của khúc I tá tràng (Hình 16.19).

1.1. Phôi thai học

Nó xuất phát từ phần sau mạc treo vị bụng, nằm giữa gan và dạ dày. Do sự phát triển của gan và sự quay của dạ dày, nên đang từ một vách đứng dọc đã chuyển thành đứng ngang, hơi chếch ra trước, xuống dưới và sang trái.

Tai ban dep cua sach tai day

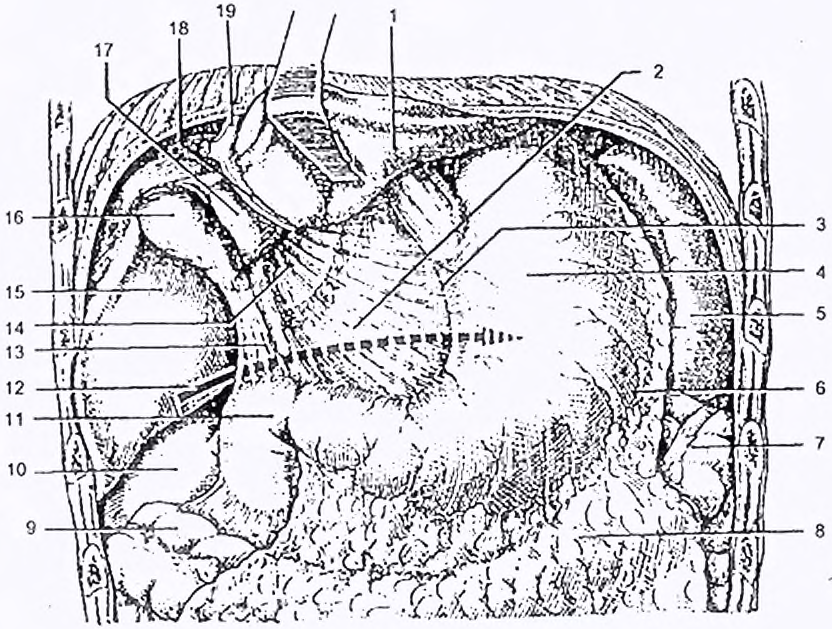

Hình 16.19. Mạc nối nhỏ và các tạng ở tầng trên mạc treo đại tràng ngang.

(theo P. Kamina)

1. Thuỳ trái gan. 2. Mạc nối nhỏ (dây chằng gan vị); 3. Bờ cong vị bé; 4. Thân vị; 5. Tỳ; 6. Bờ cong vị lớn; 7. Góc trái đại tràng; 8. Mạc nối lớn; 9. Góc phải đại tràng; 10. Thận phải; 11. Phần trên tá tràng (D1); 12. Lỗ mạc nối; 13. Mạc nối nhỏ (dây chằng gan tá tràng); 14. Thuỳ đuôi của gan (nhìn qua mạc nối nhỏ); 15. Thuỳ phải gan; 16. Túi mật; 17. Thuỳ vuông của gan; 18. Khe dây chằng tròn; 19. Dây chằng liềm.

1.2. Mô tả

Mạc nối nhỏ có 4 bờ và 2 mặt:

– *Bờ gan*: bám vào mặt dưới gan theo một đường vuông góc: dọc theo *cửa gan* (hay *rốn gan*) và *khe dây chằng tĩnh mạch*. Ở đầu sau của khe này 2 lá của mạc nối nhỏ toạc ra 2 bên để liên tiếp với 2 phần phải và trái của lá dưới dây chằng vành gan (Hình 16.20A).

– *Bờ vị hay đúng hơn bờ thực quản – vị tá tràng*: bám dọc theo bờ phải thực quản bụng, bờ cong nhỏ dạ dày và phần di động của khúc I tá tràng. Ở các bờ nói trên hai lá của mạc nối nhỏ đã liên tiếp với hai lá phúc mạc phủ 2 mặt trước và sau của các tạng đó. Ở tá tràng mạc nối nhỏ không bám vào đúng giữa bờ trên mà hơi lệch ra sau (Hình 16.19; 16.20B).

Ykhoaonline.com

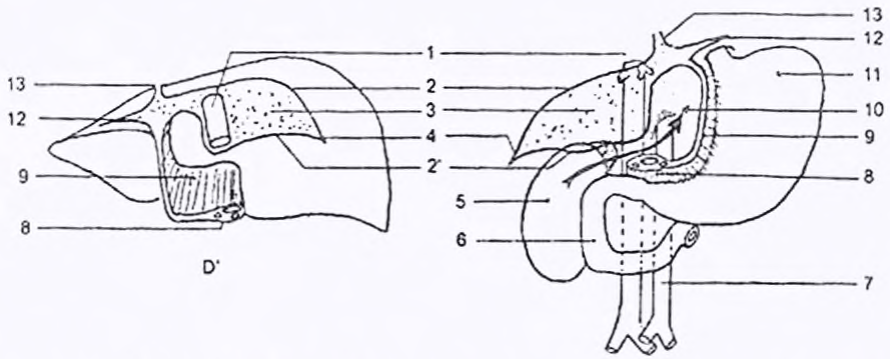

Hình 16.20. Đường bám của mạc nối nhỏ: (A) vào gan, và (B) vào cơ hoành, thực quản, dạ dày, tá tràng (theo Trịnh Văn Minh).

1. TM chủ dưới; 2. Dây chằng vành; 3. Diện trần của gan; 4. Dây chằng tam giác phải; 5. Thận phải; 6. Tá tràng; 7. ĐM chủ bụng; 8. Dây chằng gan tá tràng (và cuống gan); 9. Dây chằng gan vị; 10. Tiền đình túi mạc nối và ngách trên túi mạc nối; 11. Dạ dày; 12. Dây chằng tam giác trái; 13. Dây chằng liềm.

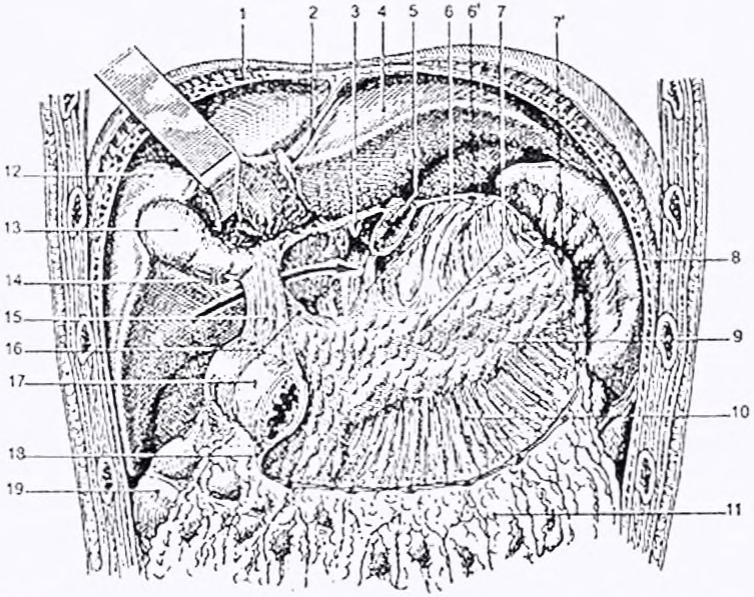

Hình 16.21. Liên quan sau của mạc nối nhỏ và dạ dày. Tiền đình túi mạc nối (mũi tên chỉ), **túi mạc nối và mạc nối lớn**, sau khi đã cắt bỏ dạ dày và dây chằng gan vị (theo P. Kamina).

1. Cơ hoành; 2. Dây chằng liềm; 3. Tiền đình (và ngách trên) túi mạc nối; 4. Thuỳ trái gan; 5. Thực quản; 6. Nếp vị tụy; 6'. Dây chằng vị hoành (và các mạch vị sau); 7. Thành sau túi mạc nối; 7'. Dây chằng vị tỳ; 8. Tỳ; 9. Tuy; 10. Mạc treo đại tràng ngang (phủ bởi 2 lá phúc mạc đi lên của mạc nối lớn); 11. Dây chằng vị đại tràng (= mạc nối lớn chính thức); 12. Thuỳ phải gan; 13. Túi mật; 14. Lỗ mạc nối; 15. Dây chằng gan tá tràng; 16. Nếp gan tụy; 17. Phần trên tá tràng (D1); 18. Phần phải túi mạc nối; 19. Góc đại tràng phải.

Tai ban dep cua sach tai day

– *Bờ hoành* hay *bờ trên*: rất ngắn, chạy ngang từ đầu sau bờ gan tới thực quản.

– *Bờ phải* hay *bờ tự do*: bọc lấy cuống gan, đi từ cửa gan đến tá tràng, tạo nên giới hạn trước của "*lỗ mạc nối*" (foramen omentale) (Hình 16.19, 16.20, 16.21).

– *Mặt trước* mạc nối nhỏ bị thuỳ vuông và thuỳ trái gan chùm lên như một mái hiên, phải lật gan lên mới thấy được.

– *Mặt sau* tạo nên thành trước của tiền đình túi mạc nối và liên quan ở sau với thuỳ đuôi của gan (Hình 16.21).

1.3. Phân đoạn và cấu tạo

Trước đây, dựa theo cấu tạo, người đã chia mạc nối nhỏ làm 3 phần:

– *Phần dày* (pars condensa), là phần trên của mạc nối nhỏ, đi từ thực quản đến gan, trong có chứa các mạch và thần kinh từ phía thực quản đi vào gan, (nhánh gan của thân thần kinh X trước, và nhánh gan phụ của động mạch vị trái).

– *Phần mỏng* (pars flaccida), là phần giữa của mạc nối nhỏ, đi từ dạ dày đến gan, rất mỏng, và thường không có mạch thần kinh đi qua;

– *Phần mạch* (pars vasculosa), hay *phần cuống gan*, là phần phải của mạc nối nhỏ, đi từ tá tràng đến gan, trong có chứa các thành phần của cuống gan.

Ngày nay, dựa theo chỗ bám, TNGPQT đã gọi các phần khác nhau của mạc nối nhỏ là các dây chằng, lần lượt từ trên xuống dưới như sau:

– *Dây chằng gan hoành* (ligamentum hepatophrenicum), rất ngắn, đi từ gan đến cơ hoành.

– *Dây chằng gan thực quản* (ligamentum hepatoesophageale), đi từ gan đến thực quản bụng.

– *Dây chằng gan vị* (ligamentum hepatogastricum), đi từ gan đến dạ dày; tương ứng chủ yếu với phần mỏng cổ điển.

– *Dây chằng gan tá tràng* (ligamentum hepato duodenale), đi từ gan đến phần trên tá tràng, rất dày, ở bờ phải của mạc nối nhỏ, tương ứng với *phần mạch* hay *phần cuống gan* cổ điển, trong có chứa các thành phần của cuống gan (gồm tĩnh mạch cửa, động mạch gan, các ống mật ngoài gan, các mạch bạch huyết đi xuống và thần kinh của gan).

(N.A. 1985 chỉ kể 2 phần chính là: dây chằng gan vị và dây chằng gan tá tràng. T.A. 1997 bổ sung thêm 2 phần nhỏ ở trên cùng, là dây chằng gan thực quản và dây chằng gan hoành).

– Ngoài ra ở bờ phải dây chằng gan tá tràng, đôi khi còn có thêm một *dây chằng gan đại tràng* (ligamentum hepatocolicum) kéo dài từ cửa gan xuống đại tràng ngang.

Ykhoaonline.com

2. MẠC NỐI LỚN (omentum majus)

Theo các tác giả cổ điển (Đỗ Xuân Hợp, Giải phẫu Bụng, 1968), mạc nối lớn thường được mô tả như phần trĩu xuống dưới của túi mạc nối, gồm 2 lá phúc mạc toả từ bờ cong lớn dạ dày, phủ ở trước các quai ruột, xuống tới gần gò mu, rồi lại quặt lên trên và dính vào đại tràng ngang và mạc treo đại tràng ngang, nên còn gọi là *dây chằng vị đại tràng* (ligamentum gastrocolicum) (Hình 16.22).

Song theo TNGPQT ngày nay (N.A. 1985, T.A. 1997), và R.T. Woodburne (Essentials of Human Anatomy 1957, 1983), thì mạc nối lớn bao gồm tất cả các phần tự do của mạc treo vị sau, toả từ bờ cong lớn dạ dày đến các cơ quan xung quanh và gồm nhiều đoạn sẽ mô tả ở mục sau (X. mục 2.2.).

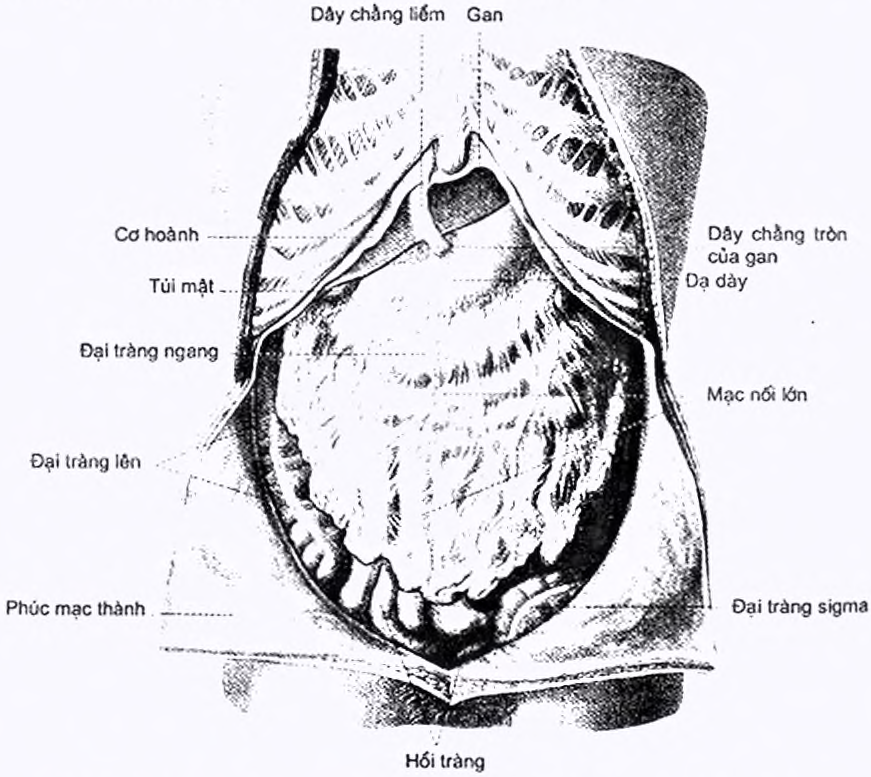

Hình 16.22. Mạc nối lớn và các tạng trong ổ bụng (theo Sinelnikov, 1963 – Nga)

2.1. Phôi thai học

Cùng với sự quay của dạ dày, mạc treo vị lưng phình sang trái thành túi mạc nối ở sau dạ dày, và trĩu xuống dưới ở trước đại tràng ngang và các quai ruột (Hình 16.11). Khi đã hoàn thành, thành sau của túi mạc nối đã dính vào thành

Tai ban dep cua sach tai day

bụng sau (Hình 16.21): *phần tự do còn lại toả từ bờ cong lớn dạ dày đến các cơ quan xung quanh và trĩu xuống dưới* tạo thành mạc nối lớn (Hình 16.9; 16.22).

2.2. Phân đoạn và cấu tạo

Vậy theo TNGPQT ngày nay, thì *mạc nối lớn* đã không chỉ hạn chế ở riêng phần trĩu xuống dưới của túi mạc nối, mà là toàn bộ các phần phúc mạc tự do nối bờ cong lớn dạ dày với các cơ quan xung quanh; bao gồm lần lượt từ trên xuống dưới có ba phần chính như sau (Hình 16.16; 16.18; 16.19; 16.22; 16.23 và 16.24):

– *Dây chằng vị hoành* (ligamentum gastrophrenicum), đi từ đáy vị đến cơ hoành.

* [Trước đây cố GS Đỗ Xuân Hợp còn gọi là "*dây chằng treo dạ dày*" (ligament suspenseur de l'estomac)].

– *Dây chằng vị tỳ* (ligamentum gastrosplenicum), đi từ bờ cong vị lớn đến tỳ; liên tiếp ở phía sau với *dây chằng tỳ thận* (ligamentum splenorenale), hay *dây chằng hoành tỳ* (ligamentum phrenicosplenicum) đi từ đầu thận trái hoặc cơ hoành đến tỳ.

* [Trước đây còn gọi là "*dây chằng tụy tỳ*" (ligament pancreaticosplenique), vì trong có chứa đuôi tụy và các mạch tỳ].

– *Dây chằng vị đại tràng* (ligamentum gastrocolicum), hay "*mạc nối lớn chính thức*", toả xuống từ phần dưới bờ cong lớn dạ dày, phủ trước các quai ruột và dính vào đại tràng ngang và mạc treo đại tràng ngang.

Nhìn trên một thiết đồ đứng dọc (Hình 16.23): hai lá phúc mạc phủ 2 mặt của dạ dày tới bờ cong lớn thì chập lại với nhau, trĩu xuống rất thấp ở trước đại tràng ngang và các quai ruột, tới gần khớp mu thì lật ngược lại đi lên, dính vào đại tràng ngang và mạc treo đại tràng ngang. Tới rễ mạc treo đại tràng ngang, thì 2 lá sau của mạc nối lớn lại tách ra bọc lấy tụy và liên tiếp với phần dính của thành sau túi mạc nối vào thành bụng sau.

Như vậy phần trĩu xuống dưới của túi mạc nối hay "*mạc nối lớn chính thức*" là một túi ảo. Hai lá trước đi xuống và hai lá sau đi lên của nó áp vào nhau, và dính với nhau, tạo thành một tấm phủ gồm 4 lớp phúc mạc mỏng có chứa mỡ, gọi là "*tạp dề mạc nối*" hay "*tấm phủ mạc nối*" ("tablier epiploique" theo tiếng Pháp, hay "omental apron" theo tiếng Anh). (Hình 16.22). Song TNGPQT T.A. 1997 không công nhận những tên gọi hình tượng này, mà gọi theo chỗ bám của nó là *dây chằng vị – đại tràng*, đi từ dạ dày đến đại tràng ngang.

Phần tiếp theo của 2 lá sau dây chằng vị đại tràng từ đại tràng ngang đi lên, trước kia không có tên, nay cũng được T.A. 1997 lần lượt gọi là:

– *Dây chằng tụy đại tràng* (*ligamentum pancreaticocolicum*), đi từ đại tràng ngang tới tụy, phủ ở trên và dính vào mạc treo đại tràng ngang.

– *Dây chằng tỳ đại tràng* (*ligamentum splenocolicum*), đi từ góc trái đại tràng tới tỳ.

Ykhoaonline.com

– *Dây chằng hoành đại tràng* (*ligamentum phrenicocolicum*) đi từ góc trái đại tràng tới cơ hoành.

* [Dây chằng này trông như một chiếc võng đỡ lấy tỳ, nên trước đây còn được gọi là "*giá đỡ tỳ*" (sustentaculum lienis); (Đỗ Xuân Hợp, Giải phẫu bụng, 1968)].

2.3. Mạch nuôi mạc nối lớn

Giữa 2 lá của mạc nối lớn, dọc theo bờ cong lớn dạ dày, cách bờ cong độ 1,5cm, có *vòng mạch bờ cong vị lớn* tạo nên bởi động mạch vị mạc nối phải, nhánh của động mạch vị tá tràng, và động mạch vị mạc nối trái, nhánh của động mạch tỳ. Vòng mạch này cho những nhánh đi lên nuôi dạ dày và những nhánh đi xuống nuôi mạc nối lớn; Cho nên khi cắt dạ dày phải giải phóng bờ cong lớn khỏi mạc nối lớn, chỉ nên cắt và thắt những nhánh vào dạ dày và để lại vòng động mạch này để đảm bảo dinh dưỡng cho mạc nối lớn còn lại.

2.4. Tính chất sinh lý bệnh và chức năng của mạc nối lớn

Về mặt sinh lý bệnh, mạc nối lớn có 2 đặc tính là: *thấm hút* và *dính*.

Vì thế mạc nối lớn là một hàng rào để chống đỡ vi trùng và bao vây ổ viêm nhiễm. Nhưng khi không đủ sức chống đỡ thì nó cũng lại là nơi dễ bị viêm nhiễm và gây viêm phúc mạc.

Nhờ tính dính, phần tự do của mạc nối lớn hành động như một đội quân di động chạy tới cô lập các tạng bị viêm bằng cách bao phủ xung quanh, tạo thành một mảng dính, cách ly, bao vây, không cho viêm nhiễm lan truyền, hoặc tới bịt lỗ hổng khi thành bụng hay một tạng trong ổ bụng bị thủng.

Tính thấm hút của nó cũng là một yếu tố trong cơ chế thoát dịch, và thấm dịch ổ bụng, trong bệnh lý báng. Người ta cũng có thể lợi dụng tính thẩm thấu của nó để thẩm phân phúc mạc, như một hình thức thận nhân tạo.

3. TÚI MẠC NỐI (bursa omentalis)

3.1. Định nghĩa

Túi mạc nối (bursa omentalis), (DTGP Đỗ Xuân Hợp còn gọi là "*hậu cung mạc nối* theo tiếng Pháp là "arrière cavité des épiploons"), là một ngách lớn của ổ phúc mạc, hình thể không đều, nằm ở sau dạ dày; song vượt quá giới hạn của dạ dày sang trái và xuống dưới, ở sau mạc nối lớn, sang phải và lên trên, ở sau mạc nối nhỏ. (Hình 16.19, 16.20, 16.23, 16.24).

Túi kín mọi phía chỉ thông ở bên phải với ổ phúc mạc lớn bởi một khe hẹp ở sau bờ phải mạc nối nhỏ, gọi là "*lỗ mạc nối*" (foramen omentalis); hay còn gọi là *đường vào túi phúc mạc nhỏ* (aditus ad saccum peritonnei minorum).

Túi có tác dụng giúp cho mặt sau dạ dày có thể trượt dễ dàng trên các cơ quan lân cận.

Tai ban dep cua sach tai day

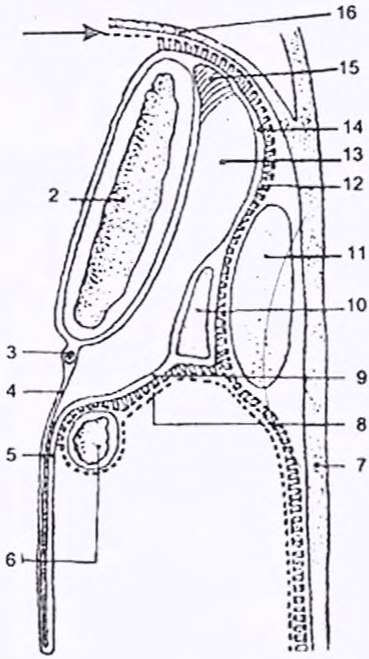

Hình 16.23. Thiết đồ đứng dọc qua túi mạc nối và mạc nối lớn

(Ở bên trái cột sống và bên trái tá tràng). (Theo Đỗ Xuân Hợp, Giải phẫu bụng, 1968)

1. Phúc mạc thành (hoành); 2. Dạ dày; 3. Vòng động mạch bờ cong vị lớn; 4. Mạc nối lớn (2 lá trước); 5. Mạc nối lớn (2 lá sau); 6. Đại tràng ngang; 7. Thành bụng sau; 8. Mạc treo đại tràng ngang; 9. Lá sau mạc nối lớn (dính vào mạc treo đại tràng ngang); 10. Thân tụy; 11. Thận trái; 12. Mạc dính sau túi mạc nối; 13. Túi mạc nối; 14. Thành sau túi mạc nối; 15. Dây chằng hoành vị; 16. Cơ hoành.

3.2. Phôi thai học

Túi mạc nối được hình thành do sự phát triển phình sang trái và trĩu xuống dưới của mạc treo vị sau, trong quá trình phát triển của dạ dày và các tạng lân cận. (Hình 16.11, 16.12).

3.3. Mô tả và cấu tạo

Túi mạc nối có thể mô tả theo 2 cách khác nhau:

Các tác giả Anh Mỹ (Gray) và Nga (Sinelnikov) thường mô tả *theo giới hạn chung của toàn túi*.

Các tác giả Pháp và Việt Nam (Đỗ Xuân Hợp) lại mô tả *theo các phần cấu tạo của túi*.

Dưới đây chúng tôi xin trình bày theo cả 2 cách:

Ykhoaonline.com

3.3.1. Giới hạn chung của toàn túi mạc nối (các thành và các bờ).

Nhìn chung túi là một khoang ảo không đều, dẹt theo chiều trước sau được giới hạn bởi 2 thành trước, sau, và 4 bờ trên, dưới, phải, trái.

– *Thành trước*: tạo bởi mặt sau dạ dày và 2cm đầu di động của tá tràng, liên tiếp ở dưới và bên trái với 2 lá trước mạc nối lớn, ở trên và bên phải với 2 lá mạc nối nhỏ (Hình 16.19, 16.23, 16.24).

– *Thành sau*: là phần dính của túi mạc nối, được tạo từ dưới lên trên bởi 2 lá sau đi lên của mạc nối lớn phủ mặt trên đại tràng ngang và mạc treo đại tràng ngang, rồi bọc lấy tụy, và dính vào thành bụng sau. (Hình 16.20, 16.23, 16.24).

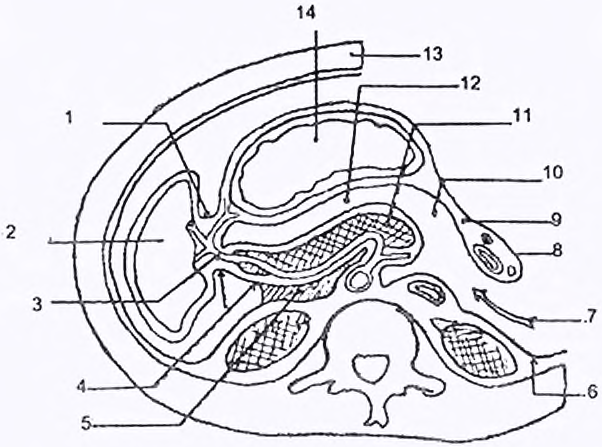

Hình 16.24. Thiết đồ ngang qua túi mạc nối (theo Nguyễn Hữu)

1. Dây chằng vị tỳ; 2. Tỳ; 3. Động mạch tỳ; 4. Dây chằng thận tỳ; 5. Mạc dính sau tụy; 6. Phúc mạc thành sau; 7. Lỗ mạc nối; 8. Dây chằng gan tá tràng và cuống gan; 9. Mạc nối nhỏ; 10. Tiền đình túi mạc nối; 11. Tụy; 12. Túi mạc nối; 13. Thành bụng trước; 14. Dạ dày.

Thực tế khi mở vào túi mạc nối, ta có thể nhìn thấy 2 lá sau đi lên của mạc nối lớn sau khi phủ và dính vào mạc treo đại tràng ngang trông như tiếp tục phủ ở trước một phần đầu tụy, toàn bộ thân tụy, một phần thận trái, tuyến thượng thận trái và một phần cơ hoành. Nó cũng phủ ở trước đoạn đầu động mạch chủ bụng, thân động mạch bụng, các động mạch tỳ, vị trái và một phần động mạch gan.

– *Bờ dưới*: trong giai đoạn phát triển phôi thai là bờ dưới của phần trĩu xuống thấp nhất của túi mạc nối lớn, song do sự dính giữa các lá trước và sau của túi đó, nên ở người trưởng thành, bờ dưới tương ứng với *ngách dưới túi mạc nối*, và thường không vượt quá đại tràng ngang (Hình 16.20; 16.23).

Tai ban dep cua sach tai day

– *Bờ trên*: nằm *sau đường bám của mạc nối nhỏ vào gan*, vậy được giới hạn bởi thuỳ đuôi của gan (Hình 16.20). Song ở sau thuỳ đuôi, túi mạc nối còn có một ngách lách lên cao hơn, giữa mặt sau thuỳ đuôi và cơ hoành: *ngách trên túi mạc nối* (Hình 16.26).

* [Bờ trên của túi mạc nối đã được các tác giả mô tả khá khác nhau. Theo Sinelnikov (Nga), đó là thuỳ đuôi của gan. Theo Gray (Mỹ), đó chỉ là một phần rất hẹp đi từ thực quản đến khe dây chằng tĩnh mạch của gan. Theo Đỗ Xuân Hợp (Giải phẫu bụng, 1968) đó lại là chỗ dính của mạc treo dạ dày vào cơ hoành (Hình 16.23). Song đa số các tác giả khác lại coi mạc treo dạ dày hay dây chằng vị hoành là thuộc bờ trái của túi mạc nối. Vậy bờ trên của túi phải là bờ nối giữa 2 đầu trên của bờ phải và bờ trái túi mạc nối; nghĩa là đi từ đầu trên *lỗ mạc nối* đến *thực quản*, dọc sau đường bám của mạc nối nhỏ vào gan, như chúng tôi đã tả ở trên (Hình 16.21)].

– *Bờ phải*: được giới hạn lần lượt từ trên xuống dưới bởi: *lỗ mạc nối*, đường lật của phúc mạc từ đầu tụy lên mặt sau khúc I tá tràng dọc theo động mạch vị tá tràng, và bờ phải tự do của mạc nối lớn (Hình 16.19, 16.20, 16.22, 16.24).

– *Bờ trái*: khá rộng nên có thể gọi là *thành trái* của túi mạc nối, được giới hạn lần lượt từ trên xuống dưới bởi: dây chằng vị hoành, các dây chằng tỳ thận và vị tỳ, và dây chằng tỳ đại tràng. (Hình 16.16, 16.18, 16.20, 16.24).

+ *Dây chằng vị hoành* gồm 2 lá phúc mạc đi từ cơ hoành xuống tới đáy vị thì tách đôi để phủ hai mặt trước và sau của dạ dày. Hai lá dây chằng thường ngắn và toạc rộng ở gần thực quản nên có thể để lộ một phần mặt sau dạ dày không có phúc mạc phủ.

+ *Dây chằng thận tỳ* đi từ mặt trước phần trên thận trái đến rốn tỳ, gồm 2 lá phúc mạc bọc lấy đuôi tụy và các mạch tỳ (Hình 16.16, 16.24).

+ *Dây chằng vị tỳ* liên tiếp với dây chằng thận tỳ, đi từ rốn tỳ đến bờ cong vị lớn, cũng gồm 2 lá phúc mạc bọc lấy các nhánh động mạch tỳ đi tới bờ cong đó.

+ Giữa 2 dây chằng tỳ thận và vị tỳ là *ngách tỳ* (recessus splenicus/lienalis) của túi mạc nối. (Hình 16.24).

+ *Dây chằng tỳ đại tràng* là phần ở bên trái của dây chằng vị đại tràng, ở dưới ngách tỳ của túi mạc nối. (Hình 16.11; 16.12; 16.20).

3.3.2. Các phần của túi mạc nối

Túi mạc nối có 3 phần cấu tạo chính: lỗ mạc nối, tiền đình túi mạc nối, túi mạc nối chính. Ngoài ra túi còn có 3 ngách: ngách trên, ngách dưới và ngách tỳ.

– ***Lỗ mạc nối*** (foramen omentale)

* [DTGP cũ còn gọi là *khe Winslow* ("hiatus de Winslow", tiếng Pháp, "foramen of Winslow", tiếng Anh), hay "*đường vào túi phúc mạc nhỏ*" (aditus ad saccum peritonaei minorum)].

Ykhoaonline.com

Là một khe hẹp ở sau bờ phải của mạc nối nhỏ, thông tiền đình của túi mạc nối với ổ phúc mạc lớn, được giới hạn (Hình 16.19, 16.20, 16.24, 16.25):

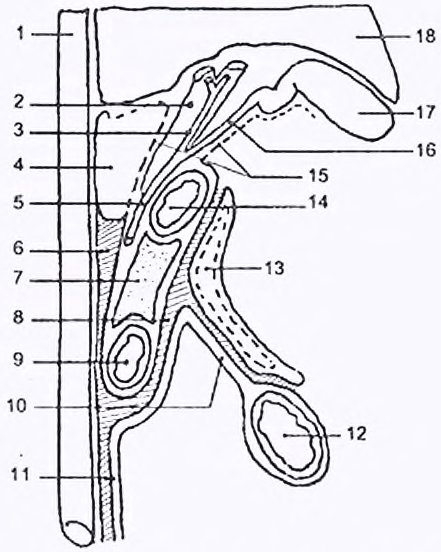

Hình 16.25. Thiết đồ đứng dọc qua lỗ mạc nối và khối tá tụy (theo Nguyễn Hữu)
(Cắt theo đường XX' Hình 16.18).

1. Tĩnh mạch chủ dưới; 2. Tĩnh mạch cửa; 3. Ống gan chung; 4. Lỗ mạc nối; 5. Ống mật chủ; 6. Mạc dính sau lá tụy; 7. Đầu tụy; 8. Mạc dính trước tụy; 9. Phần ngang tá tràng (D3); 10. Mạc treo đại tràng ngang; 11. Mạc dính mạc treo đại tràng phải; 12. Đại tràng ngang; 13. Phần phải túi mạc nối; 14. Phần trên tá tràng (D1); 15. Dây chằng gan tá tràng; 16. Ống túi mật; 17. Túi mật; 18. Gan.

+ Ở trước bởi bờ phải của mạc nối nhỏ hay dây chằng gan tá tràng, trong có chứa các thành phần của cuống gan;

+ Ở sau bởi tĩnh mạch chủ dưới;

+ Ở trên bởi mỏm đuôi của gan, tạo nên trần của lỗ;

+ Ở dưới bởi mạc dính tá tụy, tạo nên sàn của lỗ, ở ngang mức bờ trên khúc I tá tràng. Đầu trong sàn lỗ có động mạch gan đi từ sau ra trước để chui vào giữa hai lá của mạc nối nhỏ (Hình 16.16).

– ***Tiền đình túi mạc nối*** (vestibulum bursae omentalis): là phần đầu thu hẹp của túi, trải từ *lỗ mạc nối* đến *các nếp vị tụy và gan tụy*. Tiền đình được giới hạn bởi 4 thành và 2 lỗ thông (Hình 16.20, 16.24, 16.26):

+ *Thành trước* là mạc nối nhỏ;

+ *Thành sau* là khoang giữa động mạch chủ bụng và tĩnh mạch chủ dưới;

+ *Thành trên* là thuỳ đuôi của gan (có *ngách trên túi mạc nối* lách lên trên ở sau thuỳ đuôi);

Tai ban dep cua sach tai day

+ *Thành dưới* là một khoảng rất hẹp ở phía trên đầu tụy, giới hạn bởi *nếp gan tụy* (plica hepato pancreatica), do động mạch gan chung đội lên.

+ *Lỗ ngoài* của tiền đình thông với ổ phúc mạc lớn là "*lỗ mạc nối*" (foramen omentale), đã tả ở trên.

+ *Lỗ trong* của tiền đình thông với túi mạc nối chính, là "*lỗ túi mạc nối*" (foramen bursa omentalis), được giới hạn bởi các nếp vị tụy, nếp gan tụy và vòng mạch bờ cong nhỏ dạ dày (Hình 16.11, 16.16, 16.18, 16.20):

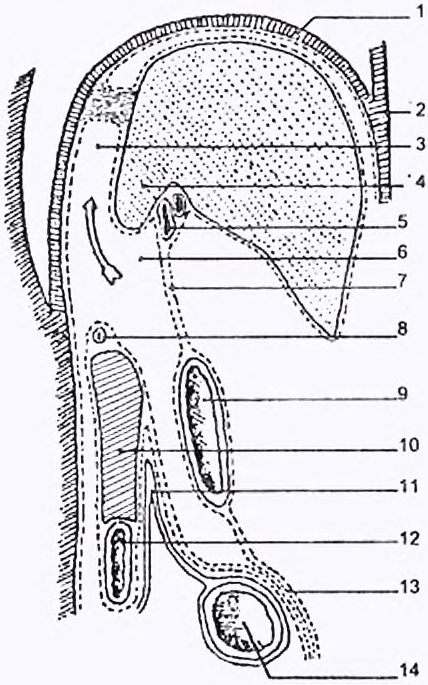

Hình 16.26. Thiết đồ đứng dọc qua tiền đình túi mạc nối (theo Đỗ Xuân Hợp)
(Cắt theo đường YY' Hình 16.18).

1. Cơ hoành; 2. Thành bụng trước; 3. Ngách trên túi mạc nối; 4. Thuỳ đuôi của gan; 5. TM cửa; 6. Tiền đình túi mạc nối; 7. Mạc nối nhỏ; 8. Động mạch gan chung; 9. Dạ dày; 10. Tụy; 11. Rễ mạc treo đại tràng ngang; 12. Phần ngang tá tràng (D3); 13. Mạc nối lớn; 14. Đại tràng ngang.

* [Chú thích về TNGPQT:

– Lỗ từ ổ bụng lớn vào tiền đình, trước đây DTGP cũ vẫn gọi là "***khe Winslow***"; nay NA 1985 và T.A. 1997 đã thống nhất gọi là "***lỗ mạc nối***" (foramen omentale).

– Còn lỗ từ tiền đình vào túi mạc nối chính, vẫn chưa có tên thống nhất trong N.A.1985 và T.A.1997, nên các tác giả vẫn gọi khá khác nhau:

Ykhoaonline.com

+ Các tác giả Pháp và Việt Nam cũ (Đỗ Xuân Hợp, Nguyễn Hữu) vẫn gọi là "*lỗ túi mạc nối*" (foramen bursa omentalis), như tên gọi lúc phôi thai của nó.

+ Các tác giả Anh Mỹ (Gray's Anatomy, và Stedman's medical dictionary) gọi rõ thêm là "*lỗ túi mạc nối lớn*" (foramen bursae omenti majoris).

+ Nguyễn Quang Quyền (Bài giảng Giải phẫu học 1995) lại dựa theo P.N.A.1955 gọi các nếp phúc mạc do động mạch vị trái và động mạch gan chung đội lên là "*nếp vị tụy trên, và nếp vị tụy dưới*", để đặt tên cho lỗ giới hạn bởi các nếp đó là "*lỗ nếp vị tụy*"; và dịch chữ "foramen omentale" là "*lỗ túi mạc nối*". Song cho đến nay, cả hai từ đó đều chưa đúng và cần phải sửa đổi lại theo đúng TNGPQT. Vì:

• "*Liềm động mạch vành vị*, và *liềm động mạch gan*" của các tác giả Pháp cũ, hay "*nếp vị tụy trên và nếp vị tụy dưới*" của PNA 1955, nay đã được N.A. 1985 và T.A. 1997 đổi lại là "*nếp vị tụy* (plica gastropancreatica) *và nếp gan tụy*" (plica hepatopancreatica). Cho nên "lỗ nếp vị tụy" không còn ý nghĩa!

• Còn "foramen omentale" phải dịch là "*lỗ mạc nối*", mà không phải "*lỗ túi mạc nối*". Vì "Foramen bursa omentalis", có thêm chữ "bursa=túi ", mới là "*lỗ túi mạc nối*".

Theo chúng tôi: lỗ từ tiền đình vào túi mạc nối chính chỉ cần gọi là "*lỗ túi mạc nối*", như các tác giả Pháp, là đã đủ để phân biệt với "*lỗ mạc nối*" (từ ổ bụng lớn vào tiền đình), mà không cần phải thêm chữ "*lớn*" (majoris) như các tác giả Mỹ.

Tiện đây chúng tôi cũng xin cải chính một sự nhầm lẫn của bản thân chúng tôi trong Từ điển Danh từ Giải phẫu Quốc tế Việt hoá 1999, đã dịch "foramen omentale" là "*lỗ túi mạc nối*"; nay xin đổi lại là "*lỗ mạc nối* "].

– ***Túi mạc nối chính*** (bursa omentalis proper, hay bursa omentalis major), (cố GS Đỗ Xuân Hợp gọi theo tiếng Pháp cũ là "*hậu cung mạc nối chính*", "*arrière cavité des épiploons proprement dite*"), là phần chính của túi mạc nối, nằm sau dạ dày và mạc nối lớn. Thực tế đó cũng là một khoang ảo, hay một túi dẹt theo chiều trước sau, nên có thể mô tả: 2 thành (trước, sau), 2 bờ (trái, dưới), và 1 lỗ thông với tiền đình ở trên và bên phải.

+ *Thành trước*: là mặt sau dạ dày và 2 lá trước của mạc nối lớn.

+ *Thành sau*: phần trên là phần dính của mạc treo vị sau và tụy vào thành bụng sau, phủ lên thận trái, tuyến thượng thận trái và cơ hoành; phần dưới là 2 lá sau đi lên của mạc nối lớn dính vào đại tràng ngang và mạc treo đại tràng ngang.

+ *Bờ trái*: cũng có thể gọi là "*thành trái*", vì khá toả rộng, gồm lần lượt từ trên xuống dưới: dây chằng vị hoành, các dây chằng vị – tỳ, tỳ – thận, và bờ trái của dây chằng vị đại tràng.

+ *Bờ dưới*: là đường dính của 2 lá trước và 2 lá sau của túi mạc nối lớn hay dây chằng vị đại tràng, thường không vượt quá đại tràng ngang.

+ Lỗ thông với tiền đình ở trên và bên phải là "*lỗ túi mạc nối*" đã nêu trên, là một lỗ rộng nằm theo một bình diện hơi chếch, giới hạn bởi các nếp vị tụy, gan tụy và vòng mạch bờ cong vị bé.

– ***Các ngách của túi mạc nối***

Có 3 ngách: 1 ở tiền đình túi mạc nối, và 2 ở túi mạc nối chính.

Tai ban dep cua sach tai day

+ *Ngách trên túi mạc nối* (recessus superior omentalis) là phần kéo dài lên trên của tiền đình túi mạc nối, lách giữa mặt sau thuỳ đuôi của gan và cơ hoành. (Hình 16.18, 16.26).

+ *Ngách dưới túi mạc nối* (recessus inferior omentalis) là phần thấp nhất của túi, ở góc nhị diện giữa thành trước và phần dưới của thành sau, nằm dọc theo đường dính của 2 lá trước đi xuống và 2 lá sau đi lên của dây chằng vị đại tràng, thường không vượt quá đại tràng ngang (Hình 16.23, 16.26).

+ *Ngách tỳ của túi mạc nối* (recessus lienalis ou splenicus) là phần bên trái của túi thúc vào phía tỳ, giữa dây chằng vị – tỳ và dây chằng thận – tỳ (Hình 16.24).

3.4. Các đường vào túi mạc nối

Do mặt sau dạ dày và một số tạng, đặc biệt là tụy, nằm khuất ở trong túi mạc nối, nên khi cần can thiệp phẫu thuật, phải tìm đường vào thuận lợi nhất. Có nhiều đường vào túi, tuỳ theo yêu cầu phẫu thuật (Hình 16.19, 16.20, 16.26, 16. 27):

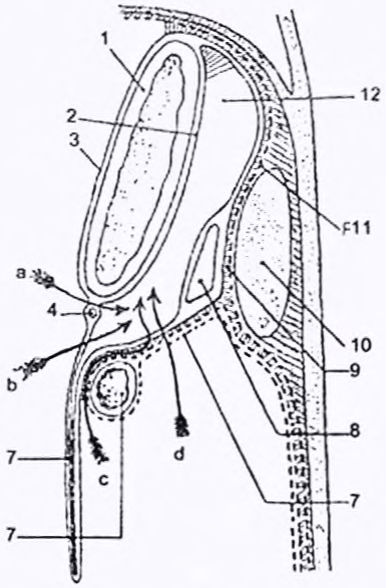

Hình 16.27. Thiết đồ đứng dọc qua túi mạc nối và các đường vào túi mạc nối chính

a. Rạch mạc nối lớn, trên vòng mạch bờ cong vị lớn; b. Rạch mạc nối lớn, dưới vòng mạch bờ cong vị lớn; c. Bóc mạc nối lớn khỏi đại tràng ngang và mạc treo đại tràng ngang; d. Qua mạc treo đại tràng ngang)

1. Dạ dày; 2. Phúc mạc dạ dày (lá sau); 3. Phúc mạc dạ dày (lá trước); 4. Vòng động mạch bờ cong vị lớn; 5. Mạc nối lớn; 6. Đại tràng ngang; 7. Mạc treo đại tràng ngang; 8. Thân tụy; 9. Mạc dính sau tụy; 10. Thận trái; 11. Phúc mạc thành sau; 12. Túi mạc nối.

Ykhoaonline.com

– *Qua lỗ mạc nối* (hay *khe Winslow*) bằng cách lách ngón tay vào sau mạc nối nhỏ, giữa cuống gan ở trước và tĩnh mạch chủ dưới ở sau, để thăm dò cuống gan.

– *Làm sập phần mỏng của mạc nối nhỏ* hay dây chằng gan – vị, để thăm dò phần trên mặt sau dạ dày.

– *Rạch dây chằng vị đại tràng* ở trên hay dưới vòng mạch bờ cong vị lớn, để thăm dò mặt sau dạ dày và tụy, nối vị – tràng, cắt dạ dày v.v...

– *Bóc dây chằng vị đại tràng* khỏi đại tràng ngang và mạc treo của nó. Đường này không chạm đến một mạch máu nào, nên dễ sử dụng để thăm dò hoặc phẫu thuật ở mặt sau dạ dày.

– Làm một *lỗ thủng ở mạc treo đại tràng ngang*, để nối thông vị tràng.

4. CÁC NẾP VÀ CÁC HỐ, NGÁCH PHÚC MẠC (Plicae et Fossae, Recessus)

Trong ổ phúc mạc có một số nếp hằng định và một số nếp không hằng định, một số đáng nhớ vì giới hạn những hố hay ngách, có thể chui lọt một đốt ruột và gây thoát vị trong phúc mạc.

4.1. Các nếp và các ngách (hay hố) ở vùng hồi manh tràng (Hình 16.28)

– Dưới góc hồi manh tràng độ 2 – 3cm, ruột thừa được treo bởi *mạc treo ruột thừa* (meso appendix) là một nếp liên tiếp với mạc treo tiểu tràng ở dưới phần tận của hồi tràng. Trong bờ tự do của nó có động mạch ruột thừa, là một trong các ngành tận của động mạch hồi đại tràng.

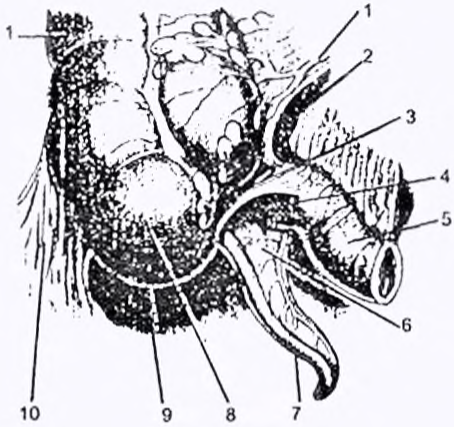

Hình 16.28. Các nếp và ngách phúc mạc ở vùng manh trùng tràng (theo Gray)

1. Nếp mạch manh tràng; 2. Ngách hồi manh tràng trên; 3. Nếp hồi manh tràng; 4. Ngách hồi manh tràng dưới; 5. Hồi tràng; 6. Mạc treo ruột thừa (và ĐM ruột thừa); 7. Ruột thừa; 8. Manh tràng; 9. Ngách sau manh tràng; 10. Nếp manh tràng; 11. Đại tràng lên.

Tai ban dep cua sach tai day

– *Nếp mạch manh tràng* (plica caecalis vascularis) là một nếp nhỏ hằng định của mạc treo tiểu tràng đi qua mặt trước góc hồi manh tràng tới manh tràng. Trong nếp có động mạch manh tràng trước, là một trong những nhánh tận của động mạch hồi đại tràng. Giữa nếp mạch manh tràng và góc hồi manh tràng là *ngách (hay hố) hồi manh tràng trên* (recessus ileocaecalis superior).

– *Nếp hồi manh tràng* (plica ileocaecalis) là nột nếp hơi thay đổi về vị trí, căng từ phần tận hồi tràng tới manh tràng và bắt chéo ở trước rễ của mạc treo ruột thừa. Trong nó không có mạch quan trọng nào. Song có *ngách (hay hố) hồi manh tràng dưới* (recessus ileocaecalis inferior) ở giữa nếp đó và mạc treo ruột thừa.

– Ở sau manh tràng, phúc mạc từ manh tràng lật xuống thành bụng sau ở hố chậu có thể tạo nên một hoặc vài nếp có bờ sắc gọi là *các nếp manh tràng* (plicae caecales). Và thường có một *ngách (hay hố) sau manh tràng* (recessus retrocaecalis) ở giữa các nếp đó.

4.2. Các nếp và các ngách (hay hố) ở vùng tá hỗng tràng (Hình16.29)

– Ở chỗ chuyển tiếp từ tá tràng sang hỗng tràng, từ vị trí dính sau phúc mạc sang vị trí tự do trong phúc mạc, ở đỉnh của chỗ gấp khúc có một nếp phúc mạc hơi chếch lên trên và sang trái gọi là *nếp tá tràng trên* (plica duodenalis superior). Nếp giới hạn ở dưới nó một *ngách tá tràng trên* (recessus duodenalis superior).

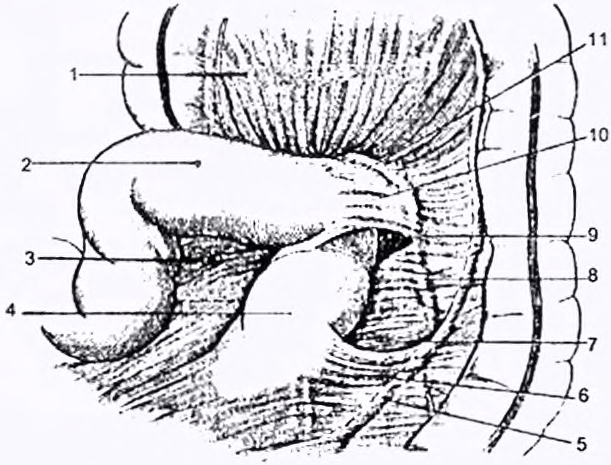

H. 16.29. Các nếp và ngách ở vùng tá – hỗng tràng (theo Gray)
(Đại tràng ngang và hỗng tràng đã được kéo lên trên và sang phải).

1. Mạc treo đại tràng ngang; 2. Hỗng tràng; 3. Mạc treo tiểu tràng; 4. Tá tràng (D4); 5. Động mạch đại tràng trái (ngành lên); 6. Nếp tá tràng dưới; 7. Ngách tá tràng dưới; 8. Nếp cạnh tá tràng; 9. Ngách tá tràng trên; 10. Nếp tá tràng trên; 11. Tĩnh mạch mạc treo tràng dưới.

Ykhoaonline.com

– Ở thấp hơn, căng từ đoạn cuối tá tràng (D4) sang trái có một nếp ít gặp hơn là *nếp tá tràng dưới* (plica duodenalis inferior); giới hạn ở dưới nó một *ngách tá tràng dưới* (recessus duodenalis inferior) mở lên trên.

– Mặt sau đoạn cuối tá tràng này đôi khi không dính hẳn vào các lớp phúc mạc ở sau, mà vẫn còn để hở một ngách không hằng định gọi là *ngách sau tá tràng* (recessus retro duodenalis), ăn vào sâu ở giữa 2 ngách tá tràng trên và dưới.

– Ở bên trái tá tràng, tĩnh mạch mạc treo tràng dưới ở sau phúc mạc đi từ dưới lên trên, uốn cong vào trong ở trên góc tá hỗng tràng để chui vào sau thân tụy, đôi khi có thể đội phúc mạc lên thành một nếp gọi là *nếp cạnh tá tràng* (plica paraduodenalis). Nếp cạnh tá tràng giới hạn ở sau nó một hố có kích thước thay đổi, gọi là *ngách cạnh tá tràng* (recessus paraduodenalis). Nếp và ngách cạnh tá tràng là những nếp và ngách không hằng định (Hình 16.2).

Song cũng cần biết rằng cả 4 ngách hay hố tá tràng kể trên có thể hội tụ với nhau, để tạo thành một túi phúc mạc lớn hơn.

4.3. Ngách gian sigma (recessus intersigmoideus)

Là một ngách nằm ở giữa mạc treo đại tràng sig ma và phúc mạc thành của hố chậu trái.

* [Tất cả các ngách nêu trên, trước đây vẫn thường được gọi là "*hố*" (fossae), song N.A. 1985 và T.A. 1997 nay gọi là "*ngách*" (recessus). (Xem mục 1.2.7. Đại cương về phúc mạc].

5. CÁC MẠCH MÁU VÀ THẦN KINH CỦA PHÚC MẠC

Phúc mạc được cấp máu bởi những mạch máu nhỏ, xuất phát từ những nguồn khác nhau: Phúc mạc thành được cấp máu bởi các mạch máu của thành bụng, còn phúc mạc tạng được cấp máu bởi mạch máu của các tạng.

Dưới phúc mạc cũng có các mạch bạch huyết được dẫn lưu vào các hạch bạch huyết vùng đi theo các mạch máu tương ứng.

Thần kinh của phúc mạc tương đối ít. *Thần kinh cảm giác* thường gặp nhiều hơn ở phúc mạc thành, và là những nhánh của các dây thần kinh chi phối cho thành bụng: các dây thần kinh gian sườn từ 7 – 11, thần kinh dưới sườn (N. subcostalis), thần kinh chậu hạ vị (N. ilio hypogastricus) và chậu bẹn (N. ilioinguinalis). Các *thần kinh vận mạch* bắt nguồn từ hệ giao cảm. Phúc mạc tạng không có cảm giác với đau đớn, xúc giác, và nóng lạnh.

6. PHÂN KHU Ổ PHÚC MẠC

Trong sự sắp xếp cuối cùng ở người trưởng thành: các tạng, các mạc treo, mạc nối, các dây chằng và các nếp phúc mạc đã phân chia ổ phúc mạc ra thành những vùng riêng biệt, làm cho những hiện tượng viêm nhiễm, hoặc đọng mủ, máu hay dịch lỏng có thể được hạn chế, khu trú ở một vùng nhất định.

Ở phần đại cương về phúc mạc, chúng ta đã nói tới sự phân chia của ổ bụng

Tai ban dep cua sach tai day

thành: *ổ phúc mạc lớn* (*túi lớn*) *và ổ phúc mạc nhỏ* (*túi nhỏ* hay *túi mạc nối*), và *các khoang trong và ngoài phúc mạc*. (mục A. 4.). Trong phần này chúng ta hãy xét sự phân chia cụ thể hơn của ổ phúc mạc thành các vùng nhỏ hơn, dựa theo sự sắp xếp của các tạng và các thành phần chính của phúc mạc.

Mạc treo đại tràng ngang đã chia *ổ phúc mạc lớn* ra làm 2 tầng: tầng trên và tầng dưới mạc treo đại tràng ngang.

6.1. Tầng trên mạc treo đại tràng ngang (Hình 16.30; 16.31)

– Dạ dày và các mạc nối đã cùng các tạng lân cận (gan, tụy, tỳ, tá tràng) quây xung quanh một *túi mạc nối (bursa omentalis)*, cô lập và khu trú ở đó những tổn thương thủng loét ở mặt sau dạ dày hoặc áp xe tụy. Ngoài ra ở tầng trên mạc treo đại tràng ngang ổ phúc mạc còn có các ngách lớn:

– *Ngách dưới hoành* (recessus subphrenici): ở trên gan, lách giữa gan và cơ hoành, lại bị dây chằng liềm chia làm 2 phần: *ngách dưới hoành phải và ngách dưới hoành trái*. (DTGP Đỗ Xuân Hợp cũ gọi là "*ô dưới hoành phải và trái*").

+ Ngách trái thông với *ô quanh tỳ*, giới hạn ở dưới bởi dây chằng hoành đại tràng;

+ Ngách phải thông thẳng ở dưới với *rãnh cạnh đại tràng phải* (Hình 16. 31).

– *Ngách dưới gan* (recessus subhepatici): ở dưới gan; bên phải thông với tiền đình túi mạc nối bởi "lỗ mạc nối"; bên trái liên tiếp với ô quanh tỳ.

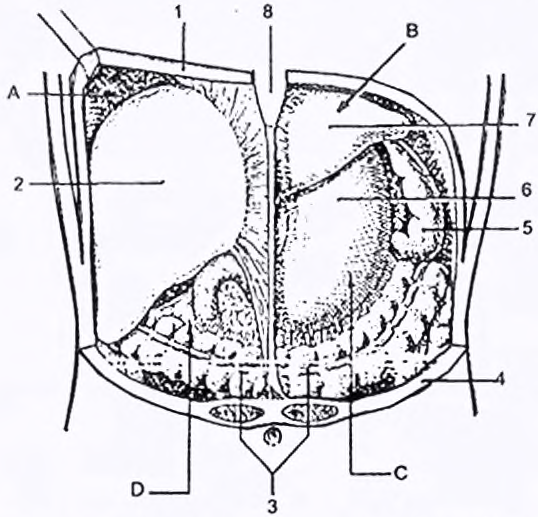

Hình 16.30. Phân khu ổ phúc mạc ở tầng trên mạc treo đại tràng ngang (theo P. Kamina)

Các tạng ở tầng trên mạc treo đại tràng ngang để nguyên vị. Túi mạc nối ở khuất sau dạ dày có thể bộc lộ sau khi cắt bỏ dạ dày và mạc nối nhỏ (Hình 16.20); hoặc cắt bỏ cả gan, dạ dày, đại tràng ngang và mạc treo đại tràng ngang (Hình 16.31).

A. Ngách dưới hoành phải; B. Ngách dưới hoành trái; C. Ngách dưới gan trái; D. Ngách dưới gan phải. 1. Cơ hoành; 2. Thuỳ phải gan; 3. Đại tràng ngang; 4. Thành bụng trước; 5. Tỳ; 6. Dạ dày; 7. Thuỳ trái gan; 8. Mỏm kiếm (mũi ức).

Ykhoaonline.com

6.2. Tầng dưới mạc treo đại tràng ngang (Hình 16.31)

– Ở giữa, *mạc treo tiểu tràng* (mesenterium) chạy chếch từ trái sang phải, từ trên xuống dưới, như một vách ngăn chếch đi từ đốt sống thắt lưng 1, 2 tới khớp cùng chậu, chia làm 2 khu: *khu bên phải và khu bên trái mạc treo tiểu tràng*.

– Ở hai bên, các đại tràng lên và xuống tạo với thành bụng bên hai *rãnh cạnh đại tràng* (sulci paracolici) phải và trái. *Rãnh cạnh đại tràng phải* thông ở trên với các ngách dưới hoành và dưới gan phải, ở dưới với hố chậu phải. *Rãnh cạnh đại tràng trái* ngăn cách với ô quanh tỳ bởi dây chằng hoành đại tràng, và thông ở dưới với hố chậu trái.

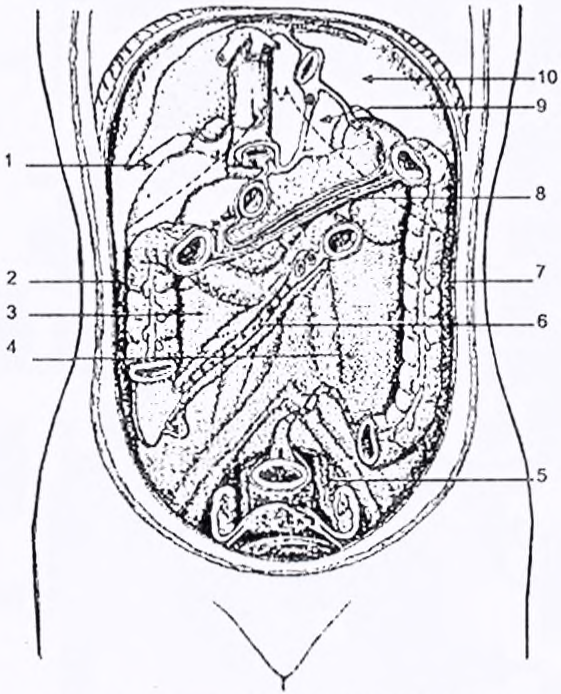

Hình 16.31. Phân khu ổ phúc mạc (theo P. Kamina)

(sau khi đã cắt bỏ gan, tỳ, da dày, các đoạn ruột di động và các phần phúc mạc di động; để lại các đoạn cố định, và các đường lật của phúc mạc).

1. Ngách dưới gan phải; 2. Rãnh cạnh đại tràng phải; 3. Khu bên phải mạc treo tiểu tràng; 4. Khu bên trái mạc treo tiểu tràng; 5. Chậu hông bé; 6. Rễ mạc treo tiểu tràng; 7. Rãnh cạnh đại tràng trái; 8. Rễ mạc treo đại tràng ngang; 9. Túi mạc nối; 10. Ngách dưới gan trái.

6.3. Chậu hông bé hay chậu nhỏ

Là tầng ở dưới cùng có *mạc treo đại tràng sigma* đậy ở trên, ngăn cách với ổ bụng lớn, và tách riêng các tạng ở *chậu hông bé* ra thành một khu riêng biệt, chứa đựng trực tràng, bàng quang và các tạng sinh dục.

Tai ban dep cua sach tai day

Tóm lại, ổ phúc mạc gồm 2 phần chính là *ổ phúc mạc lớn* và *ổ nhỏ hay túi mạc nối*, thông với nhau bởi một khe hẹp là "*lỗ mạc nối*".

Ổ lớn lại chia làm 2 tầng: trên và dưới mạc treo đại tràng ngang:

– *Tầng trên mạc treo đại tràng ngang*, ngoài *túi mạc nối*, còn được chia thành các *ngách dưới hoành, dưới gan và ô quanh tỳ*.

– *Tầng dưới mạc treo đại tràng ngang* được chia làm *2 khu bên phải và bên trái mạc treo tiểu tràng*, và có *2 rãnh cạnh đại tràng phải và trái*.

– Ngoài ra ở dưới ổ bụng chính thức, còn một khu riêng biệt thứ 3 là *ổ chậu nhỏ, hay chậu hông bé*, chứa đựng các tạng niệu sinh dục và trực tràng.

Ykhoaonline.com

17. DẠ DÀY

(Gaster)

1. ĐẠI CƯƠNG

Dạ dày (N.A. 1985 gọi là "gaster", hay "ventriculus"; T.A. 1997 nay chỉ công nhận một tên "gaster") là đoạn phình lớn nhất của ống tiêu hoá đi từ thực quản đến tá tràng. Nó có tác dụng vừa là một bình chứa vừa là nơi hoà trộn và chuẩn bị thức ăn về mặt hoá học và cơ học, trước khi đẩy dần xuống ruột để tiêu hoá và hấp thụ.

Dạ dày nằm sát dưới cơ hoành và liên quan với thành bụng trước ở vùng thượng vị, vùng rốn và vùng hạ sườn trái.

Vị trí hình thể và kích thước của dạ dày luôn luôn thay đổi tuỳ theo tình trạng bên trong của nó và tuỳ theo tư thế đứng, nằm và nhịp thở.

Dung tích thay đổi theo tuổi: khoảng 30ml khi mới sinh, tăng dần cho đến 1000ml lúc dậy thì, và 1500ml khi trưởng thành. Song dung tích cũng còn thay đổi tuỳ theo người ăn ít ăn nhiều, và có thể đạt tới 2000ml hoặc hơn.

Kích thước khi căng vừa, dài 25cm, và rộng12cm (theo Đỗ Xuân Hợp).

2. HÌNH THỂ NGOÀI VÀ PHÂN ĐOẠN (Hình 17.1)

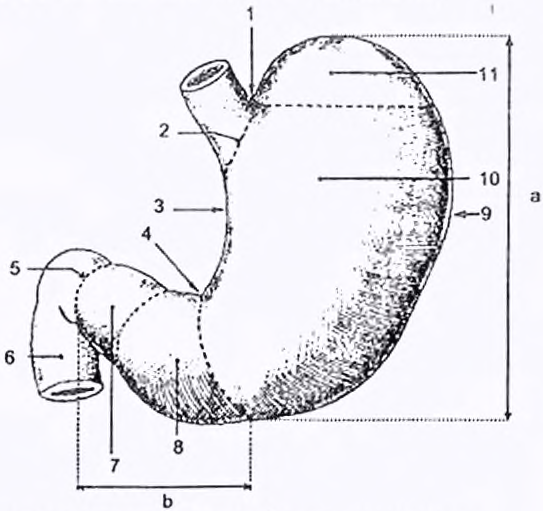

Hình 17.1. Dạ dày. Hình thể ngoài và phân đoạn

1. Khuyết tâm vị; 2. Tâm vị; 3. Bờ cong nhỏ; 4. Khuyết góc; 5. Môn vị; 6. Tá tràng; 7. Ống môn vị; 8. Hang môn vị; 9. Bờ cong lớn; 10 Thân vị; 11. Đáy vị; a. Phần đứng (Đáy vị + thân vị); b. Phần ngang (Phần môn vị).

Tai ban dep cua sach tai day

Hình thể ngoài dạ dày khá thay đổi tuỳ theo tuổi, giới, tư thế đứng, nằm, tình trạng co bóp mạnh yếu, lồng ngực rộng, hẹp v.v...

Điển hình dạ dày thường có hình một chiếc tù và hơi dẹt theo chiều trước sau, hay hình chữ J hoa, đầu to ở trên, đầu nhỏ ở dưới uốn cong xuống dưới và sang phải.

Dạ dày có 2 thành: *trước* (paries anterior) và *sau* (paries posterior); 2 bờ: *bờ cong lớn* hay *bờ cong vị lớn* (curvatura gastrica major) và *bờ cong nhỏ* hay *bờ cong vị bé* (curvatura gastrica minor); và 2 lỗ: *lỗ tâm vị* (ostium cardiacum) thông với thực quản, và *lỗ môn vị* (ostium pyloricum) thông với tá tràng.

Dạ dày được chia làm 4 phần: *phần tâm vị* (pars cardiaca), *đáy vị* (fundus gastricus), *thân vị* (corpus gatricum) và *phần môn vị* (pars pylorica).

2.1. Tâm vị hay phần tâm vị (cardia, pars cardiaca)

Là phần tiếp với thực quản, rộng khoảng 3 – 4cm, và có ***lỗ tâm vị*** (ostium cardiacum) thông với thực quản. Lỗ nằm ở bên trái đường giữa, ở sau và cách đầu ức sụn sườn 7 bên trái độ 2,5cm, ngang mức đốt sống ngực 11, cách thành bụng trước độ 10cm và cách cung răng trên độ 40cm (theo Gray, ở người Mỹ).

Ở bên phải, thành thực quản liên tiếp thẳng đường với bờ cong nhỏ dạ dày. Còn ở bên trái thành thực quản hợp với bờ cong lớn một góc nhọn gọi là *khuyết tâm vị* (incisura cardiaca).

Lỗ tâm vị không có một van riêng, mà nếp niêm mạc do khuyết tâm vị đội lên, có thể có tác dụng như một van không cho thức ăn trào ngược lên thực quản. Lỗ tâm vị cũng không có một cơ thắt riêng như môn vị.

Mặc dù khi soi Xquang, chất chứa trong thực quản có vẻ dừng lại ít nhiều trước khi xuống dạ dày, về mặt mô học người ta vẫn không thấy rõ một "cơ thắt tâm vị", và vấn đề vẫn còn được bàn cãi.

* Cơ thắt tâm vị đôi khi đã được mô tả như được cấu tạo bởi những *sợi cơ vòng của thành dạ dày*. Song sự có mặt của nó vẫn còn chưa rõ và chưa được thống nhất công nhận. Nhiều người cho rằng không có cơ thắt môn vị, mà *những sợi cơ của trụ hoành phải* bắt chéo xung quanh đầu tận của thực quản đã có tác dụng ép hay thắt vào thực quản ở mức đó. Một số tác giả (Bowden và El Ramli 1967) lại cho rằng đó chỉ là một sự liên quan về mặt giải phẫu hơn là một cơ thắt sinh lý thực sự. Một số khác nữa lại cho rằng cơ thắt có thể được tạo nên bởi những *sợi cơ vòng của thành thực quản* (Hình 17.6).

Theo chúng tôi sự có mặt của những sợi cơ hoành liên quan trực tiếp đến dạ dày là đáng lưu ý vì kinh nghiệm bản thân khi phẫu tích nghiên cứu chi phối thần kinh X cho dạ dày (Trịnh Văn Minh, J. Chir. (Paris) 1981, 118, N° 12, 725–738) đã thấy rõ một số trường hợp có một dải cơ vòng quanh lỗ thực quản của cơ hoành kéo xuống bám vào bờ cong nhỏ, hoà lẫn với các sợi cơ dọc của dạ dày và có thể che khuất một nhánh bất thường từ đám rối thần kinh X quanh thực quản đi xuống bờ cong nhỏ dạ dày]. (Hình 17.2).

Ykhoaonline.com

Hình 17.2. Trụ hoành phải và dải cơ sợi kéo xuống bờ cong nhỏ dạ dày

(theo Trịnh Văn Minh, J. Chir. (Paris), 1981)

2.2. Đáy vị (fundus gastricus)

Danh từ giải phẫu Pháp cũ còn gọi là *phình vị lớn* (grosse tuberosité): là phần phình to của dạ dày có hình chỏm cầu, ở bên trái và trên lỗ tâm vị, ngăn cách với thực quản bụng bởi khuyết tâm vị. Danh từ "đáy vị" có vẻ hơi trái ngược về mặt vị trí, vì nó không nằm dưới (đáy) mà ở trên cao và có hình vòm cho nên danh từ Xquang thường gọi là *vòm vị* (fornix gastricus). Đáy vị hay vòm vị khi ở tư thế đứng thường chứa không khí, chừng 50ml, và nằm ngay sát dưới vòm hoành trái.

2.3. Thân vị (corpus gastricum)

Là phần đi xuống của dạ dày, ở dưới tâm vị và đáy vị, có hình ống nên còn gọi là ống thân vị (canalis gastricus).

Giới hạn trên của thân vị là mặt phẳng nằm ngang qua lỗ tâm vị; giới hạn dưới là một mặt phẳng hơi chếch đi từ "khuyết góc" bờ cong nhỏ tới bên trái chỗ phình của bờ cong lớn, đối diện với khuyết góc.

Khuyết góc (incisura angularis) là chỗ gấp khúc nhẹ của bờ cong nhỏ, chia dạ dày thành 2 phần: *phần đứng* (gồm đáy vị và thân vị) và *phần ngang* (là *phần môn vị*). Vị trí của khuyết góc ít nhiều thay đổi tuỳ theo tình trạng căng giãn của dạ dày.

* [Theo Trịnh Văn Minh và CS. (J. Chir., Paris, 1981, 118, N° 12, pp. 725 – 738), trên tạng ngâm formol, khoảng cách từ khuyết góc đến tâm vị trung bình là 7,5cm (Mn: 6cm, Mx: 9,5cm) và từ khuyết góc đến môn vị là 4,9cm (Mn: 3,5cm, Mx: 6,5cm); nghĩa là khuyết góc thường ở vào khoảng 2/3 chiều dài của bờ cong nhỏ, kể từ tâm vị, (hay giữa 2/5 dưới và 3/5 trên của BCN)].

2.4. Phần môn vị (pars pylorica)

Phần môn vị (hay phần ngang dạ dày) là phần đi từ khuyết góc của bờ cong nhỏ đến môn vị. Giới hạn ở bờ cong lớn là bên trái chỗ phình của bờ cong lớn, trực tiếp đối diện với khuyết góc của bờ cong nhỏ. Xa hơn về phía bên phải chỗ đó có một rãnh nhẹ chia phần môn vị thành 2 đoạn: *hang môn vị* (antrum piloricum) là

Tai ban dep cua sach tai day

đoạn phình to liên tiếp với thân vị, và *ống môn vị* (canalis pyloricus) là đoạn thu hẹp dài độ 2 – 3cm tận hết bởi chỗ thắt của môn vị.

2.5. Môn vị (pylorus)

Được biểu hiện ở bề mặt bởi một rãnh thắt vòng, tương ứng với cơ thắt môn vị, bao quanh *lỗ môn vị* (ostium pyloricum). Ở người sống, khi mổ, rãnh có thể nhận biết được bởi *tĩnh mạch tiền môn vị* (v. prepylorica) chạy thẳng đứng ở mặt trước rãnh.

Lỗ môn vị nằm ở bên phải mặt phẳng giữa độ 1 – 2cm, ngang mức bờ dưới đốt sống thắt lưng 1, ở tư thế nằm ngửa và khi dạ dày rỗng: *Mặt phẳng qua môn vị* (planum transpyloricum) là một mặt phẳng nằm ngang qua điểm giữa bờ trên cán ức và bờ trên khớp mu.

3. HÌNH ẢNH XQUANG

Hình thể và vị trí dạ dày có thể quan sát trên người sống bằng Xquang, sau khi cho uống dung dịch sulfat bari.

Dạ dày bị sự co thắt của lớp cơ chia thành một vùng giãn rộng ở bên trái và một đoạn thắt hẹp hơn ở bên phải. Chỗ co thắt ở thân vị không theo một định mốc giải phẫu nào mà di chuyển dần sang phải qua quá trình tiêu hoá.



A B

Hình 17.3. Hình chụp Xquang dạ dày, sau bữa ăn baryt (theo Gray).

A. Dạ dày bình thường. Trương lực cơ tốt, giữ được cột trọng lượng barium trong thân vị đứng thẳng. Mũi tên chỉ bóng tá tràng; Phần không ngấm barium ở dưới đó tương ứng với môn vị.

B. Dạ dày thiểu năng trương lực cơ. Mũi tên 1 chỉ bóng của vú phải; mũi tên 2 chỉ môn vị; mũi tên 3 chỉ phần trên thân vị có những nếp dọc. Dấu X chỉ sóng nhu động (co bóp) của dạ dày.

Ykhoaonline.com

Vị trí dạ dày thay đổi theo tư thế, theo lượng chất chứa bên trong, và theo tình trạng các đoạn ruột nằm ở dưới nó. Vị trí cũng bị ảnh hưởng bởi trương lực của các cơ thành bụng và của áo cơ bản thân nó, cũng như vóc dáng thể trạng của mỗi người.

Kiểu thường gặp nhất của dạ dày khi rỗng là hình chữ J hoa ở tư thế đứng, môn vị xuống tới ngang mức đốt sống thắt lưng 2 hoặc phần trên đốt sống thắt lưng 3, phần thấp nhất (hang môn vị) xuống tới mức dưới rốn. Đáy vị chứa đầy hơi. Ít gặp hơn, dạ dày có thể gần như nằm ngang, ngay cả ở tư thế đứng. Đó là kiểu dạ dày sừng bò. Cũng có thể gặp những kiểu trung gian giữa kiểu chữ J và kiểu sừng bò (Hình 17.3. A, B).

4. LIÊN QUAN

4.1. Thành trước (paries anterior)

Có 2 phần liên quan:

4.1.1. Phần trên và bên trái mặt trước dạ dày: nằm sau thành ngực trái, (ở sau các xương sườn trái 6, 7, 8, 9), sát dưới vòm hoành trái; và qua cơ hoành liên quan với phổi và màng phổi trái, tim và màng ngoài tim. Ở dưới cơ hoành có thuỳ trái gan xen vào một phần mặt trước dạ dày (Hình 17.4).

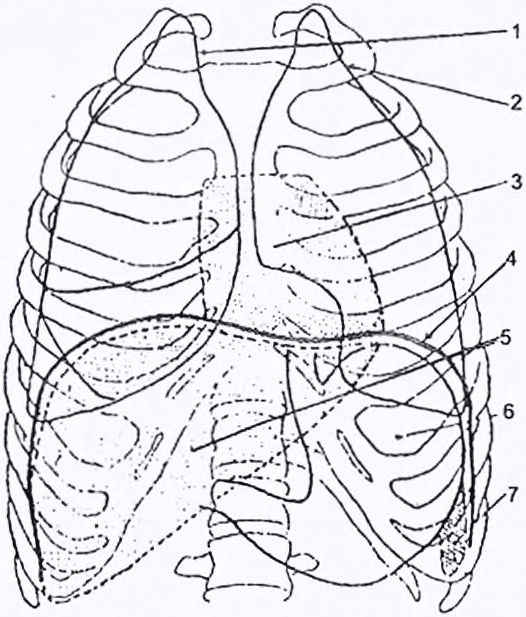

Hình 17.4. Liên quan trước của dạ dày.

(Đối chiếu phổi, tim, gan, dạ dày, tỳ lên thành trước ngực – bụng) (theo Đỗ Xuân Hợp)

1. Bờ trước phổi; 2. Bờ ngoài phổi; 3. Diện tim; 4. Cơ hoành; 5. Diện gan; 6. Diện dạ dày; 7. Diện tỳ.

Tai ban dep cua sach tai day

Vậy phần ngực của dạ dày có liên quan ở trước với một số tạng rỗng (phổi và màng phổi) và tạng đặc (gan, tim, tỳ). Đáy vị lại là một túi khí rỗng, nên khi gõ vào vùng có tạng rỗng thấy tiếng trong, và khi gõ vào vùng có tạng đặc thấy tiếng đục. Vùng gõ vang của dạ dày là một khoang hình bán nguyện (khoang Traube của các tác giả Pháp cũ), giới hạn giữa 2 đường cong: Đường cong dưới là bờ dưới lồng ngực. Đường cong trên chạy dọc theo bờ trước của thuỳ trái gan tới đỉnh tim (ở khoang gian sườn 5) rồi quặt xuống theo bờ dưới của phổi và bờ trước của tỳ.

4.1.2. ***Phần dưới và bên phải mặt trước dạ dày:*** nằm sát phía sau thành bụng trước, thuộc vùng thượng vị, trong một vùng tam giác giới hạn bởi bờ dưới gan, cung sườn trái và đại tràng ngang, (tam giác Labbé của các tác giả Pháp cũ). Tam giác này rộng hay hẹp tuỳ theo lồng ngực bè ngang hay hẹp dọc, và mổ dạ dày có thể theo đó mà dễ hay khó.

4.2. Thành sau (paries posterior)

Mặt sau dạ dày liên quan với *túi mạc nối*, và qua túi mạc nối liên quan lần lượt từ trên xuống dưới với: cơ hoành, tuyến thượng thận trái, phần trên mặt trước thận trái, động mạch tỳ, mặt trước tụy, mặt trên mạc treo đại tràng ngang. Ở bên trái, mặt sau dạ dày còn liên quan với tỳ và góc trái đại tràng (Hình 17.5; xem thêm H. 19.10).

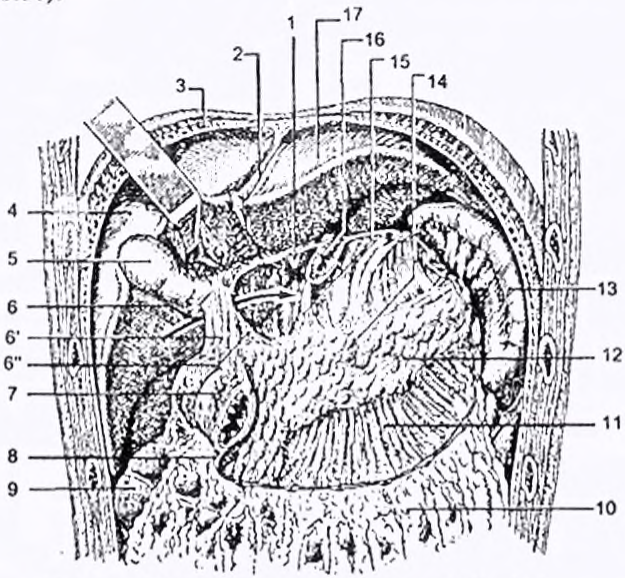

Hình 17.5. Liên quan sau của dạ dày (theo P. Kamina)

(Thành sau túi mạc nối và mạc nối lớn, sau khi đã cắt bỏ dạ dày và dây chằng gan vị).

1. Tiền đình túi mạc nối; 2. Dây chằng liềm;3. Cơ hoành; 4. Thuỳ phải gan; 5. Túi mật; 6. Lỗ túi mạc nối; 6'. Dây chằng gan tá tràng; 6". Nếp gan tụy (do ĐM gan đội lên); Phần trên tá tràng (D1); 8. Phần phải mạc nối lớn (dây chằng tụy đại tràng); 9. Góc phải đại tràng; 10. Mạc nối lớn (dây chằng vị đại tràng); 11. Mạc treo đại tràng ngang; 12. Tụy; 13. Tỳ; 14. Túi mạc nối; 15. Nếp vị tụy (do ĐM vị sau đội lên); 16. Thực quản; 17. Thuỳ trái gan.

Ykhoaonline.com

Xa hơn nữa, ở dưới mạc treo đại tràng ngang và qua mạc treo đại tràng ngang, mặt sau dạ dày còn liên quan với góc tá hỗng tràng và các quai tiểu tràng. Do đó người ta có thể nối vị – hỗng tràng qua mạc treo đại tràng ngang.

4.3. Bờ cong vị bé (curvatura gastrica minor) hay bờ cong nhỏ dạ dày

Là bờ phải (hay bờ sau trên) của dạ dày, từ tâm vị đi xuống, ở trước trụ hoành phải, rồi quặt sang phải ở trước ụ mạc nối của tụy, tạo thành *khuyết góc* (incisura angularis), và tận hết ở môn vị.

Dọc theo bờ cong vị bé có *mạc nối nhỏ* bám; giữa 2 lá của mạc nối có chứa các mạch vị phải và vị trái nối tiếp với nhau, chạy sát bờ cong.

4.4. Bờ cong vị lớn (curvatura gastrica major) hay bờ cong lớn dạ dày

Là bờ trái (hay bờ trước dưới) của dạ dày, dài gấp 4 – 5 lần bờ cong vị bé. Bắt đầu từ khuyết tâm vị tạo thành một đường cong, đoạn đầu hướng ra sau lên trên và sang trái, điểm cao nhất tương ứng với chỗ lồi của đáy vị ở ngang mức khoang gian sườn 5 bên trái, trên đường núm vú trái. Từ đó nó đi tiếp xuống dưới và ra trước, lồi nhẹ sang trái ở ngang mức sụn sườn thứ 10 (ở tư thế nằm ngửa), rồi vòng sang phải, và tận hết ở môn vị.

Bám dọc theo bờ cong lớn, lần lượt từ trên xuống dưới có các dây chằng vị hoành, vị tỳ, thận tỳ và vị đại tràng (thuộc mạc nối lớn). Giữa 2 lá của các dây chằng này ở phần trên có chứa các mạch vị ngắn, và ở phần dưới các mạch vị mạc nối trái và phải nối tiếp với nhau, tạo nên vòng mạch bờ cong vị lớn.

4.5. Tâm vị và môn vị

Liên quan đã được trình bày ở phần trên (xem mục 2.1. và 2.5.)

5. CẤU TẠO VÀ HÌNH THỂ TRONG

Thành dạ dày gồm 4 lớp chính: thanh mạc, cơ, dưới niêm mạc, và niêm mạc; ngoài ra cũng có thể kể thêm 1 lớp thứ 5 rất mỏng là tấm dưới thanh mạc (xem bài "Đại cương hệ tiêu hoá" Hình 15.2).

5.1. Áo thanh mạc (tunica serosa)

Là lớp phúc mạc tạng phủ toàn bộ 2 mặt dạ dày, và liên tiếp với 2 lá của mạc nối nhỏ ở bờ cong vị bé và 2 lá của mạc nối lớn ở bờ cong vị lớn.

Phúc mạc chỉ để hở: một phần nhỏ dọc theo chỗ bám của các mạc nối ở 2 bờ cong dạ dày, và một diện nhỏ ở phần trên mặt sau dạ dày gần tâm vị áp sát vào cơ hoành, ở chỗ quặt lại của dây chằng vị hoành và nếp vị tụy trái.

5.2. Tấm dưới thanh mạc (tela subserosa)

Là một lớp mô liên kết rất mỏng, gắn chặt áo thanh mạch với áo cơ.

Tai ban dep cua sach tai day

5.3. Áo cơ (tunica muscularis)

Gồm 3 lớp sợi cơ, kể từ ngoài vào trong:

– *Lớp (sợi cơ) dọc* (stratum longtudinale): ở nông nhất, gồm 2 loại sợi: – các sợi liên tiếp với các sợi cơ dọc của thực quản, toả từ tâm vị, phát triển dày nhất ở gần các bờ cong dạ dày và tận hết ở phần môn vị dạ dày; và – các sợi bắt đầu từ thân vị đi xuống vòng sang phải và trở thành dày hơn khi tới gần môn vị.

– *Lớp (sợi cơ) vòng* (stratum circulare), ở trong lớp dọc, tạo thành một lớp đồng đều trên khắp dạ dày, và đặc biệt rất dày ở môn vị, tạo nên cơ thắt môn vị (m. sphincter pylori).

– *Các sợi chéo* (fibrae obliquae), ở trong lớp vòng, chỉ hạn chế chủ yếu ở phần thân vị và phát triển nhất ở gần tâm vị. Chúng toả xuống từ khuyết tâm vị, gần song song với bờ cong nhỏ và có một bờ tự do rõ rệt ở phía bên phải; còn ở bên trái chúng đi chéo xuống dưới về phía bờ cong lớn và hoà lẫn với các sợi cơ vòng.

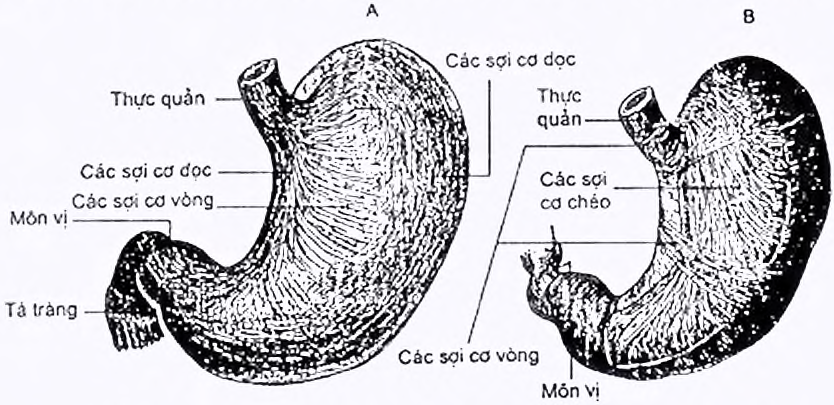

Hình 17.6. Cấu tạo lớp áo cơ dạ dày (theo Spalteholz, kể lại theo Gray)

A. Các sợi cơ dọc và cơ vòng (lớp ngoài);

B. Các sợi cơ chéo (lớp trong, sau khi phẫu tích cắt bỏ một phần lớp ngoài của thành dạ dày).

5.4. Tấm dưới niêm mạc (tela submuscosa)

Là lớp mô liên kết lỏng lẻo ở giữa áo cơ và áo niêm mạc.

5.5. Áo niêm mạc (tunica muscosa)

Lót mặt trong dạ dày, khá dày, bề mặt trơn nhẵn, mềm và nhớt, có màu hồng nhạt ở gần môn vị và màu đỏ hay đỏ nâu ở phần còn lại. Ở tình trạng co, niêm mạc có nhiều nếp nhăn gọi là các *nếp dạ dày* (plicae gastricae), phần lớn theo chiều dọc, rõ nhất về phía môn vị, và dọc theo bờ cong lớn.

Nếu soi kính loupe có thể thấy bề mặt niêm mạc có đầy những diện nhỏ hình

Ykhoaonline.com

đa giác, gọi là các *diện dạ dày* (areae gastricae) kích thước thay đổi từ 1 – 6mm, ngăn cách nhau bởi những đường rãnh hẹp.

Trong diện có các *tiểu hõm dạ dày* (foveolae gastricae) là những ổ lõm hẹp độ 0,2mm đường kính, hình thể và chiều sâu khá thay đổi. Đáy hõm là miệng đổ vào của các *tuyến dạ dày* (glandulae gastricae)

* [Tiểu hõm dạ dày tiếng Pháp gọi là "cryptes de l'estomac" và tiếng Anh là "gastric pits", DTGP tiếng Việt cũ dịch là "hốc" hay "hố". Nay DTGPQT gọi là "foveolae gastricae", nên chúng tôi dịch là "các tiểu hõm dạ dày". (Trịnh Văn Minh, Từ điển DTGPQT Việt hoá,1999)].

Niêm mạc ở phần môn vị của dạ dày còn có những nếp nhăn gọi là *các nếp lông* (plicae villosae), hay các *nếp nhung mao* (theo DTGP Đỗ Xuân Hợp cũ).

6. CẤU TẠO MÔ HỌC VÀ TẾ BÀO HỌC CỦA NIÊM MẠC DẠ DÀY

Về mặt giải phẫu chức năng vi thể, niêm mạc dạ dày được cấu tạo bởi (Hình 17.7):

6.1. Một lớp tế bào biểu mô tiết nhầy hình trụ, bao phủ khắp bề mặt niêm mạc dạ dày, tiết ra chất nhầy hay niêm dịch (mucus) có tác dụng làm trơn và bảo vệ dạ dày khỏi tác dụng của các chất tiết acid và enzym của bản thân nó.

6.2. Các tuyến dạ dày (glandulae gastricae) gồm 3 loại: các tuyến tâm vị, các tuyến chính của thân vị và đáy vị, các tuyến môn vị.

– *Các tuyến tâm vị*: thưa thớt, ở một vùng nhỏ gần lỗ tâm vị; một số là những tuyến hình ống đơn, một số khác là những tuyến kép. Tuyến gồm nhiều các tế bào tiết nhầy, ít các tế bào tiết acid và enzym.

– *Các tuyến chính của thân vị và đáy vị*: có từ 3 – 7 tuyến đổ vào mỗi tiểu hõm dạ dày. Đó là những tuyến biệt hoá nhất về mặt tế bào học, gồm ít nhất 4 loại tế bào:

+ *Các tế bào chính* (tiết pepsin hoặc enzym), đặc biệt ở vùng đáy tuyến, là nguồn chế tiết các enzym tiêu hoá của dạ dày.

+ *Các tế bào thành* (tiết acid), lớn, trơn, ái eosin, nhiều nhất ở các thành bên và gần ống tuyến, nằm cách quãng, và áp vào mặt ngoài của các loại tế bào khác.

+ *Các tế bào tiết nhầy*, nằm rải rác ở giữa các loại tế bào khác, và đặc biệt có nhiều ở quanh cổ các tuyến, là những tế bào tiết nhầy điển hình.

+ *Các tế bào ngấm bạc* có ở mọi loại tuyến dạ dày, song thường gặp ở các tuyến thân vị và đáy vị nhiều hơn ở các tuyến môn vị. Thường nằm ở phần sâu của tuyến, giữa các tế bào tiết enzym và màng đáy, hiếm khi tới lòng tuyến. Chúng thuộc một phần của hệ thống nội tiết vị tụy tiểu tràng (gastro entero pancreatic endocrine system).

+ *Các tế bào trụ không biệt hoá* có mặt với một số ít, và có vẻ là nguồn tế bào thay thế mới cho những tế bào bị mất đi. Các tế bào nhầy ở bề mặt sống khoảng 3 ngày, ở vùng cổ tuyến sống khoảng 1 tuần. Các loại tế bào khác có vẻ sống lâu hơn nhiều.

Tai ban dep cua sach tai day

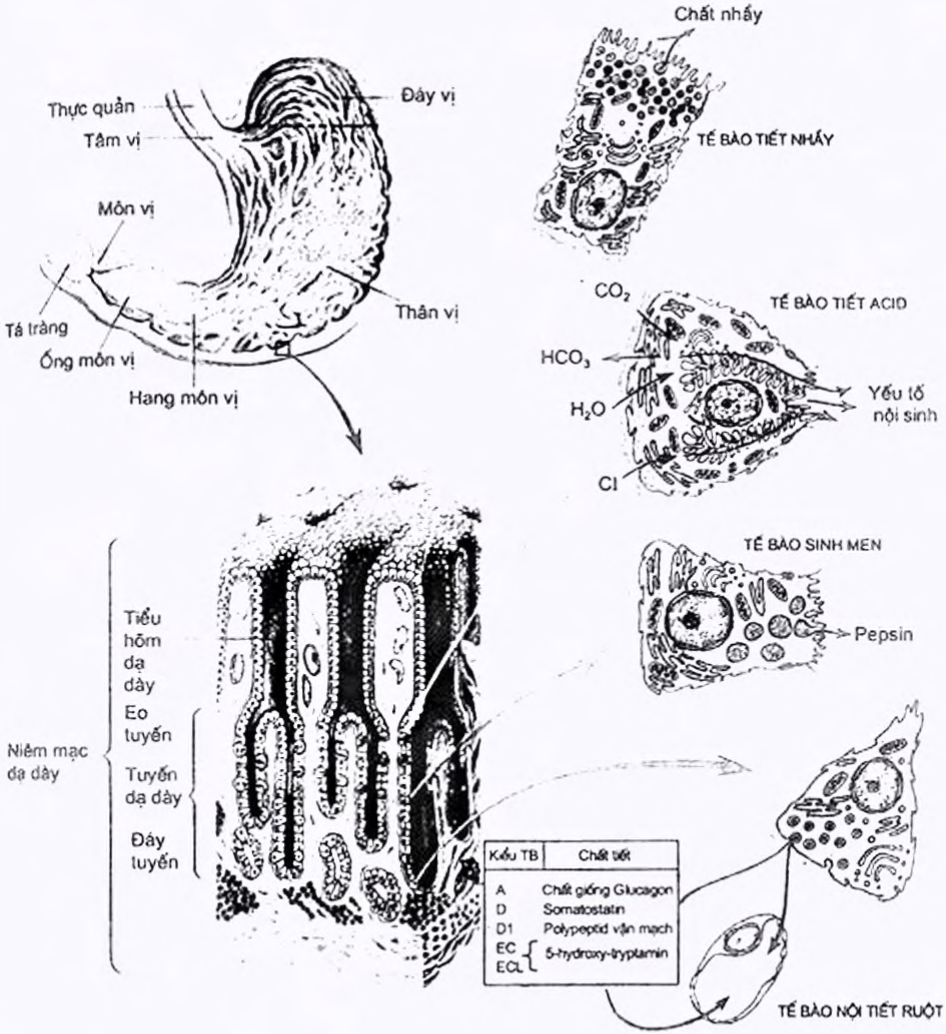

Hình 17.7. Niêm mạc dạ dày (theo Gray)

Các vùng dạ dày, cấu tạo mô học và siêu cấu trúc niêm mạc dạ dày

Các tuyến môn vị: mỗi tuyến gồm 2 hay 3 ống lượn ngắn, đổ vào một tiểu hõm hình nón chiếm khoảng 2/3 chiều dày niêm mạc, các tế bào biểu mô chủ yếu là kiểu tiết nhầy, và hiếm gặp các tế bào tiết acid. Các tế bào đó tiết ra nội tiết tố ruột gastrin, do kích thích cơ học, và có tác dụng làm tăng nhu động của dạ dày và hoạt động tiết dịch của các tế bào chính và tế bào tiết acid. Các tế bào tiết acid

Ykhoaonline.com

tuy có ít nhưng cũng vẫn có mặt ở các tuyến môn vị. Ở người trưởng thành nó cũng có thể xuất hiện cả ở niêm mạc tá tràng, ở phần đầu gần môn vị.

6.3. Giữa các tuyến và lá riêng (lamina propria) là *mô liên kết* và *mô lympho*. Có chỗ mô này tập hợp thành những đám nhỏ giống như những nang bạch huyết ruột và được gọi là các *nang bạch huyết dạ dày* (lymphatic follicles).

6.4. Trong niêm mạc ở dưới các tuyến là một lớp các sợi cơ trơn mỏng gọi là lá cơ niêm (lamina muscularis mucosae) gồm một lớp sợi vòng ở trong và một lớp dọc ở ngoài (có chỗ có một lớp thứ 3, sợi vòng ngoài cùng).

7. MẠCH MÁU CỦA DẠ DÀY

7.1. Động mạch dạ dày (Hình 17.8)

Các động mạch cấp máu cho dạ dày là các nhánh của *thân động mạch bụng* (truncus coeliacus).

* [*"Truncus coeliacus"* DTGP tiếng Việt cũ vẫn quen dịch là *"động mạch thân tạng"*. Song chữ Latin *"coeliacus"* là mượn từ chữ Hy Lạp *"koilia"* có nghĩa là *"bụng, thuộc ổ bụng"*, nên chúng tôi đề nghị dịch lại là *"thân động mạch bụng"*].

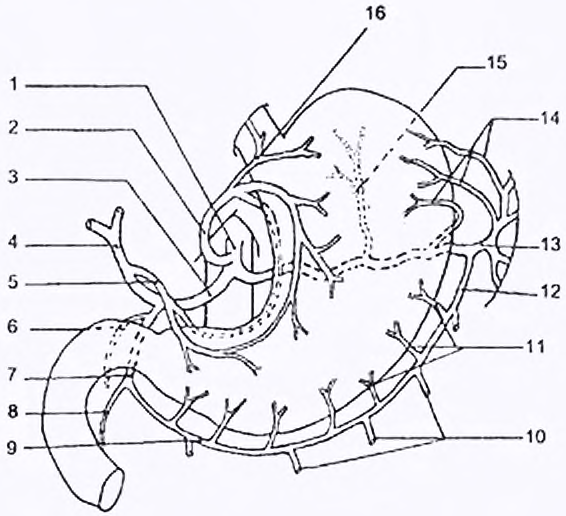

Hình 17.8. Động mạch dạ dày (theo Trịnh Văn Minh).

1. Thân động mạch bụng; 2. Động mạch vị trái; 3. Động mạch gan chung; 4. Động mạch gan riêng; 5. Động mạch vị phải; 6. Động mạch tá tụy trên sau; 7. Động mạch vị tá tràng; 8. Động mạch tá tụy trên trước; 9. Động mạch vị mạc nối phải; 10. Các nhánh mạc nối; 11. Các nhánh vị; 12. Động mạch vị mạc nối trái; 13. Động mạch tỳ; 14. Các nhánh vị ngắn; 15. Động mạch vị sau; 16. Nhánh thực quản – tâm vị.

Tai ban dep cua sach tai day

Thân động mạch bụng là nhánh lớn nhất của động mạch chủ bụng, tách ra ở ngay dưới lỗ động mạch chủ của cơ hoành, ngang mức đĩa gian đốt sống ngực 12 và thắt lưng 1, chia làm 3 nhánh chính là: động mạch vị trái (A. gastrica sinistra), động mạch gan chung (A. hepatica communis) và động mạch tỳ (A. splenica).

Dạ dày được cấp máu bởi: *động mạch vị trái* (từ thân động mạch bụng), *động mạch vị phải* và *động mạch vị mạc nối phải* (từ động mạch gan chung), *động mạch vị mạc nối trái* và *các động mạch vị ngắn* (từ động mạch tỳ). Các động mạch này nối tiếp với nhau một cách rộng rãi tạo thành 2 vòng mạch chính dọc theo 2 bờ cong của dạ dày:

7.1.1. Vòng mạch bờ cong vị bé

Do 2 *động mạch vị trái* và *động mạch vị phải* tạo nên.

– *Động mạch vị trái* (A. gastrica sinistra) [DTGP cũ còn gọi là "*động mạch vành vị*"], xuất phát từ thân động mạch bụng, chạy lên trên rồi cong ra trước và sang trái, tới 1/3 trên của bờ cong vị bé, chia thành 2 ngành cùng: trước và sau, đi xuống dọc bờ cong vị bé ở 2 mặt trước và sau dạ dày, tách ra các nhánh đi vào 2 mặt dạ dày, và tận hết bằng cách nối tiếp với các nhánh tương ứng của động mạch vị phải.

Khi tới bờ cong nhỏ ở gần tâm vị, động mạch vị trái còn tách ra các nhánh bên là: *các nhánh thực quản* (rami oesophageales) đi ngược lên thực quản, và đôi khi một nhánh thất thường cho gan, đi giữa 2 lá của phần trên mạc nối nhỏ vào thuỳ trái gan.

– *Động mạch vị phải* (A. gastrica dextra), [DTGP cũ còn gọi là "*động mạch môn vị*"] thường tách từ động mạch gan riêng, đi xuống phần môn vị của bờ cong nhỏ thì chia làm 2 ngành cùng trước và sau, đi ngược lên nối tiếp với 2 ngành cùng của động mạch vị trái.

7.1.2. Vòng mạch bờ cong vị lớn

Do 2 *động mạch vị mạc nối phải* và *động mạch vị mạc nối trái* tạo nên.

– *Động mạch vị mạc nối phải* (A.gastroomentalis dextra) tách ra từ *động mạch vị tá tràng* (A. gastroduodenalis) là một nhánh của động mạch gan chung chạy sau khúc I tá tràng giữa đoạn di động và đoạn cố định. Từ dưới khúc I tá tràng động mạch vị mạc nối phải chạy sang trái trong hai lá của dây chằng vị đại tràng, song song với bờ cong lớn, để lên nối tiếp với động mạch vị mạc nối trái.

– *Động mạch vị mạc nối trái* (A. gastroomentalis sinistra) thường tách từ nhánh tận dưới của *động mạch tỳ* (A. splenica), đi xuống trong 2 lá của dây chằng vị tỳ và dây chằng vị đại tràng (mạc nối lớn), song song với bờ cong vị lớn và cách bờ cong độ 1,5mm để xuống nối tiếp với động mạch vị mạc nối phải tạo nên vòng mạch bờ cong vị lớn.

Từ vòng mạch bờ cong vị lớn, các động mạch vị mạc nối phải và trái đều cho

Ykhoaonline.com

các nhánh đi lên vào dạ dày: *các nhánh vị* (rami gastrici) và các nhánh đi xuống nuôi mạc nối lớn: *các nhánh mạc nối* (rami omentales).

Do vòng mạch bờ cong vị lớn còn cách bờ cong độ 15mm, nên khi cắt dạ dày, có thể chỉ cắt các nhánh vào dạ dày, mà vẫn bảo vệ được vòng mạch để bảo đảm nuôi dưỡng mạc nối lớn.

7.1.3. Các động mạch vị ngắn (Aa. gastrici breves)

Tách ra từ động mạch tỳ và/ hoặc nhánh tận trên của nó, gồm 4 – 5 nhánh chạy giữa 2 lá của dây chằng vị tỳ 1/3 trên bờ cong vị lớn để cấp máu cho phần trên trái dạ dày.

7.1.4. Động mạch vị sau (A. gastrica posterior)

Không thật hằng định, đi từ động mạch tỳ, qua dây chằng vị hoành tới mặt sau dạ dày ở vùng đáy vị.

7.2. Tĩnh mạch dạ dày (Hình 17.9)

Các tĩnh mạch dạ dày nói chung đều đổ vào hệ tĩnh mạch cửa (v. porta), và thường đi kèm động mạch, trừ phần tận của 2 tĩnh mạch vị trái và vị mạc nối trái không hoàn toàn theo động mạch.

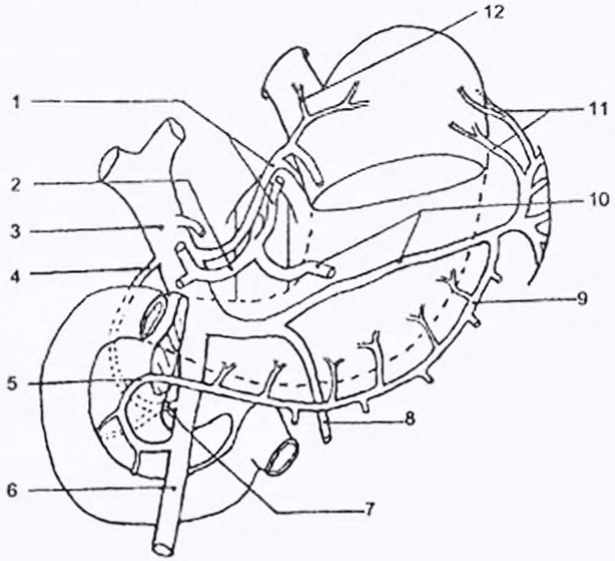

Hình 17.9. Tĩnh mạch dạ dày (theo Trịnh Văn Minh).

1. Tĩnh mạch và động mạch vị trái; 2. Động mạch gan chung; 3. Thân tĩnh mạch cửa; 4. Tĩnh mạch tá tụy trên (sau); 5. Tĩnh mạch vị mạc nối phải; 6. Tĩnh mạch treo tràng trên; 7. Tĩnh mạch tá tụy dưới; 8. Tĩnh mạch mạc treo tràng dưới; 9. Tĩnh mạch vị mạc nối trái; 10. Tĩnh mạch và động mạch tỳ; 11. Các tĩnh mạch vị ngắn; 12. Tĩnh mạch thực quản dưới.

Tai ban dep cua sach tai day

Đặc biệt các tĩnh mạch thực quản dưới của tĩnh mạch vị trái, thuộc hệ thống tĩnh mạch cửa, nối tiếp với các tĩnh mạch thực quản trên thuộc hệ thống chủ, tạo nên một vòng nối quanh thực quản. Đó cũng là cơ sở giải phẫu để có thể gây nên giãn tĩnh mạch thực quản trong bệnh lý tăng áp lực tĩnh mạch cửa.

7.2.1. Các tĩnh mạch của vòng mạch bờ cong vị bé

– Tĩnh mạch vị phải (V. gatrica dextra) đi ngược theo động mạch vị phải và đổ vào thân tĩnh mạch cửa.

– Tĩnh mạch vị trái (V. gatrica sinistra) cũng đi ngược theo động mạch cùng tên cho tới nguyên ủy của động mạch, thì lại tiếp tục đi theo động mạch gan chung một đoạn để tới đổ vào thân tĩnh mạch cửa.

7.2.2. Các tĩnh mạch của vòng mạch bờ cong vị lớn

– *Tĩnh mạch vị mạc nối phải* (V. gastroomentalis dextra) đi ngược theo động mạch cùng tên, đến dưới khúc I tá tràng thì quặt vòng từ phải sang trái qua trước đầu tụy để đổ vào tĩnh mạch mạc treo tràng trên (V. mesenterica superior).

– *Tĩnh mạch vị mạc nối trái* (V. gastroomentalis sinistra), theo động mạch cùng tên và đổ vào tĩnh mạch tỳ.

7.2.3. Các tĩnh mạch vị ngắn (Vv. gastricae breves)

Cũng theo các động mạch cùng tên và đổ vào tĩnh mạch tỳ.

7.3. Bạch mạch dạ dày (Hình 17.10)

* [Các tác giả cổ điển Pháp, Nga, và cố GS. Đỗ Xuân Hợp (Giải phẫu bụng, 1968) đã tả bạch huyết của dạ dày gồm 3 địa hạt đổ vào 3 chuỗi hạch dọc theo 3 động mạch tương ứng:

– *Chuỗi vành vị (vị trái)* đi theo động mạch cùng tên, nhận bạch huyết của 1/2 phải thân vị và 1/2 trên phần ngang dạ dày.

– *Chuỗi gan vị mạc nối* phải, nhận bạch huyết từ phần dưới 1/2 trái thân vị và 1/2 dưới phần ngang dạ dày; đổ về các nhóm hạch vị mạc nối phải, môn vị và hạch gan.

– *Chuỗi tỳ*, nhận bạch huyết của đáy vị và phần trên 1/2 trái thân vị, đổ vào các hạch nằm dọc theo động mạch tỳ.

Mô tả tóm tắt nhưng chưa thật rõ ràng, và tên gọi chưa phù hợp với TNGPQT ngày nay].

Theo các tác giả Anh Mỹ (Woodburne, 1987) và T.A. 1997:

Bạch huyết từ 2 mặt dạ dày đổ về 4 chuỗi hạch nằm dọc theo hai bờ cong dạ dày, và theo các động mạch tương ứng như sau:

– *Các hạch vị trái* (nodi gastrici sinistri): nhận bạch huyết từ 10 – 20 hạch dọc theo bờ cong nhỏ từ khuyết góc tới tâm vị, và 5 – 6 hạch quanh tâm vị (anulus lymphaticus cardiae); rồi đi theo động mạch vị trái tới đổ vào các hạch bụng (nodi coeliaci) ở cạnh thân ĐM bụng.

– *Các hạch vị phải* (nodi gastrici dextri): gồm 2 – 3 hạch ở phần môn vị bờ cong nhỏ, đổ về các hạch gan (nodi hepatici) đi theo động mạch gan chung; rồi cũng tập trung ở các hạch bụng.

Ykhoaonline.com

– Các mạch bạch huyết từ đáy vị và nửa trái phần trên thân vị, đi theo các mạch vị ngắn và vị mạc nối trái, đổ về 1 – 2 *hạch tỳ* (nodi splenici), nằm trong dây chằng thận tỳ, rồi đi qua 3 – 4 *hạch tụy trên* (nodi pancreatici superiores) nằm dọc theo các mạch tỳ ở bờ trên thân tụy. Các hạch này dẫn lưu cả bạch huyết từ dạ dày, tỳ và tụy, đổ về các hạch bụng (nodi cœliaci).

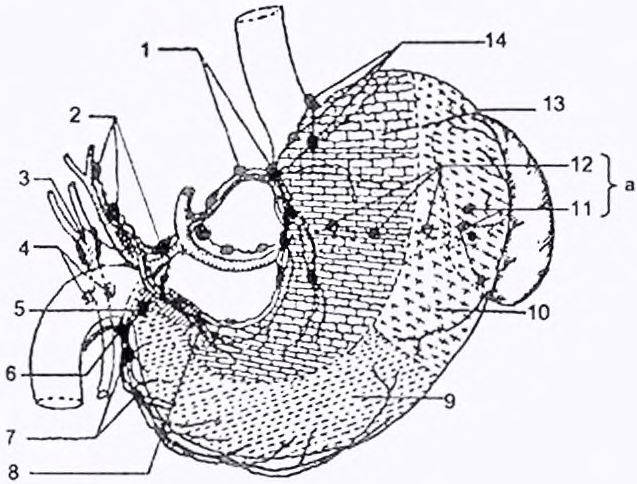

Hình 17.10. Bạch huyết dạ dày

(theo Đỗ Xuân Hợp, Giải phẫu bụng 1968, mượn của Rouvière, 1948; cải biên và sửa đổi bởi Trịnh Văn Minh)

1. Các hạch vị trái; 2. Các hạch gan (cạnh ĐM gan); 3. Hạch lỗ mạc nối; 4. Hạch sau tá tràng (cạnh ống mật chủ); 5. Hạch sau môn vị; 6. Hạch dưới môn vị; 7. Các hạch vị mạc nối phải; 8. Các hạch vị phải; 9. Vùng đổ về chuỗi gan (vị mạc nối phải); 10. Vùng đổ về chuỗi tỳ; 11. Các hạch tỳ; 12. Các hạch tụy trên; 13. Vùng đổ về chuỗi vị trái; 14. Các hạch cạnh tâm vị; a. Chuỗi tỳ (của các tác giả Pháp).

* [+ Theo Woodburne cũng như đa số tác giả khác, các mạch bạch huyết đi theo các ĐM vị ngắn và ĐM vị mạc nối trái đổ thẳng về *các hạch tỳ*, mà không có các hạch vị mạc nối trái. Song trong T.A. 1997 lại vẫn có tên "các hạch vị mạc nối trái" (nodi gastroomentales sinistri). Vấn đề cũng cần được kiểm tra lại, trên thực tế.

+ Các hạch ở cuống tỳ và dọc theo ĐM tỳ đã được các tác giả Pháp và cố GS. Đỗ Xuân Hợp gộp chung lại thành một "chuỗi tỳ" (chaine splénique). Các tác giả Anh Mỹ gọi rõ hơn là "*các hạch tụy tỳ*" (pancreaticolienal nodes). Song ngày nay TNGPQT T.A. 1997 đã tách riêng thành 2 nhóm rõ rệt: 1) "*các hạch tỳ*" *trong* dây chằng thận tỳ (thu nhận bạch huyết của tỳ và một phần bạch huyết dạ dày), và 2) "*các hạch tụy trên*" dọc theo ĐM tỳ ở bờ trên thân tụy, (thu nhận bạch huyết tụy, và nằm trên đường đi qua của bạch huyết tỳ vị nói trên)].

– *Các hạch vị mạc nối* phải (nodi gastroomentales dextri): dẫn lưu phần dưới của nửa phải dạ dày, gồm 6 – 12 hạch nằm theo động mạch cùng tên. Từ đó đi qua các hạch môn vị (nodi pylorici), ở góc giữa khúc I và khúc 2 tá tràng liên quan với

Tai ban dep cua sach tai day

động mạch vị tá tràng; rồi các hạch gan dọc theo động mạch gan chung, để đổ về các hạch bụng.

Cuối cùng tất cả đều tập trung vào 3 – 6 *hạch bạch huyết bụng* (nodi coeliaci) nằm cạnh thân động mạch bụng. Các hạch này cũng nhận bạch huyết từ gan, túi mật, tụy và tỳ. Rồi các mạch bạch huyết đi từ các hạch này hợp cùng các mạch đi từ các hạch mạc treo tràng trên thành thân bạch huyết ruột (intestinal trunk); đổ vào thân bạch huyết thắt lưng trái, trước khi tới *bể dưỡng chấp* (bể Pecquet).

8. THẦN KINH CỦA DẠ DÀY

Thần kinh dạ dày xuất phát từ 2 nguồn chính thuộc hệ thần kinh tự chủ:

8.1. Thần kinh đối giao cảm

Bắt nguồn từ các dây thần kinh lang thang (n. vagus) hay dây thần kinh X.

* [Mô tả đầu tiên bởi Latarjet và Wertheimer 1921, và bổ sung bởi nhiều tác giả hiện đại khác; *phân phối dây X cho dạ dày* đã được nghiên cứu lại một cách hệ thống và đầy đủ bởi Trịnh Văn Minh và CS, nhằm phục vụ cho các phẫu thuật cắt dây X cho dạ dày đang phát triển mạnh vào cuối thế kỷ XX. (Công trình của Việt Nam đăng trong J. de Chirurgie, Paris, 1981; đã được đánh giá cao và trích dẫn bởi E.M.C., Paris, 1990, Bases anatomiques des vagotomies abdominales].

Dưới đây chúng tôi xin tóm tắt vài nét đã được thống nhất công nhận giữa các tác giả như sau (*):

Khi qua lỗ thực quản của cơ hoành xuống bụng, *các thân X trước và sau* (truncus vagalis anterior/ posterior) đã không còn là các dây X phải, trái, đơn thuần như ở đoạn trên cuống phổi; mà là những thân tận tập trung của *đám rối thần kinh X quanh thực quản* (plexus oesophagealis), tạo nên do sự hoà trộn nối tiếp nhau của cả 2 dây X phải và trái ở ngực. Kèm theo 2 thân chính đó, đôi khi còn có thể có 1 – 2 – 3 nhánh phụ thất thường, đi xuống từ đám rối quanh thực quản nói trên (Hình 17.11; 17.12).

– ***Thân X trước*** (truncus vagalis anterior), gồm 1/2 số sợi của dây X trái và một phần nhỏ của dây X phải, thoát ra từ lỗ thực quản ở trước bờ trái thực quản, bắt chéo ở trước thực quản, tới bên phải tâm vị thì tách làm 2 ngả:

+ *Các nhánh gan* (rami hepatici), đi qua phần trên mạc nối nhỏ tới gan, và

+ *Dây thần kinh chính trước bờ cong nhỏ* (hay *dây thần kinh chính trước* của Latarjet), đi xuống dọc theo bờ cong nhỏ dạ dày.

Từ thân X trước dưới hoành và dây thần kinh chính trước bờ cong nhỏ tách ra 4 – 6 *nhánh vị trước* (rami gastrici anteriores) đi tới mặt trước đáy vị và thân vị.

Cuối cùng dây thần kinh chính trước bờ cong nhỏ thường tận cùng ở gần khuyết góc, toả *nhánh hình chân ngỗng* xuống mặt trước phần môn vị dạ dày (Hình 17.12).

Ykhoaonline.com

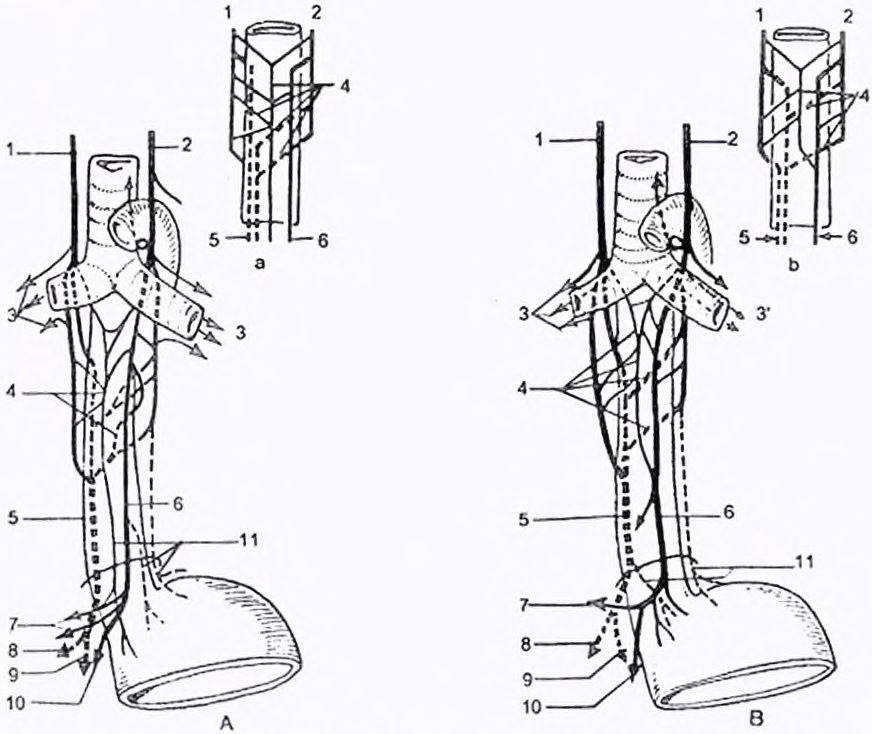

Hình 17.11. Sự hình thành của đám rối thần kinh xung quanh thực quản, và nguyên ủy của các thân X trước và sau, qua lỗ thực quản xuống bụng.

(theo Trịnh Văn Minh, J. de Chir., Paris 1981).

1, 2. Các dây X phải và trái; 3. Các nhánh vào đám rối thần kinh phổi; 4. Các đám rối TK X trước và sau thực quản, (phân nhánh cho thực quản và trao đổi nối tiếp giữa 2 dây phải trái); 5, 6. Các thân X trước và sau; 7. Các nhánh gan của thân X trước; 8. Nhánh (tạng) bụng của thân X sau; 9. Dây thần kinh chính sau bờ cong nhỏ; 10. Dây thần kinh chính trước bờ cong nhỏ; 11. Các nhánh vị phụ thất thường qua lỗ thực quản (ngoài các thân X trước và sau).

A và B: là hai ví dụ về các dạng biến đổi giải phẫu cấu tạo khác nhau của các đám rối xung quanh thực quản.

Nhận xét: thân X sau luôn lớn hơn thân X trước.

* [Theo Trịnh Văn Minh 1981, dây thần kinh chính trước bờ cong nhỏ của Latarjet, không chỉ luôn luôn là 1 thân tập trung đơn nhất, mà có thể gồm 2 – 3 nhánh song song đi xuống và tận cùng ít nhiều khác nhau. Cho nên "tận cùng chân ngỗng" mô tả đầu tiên bởi Hedenstedt 1972 cũng không phải là một chân ngỗng đơn, mà thường là một chân ngỗng kép, xếp thành 2 – 3 lớp, với số ngón ở mỗi lớp ít nhiều thay đổi từ 1 – 3, đôi khi đến 5 – 6 ngón.].

+ ***Thân X sau*** (truncus vagalis posterior) lớn hơn, gồm phần lớn các sợi của dây X phải và khoảng 1/ 2 số sợi của dây X trái, thoát ra từ lỗ thực quản ở sau bờ phải thực quản, xuống tới ngang mức tâm vị, trên quai động mạch vị trái, thì chia làm 2:

Tai ban dep cua sach tai day

+ Nhánh hay các *nhánh bụng* (rami coeliaci) lớn hơn, đi ngược dòng động mạch vị trái xuống đám rối bụng (plexus coeliacus), tận hết ở các hạch thần kinh bụng (ganglia coeliacae);

+ *Dây thần kinh chính sau bờ cong nhỏ*, cũng như dây chính trước, thường không chỉ là một thân tập trung thống nhất, mà có thể gồm 2 – 3 nhánh song song đi xuống, (và ít nhiều nối tiếp với nhau, tạo thành một đám rối thần kinh chính bờ cong nhỏ).

Từ thân X sau và từ dây thần kinh chính sau bờ cong nhỏ cũng tách ra các nhánh vị sau (rami gastrici posteriores) cho mặt sau dáy vị và thân vị; rồi tận cùng bởi các nhánh chân ngỗng tương tự như các nhánh của dây thần kinh chính trước, cho mặt sau phần môn vị dạ dày.

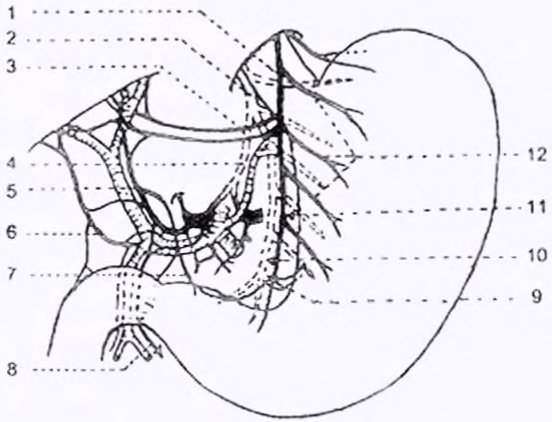

Hình 17.12. Phân phối dây thần kinh lang thang (dây X) cho dạ dày
(theo Trịnh Văn Minh, J. de Chir., Paris, 1981).

1. Thân X trước; 2. Thân X sau; 3. Các nhánh gan của thân X trước;4. Nhánh bụng của thân X sau; 5. Đám rối gan trước (theo ĐM gan); 6. Đám rối gan sau (theo đường mật); 7. Nhánh vị phải (từ đám rối gan trước và từ nhánh gan của thân X trước); 8. Nhánh vị mạc nối phải (từ đám rối gan trước); 9. Tận cùng chân ngỗng; 10. Dây thần kinh chính sau bờ cong nhỏ; 11. Dây thần kinh chính trước bờ cong nhỏ; 12. Các nhánh thân vị.

– ***Chức năng và áp dụng thực tế***:

Các dây thần kinh lang thang vừa có tác dụng tiết dịch lại vừa có tác dụng vận động cho dạ dày. Do đó, người ta đã dùng phẫu thuật cắt dây thần kinh lang thang cho dạ dày (gastric vagotomy), nhằm giảm tác dụng tiết dịch acid để điều trị loét dạ dày tá tràng; song lại muốn bảo tồn các chức năng khác; nên phẫu thuật cắt dây lang thang cho dạ dày cũng đã trải qua 3 giai đoạn kỹ thuật khác nhau:

+ *Cắt thân thần kinh lang thang*: cắt toàn bộ thân X trước và sau ở đoạn cuối thực quản.

Ykhoaonline.com

+ *Cắt dây thần kinh lang thang chọn lọc dạ dày*: cắt hết các nhánh cho dạ dày, để lại các nhánh gan (của thân X trước) và nhánh bụng (của thân X sau) để đảm bảo chức năng cho các cơ quan còn lại.

+ *Cắt dây thần kinh lang thang chọn lọc cao, "chọn lọc đầu gần"*, hay *"siêu chọn lọc"*, còn gọi là *"chọn lọc tế bào thành"*: chỉ cắt các nhánh tới vùng đáy vị và thân vị (là vùng tiết acid, do các tế bào thành) và để lại các nhánh tận cùng chân ngỗng để đảm bảo vận động cho phần môn vị dạ dày, cũng như các nhánh gan và nhánh bụng để đảm bảo chức năng cho các cơ quan khác.

Hiểu biết sâu sắc về giải phẫu dây thần kinh X cho dạ dày và những biến đổi giải phẫu của nó, là cơ sở cơ bản để cắt dây X cho hoàn chỉnh (không sót nhánh tiết acid).

8.2. Thần kinh giao cảm

Thần kinh giao cảm đến dạ dày chủ yếu xuất phát từ *đám rối bụng* (plexus coeliacus). Từ đó tách ra các đám rối phụ thuộc đi theo các nhánh của thân động mạch bụng – (các động mạch gan, tỳ, vị trái, vị phải, vị mạc nối phải và trái) – đến dạ dày. Trên đường đến dạ dày chúng đã ít nhiều hoà trộn và nối tiếp với các sợi dối giao cảm của các dây thần kinh lang thang.

Bản thân *đám rối thần kinh bụng* (xem Hình.11, bài "Ruột non") cũng được cấu tạo bởi 2 nguồn: – giao cảm, gồm các dây thần kinh tạng lớn, tạng bé và tạng thắt lưng (nervus splanchnicus major, minor, nervi splanchnici lumbales); và – dối giao cảm, chủ yếu do các nhánh bụng (rami coeliaci) của thân X sau. Cho nên thực tế, trong các nhánh từ đám rối bụng đi đến dạ dày, rất khó phân biệt là chỉ có một loại sợi thần kinh giao cảm hay cả 2 loại sợi giao cảm và dối giao cảm.

* [Đặc biệt các đám rối thần kinh đi theo các động mạch vị mạc nối phải và trái, ngoài các sợi giao cảm, cũng có thể mang theo các sợi dối giao cảm xuất phát từ các nhánh bụng (rami coeliaci) của thân X sau, đến dạ dày. Cho nên trong phẫu thuật cắt dây X để điều trị loét dạ dày tá tràng, có tác giả đã đặt vấn đề muốn cắt dây X dạ dày cho thật hoàn chỉnh, phải cắt cả các nhánh vị mạc nối. (Rosati 1976, Donahue và Cs 1988, 1993; Yoshida 1998)].

Thần kinh giao cảm cung cấp các sợi vận mạch cho các mạch máu dạ dày, và là đường chính dẫn truyền cảm giác đau từ dạ dày.

Tai ban dep cua sach tai day

18. TỲ HAY LÁCH

(Splen, lien)

DTGPQT gọi là "splen" (theo tiếng Hylạp) hay "lien" (theo tiếng Latin), cố GS Đỗ Xuân Hợp đã dịch là "tỳ" theo chữ Hán và theo danh từ cổ truyền của Đông Y. Danh từ giải phẫu tiếng Trung cũng gọi là "tỳ".

Song tiếng Pháp gọi là "la rate", nên từ thời Pháp thuộc, về mặt lâm sàng, nhiều người trong ngành Y đã quen nói lái theo là "lá lách": do đó "*lách*" đã trở thành một từ dân gian phổ biến đồng nghĩa với "*tỳ*"; và đặc biệt ai cũng biết "lách to" là khá thường gặp trong bệnh sốt rét.

Tuy nhiên về mặt giải phẫu học, chúng tôi vẫn ưa dùng từ cổ truyền chữ Hán là "*tỳ*", để tiện ghép từ. Vì nhiều tạng khác cũng được gọi theo chữ Hán như "vị, thận, hoành". Nên ghép các từ chữ Hán với nhau như "dây chằng vị – tỳ, thận – tỳ, hoành – tỳ" nghe vẫn thuận tai hơn là ghép một từ chữ Hán với một từ lai Pháp "dây chằng vị – lách, thận – lách, hoành – lách".

1. VỊ TRÍ, CHỨC NĂNG

Tỳ là một tạng bạch huyết lớn nhất của cơ thể, nằm trong ổ phúc mạc ở tầng trên mạc treo đại tràng ngang, dưới cơ hoành, bên trái dạ dày, áp vào phía sau thành ngực ở vùng hạ sườn trái (Hình 18. 1).

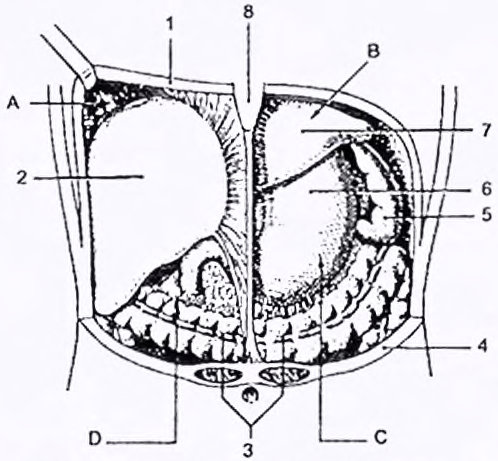

Hình 18.1. Phân khu ổ phúc mạc và vị trí của tỳ ở tầng trên mạc treo đại tràng ngang
(theo P. Kamina)

A. Ngách dưới hoành phải B. Ngách dưới hoành trái
C. Ngách dưới gan trái D. Ngách dưới gan phải

1. Cơ hoành; 2. Thuỳ phải gan; 3. Đại tràng ngang; 4. Thành bụng trước; 5. Tỳ; 6. Dạ dày; 7. Thuỳ trái gan; 8. Mỏm kiếm mũi ức.

Ykhoaonline.com

Về phương diện chức năng, lúc phôi thai tỳ là một cơ quan tạo huyết; khi trưởng thành, tỳ là mồ chôn của các hồng cầu già, nhờ vai trò quan trọng các đại thực bào của tỳ; song tỳ cũng là nơi sản sinh ra các tế bào lympho và đóng một vai trò quan trọng trong chức năng miễn dịch, đặc biệt trong cơ chế chống nhiễm trùng của cơ thể. Cho nên việc cắt bỏ tỳ rất phổ biến trước kia, nay đã trở thành một vấn đề cần xét lại với các nhà ngoại khoa.

2. ĐỊNH KHU ĐỐI CHIẾU LÊN LỒNG NGỰC

Tỳ nằm rất sâu trong ô dưới hoành trái, úp lên thận trái và dạ dày, ngồi trên góc trái đại tràng và dây chằng hoành đại tràng.

Tỳ đối chiếu lên lồng ngực theo một hình bầu dục mà *trục lớn* chếch theo dọc xương sườn thứ 10, *chiều cao* đi từ xương sườn 8 đến bờ dưới xương sườn 11. *Đầu sau trên* tương ứng với khoang gian sườn 10 cách đường gai sống độ 4 – 5cm; *đầu trước dưới* nằm trên xương sườn thứ 10 ở trước đường nách giữa độ 1,5cm. (Hình 18.2)

Có thể bơm thuốc cản quang chụp tĩnh mạch tỳ – cửa (spleno–portography) bằng cách chọc kim vào khoang gian sườn 9.

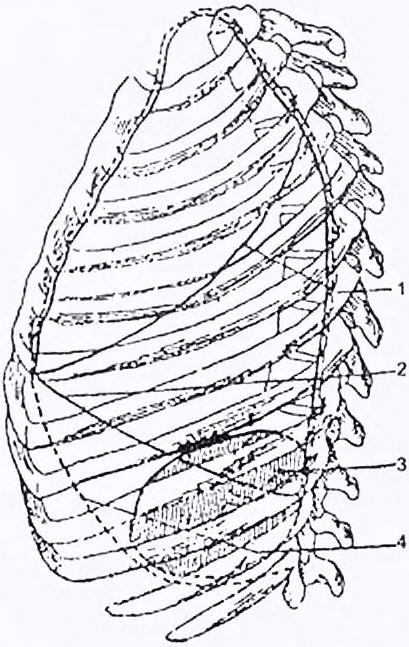

Hình 18.2. Tỳ đối chiếu lên lồng ngực (nhìn nghiêng) (theo Đỗ Xuân Hợp, 1968)

1. Khe gian thuỳ lớn của phổi trái; 2. Bờ dưới phổi trái; 3. Diện tỳ; 4. Bờ dưới màng phổi trái.

Tai ban dep cua sach tai day

3. MÀU SẮC, MẬT ĐỘ, SỐ LƯỢNG, KÍCH THƯỚC

Tỳ màu đỏ thẫm khi sống và màu nâu thẫm lúc chết. Mật độ chắc, nhưng dễ lún nên nhận những vết ấn của các tạng lân cận; rất dễ bị nghiền nát, nên dễ bị rách vỡ, và khó khâu. Thường chỉ có một tỳ, song có thể có thêm 1 – 2 hay nhiều tỳ phụ.

Theo Đỗ Xuân Hợp (Giải phẫu bụng 1968): Tỳ dài 18cm rộng 8cm dày 4cm, nặng 200gam. Tỳ bệnh lý, đặc biệt trong bệnh sốt rét, có thể to gấp 4 – 5 lần lúc bình thường. Song kích thước tỳ người Việt bình thường ngày nay có vẻ nhỏ hơn 12cm x 6cm x 3cm (theo Nguyễn Xuân Thuỷ và Trần Bình Giang, 1999).

4. PHÁT TRIỂN PHÔI THAI VÀ PHÚC MẠC TỲ

– Tỳ phát sinh từ một nụ tỳ nằm trong hai lá của mạc treo vị sau, trên đường đi của động mạch tỳ tới bờ cong lớn dạ dày.

Trong quá trình phát triển của phúc mạc và ống tiêu hoá, khi bờ cong lớn dạ dày quay sang trái thì mạc treo vị sau cũng phình rộng sang trái, tạo thành *túi mạc nối* ở sau dạ dày. Theo đó tụy cũng bị đẩy nằm ngang sang trái áp vào thành bụng sau, trong 2 lá của thành sau túi mạc nối. Nụ tỳ bị kéo theo sang trái lớn dần trong 2 lá của thành trái túi mạc nối, giữa bờ cong lớn dạ dày ở trước và đuôi tụy ở sau. (Xem phần Phát triển phôi thai của bài "Phúc mạc", mục 2.3. và 2.5.).

– Ở người trưởng thành, thành sau của túi mạc nối và tụy đã dính vào thành bụng sau, đặc biệt vào trước thận trái và vào cơ hoành; phần tự do còn lại của 2 lá phúc mạc thành sau túi mạc nối đi từ thận hay cơ hoành đến rốn tỳ tạo thành "dây chằng tỳ thận" (ligamentum splenorenale) hay "dây chằng hoành tỳ" (lig. phrenicosplenicum); 2 lá phúc mạc của thành trước túi mạc nối đi từ dạ dày đến rốn tỳ gọi là "dây chằng vị tỳ" (ligamentum gastrosplenicum).

Trên một *thiết đồ ngang qua túi mạc nối* có thể thấy (Hình 18.3):

– Lá ngoài của dây chằng vị tỳ liên tiếp với phúc mạc phủ mặt trước dạ dày, đi từ bờ cong lớn đến mép trước rốn tỳ thì lật lên bọc kín quanh tỳ, cho tới mép sau của rốn tỳ thì lại lật lại, liên tiếp với lá ngoài của dây chằng tỳ – thận.

– Lá trong của dây chằng vị – tỳ liên tiếp với phúc mạc phủ mặt sau dạ dày, đi từ bờ cong lớn đến rốn tỳ thì vòng ra sau liên tiếp với lá trong của dây chằng tỳ – thận.

Như vậy tỳ được bọc kín xung quanh bởi phúc mạc tỳ, trừ ở rốn tỳ. Giữa hai lá của dây chằng thận – tỳ có các nhánh của động mạch và tĩnh mạch tỳ. Giữa hai lá của dây chằng vị tỳ có các nhánh của các mạch tỳ đi tới bờ cong lớn của dạ dày: các động mạch vị ngắn (aa. gastrici breves) ở trên và động mạch vị mạc nối trái (A. gastroomentalis sinistra) ở dưới (Hình 17.8, 17.9, bài "Dạ dày").

Ykhoaonline.com

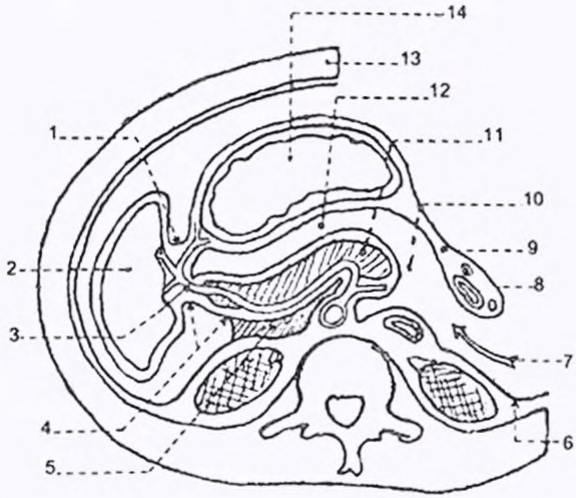

Hình 18.3. Thiết đồ ngang qua ổ bụng ở sát phần trên tá tràng (theo Nguyễn Hữu)

1. Dây chằng tỳ vị; 2. Tỳ; 3. Động mạch tỳ; 4. Dây chằng thận tỳ; 5. Mạc dính sau tụy; 6. Phúc mạc thành sau; 7. Lỗ mạc nối; 8. Dây chằng gan tá tràng và cuống gan; 9. Mạc nối nhỏ; 10. Tiền đình túi mạc nối; 11. Tụy; 12. Túi mạc nối; 13. Thành bụng trước; 14. Dạ dày.

5. HÌNH THỂ NGOÀI VÀ LIÊN QUAN

Tỳ trông như một hạt cà phê rất lớn với một *đầu sau trên* thu nhọn thành 1 *đỉnh* và 1 *đầu trước dưới* bè rộng như một *đáy*. Nên cũng có người ví như một hình tháp 3 mặt, với 1 đỉnh sau trên và 1 đáy trước dưới (Hình 18.4).

* [Thực tế, theo nhận xét riêng của chúng tôi hình thể tỳ rất thay đổi, có khi lại trên to dưới nhỏ trở thành một hình tháp ngược, nên ví như hạt cà phê vẫn là phù hợp hơn cả. (H. 18.7)]

Tỳ có 2 mặt chính là mặt hoành và mặt tạng, 2 bờ trên, dưới, 2 đầu trước sau. Song mặt tạng lại chia thành 3 mặt nhỏ liên quan với 3 tạng khác nhau; là mặt thận, mặt dạ dày và mặt đại tràng, ngăn cách nhau bởi 1 rốn tỳ.

5.1. Mặt hoành (facies diaphragmatica) hay mặt ngoài

Mặt này lồi, áp vào cơ hoành, và qua cơ hoành liên quan với ngách sườn hoành của màng phổi, với các xương sườn 9, 10, 11 và các khoang gian sườn 8, 9, 10. Liên quan với phổi và màng phổi trái cụ thể như sau (Hình 18.1, 18.2):

– Trên đường vai, màng phổi lách xuống tận xương sườn 12 nên che phủ tất cả mặt ngoài tỳ. Còn phổi thì chỉ xuống tới xương sườn 10 nên chỉ che phủ một phần trên tỳ.

Tai ban dep cua sach tai day

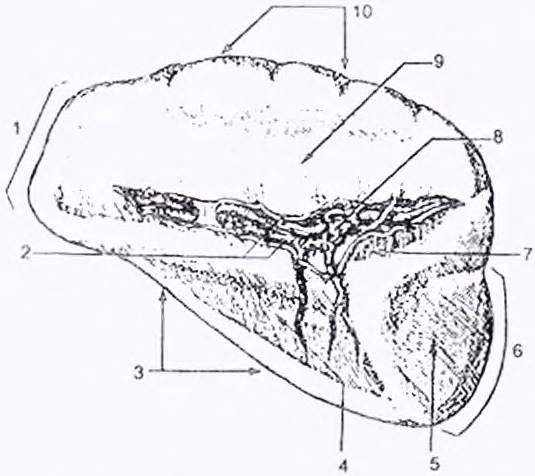

Hình 18.4. Hình thể ngoài tỳ (nhìn mặt tạng) (theo P. Kamina)

1. Đầu sau, 2. Mép cắt phúc mạc; 3. Bờ dưới (sau dưới); 4. Mặt thận; 5. Mặt đại tràng (đáy); 6. Đầu trước; 7. Ấn tuỵ; 8. Rốn tỳ và các mạch tỳ; 9. Mặt vị; 10. Bờ trên (trước trên), có khía.

– Trên đường nách giữa, màng phổi xuống tới tận xương sườn 10 nên vẫn che phủ gần hết tỳ; còn phổi chỉ xuống tới xương sườn 8 nên hoàn toàn ở trên giới hạn tỳ.

Do đó, có thể chọc kim qua khoang gian sườn 9 ở sau đường nách giữa, để thăm dò tỳ và bơm thuốc cản quang chụp tĩnh mạch tỳ – cửa.

Bình thường khi gõ vào vùng mạng sườn trái vẫn thấy tiếng trong, vì xung quanh tỳ còn có: phổi và màng phổi lách vào góc sườn hoành ở phía sau và ngoài, dạ dày ở phía trước, và góc đại tràng trái ở phía dưới. Nên chỉ khi nào tỳ to mới thấy tiếng đục.

5.2. Mặt tạng (facies visceralis) hay mặt trong (Hình 18.4)

Mặt tạng được chia làm 3 phần liên quan với 3 tạng khác nhau:

– *Mặt thận* (facies renalis), hay sau trong: hơi lõm do vết ấn của thận trái và tuyến thượng thận trái.

– *Mặt vị* (facies gastrica), hay trước trong: úp lên đáy vị và bị dạ dày che phủ ở phía trước. Nên muốn lôi tỳ ra khỏi ô tỳ, phải kéo dạ dày vào trong và góc đại tràng trái xuống dưới.

Dọc theo phần sau mặt vị, gần chỗ tiếp giáp với mặt thận và mặt đại tràng, có rốn tỳ (hilum splenicum), là nơi các mạch thần kinh chui vào trong tỳ và từ tỳ đi ra. Các mạch thần kinh này nằm trong 2 lá của dây chằng thận – tỳ hay hoành – tỳ,

Ykhoaonline.com

và tạo nên cuống tỳ. Hai mép của rốn tỳ cũng là chỗ bám của lá ngoài các dây chằng thận – tỳ và vị – tỳ. (Xem mục 3, phúc mạc tỳ).

– *Mặt đại tràng* (facies colica) hay *đáy tỳ* nằm trên góc đại tràng trái và dây chằng hoành đại tràng, chằng góc đó vào cơ hoành và tạo thành một cái võng đỡ lấy tỳ.

5.3. Đầu sau (extremitas posterior) hay ***đỉnh tỳ***

Nhọn, lách vào giữa dạ dày và cơ hoành.

5.4. Đầu trước (extremitas anterior)

Bè to, là phần nhô ra trước nhất của đáy tỳ hay mặt đại tràng.

5.5. Bờ trên (margo superior)

Hướng ra trước và lên trên, sắc, có nhiều khía răng cưa, có thể sờ thấy khi tỳ to vượt quá bờ sườn. Bờ có khía là một dấu hiệu để chẩn đoán tỳ to, phân biệt với các tạng khác.

5.6. Bờ dưới (margo inferior)

Thẳng, áp sát vào cơ hoành.

Nói tóm lại về liên quan, tỳ ví như một ông phỗng nằm nghiêng trong ô tỳ, lưng cong dựa vào thành trái vòm hoành, đầu thúc ra sau giữa vòm hoành và dạ dày, đáy ngồi trên dây chằng hoành đại tràng, bụng tựa lên bệ thận ở phía sau, và bị dạ dày che kín ở phía trước. Bình thường tỳ náu sau mạng sườn trái và còn ngăn cách bởi các tạng rỗng, nên không sờ thấy và không gõ thấy. Khi tỳ to sẽ lách qua khe giữa bờ cong lớn dạ dày và cơ hoành để ra trước và xuống dưới nên có thể sờ thấy ở dưới mạng sườn trái. Bờ có khía là dấu hiệu đặc biệt để chẩn đoán phân biệt tỳ to.

6. CẤU TẠO CỦA TỲ (Hình 18.5)

Tỳ được cấu tạo từ ngoài vào trong bởi:

6.1. Áo thanh mạc (tumica serosa): là phúc mạc tỳ.

6.2. Áo xơ (tunica fibrosa): là lớp mô liên kết xơ bao bọc quanh tỳ, ở dưới lớp thanh mạc.

6.3. Các bè tỳ (trabeculae splenicae): là những chẽ tách ra từ lớp áo xơ tạo thành những vách mô liên kết ăn sâu vào trong nhu mô tỳ, chia tỳ thành những tiểu thuỳ rồi tập trung dần lại ở rốn tỳ.

Trong các bè tỳ có các nhánh mạch thần kinh tỳ từ rốn tỳ toả ra chạy qua. Trong áo xơ và các bè tỳ, ngoài mô liên kết còn có những sợi chun và những cơ trơn: nên khi tiêm adrenalin vào, tỳ có thể co lại và đẩy máu ra.

Tai ban dep cua sach tai day

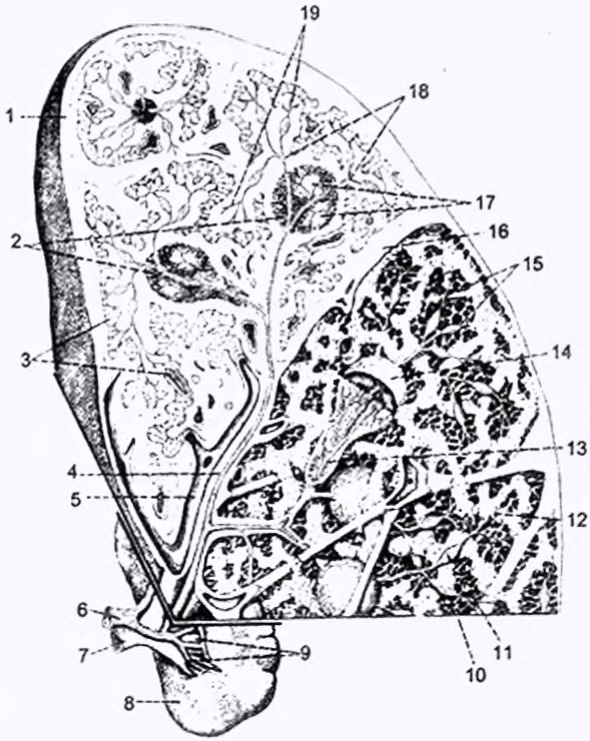

Hình 18.5. Sơ đồ cấu tạo vi thể tỳ (theo Sinelnikov, 1953 – Nga)

(Phần trên: thiết đồ. Phần dưới tái tạo trong không gian ba chiều)

1. Áo xơ; 2. Các động mạch nang bạch huyết tỳ; 3. Các xoang TM tỳ; 4. Động mạch trong bè tỳ; 5. Tĩnh mạch trong bè tỳ; 6. Động mạch tỳ; 7. Tĩnh mạch tỳ; 8. Tỳ; 9. Các nhánh tỳ; 10. Tuỷ đỏ; 11. Bút lông động mạch; 12. Xoang tĩnh mạch; 13. Tiểu động mạch trung tâm; 14. Tiểu thể tỳ (tuỷ trắng); 15. Các động mạch bút lông; 16. Bè tỳ; 17. Các nang bạch huyết tỳ (tuỷ trắng); 18. Các tiểu động mạch đi vào tuỷ đỏ; 19. Các bút lông động mạch.

6.4. Nhu mô tỳ còn gọi là *tuỷ tỳ* (pulpa splenica), màu đỏ sẫm, tạo bởi một khung mô liên võng, có chứa các tế bào máu gồm 2 phần:

– ***Tuỷ đỏ*** (pulpa rubra): nằm ở sát các bè tỳ, gồm một lưới liên võng nội mô (reticulum endotheliale) chứa mọi loại tế bào máu (tế bào lympho, bạch cầu đa nhân, hồng cầu và cả những mảnh vỡ hồng cầu bị phá huỷ), tạo nên những "*thừng tỳ*" (trước đây còn gọi là *cột Billroth*).

Xen giữa các thừng tỳ còn có các "*xoang tỳ*" (sinus plenici) chứa đầy máu tĩnh mạch và được bao quanh bởi các tế bào lưới nội mô; và các "*nhánh tỳ*" (rami splenici) là các nhánh của động mạch tỳ, và các "*bút lông*" (penicilli) là những

Ykhoaonline.com

nhánh phân chia của các tiểu động mạch trung tâm của tỳ thành từng chùm 3 – 6 mạch cho mô lưới.

– *Tuỷ trắng* (pulpa alba): nằm ở trong tuỷ đỏ, gồm rất nhiều các lympho bào, đơn bào và tương bào tụ tập quanh các động mạch trung tâm, tạo thành những đám nang trông giống như những hạch bạch huyết nhỏ, gọi là các *nang bạch huyết tỳ* (folliculi lymphatici splenici).

6.5. Sự phân bố tuần hoàn vi thể trong tỳ

Máu vào tỳ từ động mạch tỳ qua các nhánh lớn ở rốn tỳ chạy theo các bè tỳ rồi phân chia trong nhu mô tỳ cho các nhánh chạy vào trung tâm tuỷ trắng, gọi là *tiểu động mạch trung tâm* hay *động mạch nang bạch huyết* (A. lymphonoduli). Các động mạch này lại phân chia cho các nhánh vào tuỷ đỏ, gọi là các *tiểu động mạch bút lông*, tiếp xúc trực tiếp với các *thừng tỳ* (cột Billroth).

Các tĩnh mạch nhu mô dẫn lưu các *xoang tỳ* tập trung thành *những tĩnh mạch tỳ* lớn dần và thoát ra ở rốn tỳ.

7. MẠCH VÀ THẦN KINH TỲ

Động mạch tỳ, tĩnh mạch tỳ, thần kinh và các mạch bạch huyết của tỳ đều chạy trong 2 lá của dây chằng tỳ thận và họp thành cuống tỳ để đi vào rốn tỳ.

7.1. Động mạch tỳ (A. splenica) (Hình 19.13, bài tá tụy)

Động mạch tỳ là một nhánh của *thân động mạch bụng* (truncus coeliacus) chạy ngang sang trái dọc theo sau bờ trên của tụy, đến đuôi tụy thì vắt qua mặt trước đuôi tụy và cùng đuôi tụy nằm trong dây chằng tỳ thận. Tới gần rốn tỳ, thì động mạch tỳ chia thành 2 ngành cùng, mỗi ngành lại tách ra từ 2 đến 4 nhánh bậc 2, chạy vào rốn tỳ, gọi là *các nhánh tỳ* (rami splenici)

Nhánh bên: Trên đường đi dọc sau bờ trên tụy và ở cuống tỳ, động mạch tỳ và 2 ngành tận của nó tách ra những nhánh bên, gồm 3 loại:

– *Các nhánh tụy* cho thân và đuôi tụy (trong đó có *động mạch tụy lưng, động mạch tụy lớn, động mạch đuôi tụy*);

– *Các nhánh vị*, gồm có:

+ *Động mạch vị sau* (A.gastrica posterior), đi tới đáy vị;

+ *Các động mạch vị ngắn* (A.a. gastricae breves) tách từ đoạn cuối động mạch tỳ, đi ngược lên phần trên bờ cong lớn dạ dày (Hình 17.8).

+ *Động mạch vị mạc nối trái* (A. gastro omentalis sinistra) tách từ nhánh cùng dưới hoặc từ đoạn cuối động mạch tỳ, rồi chạy giữa 2 lá của mạc nối lớn, dọc theo bờ cong lớn dạ dày, để nối tiếp với *động mạch vị mạc nối phải* (A. gastro omentalis dextra) tạo thành vòng mạch bờ cong vị lớn (Hình 17.8).

Tai ban dep cua sach tai day

– Ngoài *các nhánh tỳ* là các *nhánh tận bậc II* chui vào rốn tỳ, còn có thể có 1 *động mạch cực trên tỳ* (không hằng định) tách trực tiếp từ động mạch tỳ hoặc từ 1 động mạch vị ngắn (Hình 18.7).

7.2. Tĩnh mạch tỳ (V. splenica)

Gồm 5 – 6 nhánh từ rốn tỳ đi ra, hợp lại thành 2 nhánh chính, rồi thành một tĩnh mạch tỳ đi theo ngược chiều động mạch tỳ, thường ở dưới động mạch và chạy sau bờ trên thân tụy, đến gần cổ tụy thì nhận thêm tĩnh mạch mạc treo tràng dưới tạo thành một thân chung tỳ – mạc treo tràng dưới, (DTGPQT vẫn gọi đoạn này là tĩnh mạch tỳ), trước khi hợp với tĩnh mạch mạc treo tràng trên thành tĩnh mạch cửa.

Tĩnh mạch tỳ chạy ở ngay phía trước tĩnh mạch thận trái, nên người ta có thể nối tĩnh mạch tỳ với tĩnh mạch thận trái, để cho máu của hệ tĩnh mạch cửa thoát vào hệ tĩnh mạch chủ trong điều trị bệnh tăng áp lực tĩnh mạch cửa. Trên đường đi tĩnh mạch tỳ cũng nhận những nhánh bên tương tự như động mạch tỳ: *các tĩnh mạch tụy* (Vv. pancreaticae), *các tĩnh mạch vị ngắn* (Vv. gastricae breves), *tĩnh mạch vị mạc nối trái* (V. gastroomentalis sinistra) (Hình 19.14, bài tá tụy).

7.3. Bạch huyết tỳ

Các mạch bạch huyết của tỳ gồm 2 toán:

Các mạch bạch huyết nông: bắt nguồn từ trong lớp áo xơ của tỳ, chạy ở ngoài nông, dưới áo thanh mạc của tỳ, rồi đổ vào các hạch tỳ ở ngoài rốn tỳ.

Các mạch bạch huyết sâu: bắt nguồn từ trong các bè tỳ, đi cùng các mạch máu trong tỳ, và thoát ra ở rốn tỳ, đổ vào các hạch bạch huyết ở đó.

Các mạch bạch huyết nông và sâu tập trung ở *các hạch tỳ* (nodi splenici, hay nodi lienales), nằm trong dây chằng thận tỳ, gần đuôi tụy. Rồi từ đó bạch huyết đi qua các hạch tụy trên (nodi pancreatici superiores), nằm dọc theo các mạch tỳ ở bờ trên thân tụy, để đổ về các hạch bạch huyết bụng (nodi coeliaci) ở quanh thân động mạch bụng. (Xem bài dạ dày và tá tụy).

7.4. Thần kinh của tỳ

Thần kinh chi phối tỳ là *đám rối tỳ* (plexus splenicus), tách ra từ *đám rối bụng* (plexus coeliacus), (trước đây còn gọi là "đám rối dương" hay "đám rối tạng"). Đám rối tỳ đi theo động mạch tỳ và cùng động mạch chui vào rốn tỳ để vào trong tỳ.

Vào trong tỳ, Kelliker phân biệt 2 loại sợi thần kinh: *các sợi cảm giác*: chui vào tuỷ tỳ, và *các sợi vận động* chi phối cho các sợi cơ trơn ở áo xơ và các bè tỳ. Nhờ các sợi này mà tỳ có thể co lại và tống máu ra ngoài.

Ykhoaonline.com

8. SỰ PHÂN CHIA CÁC MẠCH TỲ VÀ CẤU TRÚC PHÂN THUỲ TỲ (*)

– Vấn đề *phân thuỳ tỳ* đã được nêu lên đầu tiên bởi *Nguyễn Hữu* từ 1952, qua nghiên cứu sự phân chia của động mạch tỳ trên các khuôn đúc ăn mòn. Ông đã chia tỳ thành *2 nửa* cấp máu bởi hai ngành chia đôi tận cùng của động mạch tỳ. Mỗi "*nửa tỳ*" lại chia tiếp thành những "*địa hạt động mạch*" xếp chồng lên nhau như một "chồng đĩa", được cấp máu bởi những phân nhánh "*động mạch vào tỳ*" (artères pénétrantes) của hai ngành tận nói trên. Ông cũng là người đầu tiên áp dụng vấn đề này vào việc cắt tỳ bán phần thực nghiệm trên chó (1959).

Các đơn vị phân chia được gọi tên một cách dè dặt những năm 1952 – 1959 là "các địa hạt động mạch tỳ" (territoires artériels de la rate), nay đã được khẳng định lại là "các phân thuỳ động mạch" (segments artériels): Tỳ được chia thành 2 "*nửa tỳ*" (hémirates) sau (hay trên) và trước (hay dưới), và 6 "***phân thuỳ động mạch***" (segments arteriels) (Hình 18.6). [Nguyễn Hữu, Atlas de schémas d'anatomie, web–anat/index. htm., Internet 2000.]

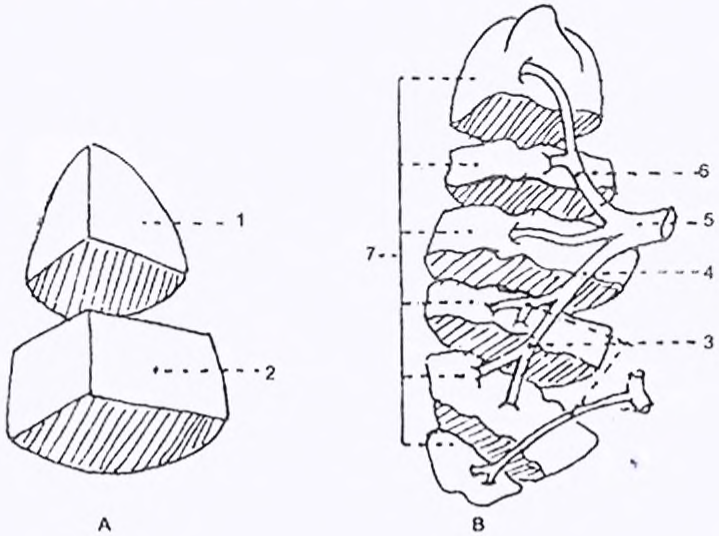

Hình 18.6. Phân thuỳ động mạch tỳ (theo Nguyễn Hữu)

A. Các nửa tỳ (hémirates) B. Các phân thuỳ động mạch tỳ (segments arterieis)

1. Nửa tỳ sau (hay trên); 2. Nửa tỳ trước (haydưới); 3. Các nhánh ĐM vào rốn tỳ (artè res pénétrantes) hay ĐM phân thuỳ); 4. Nhánh chia đôi trước (hay dưới) của ĐM tỳ; 5. Động mạch tỳ; 6. Nhánh chia đôi sau (hay trên) của ĐM tuỳ; 7. Các phân thuỳ động mạch.

Tai ban dep cua sach tai day

– Tiếp theo Nguyễn Hữu, phân thuỳ động mạch tỳ đã được khá nhiều các tác giả nghiên cứu (Simionescu 1960, Clausen 1961, Verresen 1963, Gutierrez Cubillos 1969, Gupta và CS 1976, Dixon và CS 1980, Voboril 1982, Redmond 1989, David Liu và CS 1996, Fingerhut 1997, Garelia 1998).

Cho đến nay kết quả vẫn rất khác nhau giữa các tác giả, với ***số phân thuỳ thay đổi từ 2 – 10.*** Theo chúng tôi, lý do là vì: 1) Quan niệm và tiêu chuẩn về động mạch phân thuỳ chưa được thống nhất giữa các tác giả; 2) Cách phân chia động mạch tỳ lại rất thay đổi tuỳ theo cá thể, phức tạp thêm bởi sự có mặt của các động mạch cực, và sự kết hợp với các nhánh cho dạ dày của các "động mạch vào tỳ".

– ***Trịnh Văn Minh và Đặng Đình Nhân*** đã có dịp tìm hiểu khá kỹ vấn đề này từ những năm 1963 – 1965 (công trình không in, do điều kiện sơ tán chiến tranh) với một số nhận xét như sau (Hình 18.7):

1) Hình thể của tỳ, cũng như *sự phân chia* và phát triển tương đối *của các nhánh mạch vào tỳ rất thay đổi tuỳ theo cá thể.*

2) *Các phân nhánh động mạch ở rốn tỳ không luôn luôn đi đôi với tĩnh mạch, và không hằng định bằng tĩnh mạch*: 1 tĩnh mạch ở rốn tỳ có thể có 2 động mạch đi kèm, hay ngược lại không có động mạch đi kèm và chỉ khi vào sâu trong tỳ mới gặp một động mạch đi kèm, xuất phát từ một nguyên ủy ở xa nó (Hình 18.7 B). Vậy số động mạch chui vào rốn tỳ có thể bằng, hoặc ít hơn, hay nhiều hơn số tĩnh mạch.

3) Do đó, ***các tác giả đã đề nghị một cách phân thuỳ phối hợp động tĩnh mạch tỳ*** (segmentation arterio veineuse de la rate).

4) Qua số lượng tiêu bản nghiên cứu còn hạn chế trong thời gian đó, – (27 tiêu bản ăn mòn tỳ, được phẫu tích và vẽ lại cẩn thận các cuống mạch, trước khi làm tiêu bản ăn mòn)–, sơ bộ bước đầu có thể tạm kết luận:

Ngoài một động mạch cực sau, hay trên hoặc cực trước, hay dưới không hằng định, (thường chỉ là 1 nhánh phụ nhỏ, ít nhiều nối tiếp với 1 – 2 động mạch phân thuỳ chính ở trong tỳ: Hình 18.7C), thì số *nhánh động mạch chui vào rốn tỳ* (artères pénétrantes) có thể thay đổi từ *4 – 7 nhánh.* Song nếu xét phối hợp với số tĩnh mạch đi kèm, thoát ra ở rốn tỳ, thì chỉ có ***5 phân thuỳ động tĩnh mạch tỳ*** (segments artério veineux), kích thước, hình thể và giới hạn không đều, và không luôn luôn theo những mặt phẳng song song như chồng đĩa của Nguyễn Hữu (Hình 18.7).

* [Số tĩnh mạch thoát ra ở rốn tỳ luôn hằng định (5), còn số động mạch vào rốn tỳ thường ít nhiều thay đổi (4 – 7), vì động mạch có thể phân chia sớm muộn khác nhau trước khi vào tỳ].

Ykhoaonline.com

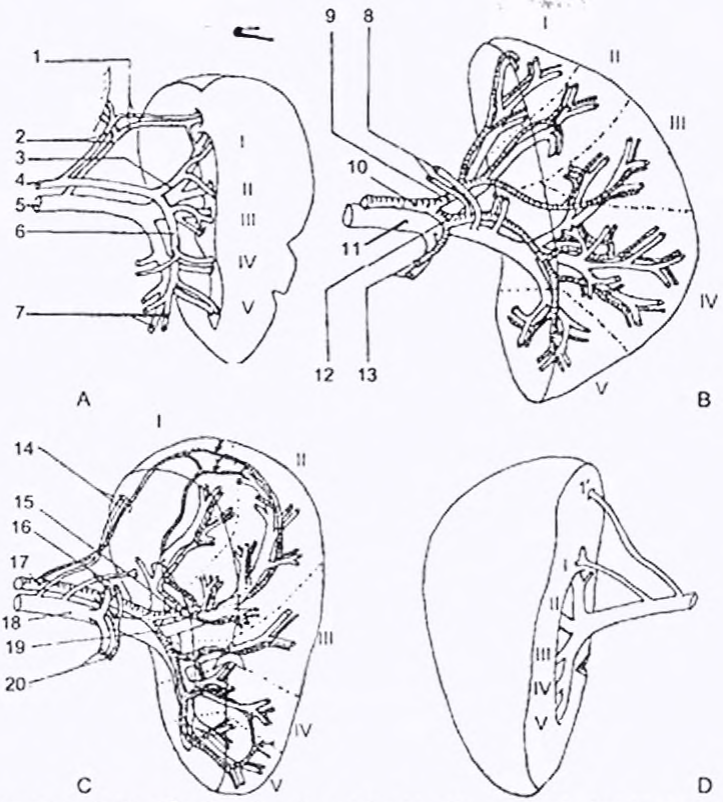

Hình 18.7. Một số biến dổi giải phẫu về sự phân chia động mạch tỷ và phân thuỷ động tĩnh mạch tỷ. Nhận xét trên 4 tiêu bản ăn mòn và phẫu tích khác nhau.
(theo Trịnh Văn Minh và Đặng Đình Nhân, 1963–65).

A. Phân chia ĐM – TM tỷ tương đối điển hình, trên một tiêu bản phẫu tích: 5 ĐM/5 TM vào tỷ (cho 5 PT tỷ).

B. Phân ly ĐM – TM vào tỷ, trên 1 tiêu bản ăn mòn: 6 ĐM/5 TM. Tách đôi ĐM phân thuỷ IV (2 ĐM/1 TM); và đảo ngược nguyên ủy ĐM – TM phân thuỷ III (ĐM từ nhánh sau ĐM tỷ, TM từ nhánh trước TM tỷ).

C. Phân chia và nối tiếp thất thường ĐM tỷ trong tỷ, trên một tiêu bản ăn mòn: 4 ĐM/5TM vào tỷ (cho 5 PT tỷ). (Phân thuỷ I: nhận 1 ĐM cực trên và 2 nhánh trong tỷ, tách từ ĐM phân thuỷ II. Phân thuỷ IV: nhận thêm 1 nhánh nối trong tỷ tách từ ĐM phân thuỷ III).

D. Sự chia 5 tương đối hằng định của TM tỷ vào tỷ, mặc dù biến dổi thất thường của ĐM, trên cùng một tiêu bản C: phẫu tích, nhìn từ sau (D), trước khi bơm nhựa, làm tiêu bản ăn mòn (C).

Nhận xét thêm: – Sự thay đổi về hình thể tỷ (B: hình tháp điển hình, sau bé trước to; A, C, D: hình tháp đảo ngược, sau to trước bé); – Sự thay đổi về kích thước và hình thể các phân thuỷ tỷ, (đặc biệt PT III hình chêm trên tiêu bản B, C). – Sự thay đổi về số ĐM chui vào rốn tỷ (artères pénétrantes của Nguyễn Hữu) và sự tương đối hằng định về số TM thoát ra từ rốn tỷ: cho phép xác định 5 phân thuỷ động – tĩnh mạch tỷ.

1. Động và tĩnh mạch cực sau (không hằng định); 2. Các mạch vi ngắn; 3. Ngành sau (hay trên) ĐM tỷ; 4. Động mạch tỷ; 5. Tĩnh mạch tỷ; 6. Ngành trước (hay dưới) ĐM tỷ; 7. Các mạch vi mạc nối trái; 8. Các mạch vi ngắn; 9. Ngành sau (hay trên) ĐM tỷ; 10. ĐM tỷ; 11. TM tỷ; 12. Ngành trước (hay dưới) ĐM tỷ; 13. Các mạch vi mạc nối; 14. Động và tĩnh mạch cực sau (không hằng định); 15. Ngành sau (hay trên) ĐM tỷ; 16. Các mạch vi ngắn; 17. Động mạch tỷ; 18. Tĩnh mạch tỷ; 19. Ngành trước (hay dưới) ĐM tỷ; 20. Các mạch vi mạc nối trái.

Tai ban dep cua sach tai day

– Những nghiên cứu gần đây của ***Nguyễn Xuân Thuỳ và Trần Bình Giang*** (1999 – 2001) đã cho những kết quả khác nhau qua 2 báo cáo khác nhau: ***5 hoặc 3*** nhánh động mạch vào rốn tỳ trên 50 tiêu bản phẫu tích, (Tập san Ngoại khoa, tập XXXIV, 1/1999); Song ***4 hoặc 5*** nhánh, trên 50 tiêu bản ăn mòn, (Báo cáo Đại hội Ngoại khoa Việt Nam 10/1999).

– Trong khi theo ***Nguyễn Văn Tuyên và Nguyễn Lung*** (1999) thì tỳ có tới ***5 – 9 phân thuỳ*** động mạch tỳ.

– Lý do của sự thay đổi khác nhau đó, của cùng tác giả và giữa các tác giả khác nhau, vẫn nằm trong tình trạng chung (về số "động mạch vào rốn tỳ" được "*gọi là động mạch phân thuỳ*") mà chúng tôi đã phân tích ở trên. Vậy vấn đề phân thuỳ tỳ cần được tiếp tục nghiên cứu một cách đầy đủ và nhận xét một cách chính xác hơn, về cả 2 mặt động – tĩnh mạch, với những hình ảnh và sơ đồ minh hoạ cụ thể hơn. Cho đến nay, theo kết quả nghiên cứu riêng của chúng tôi, với những hình minh hoạ cụ thể đã nêu: Số phân thuỳ riêng theo động mạch vào tỳ không thật hằng định; và số ***5 phân thuỳ chung động tĩnh mạch*** vẫn là chắc chắn hơn cả. (Hình 18.7).

Ykhoaonline.com

19. TÁ TRÀNG VÀ TỤY

(Duodenum & pancreas)

Tá tràng (duodenum) và *tụy* (pancreas) là hai tạng có liên hệ mật thiết với nhau về mặt giải phẫu, sinh lý và bệnh lý nên thường được mô tả chung thành một khối gọi là khối tá tụy

Dưới đây chúng ta sẽ mô tả những đặc điểm riêng về hình thể và cấu tạo của mỗi tạng, rồi sẽ xét đến liên quan và mạch thần kinh chung của cả 2 tạng.

A. TÁ TRÀNG

(Duodenum)

Tá tràng là khúc đầu của ruột non đi từ môn vị đến *góc tá hỗng tràng* (flexura duodeno jejunalis). Như tên gọi của nó, tá tràng dài khoảng 12 đốt ngón tay (25cm), và là khúc ngắn nhất, rộng nhất và cố định nhất của ruột non. Đường kính tuỳ khúc đo được từ 15 – 17mm.

Lúc phôi thai tá tràng còn di động và được treo vào thành bụng sau bởi mạc treo tá tràng. Nhưng sau tá tràng và mạc treo của nó đã dính vào thành bụng sau nên trở thành cố định và trông như bị trật ra sau phúc mạc.

1. VỊ TRÍ, HÌNH THỂ NGOÀI VÀ PHÂN ĐOẠN (Hình 19.1)

Tá tràng nằm sát thành bụng sau, trước cột sống, các mạch máu lớn và thận phải, một phần ở trên rễ mạc treo đại tràng ngang một phần ở dưới, toàn bộ nằm trên mức rốn.

Tá tràng có hình giống như chữ C, ôm lấy đầu tụy và có thể chia làm 4 phần hay 4 khúc (phân chia theo hình thể):

1.1. Phần trên (pars superior) hay khúc I tá tràng (D1)

Dài độ 5cm, hơi chếch lên trên ra sau và sang phải, ngang mức đốt sống thắt lưng TL 1.

2/3 đầu di động cùng môn vị và phình to thành "*bóng tá tràng*" (ampulla), trước đây còn gọi là "*hành tá tràng*" (theo DTGP Pháp cũ "bulbe duodénal");

1/3 sau cố định, tiếp với phần xuống bởi một *góc gấp tá tràng trên* (flexura duodeni superior).

1.2. Phần xuống (pars descendens) hay khúc II tá tràng (D2)

Dài độ 7,5cm chạy thẳng xuống ở trước phần trong thận phải, dọc theo bờ phải cột sống thắt lưng, từ đốt thắt lưng 1 đến ngang mức bờ dưới đốt thắt lưng 3 thì

Tai ban dep cua sach tai day

tiếp với phần ngang bởi một góc gấp khúc thứ 2 gọi là "*góc gấp tá tràng dưới*" (flexura duodeni inferior).

1.3. Phần ngang (pars horizontalis) hay khúc III tá tràng (D3)

Dài 5 – 10cm, vắt ngang trước cột sống thắt lưng từ phải sang trái; ngang mức sụn gian đốt thắt lưng 3 – 4, đè lên trước động mạch chủ bụng và tĩnh mạch chủ dưới, ở ngay trên mức rốn. Động mạch mạc treo tràng trên ở trước, và động mạch chủ ở sau tạo thành một gọng kìm động mạch, kẹp lấy khúc III tá tràng. Do nằm trước cột sống nên khúc này cũng dễ bị thương tổn trong các va chạm ở bụng.

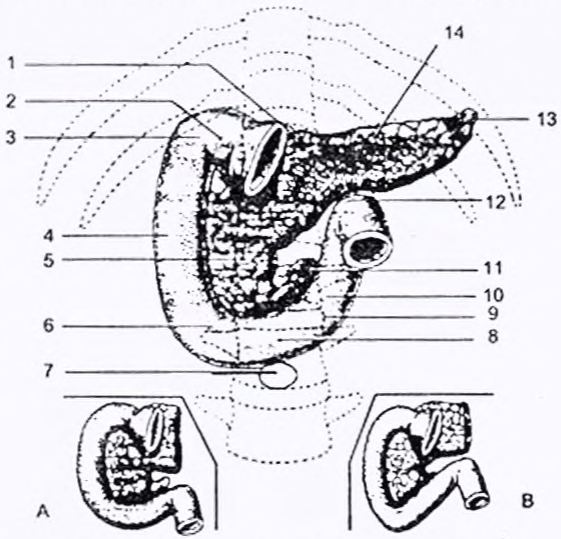

Hình 19.1. Tá tràng và tụy. Hình thể, vị trí (theo P. Kamina)

A. Tá tràng hình chữ C; B. Tá tràng hình chữ V

1. Ụ mạc nối; 2. Phần trên (khúc I) tá tràng; 3. Góc tá tràng trên; 4. Phần xuống (khúc II) tá tràng; 5. Đầu tụy; 6. Góc tá tràng dưới; 7. Rốn; 8. Phần ngang (khúc III) tá tràng; 9. Góc dưới trái; 10. Phần lên (khúc IV) tá tràng; 12. Góc tá hỗng tràng; 13. Đuôi tụy; 14. Thân tụy.

1.4. Phần lên (pars ascendens) hay khúc IV tá tràng (D4)

Dài độ 2,5cm, chạy chếch lên trên và hơi sang trái, ở trước và bên trái động mạch chủ, lên tới ngang mức bờ trên đốt sống thắt lưng 2, thì quặt ra trước, tiếp với hỗng tràng, tạo thành *góc gấp tá hỗng tràng* (flexura duodeno jejunalis). Góc nằm ở dưới *mặt phẳng qua môn vị* (planum transpyloricum) độ 1cm. Có mạc treo tiểu tràng bám vào góc tá hỗng tràng, và dọc theo bờ phải phần lên.

2. PHÂN ĐOẠN THEO SỰ CỐ ĐỊNH

Theo sự cố định (hay dính) của phúc mạc, tá tràng còn được chia làm 2 đoạn:

– **Đoạn di động**: gồm 2/3 khúc đầu phình to, gọi là "*bóng tá tràng*" (hay

Ykhoaonline.com

"*hành tá tràng*"), di động cùng với môn vị, và cùng được treo ở trên bởi 2 lá của mạc nối nhỏ và ở dưới bởi 2 lá của mạc nối lớn.

– **Đoạn cố định**: gồm các phần còn lại của tá tràng, ôm lấy đầu tụy và cùng với đầu tụy dính vào thành bụng sau bởi *mạc dính tá tụy*, trước đây còn gọi là "mạc Treitz". Riêng góc tá hỗng tràng còn được treo vào thành bụng sau bởi *cơ treo tá tràng* (musculus suspensorius duodeni), trước đây còn gọi là "cơ Treitz".

* [*Cơ treo tá tràng* được mô tả đầu tiên bởi Treitz (1853). Bản chất cấu tạo của nó đã được tranh cãi bởi nhiều tác giả khác nhau. Một số, Lockwood 1886, Low 1907 coi 2 phần mô tả bởi Treitz như một cơ hai bụng, gồm a) Một dải sợi cơ vân từ cơ hoành gần lỗ thực quản tận hết ở mô liên kết cạnh thân động mạch bụng, và b) Một dải sợi cơ trơn từ tá tràng tới hoà lẫn với mô liên kết nói trên. Một số khác, Haley và Peden 1943 lại tả nó xuất phát từ trụ hoành phải; Song Jit 1952,1977 vẫn ủng hộ quan điểm đầu tiên của Treitz].

3. HÌNH ẢNH XQUANG (Hình 19.2)

Hình 19.2. Ảnh chụp X quang phần môn vị dạ dày, tá tràng và hỗng hồi tràng một giờ sau bữa ăn baryt (theo Gray)

Tai ban dep cua sach tai day

Mặc dù được cố định như trên, tá tràng vẫn ít nhiều bị sa xuống theo tư thế: khi soi điện quang cho một người ở tư thế đứng (sau khi uống chất cản quang) thì thấy các phần của tá tràng xuống thấp hơn ở tư thế nằm bằng khoảng chiều cao của 1 đốt sống thắt lưng.

Khi nằm, hình ảnh tá tràng trông giống như một quai mở ở góc trên trái. Đường viền của quai không thẳng mà lồi lõm hình tua răng cưa, trông giống như một vòng hoa. "*Bóng*" hay "*hành*" tá tràng có hình tam giác, đáy quay về phía môn vị, đỉnh quay sang phải. Khi bị loét thì hành tá tràng bị biến dạng, không còn hình tam giác.

Do tá tràng ôm lấy đầu tụy, nên khi bị u đầu tụy, thì khung tá tràng cũng bị doãng to.

4. CẤU TẠO CHUNG CỦA THÀNH RUỘT NON VÀ TÁ TRÀNG

Cũng như các đoạn khác của ống tiêu hoá ở trong ổ bụng, thành tá tràng, và thành ruột non nói chung có 5 lớp từ ngoài vào trong:

– **Áo thanh mạc** (tunica serosa): là phúc mạc tạng bao bọc ngoài cùng.

Ở đoạn di động, phúc mạc phủ 2 mặt tá tràng liên tiếp ở bờ trên với 2 lá mạc nối nhỏ, ở bờ dưới với 2 lá mạc nối lớn.

Ở đoạn cố định mặt sau tá tràng đã dính cùng tụy vào lá thành bụng sau và trở thành *mạc dính tá tụy*.

Ở các khúc ruột non khác: phúc mạc bọc kín các mặt và chỉ để hở bờ bám của mạc treo.

– **Tấm dưới thanh mạc** (tela subserosa) là lớp mô liên kết rỗ mỏng dính thanh mạc vào lớp cơ.

– **Áo cơ** (tunica muscularis) của tá tràng và của phần đầu tiểu tràng dày hơn phần cuối gồm 2 lớp cơ trơn: *lớp thớ cơ dọc* mỏng ở ngoài, *lớp thớ cơ vòng* dày ở trong.

– **Tấm dưới niêm mạc** (tela submucosa): là một mô liên kết nhão chứa nhiều mạch máu và thần kinh.

– **Áo niêm mạc** (tunica mucosa): ở tá tràng và ở phần trên tiểu tràng dày hơn và giầu mạch máu hơn là ở phần dưới. Có *lá cơ niêm* (lamina muscularis mucosae) lót ở dưới.

* [5 lớp cấu tạo như trên là kể chi tiết theo N.A. 1985 và T.A. 1997. Đa số các tác giả Anh Mỹ và Pháp chỉ kể 4 lớp: thanh mạc, áo cơ, dưới niêm mạc và niêm mạc. (vì đã ghép tấm dưới thanh mạc với lớp thanh mạc thành một). Còn các tác giả Nga (Sinelnikov) lại chỉ kể 3 lớp chính: thanh mạc, cơ, và niêm mạc, (vì đã ghép lớp dưới niêm mạc với niêm mạc thành một)].

5. HÌNH THỂ TRONG NIÊM MẠC RUỘT NON VÀ TÁ TRÀNG

Trước khi xét đến niêm mạc tá tràng là khúc đầu của ruột non ta hãy tả tính chất chung của cả niêm mạc ruột non.

Ykhoaonline.com

5.1. Hình thể trong của niêm mạc ruột non nói chung

Màu đỏ hồng có những *nếp vòng*, và khắp bề mặt được phủ kín bởi những lông nhỏ như nhung gọi là các *mao tràng*.



Hình 19.3. Các nếp vòng ở niêm mạc đoạn đầu hỗng tràng (theo Gray)

Hình 19.4. Thiết đồ qua một nếp vòng niêm mạc ruột non (theo Gray)
1. Mao tràng; 2. Cơ niêm; 3. Tấm dưới niêm mạc; 4. Lớp cơ vòng.

Tai ban dep cua sach tai day

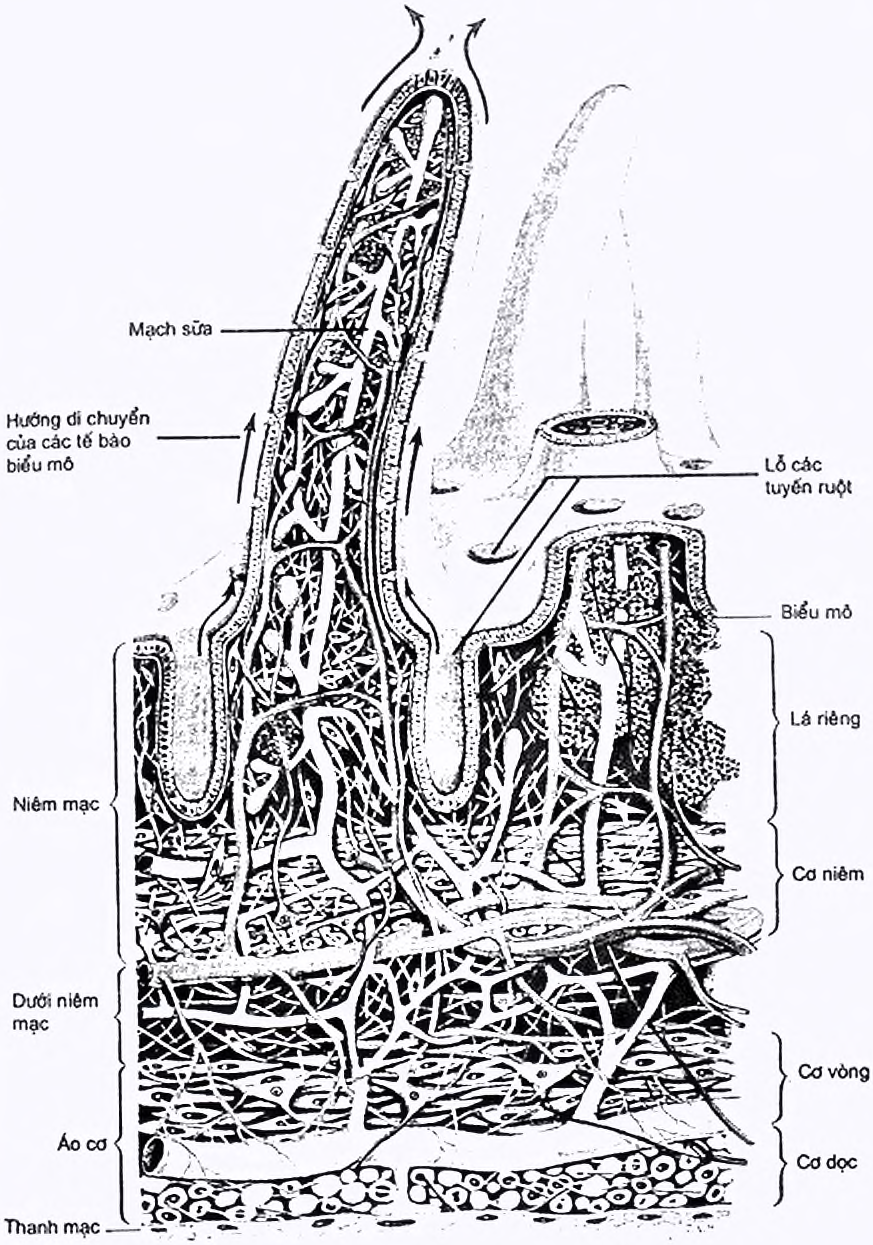

Hình 19.5. Cấu trúc trong không gian 3 chiều của mao tràng và các lớp chính của thành ruột
(theo Gray)

Ykhoaonline.com

5.1.1. Các nếp vòng (plicae circulares)

DTGP cũ còn gọi là các "*van tràng*" (valves of Kerkring), là những nếp ngang lớn, khác các nếp nhăn ở dạ dày là có mặt thường xuyên và không bị xoá mất khi căng ruột. (Hình 19.3). Phần lớn dài khoảng 1/2 hay 2/3 chu vi ruột, một số làm thành một vòng kín, một số chẽ đôi và liên tiếp với các nếp khác, một số hướng xoáy ốc dài hơn 1 vòng, đôi khi 2 – 3 vòng. Nếp lớn nhất sâu khoảng 8mm, song phần lớn nông hơn. Các nếp lớn nhỏ xếp xen kẽ nhau.

Các nếp vòng không có ở đoạn đầu tá tràng và chỉ bắt đầu xuất hiện ở khoảng 2,5 – 5cm cách môn vị. Từ dưới chỗ đổ vào ống mật chủ và ống tụy, các nếp rất lớn và rất gần nhau.

Ở nửa đầu của hỗng tràng các nếp cũng lớn và nhiều, song từ đó đến giữa hỗng tràng thì các nếp nhỏ đi rất nhiều, và tới phần cuối hồi tràng thì hầu như không còn; nên đoạn ruột này cũng mỏng hơn tá tràng và hỗng tràng.

Các nếp vòng có tác dụng làm chậm dòng qua của thức ăn và làm tăng diện tích hấp thu.

5.1.2. Các mao tràng (villi intestinales)

Có thể gọi nôm na là "các lông ruột", (DTGP Đỗ Xuân Hợp cũ còn gọi là "*nhung mao*"): là những tua nhỏ như *lông*, chứa các mạch máu và mạch bạch huyết, lồi vào trong niêm mạc của toàn bộ ruột non làm cho bề mặt của niêm mạc trông như nhung. Mỗi mao tràng được cấu tạo bên ngoài là lớp thượng bì ruột, bên trong là mô liên kết có chứa các mạch máu và 1 – 2 mạch bạch huyết gọi là *mạch sữa* (lacteal), có nhiệm vụ hấp thu các dưỡng chấp (Hình 19.5).

Các mao tràng lớn và nhiều ở tá tràng và hỗng tràng, nhỏ hơn và ít hơn ở hồi tràng. Ở đoạn đầu của tá tràng, chúng là những cấu trúc rộng trông như những nếp nhăn, chuyển thành hình lá ở đoạn cuối tá tràng và đoạn đầu hỗng tràng; sau đó chuyển dần thành hình ngón tay, ngắn hơn ở đoạn cuối hỗng tràng và hồi tràng. Mật độ cũng thay đổi từ 10 – 40 lông một mm vuông và cao từ 0,5 – 1mm. Các mao tràng làm tăng diện tích của ruột lên 8 lần.

Ngoài ra niêm mạc ruột non còn có

5.1.3. Các nang bạch huyết (folliculi lymphatici)

Gồm 2 loại chính (Hình 19.6):

– *Các nang bạch huyết đơn* (folliculi lymphatici solitari) nhỏ, nằm rải rác ở khắp niêm mạc ruột non song nhiều nhất ở phần dưới hồi tràng.

– *Các nang bạch huyết chùm* (folliculi lymphatici aggregati) hay mảng Payer, là những mảng tập hợp bạch huyết có hình tròn hoặc bầu dục dài 2 – 10cm, nằm dọc theo trục ruột, thường ở phần xa chỗ bám của mạc treo tiểu tràng. Nang to nhất và có nhiều nhất ở hồi tràng. Cũng có ở đầu xa hỗng tràng, nhưng nhỏ, tròn và ít. Đôi khi cũng thấy ở tá tràng.

Tai ban dep cua sach tai day

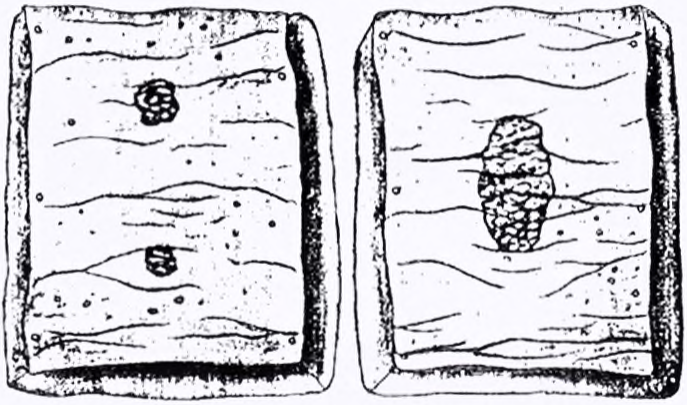

Hình 19.6. Các nang bạch huyết chùm ở đoạn đầu (A) và đoạn cuối (B) hồi tràng
(Những chấm nhỏ là những nang bạch huyết đơn) (theo Gray)

5.2. Đặc điểm riêng của niêm mạc tá tràng

Niêm mạc tá tràng còn có những cấu trúc riêng mà niêm mạc tiểu tràng nói chung không có:

– ***Nếp dọc tá tràng*** (plica longitudinalis duodeni) là một nếp niêm mạc ở thành trong phần xuống tá tràng, ở trên *nhú tá tràng lớn*, có thể do liên quan với ống mật chủ.

– ***Nhú tá tràng lớn*** (papilla duodeni major) (Hình 19.7, 19.9), (DTGP cũ còn gọi là "*cục ruột lớn*", tiếng Pháp "grande caroncule" hay tiếng Anh "Santorini's major caruncle"), là một nhú hình nón nổi lên ở thành sau trong phần xuống tá tràng, ở chỗ nối 2/3 trên và 1/3 dưới, cách môn vị khoảng 8 – 10cm. Đỉnh nhú có lỗ đổ vào của *bóng gan tụy* (ampulla hepato pancreatica), (DTGP cũ còn gọi là "*bóng Vater*"), là một ống tận chung hơi phình to của ống mật chủ và ống tụy chính, chạy chếch trong thành tá tràng, và được bao quanh bởi *cơ thắt bóng* (sphincter ampullae), (DTGP cũ còn gọi là "*cơ thắt Oddi*"). Khi bóng không có (20 – 38% trường hợp) thì ống mật chủ và ống tụy chính đổ thẳng vào lòng ruột bởi 2 lỗ riêng.

– ***Nhú tá tràng bé*** (papilla duodeni minor) (Hình 19.9), (DTGP cũ gọi là "*cục ruột bé*", tiếng Pháp "petite caroncule", hay tiếng Anh "Santorini's minor caruncle"), tương ứng với chỗ đổ vào tá tràng của ống tụy phụ, ở trên nhú tá lớn độ 2 – 3cm, và hơi lệch ra trước hơn, nhú tá bé có khi không có.

– ***Các tuyến tá tràng*** (glandulae duodenales) cũng là một đặc điểm của niêm mạc tá tràng, chỉ có ở tá tràng, ngoài *các tuyến ruột* (glandulae intestinales), chung cho các phần khác của ruột non và tá tràng. (Xem mục 6 tiếp theo).

Ykhoaonline.com

Hình 19.7. Hình thể trong phần xuống (khúc II) tá tràng

Nhú tá tràng lớn và nếp dọc tá tràng (theo Gray).

6. CẤU TẠO MÔ HỌC CỦA NIÊM MẠC RUỘT NON VÀ TÁ TRÀNG

Niêm mạc ruột non được cấu tạo bởi 3 lớp từ ngoài vào trong, (xem Hình 15.2.C, bài Đại cương hệ tiêu hoá, và Hình 19.5):

Ngay sát dưới niêm mạc là *lá cơ niêm* (lamina muscularis mucosae) gồm 2 lớp sợi cơ trơn. Sợi dọc ở ngoài và sợi vòng ở trong. Lớp sợi vòng ăn sâu vào các nếp vòng.

Trong lá cơ niêm là *lá riêng* (lamina propria), là một mô lưới, có các nguyên bào sợi và các sợi, các tế bào lympho, các mạch máu, mạch bạch huyết và các sợi thần kinh không myelin. Các tế bào lympho tập trung lại ở một số vùng thành các nang bạch huyết đơn và các nang bạch huyết chùm.

Trong lá riêng là *màng đáy* đỡ *biểu mô* bao gồm chủ yếu những tế bào trụ cao.

Đổ vào bề mặt niêm mạc, ở giữa các mao tràng, có các "*tuyến ruột*", là những tuyến ống đơn, trước đây DTGP cũ vẫn quen gọi là "*tuyến Lieberkuhn*".

Ở tá tràng còn có những tuyến nhầy, hình ống tổ ong gọi là các "*tuyến tá tràng*", trước đây DTGP cũ vẫn quen gọi là "*tuyến Brunner*".

* [– ***Các tuyến ruột*** (glandulae intestinales) còn gọi là "*tuyến* hay *hốc Lieberkuhn*", (crypts of Lieberkuhn): có rất nhiều ở mọi phần của niêm mạc ruột non. Đó là những tuyến ống đơn thẳng góc với bề mặt và đổ vào bề mặt niêm mạc bởi những lỗ nhỏ hình tròn, có thể nhìn được bằng kính lúp như những chấm nhỏ, xen giữa các mao tràng. Thành tuyến mỏng gồm một biểu mô trụ nằm trên màng đáy, kèm theo một đám rối mao mạch niêm mạc phong phú. Các tế bào lát tuyến gồm các tế bào chưa biệt hoá (indifferentiated cells), các tế bào sinh men (của Paneth) và các tế bào nội tiết ruột ưa crôm hoặc ưa bạc.

Tai ban dep cua sach tai day

+ *Các tế bào chưa biệt hoá* nhiều nhất, tăng sinh theo kiểu gián phân, di chuyển lên trên, thoát ra ngoài tuyến dọc theo các lỗ mao tràng, biệt hoá thành các tế bào trụ hấp thu hoặc tế bào hình đài. Chúng có thể lên đến đỉnh mao tràng và rụng ở đó. Do đó lớp biểu mô phủ mao tràng luôn luôn đổi mới. Khi không chia chúng tiết dịch theo cả hai kiểu bán huỷ (apocrine) và bất huỷ (merocrine). Các tế bào chưa biệt hoá ở các tuyến ruột tăng sinh với tỷ lệ 1 cho 100 tế bào mỗi giờ và là một trong những mô tăng sinh nhanh nhất trong cơ thể.

+ *Các tế bào sinh men* (của Paneth) có nhiều ở phần sâu của các tuyến ruột, đặc biệt ở tá tràng. Chúng là nguồn sản xuất ra các men tiêu hoá ở thành ruột non.

+ Trong số những tế bào lát các tuyến ruột, và ít gặp hơn trong số những tế bào phủ các mao tràng, có những *tế bào ruột ưa crôm* hoặc *ưa bạc* (entero chromaffin cells or argentaffin cells), thuộc *hệ thống nội tiết vị tụy tiểu tràng* (gastro entero pancreatic endocrine system).

– ***Các tuyến tá tràng*** (glandulae duodenales), còn gọi là "*tuyến Brunner*" chỉ có ở tá tràng, nằm trong mô liên kết rỗ dưới niêm mạc, và xuyên qua lá cơ niêm. Tuyến lớn nhất và nhiều nhất ở gần môn vị, hợp thành một lớp gần hoàn chỉnh ở phần trên và nửa đầu phần xuống (khúc I, II) tá tràng, sau đó giảm dần và biến mất ở chỗ giáp giới tá tràng và hỗng tràng. Đó là những tuyến ống chùm, kép, nhỏ, có vẻ chỉ chứa một loại tế bào ngoại tiết, là loại tế bào tiết nhầy điển hình].

B. TỤY
(Pancreas)

Tụy (pancreas) là một tuyến tiêu hoá vừa ngoại tiết vừa nội tiết, màu trắng hồng, chạy ngang qua thành sau ổ bụng từ tá tràng đến tỳ. Tụy dài 12 – 15cm, cao 6cm, dày 3cm, nặng 70 – 80g.

Về ngoại tiết, tụy tiết ra dịch tụy có các men tiêu hoá như amylase, lypase, trypsin, đổ vào tá tràng để tiêu hoá các chất đường, mỡ và đạm.

Về nội tiết, tụy tiết ra các chất insuline và glucagon đổ thẳng vào máu, có tác dụng chuyển hoá đường trong cơ thể.

Từ phôi thai 2 nụ tụy đều phát sinh từ tá tràng, nụ tụy bụng lại gắn liền với nụ gan nên khi trưởng thành tụy cũng liên quan chặt chẽ với tá tràng, và với ống mật chủ là ống tiết của gan.

1. VỊ TRÍ VÀ HÌNH THỂ NGOÀI (Hình 19.8)

Đi từ tá tràng đến tỳ, tụy nằm vắt ngang trước cột sống thắt lưng, hơi chếch lên trên và sang trái, một phần lớn ở tầng trên mạc treo đại tràng ngang, và một phần nhỏ ở tầng dưới.

Do phát triển đi lên trong mạc treo vị sau, nên khi trưởng thành tụy đã nằm ở sau túi mạc nối và sau dạ dày, trong vùng thượng vị và vùng hạ sườn trái.

Tụy trông giống như hình một cái búa dẹt gồm 4 phần: *đầu, cổ, thân và đuôi*.

Ykhoaonline.com

1.1. Đầu tụy (caput pancreatis)

Dẹt từ trước ra sau, nằm trong khung tá tràng; bờ trên có phần trên (khúc I) tá tràng gối lên, các bờ chu vi khác lõm thành giãn ôm lấy tá tràng ví như một vành xe ôm lấy lốp xe (Hình 19.8).

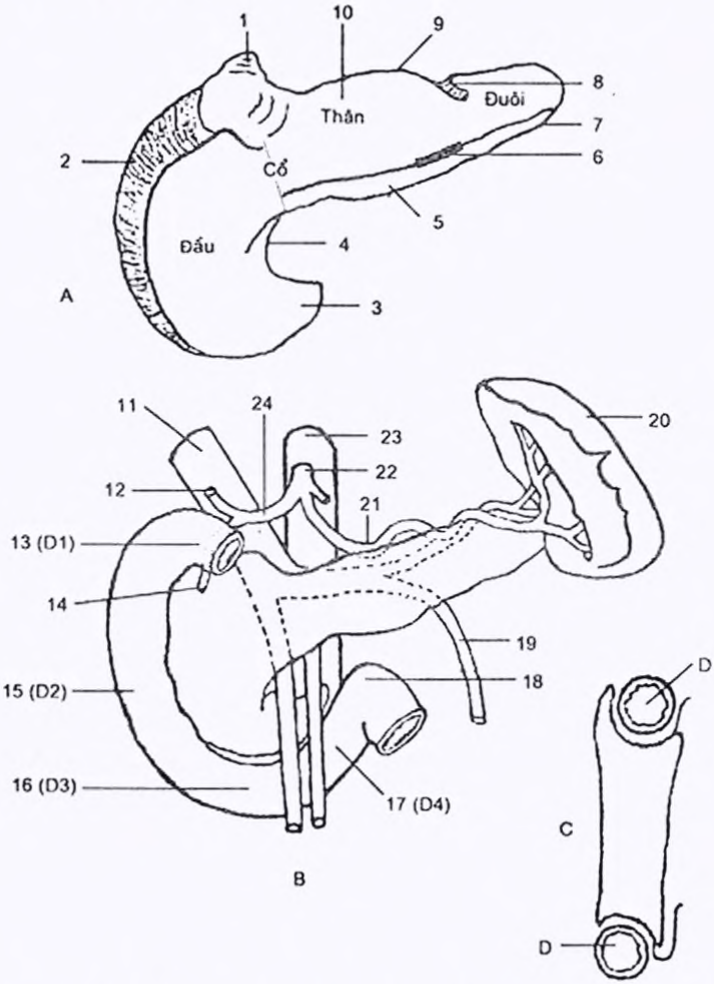

Hình 19.8. Hình thể ngoài tụy và liên quan giữa tụy và tá tràng (theo Nguyễn Hữu)

A. Tụy nhìn mặt trước. B. Liên quan với tá tràng. C. Thiết đồ đứng dọc qua đầu tụy và tá tràng

1. U mạc nối; 2. Rãnh quanh đầu tụy ôm lấy tá tràng; 3. Mỏm móc; 4. Khuyết tụy; 5. Mặt dưới; 6. Bờ trước (có rễ mạc treo đại tràng ngang bám); 7. Bờ dưới; 8. Rãnh ĐM tỳ; 9. Bờ trên; 10. Mặt trước; 11. Tĩnh mạch cửa; 12. Động mạch gan riêng; 13. Phần trên tá tràng (D1). 14; ĐM vị tá tràng; 15. Phần xuống tá tràng (D2); 16. Phần ngang tá tràng (D3); 17. Phần lên tá tràng; 18. Góc tá hỗng tràng; 19. TM mạc treo tràng dưới; 20. Tỳ; 21. ĐM tỳ; 22. Thân ĐM bụng; 23. ĐM chủ; 24. ĐM gan chung.

Tai ban dep cua sach tai day

Phần dưới và bên trái có một *mỏm móc* (processus uncinatus) quặt sang trái và lên trên, ở sau các mạch mạc treo tràng trên.

Khuyết ở giữa mỏm móc và đầu tụy gọi là *khuyết tụy* (incisura pancreatis) có các mạch mạc treo tràng trên đi qua.

1.2. Cổ tụy (collum pancreatis)

Là phần hơi bị thắt hẹp nằm giữa khuyết tụy ở dưới, và một rãnh do phần trên (khúc I) tá tràng gối lên đầu tụy ở trên. Giới hạn thực tế giữa đầu tụy và thân tụy ở phía sau là một rãnh do tĩnh mạch mạc treo tràng trên và đoạn đầu tĩnh mạch cửa ép vào.

1.3. Thân tụy (corpus pancreatis)

Chạy chếch sang trái và lên trên, hình lăng trụ tam giác, có 3 mặt trước, sau và dưới, và 3 bờ trên, trước và dưới (Hình 19.8) (Xem thiết đồ thân tụy ở Hình 16.23).

– *Mặt trước* (hay trước trên), ở trên rễ của mạc treo đại tràng ngang, hơi lõm, được che phủ bởi lá trước của phúc mạc thành sau túi mạc nối, liên tiếp với lá trước của 2 lá phúc mạc đi lên của mạc nối lớn hay dây chằng vị đại tràng, phủ ở trên mạc treo đại tràng ngang.

– *Mặt dưới* (hay trước dưới), ở dưới rễ của mạc treo đại tràng ngang, hẹp ở bên phải, rộng hơn ở bên trái, được che phủ bởi phúc mạc của lớp sau dưới mạc treo đại tràng ngang.

– *Mặt sau* không có phúc mạc, dính vào thành bụng sau, (do lá sau của phúc mạc thành sau túi mạc nối ở sau tụy dính vào phúc mạc thành bụng sau đã bị tiêu biến).

– *Bờ trên*: ở đầu phải bờ trên thân tụy có nổi lên một *ụ mạc nối* (tuber omentale), nhô lên trên mức bờ cong nhỏ dạ dày, và liên quan với mặt sau mạc nối nhỏ. (Hình 19.8.)

*["Ụ mạc nối" được T.A. 1997 và các tác giả Anh Mỹ (Gray) tả cùng thân tụy, như trên. Song các tác giả Pháp (Testut 1947, Rouvière 1948, Đỗ Xuân Hợp,1968; Nguyễn Hữu, H.19.8) lại tả cùng cổ tụy, do khúc I tá tràng gối lên tạo thành một rãnh, giới hạn bởi 2 củ (tubercule): "củ tụy trước", hay "trước tá tràng", và "củ tụy sau", hay "sau tá tràng", hay "củ mạc nối" của His. Ngày nay TNGPQT chỉ kể một "ụ mạc nối" (tuber omentale) tương đương với với củ mạc nối của His ở sau tá tràng. "Tuber" chúng tôi dịch là "ụ", để phân biệt với "tubercule", "tuberculum" mới là "củ" (Xem Từ điển DTGPQT Việt hoá, Trịnh Văn Minh, Hà Nội, 1999)].

– *Bờ trước*: ngăn cách giữa mặt trước và mặt dưới, tương ứng với đường bám của rễ mạc treo đại tràng ngang. Ở đó các lớp của mạc treo đại tràng ngang (gồm hai lá của mạc treo đại tràng ngang và hai lá phúc mạc đi lên của mạc nối lớn) tách làm 2 ngả: một đi lên phủ mặt trước thân tụy, và một đi xuống ra sau phủ mặt dưới thân tụy (Hình 16.23).

Ykhoaonline.com

– *Bờ dưới*: ngăn cách mặt dưới và mặt sau; ở dưới đầu phải của bờ dưới có các mạch mạc treo tràng trên thoát ra (Hình 19.8).

1.4. Đuôi tụy (cauda pancreatis)

Là phần thu hẹp ở cuối thân tụy, nằm trong 2 lá của dây chằng thận – tỳ (ligamentum lienorenalis/splenorenalis), có các mạch tỳ vắt qua. Đuôi tụy có thể dài ngắn, tròn dẹt, dày mỏng khác nhau, tuỳ cá thể.

2. HÌNH THỂ TRONG VÀ CẤU TẠO

Tụy là một tuyến vừa ngoại tiết vừa nội tiết, nên được cấu tạo bởi 2 mô tuyến khác nhau rõ rệt, song liên kết chặt chẽ với nhau trong một khối chung. Khối mô chính là phần ngoại tiết, vùi lẫn trong đó là những đám tế bào nội tiết tạo nên các *đảo tụy*.

2.1. Phần ngoại tiết

Gồm các *tuyến nang* hay *tuyến chùm* (acini) cấu tạo giống như tuyến nước bọt mang tai. Mỗi nang hay túi tuyến hình quả nho hay hình ống có một bao liên kết riêng lót bởi một lớp tế bào tuyến. Nhiều túi họp thành một tiểu thuỳ. Các tiểu thuỳ được ngăn cách nhau bởi các vách liên kết.

Dịch tụy tiết ra được đổ vào tá tràng qua một hệ thống ống tiết. Hệ thống ống tiết này bắt đầu từ lòng các túi tuyến đi ra rồi họp thành các *ống tiết trong tiểu thuỳ*. Các ống tiết trong tiểu thuỳ họp thành các *ống tiết gian tiểu thuỳ* và cuối cùng đổ vào 2 ống tiết lớn là *ống tụy chính* và *ống tụy phụ*.

* ["*Acinus, acini*" tiếng Latin có nghĩa là quả chùm, thường được dùng để chỉ các tuyến có hình quả chùm, nên theo chúng tôi, nên dịch là *tuyến chùm*. Các tác giả khác vẫn quen dịch là *tuyến nang* hay *chùm nang* (theo cố GS Vũ Công Hoè), nên ở đây chúng tôi vẫn tạm để cả 2 từ. Song đúng nghĩa TNGPQT, từ "folliculus", chỉ các cấu trúc có hình bao nang kín, mới dịch là "nang"].

2.2. Phần nội tiết

Gồm những tế bào nội tiết tập trung thành những đám hình cầu hay hình elip nằm vùi lẫn lỗn trong phần ngoại tiết; gọi là các *đảo tụy* (hay *đảo Langerhans*). Ngoài ra cũng có những tế bào nội tiết đơn độc nằm rải rác. (Heitz và CS. 1976).

Số các đảo tụy có thể tới hơn một triệu ở người bình thường và thấy nhiều nhất ở phần đuôi tụy (Findlay và Ashcroft 1975). Mỗi đảo, gồm một đám tế bào nội tiết hình đa giác, được cung cấp bởi một mạng mao mạch có cửa sổ (Goldstein và Davies 1968) và có nhiều thần kinh tự chủ (Gerich và Lorenzi 1978).

Các chất tiết của phần nội tiết chủ yếu là insulin và glucagon được đổ thẳng vào mạng mao mạch nói trên.

Tai ban dep cua sach tai day

2.3. Các ống tiết của tụy

Hệ thống ống tiết của phần ngoại tiết cuối cùng đổ vào 2 ống lớn:

– *Ống tụy* (ductus pancreaticus) hay *ống tụy chính*, còn gọi là *ống Wirsung*

Bắt đầu từ đuôi tụy, (do tập trung các ống nhỏ của các tiểu thuỳ ở đó), chạy từ trái sang phải theo trục của thân tụy; gần mặt sau hơn mặt trước. Ống to dần, do trên đường đi đã nhận thêm các ống từ các tiểu thuỳ khác nhau, đổ thẳng góc vào ống chính. Tới đầu tụy thì ống bẻ cong xuống dưới, ra sau và sang phải, để tới gặp ống mật chủ. Cả hai ống (mật chủ + tụy chính) cùng đâm chếch vào trong thành phần xuống (khúc II) tá tràng, hợp lại thành một ống ngắn hơi phình rộng gọi là "*bóng gan tụy*" (ampulla hepato pancreatica), DTGP cũ còn gọi là "*bóng Vater*". Đầu tận của bóng thu hẹp đổ vào đỉnh *nhú tá tràng lớn* (papilla duodeni major) (Hình 19.9).

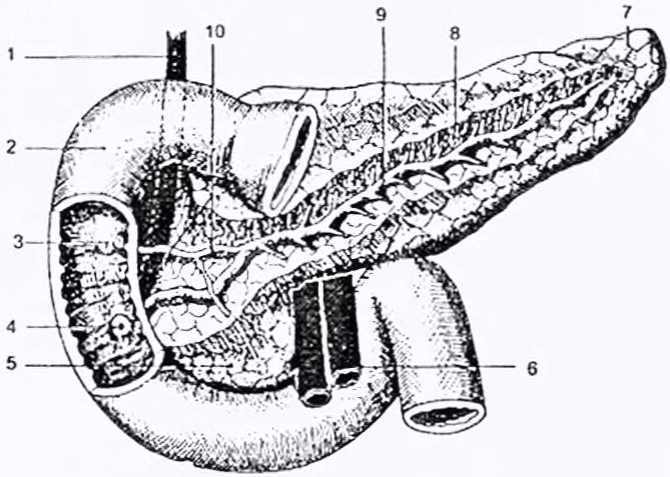

Hình 19.9. Hình thể trong tá tràng, tụy, và các ống tụy (theo P. Kamina)

(Sửa lại bởi Trịnh Văn Minh, theo các tác giả Anh Mỹ: Ống tụy phụ từ dưới đầu tụy đi lên bắt chéo trước ống chính, đổ vào nhú tá tràng bé, và nối tiếp thứ phát với ống chính bởi một ống thông thẳng đường với ống chính. Một trong các đoạn kể trên có thể teo đi và biến mất hoàn toàn, gây nên nhiều dạng biến đổi giải phẫu khác nhau).

1. Ống mật chủ, 2. Tá tràng; 3. Nhú tá tràng bé; 4. Nhú tá tràng lớn; 5. Mỏm móc tụy; 6. ĐM và TM mạc treo tràng trên; 7. Đuôi tụy; 8. Thân tụy; 9. Ống tụy chính; 10. Ống tụy phụ (và nối tiếp với ống chính).

Đầu tận của ống tụy có một cơ thắt riêng gọi là *cơ thắt ống tụy* (M. sphincter ductus pancreati); Bóng gan tụy có một cơ thắt chung gọi là *cơ thắt bóng* (sphincter ampullae), DTGP cũ còn gọi là "*cơ thắt Oddi*".

– *Ống tụy phụ* (ductus pancreaticus accessorius), còn gọi là *ống Santorini*

Theo các tác giả Anh Mỹ (Gray, Woodburne), ống tụy phụ là ống tiết của đầu

Ykhoaonline.com

tụy, nhận các ống từ phần dưới đầu tụy, chạy từ dưới lên trên ở trước ống tụy chính và nối tiếp với ống chính bởi một ống thông (ở chỗ gấp khúc xuống dưới của ống chính), rồi tiếp tục chạy theo đường thẳng kéo dài trục của ống chính, tới đổ vào tá tràng ở *nhú tá tràng bé* (papilla duodeni minor), trên nhú tá lớn khoảng 2cm và hơi ra trước (Hình 19.9).

Các tác giả Pháp và Việt Nam cũ thường mô tả *ống tụy phụ* như tách ra từ ống chính ở chỗ gấp khúc xuống dưới của ống này. Song thực tế đó chỉ là hậu quả của sự nối tiếp giữa hai ống lúc phôi thai, phát sinh từ hai nụ tụy bụng và nụ tụy lưng, với sự teo đi của đoạn dưới và giữa ống tụy phụ, còn lại đoạn trên và ống nối.

Cho nên sự nối tiếp và phát triển sau nối tiếp giữa hai ống cũng có rất nhiều hình thái *biến đổi giải phẫu* khác nhau. Ống tụy phụ có thể không nối tiếp với ống chính, hay ngược lại có thể phát triển trội và liên tiếp trực tiếp với ống chính. Đôi khi nó lại không tận hết ở tá tràng, mà đổ hoàn toàn vào ống chính, v.v...

C. LIÊN QUAN CỦA TÁ TRÀNG VÀ TỤY

Tá tràng cố định và đầu tụy gắn chặt với nhau thành một khối: khung tá tràng quây quanh đầu tụy; bờ chu vi của đầu tụy lõm thành rãnh ôm lấy một phần tá tràng; các ống tụy và ống mật chủ đổ vào tá tràng càng tăng thêm mối liên kết.

Vậy liên quan của tá tràng cố định và đầu tụy sẽ được tả chung thành một khối. Các phần còn lại của mỗi tạng sẽ được tả riêng. Sau đây chúng ta sẽ lần lượt xét liên quan của 1) tá tràng di động, 2) tá tràng cố định và đầu tụy, 3) thân tụy và 4) đuôi tụy (Hình 19.10, 19.11).

1. LIÊN QUAN CỦA TÁ TRÀNG DI ĐỘNG (hay bóng tá tràng)

Hai phần ba đầu phần trên tá tràng gọi là "*bóng*" hay "*hành*" tá tràng, di động cùng với môn vị, bọc bởi 2 lá phúc mạc liên tiếp với mạc nối nhỏ ở trên và mạc nối lớn ở dưới.

– *Mặt sau*: ngăn cách với tụy bởi một phần túi mạc nối, giới hạn ở bờ phải bởi động mạch vị tá tràng, lách giữa tụy và phần trên (khúc I) tá tràng.

– *Mặt trước*: liên quan với phần sau thuỳ vuông của gan và cổ túi mật.

2. LIÊN QUAN CỦA TÁ TRÀNG CỐ ĐỊNH VÀ ĐẦU TỤY

Tá tràng cố định và đầu tụy có 2 mặt liên quan trước và sau; mỗi mặt có 3 phần liên quan: liên quan với phúc mạc, liên quan gần với các cấu trúc mạch mật ở sát tá tụy, và liên quan xa với các thành phần ở trước và sau phúc mạc.

Tai ban dep cua sach tai day

2.1. Mặt sau

– Tá tụy dính vào thành bụng sau bởi *mạc dính tá tụy*, nên muốn thăm dò các cấu trúc ở sau: phải rạch phúc mạc ở bờ ngoài phần xuống (khúc II) tá tràng để bóc tá tụy và lật sang trái.

– *Liên quan gần* ở sát mặt sau tá tụy có: 1) Ống mật chủ, lõm thành một rãnh ở sau đầu tụy rồi chui hẳn vào trong tụy để đổ vào phần xuống (khúc II) tá tràng; 2) Các mạch tá tụy sau ôm sát đầu tụy.

– *Liên quan xa* ở sau mạc dính tá tụy, lần lượt từ phải sang trái có: nửa trong thận phải và tuyến thượng thận phải, cuống thận phải, tĩnh mạch chủ dưới, cột sống thắt lưng, động mạch chủ bụng (Hình 19.10, 19.11).

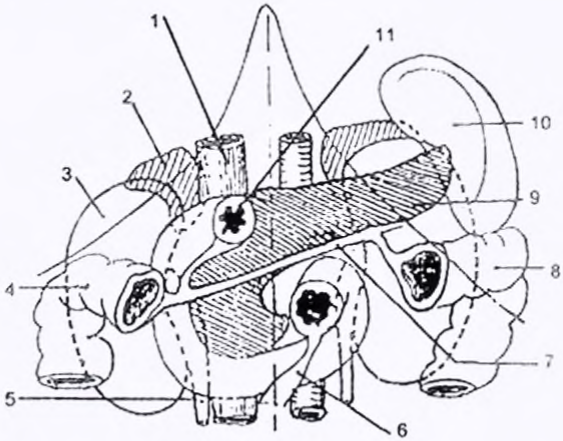

Hình 19.10. Sơ đồ liên quan tá tụy, đối chiếu lên thành trước ngực bụng (theo Đỗ Xuân Hợp)

1. Tĩnh mạch chủ dưới; 2. Tuyến thượng thận phải; 3. Thận phải; 4. Góc phải đại tràng; 5. Niệu quản phải; 6. Rễ mạc treo tiểu tràng; 7. Rễ mạc treo đại tràng ngang; 8. Góc trái đại tràng; 9. Tuỵ; 10. Tỳ; 11. Phần trên (khúc I) tá tràng.

2.2. Mặt trước (Hình 19.10)

– Mặt trước tá tụy có *rễ mạc treo đại tràng ngang* bám, theo một đường hơi chếch lên trên và sang trái vắt ngang qua phần xuống (khúc II) tá tràng và đầu tụy ở trên khuyết tụy, rồi dọc theo bờ trước thân tụy. Mạc treo đại tràng ngang, chia khối tá tụy làm 2 phần: một phần ở tầng trên mạc treo đại tràng ngang và một phần ở tầng dưới.

– *Ở tầng trên mạc treo đại tràng ngang*: góc tá tràng trên và phần xuống (khúc II) tá tràng liên quan với thuỳ phải gan và túi mật; Đầu tụy liên quan với phần phải túi mạc nối, mà thành trước là môn vị, tá tràng di động và 2 lá di

Ykhoaonline.com

xuống của mạc nối lớn, thành sau là phúc mạc phủ mặt trước tụy, liên tiếp với 2 lá đi lên của mạc nối lớn, che phủ mặt trước trên mạc treo đại tràng ngang, rồi tiếp tục phủ.

– *Ở tầng dưới mạc treo đại tràng ngang*: rễ của mạc treo tiểu tràng, bám từ góc tá hỗng tràng chạy chếch xuống dưới và sang phải, bắt chéo qua trước phần ngang tá tràng (D3), chia mặt trước tá tụy ở dưới mạc treo đại tràng ngang thành 2 phần: ở bên phải và ở bên trái mạc treo tiểu tràng (Hình 19.10. Xem lại hình 16.6).

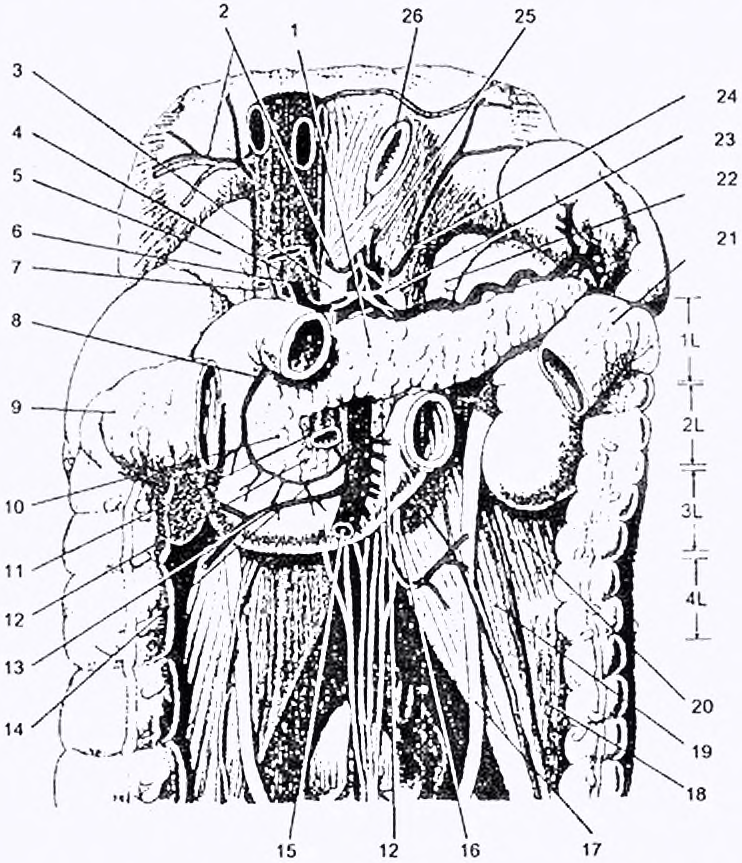

Hình 19.11. Tá tràng và tụy. Liên quan với các mạch và các tạng lân cận (theo Gray)

1. Thân tụy; 2. Động mạch hoành dưới phải; 3. Hạch thần kinh bụng phải; 4. Tĩnh mạch cửa; 5. Tuyến thượng thận phải; 6. Động mạch gan riêng; 7. Ống mật chủ; 8. Động mạch tá tụy trên trước; 9. Góc phải đại tràng; 10. Đầu tụy; 11. TM mạc treo tràng trên; 12. Mỏm móc tụy; 13. ĐM đại tràng phải; 14. ĐM tá tụy dưới trước; 15. ĐM mạc treo tràng trên; 16. Thân giao cảm trái; 17. Niệu quản trái; 18. Cơ chậu; 19. Cơ thắt lưng to; 20. Cơ vuông thắt lưng; 21. Góc trái đại tràng; 22. Tuyến thượng thận trái; 23. Hạch thần kinh bụng trái; 24. ĐM hoành dưới trái; 25. Động mạch vị trái; 26. Thực quản.

Tai ban dep cua sach tai day

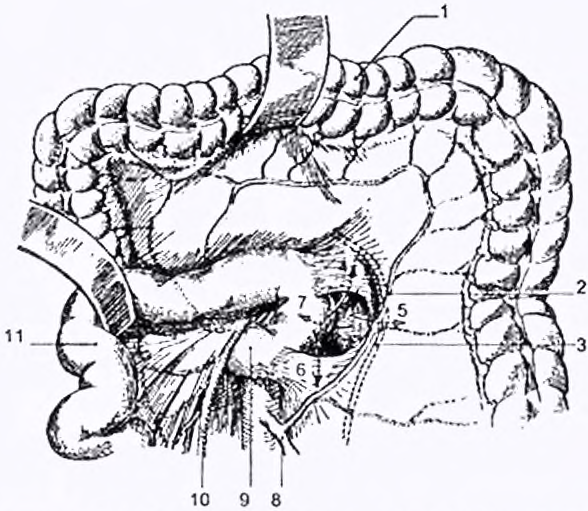

Hình 19.12. Liên quan tá tràng ở dưới mạc treo đại tràng ngang và bên trái mạc treo tiểu tràng. Các nếp và các ngách tá tràng (theo P. Kamina).

1. Đại tràng ngang (lật lên); 2. Động mạch lên (ĐM đại tràng trái, hay ĐM góc trái đại tràng, theo các tác giả Pháp); 3. Tĩnh mạch mạc treo tràng dưới; 4. Ngách tá tràng trên; 5. Ngách cạnh tá tràng; 6. Ngách tá tràng dưới; 7. Ngách sau tá tràng; 8. Động mạch mạc treo tràng dưới; 9. Phần ngang (khúc III) tá tràng; 10. Động mạch mạc treo tràng trên; 11. Hỗng tràng.

+ Phần ở *bên phải mạc treo tiểu tràng*: được che phủ bởi phần dính của mạc treo đại tràng lên (liên tiếp với 2 lá của mạc treo đại tràng ngang); liên quan gần với các mạch mạc treo tràng trên từ khuyết tụy đi xuống vắt qua trước móc tụy và phần ngang tá tràng; liên quan xa với các quai ruột.

+ Phần ở *bên trái mạc treo tiểu tràng*: là phần lên tá tràng (D4) và một phần nhỏ móc tụy, liên quan xa ở trước với các quai hỗng tràng. Ở sau: phúc mạc phủ phần lên tá tràng (D4) và góc tá hỗng tràng dính vào phần dính của mạch treo đại tràng xuống, tạo nên một số nếp và ngách nhỏ gọi là các nếp tá tràng và các ngách tá tràng: *ngách tá tràng trên* (recessus duodenalis superior), *ngách tá tràng dưới* (recessus duodenalis inferior), *ngách cạnh tá tràng* (recessus paraduodenalis), *ngách sau tá tràng* (recessus retroduodenalis). (Hình 19.12).

* ["*Ngách tá tràng trên*" (recessus duodenalis superior), DTGP cũ tiếng Anh còn gọi là "*hố tá hỗng tràng*" "duodeno jejunal fossa", có mặt trong 50% trường hợp là 1 ngách ở bên trái đoạn trên phần lên tá tràng, ngang mức đốt sống thắt lưng II; giới hạn bởi một nếp phúc mạc hình bán nguyệt đi từ góc tá hỗng tràng đến phúc mạc thành ở trước thận trái: gọi là "*nếp tá tràng trên*" (plica duodenalis superior) (DTGP cũ còn gọi là "*nếp tá hỗng tràng*"). Ở sau đầu trái của nếp có tĩnh mạch mạc treo tràng dưới nằm.

– "*Ngách tá tràng dưới*" (recessus duodenalis inferior) có mặt trong khoảng 75% trường hợp, thường đồng thời với ngách tá tràng trên, nằm ở bên trái đoạn dưới phần lên tá tràng, ngang mức đốt sống thắt lưng III; giới hạn bởi một nếp phúc mạc đối diện với nếp trên làm

Ykhoaonline.com

thành một lỗ gần như hình bố dục, gọi là "*nếp tá tràng dưới*" (plica duodenalis inferior) (DTGP cũ còn gọi là "*nếp tá tràng–mạc treo đại tràng*", "plica duodeno mesocolica"). *Ngách tá tràng dưới* sâu tới 3cm, đút vừa 1 – 2 đầu ngón tay, đôi khi có thể ăn sâu vào phía sau phần lên tá tràng và lấn sang trái ở trước ngành lên động mạch đại tràng trái và tĩnh mạch mạc treo tràng dưới. Do đó ngách có thể gây thoát vị nội.

– "*Ngách cạnh tá tràng*" (recessus paraduodenalis) có thể có mặt đồng thời với các ngách tá tràng trên và dưới, thường gặp nhiều hơn ở trẻ sơ sinh; ở người lớn chỉ gặp trong 2% trường hợp. Ngách nằm ở bên trái phần lên tá tràng, phía ngoài các ngách kể trên, giới hạn bởi một *nếp cạnh tá tràng* (plica paraduodenalis). Bờ tự do của nếp có chứa tĩnh mạch mạc treo đại tràng dưới và nhánh lên của động mạch đại tràng trái, tạo thành một lỗ rộng của ngách hướng sang phải.

– *Ngách sau tá tràng* (recessus retroduodenalis) cũng chỉ có mặt trong một số ít trường hợp, là ngách tá tràng rộng nhất, nằm ở sau phần ngang (D3) và phần lên (D4) của tá tràng, trước động mạch chủ bụng. Nó ăn lên trên tới gần góc tá hỗng tràng, sâu tới 8 – 10cm, và được giới hạn ở hai bên bởi hai *nếp phúc mạc tá tràng – thành* (duodeno parietal folds); lỗ của nó nhìn xuống dưới và sang trái.

Trong 4 ngách nêu trên thì các ngách tá tràng trên và dưới là tương đối hằng định, còn các ngách cạnh và sau tá tràng không hằng định.

Ngoài ra Gray còn tả thêm 2 ngách chưa được DTPQT công nhận:

– *Ngách tá hỗng tràng* hay *ngách mạc treo đại tràng* (duodeno jejunal or mesocolic recess) có mặt trong 20% trường hợp, không kèm theo các loại ngách tá tràng khác, sâu độ 3cm, nằm ở bên trái động mạch chủ bụng, giữa góc tá hỗng tràng và rễ mạc treo đại tràng ngang. Ngách được giới hạn ở trên bởi tụy, ở bên trái bởi thận và ở dưới bởi tĩnh mạch thận. Lỗ ngách tròn, ở giữa hai nếp phúc mạc nhìn xuống dưới và sang phải.

– *Ngách mạc treo tiểu tràng – thành của* Waldeyer (mesenterico parietal recess of Waldeyer) gặp ở trẻ sơ sinh nhiều hơn người lớn, khoảng 1% trường hợp. Ngách nằm ngay dưới phần ngang tá tràng, lõm vào bên phải phần trên mạc treo tiểu tràng. Lỗ ngách rộng nhìn sang trái, ở trước có một nếp mạc treo tiểu tràng đội lên bởi động mạch mạc treo tràng trên.]

3. LIÊN QUAN CỦA CỔ TỤY

Cổ tụy là đoạn ngắn ở giữa thân và đầu tụy, được giới hạn bởi *khuyết tụy* ở dưới, các *mạch mạc treo tràng trên và đoạn đầu của tĩnh mạch cửa* ở sau.

Cổ tụy được quây quanh bởi 3 động mạch: động mạch chủ ở sau; thân động mạch bụng ở trên; các mạch mạc treo tràng trên ở dưới. Ở trước, cổ tụy được ngăn cách với môn vị bởi túi mạc nối.

4. LIÊN QUAN CỦA THÂN TỤY (Hình 19.10, 19.11)

Thân tụy có hình lăng trụ tam giác gồm 3 mặt và 3 bờ:

– *Mặt trước* hay *trước trên*: (ở trên đường bám của rễ mạc treo đại tràng ngang), được phủ bởi lá trước phúc mạc thành sau túi mạc nối, và qua túi mạc nối liên quan với mặt sau dạ dày.

– *Mặt dưới* hay *trước dưới*: (ở dưới đường bám của rễ mạc treo đại tràng ngang), được phủ bởi phúc mạc liên tiếp với hai lá phúc mạc ở mặt sau dưới mạc

Tai ban dep cua sach tai day

treo đại tràng ngang; nằm ở trên góc tá hỗng tràng và liên quan với một số quai hỗng tràng.

– *Mặt sau*: dính vào thành bụng sau, và liên quan lần lượt từ trong ra ngoài với động mạch chủ bụng và nguyên ủy động mạch mạc treo tràng trên, trụ trái cơ hoành, tuyến thượng thận trái và thận trái, cùng các mạch của chúng. Gần sát bờ trên, mặt sau tụy còn liên quan với tĩnh mạch tỳ.

– *Bờ trước*: ngăn cách giữa mặt trước và mặt dưới, có rễ mạc treo đại tràng ngang bám.

– *Bờ trên*: ngăn cách giữa mặt trước và mặt sau, ở đầu phải bờ trên thân tụy có *u mạc nối* liên quan ở trên với thân động mạch chủ bụng và động mạch gan chung; ở phần còn lại, dọc theo bờ trên có động mạch tỳ chạy uốn khúc như rồng lượn từ phải sang trái.

– *Bờ dưới*: ngăn cách giữa mặt dưới và mặt sau, ở dưới đầu phải bờ dưới có các động tĩnh mạch mạc treo tràng trên thoát ra.

5. LIÊN QUAN CỦA ĐUÔI TỤY (Hình 19.10, 19.11)

Đuôi tụy hẹp và di động, nằm trong 2 lá của *dây chằng tỳ thận* (ligamentum lieno renalis) và liên quan chặt chẽ với các cuống mạch tỳ. Đuôi tụy có thể dài ngắn khác nhau, làm cho các cuống mạch tỳ cũng thay đổi ngắn dài theo chiều ngược lại, và cắt tỳ khó dễ khác nhau.

D. MẠCH VÀ THẦN KINH CỦA TÁ TRÀNG VÀ TỤY

1. ĐỘNG MẠCH (Hình 19.13)

Tá tràng và tụy nhận máu từ 2 nguồn động mạch: thân động mạch bụng (truncus coeliacus) và động mạch mạc treo tràng trên (A. mesenterica superior).

1.1. Nguồn từ thân động mạch bụng (truncus coeliacus)

Có các nhánh tách từ động mạch vị tá tràng là một nhánh của động mạch gan chung, và các nhánh tách từ động mạch tỳ.

1.1.1. Các nhánh từ động mạch vị tá tràng (A. gastroduodenalis)

Cấp máu cho tá tràng và đầu tụy, gồm:

– *Động mạch tá tụy trên sau* (A. pancreaticoduodenalis superior posterior) là nhánh bên đầu tiên của động mạch vị tá tràng, chạy sang phải và xuống dưới ở sau tá tràng và đầu tụy, bắt chéo trước ống mật chủ, đi xuống vài cm ở bên phải

Ykhoaonline.com

ống mật rồi lại vòng sang trái ở sau ống mật, để tiếp nối với nhánh sau (trên) của động mạch tá tụy dưới (thuộc ĐM mạc treo tràng dưới) tạo thành *cung mạch sau tá tụy*.

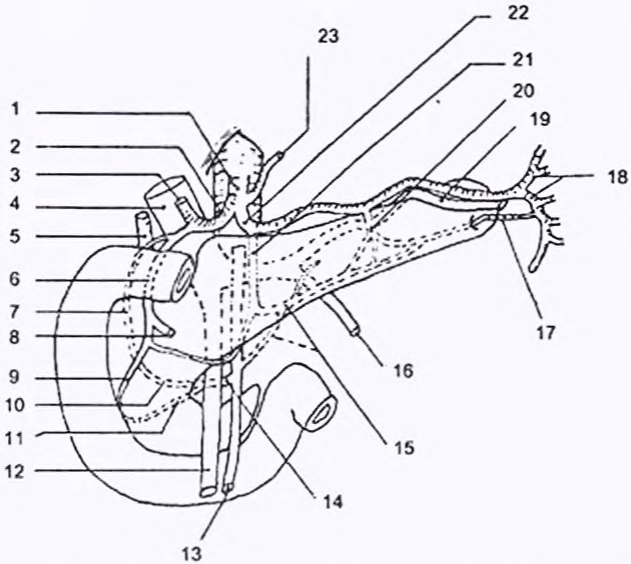

Hình 19.13. Động mạch của tá tràng và tụy (theo Trịnh Văn Minh)

1. Thân ĐM bụng; 2. ĐM gan chung; 3. ĐM gan riêng; 4. Tĩnh mạch cửa; 5. Ống mật chủ; 6. ĐM vị tá tràng; 7. ĐM tá tụy trên sau; 8. ĐM vị mạc nối phải; 9. ĐM tá tụy trên trước; 10. Nhánh sau (trên) ĐM tá tụy dưới; 11. Nhánh trước (dưới) ĐM tá tụy dưới; 12. TM mạc treo tràng trên; 13. ĐM mạc treo tràng trên; 14. ĐM tá tụy dưới; 15. ĐM tụy dưới; 16. TM mạc treo tràng dưới; 17. ĐM đuôi tụy; 18. Các ngành tận ĐM tỳ; 19. TM tỳ; 20. ĐM tụy lớn; 21. ĐM tụy lưng; 22. ĐM tỳ; 23 ĐM vị trái.

– *Động mạch tá tụy trên trước* (A. pancreaticoduodenalis superior anterior) là một trong 2 nhánh tận của động mạch vị tá tràng, chạy chếch sang phải và xuống dưới ở mặt trước đầu tụy, rồi luồn qua khe giữa phần xuống tá tràng và đầu tụy để ra sau tiếp nối với nhánh trước (dưới) của động mạch tá tụy dưới, tạo thành *cung mạch trước tá tụy*.

– *Các động mạch sau tá tràng* (aa. retroduodenales) gồm một hay nhiều nhánh tách từ động mạch vị tá tràng ở sau khúc I tá tràng cấp máu cho khúc đó.

– Một số tác giả còn tả một *động mạch trên tá tràng* (A. supraduodenalis) cũng là một nhánh nhỏ của động mạch vị tá tràng cho khúc I tá tràng.

1.1.2. Các nhánh từ động mạch tỳ (A. splenica)

Cấp máu cho thân và đuôi tụy, gọi chung là *các nhánh tụy* (rami pancreatici) gồm 2 – 6 nhánh bên nhỏ đi xuống, và 3 nhánh lớn đáng kể, được mô tả ít nhiều khác nhau giữa các tác giả, như sau:

Tai ban dep cua sach tai day

– *Động mạch tụy lưng* (A. pancreatica dorsalis): tách từ gần nguyên ủy động mạch tỳ, (đôi khi từ động mạch gan chung hoặc trực tiếp từ thân động mạch bụng), chạy thẳng xuống dưới đến gần bờ dưới tụy thì cho một nhánh *động mạch trước tụy* (A. prepancreatica) vòng qua bờ dưới tụy, quặt lên phía trước tiếp nối với một nhánh của động mạch tá tụy trên trước; và một nhánh ngang chạy dọc theo bờ dưới thân tụy gọi là *động mạch tụy dưới* (A. pancreatica inferior).

* [Theo các tác giả Pháp và Việt Nam cũ (Đỗ Xuân Hợp, Nguyễn Hữu), thì *động mạch tụy dưới* phát sinh từ động mạch mạc treo tràng trên. Song theo TNGPQT (N.A.1985, T.A. 1997, Từ điển DTGPQT Việt Hoá của Trịnh Văn Minh, 1999), thì *động mạch tụy dưới* và động mạch trước tụy đều là nhánh của động mạch tụy lưng tách từ động mạch tỳ. Michels 1955 (Mỹ), người đã nghiên cứu rất kỹ về những biến đổi giải phẫu của các động mạch ở bụng, cũng đã đưa ra con số thống kê cụ thể: "động mạch tụy dưới" (của Testut) hay "động mạch tụy ngang" (của Haller, "transverse pancreatic artery") là nhánh chính của động mạch tụy lưng trong 90% trường hợp; và chỉ xuất phát từ động mạch mạc treo tràng trên trong dưới 14% trường hợp].

– *Động mạch tụy lớn* (A. pancreatica magna): tách từ động mạch tỳ, đi qua phần giữa thân tụy, là động mạch lớn nhất cấp máu cho thân tụy, và nối tiếp với các động mạch lân cận.

* [Theo Michels 1955, động mạch tụy lớn tách từ 1/3 cuối của động mạch tỳ, và cấp máu chủ yếu cho đuôi tụy. Nguyễn Hữu lại tả động mạch tụy lưng và động mạch tụy lớn của Haller là một].

– *Động mạch đuôi tụy* (A. caudae pancreatis) tách từ động mạch tỳ ở gần đầu tận của nó, cấp máu cho đuôi tụy và nối tiếp với các động mạch tụy khác.

* [Theo Michels, 1955, động mạch này xuất phát chủ yếu từ động mạch vị mạc nối trái, và hiếm hơn từ động mạch tỳ, hay từ các nhánh tận của nó].

1.2. Nguồn từ động mạch mạc treo tràng trên (A. mesenterrica superior)

Chỉ có một nhánh hằng định là *động mạch tá tụy dưới* và một nhánh không hằng định, là *động mạch tụy dưới*.

1.2.1. Động mạch tá tụy dưới (A. pancreatica duodenalis inferior)

Tách từ động mạch mạc treo tràng trên ở ngang mức khuyết tụy, hướng sang phải, chia làm 2 nhánh tận:

+ Nhánh sau, ở trên, đi lên ở sau đầu tụy, nối tiếp với ĐM tá tụy trên sau.

+ Nhánh trước, ở dưới, hướng theo chiều ngang, nối tiếp với nhánh tận của ĐM tá tụy trên trước.

1.2.2. Động mạch tụy dưới (A. pancreatica inferior)

Được các tác giả Pháp mô tả như một nhánh tách từ động mạch mạc treo tràng trên, đi dọc theo bờ dưới thân tụy. Song NA 1985 và T.A. 1997 đã coi đó như một nhánh tụy của động mạch tỳ. (Biến đổi giải phẫu về nguyên ủy của động mạch này đã được thống kê bởi Michels, như đã nêu ở mục 1.1.2.)

Ykhoaonline.com

2. TĨNH MẠCH (Hình 19.14)

Các tĩnh mạch của tá tràng và tụy đều đổ trực tiếp hay gián tiếp vào tĩnh mạch cửa (V. porta), gồm có:

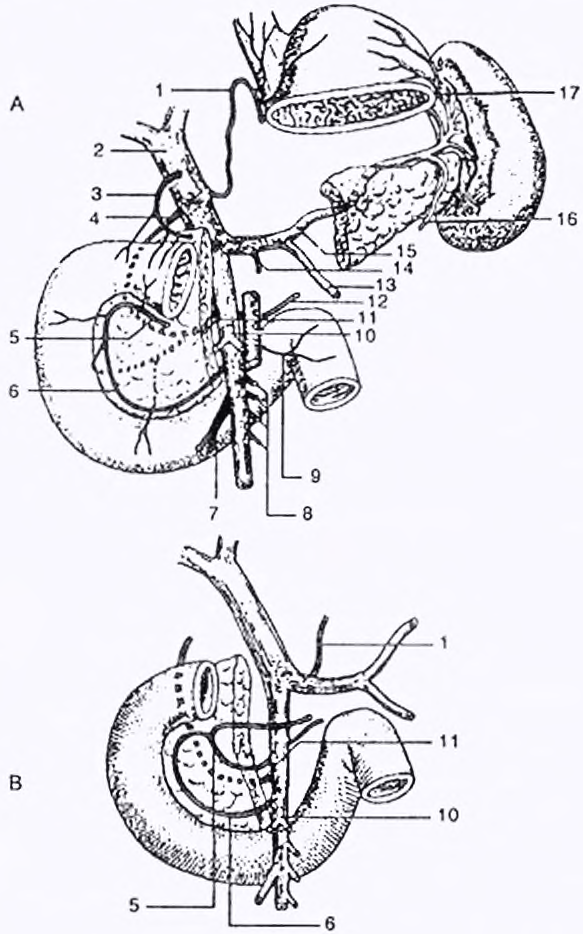

Hình 19.14. Tĩnh mạch dạ dày, tá tràng và tụy.
(theo P. Kamina, sửa đổi bởi Trịnh Văn Minh).

A. Dạng điển hình. B. Biến đổi giải phẫu.

1. TM vị trái; 2. TM cửa; 3. TM vị phải; 4. TM tá tụy trên; 5: TM vị mạc nối phải; 6. TM tá tụy dưới trước; 7. TM đại tràng phải; 8. Các TM hỗng tràng; 9. TM hỗng tràng thứ nhất; 10. TM đại tràng giữa; 11. TM tá tụy dưới sau; 12. TM tụy dưới; 13. TM mạc treo tràng dưới; 14. TM tụy lưng; 15. TM tỳ; 16. TM vị mạc nối trái; 17. Các TM vị ngắn.

Tai ban dep cua sach tai day

– *Các tĩnh mạch tá tụy* (V.v. pancreatico duodenales), từ tá tràng và đầu tụy, đi theo các động mạch cùng tên đổ vào tĩnh mạch cửa và tĩnh mạch mạc treo tràng trên. Tĩnh mạch tá tụy trên sau đổ thẳng vào thân tĩnh mạch cửa; các tĩnh mạch tá tụy dưới và tĩnh mạch tá tụy trên trước thay bằng tĩnh mạch vị mạc nối phải đổ vào tĩnh mạch mạc treo tràng trên.

– *Các tĩnh mạch tụy* (V.v. pancreaticae) dẫn lưu máu từ thân và đuôi tụy, đổ vào tĩnh mạch tỳ.

3. BẠCH HUYẾT (Hình 19.15, 19.13, và 17.10)

Bạch huyết tá tụy đã được mô tả và gọi tên khá khác nhau bởi các tác giả Pháp và Anh Mỹ.

– *Các quan điểm cổ điển và hiện đại của các tác giả Pháp* đã được giới thiệu bằng các sơ đồ dưới đây của GS Nguyễn Hữu (Hình 19.15).

• Theo *quan điểm cổ điển, Testut và Latarjet* (Hình 19.15. II.) *đã* phân biệt 4 địa hạt dẫn lưu bạch huyết – (1 của đầu tụy, 3 của thân và đuôi tụy) –: 1) *Các mạch bạch huyết phải* từ tá tràng và đầu tụy đổ vào *các hạch bạch huyết tụy–tá tràng*. 2) *Các mạch bạch huyết trên đi lên* của thân tụy đổ vào "*chuỗi hạch bạch huyết tỳ*" (chaine splénique), nằm dọc theo động mạch tỳ ở sau bờ trên thân tụy. 3) *Các mạch bạch huyết trái* từ đuôi tụy đổ vào *các hạch tụy tỳ*, nằm trong "*dây chằng tụy tỳ*" (DTGPQT gọi là "dây chằng thận tỳ"). Các hạch này còn nhận bạch huyết của tỳ và bờ cong lớn dạ dày. 4) *Các mạch bạch huyết dưới đi xuống* của thân tụy đổ vào *các hạch mạc treo tràng trên*.

• *Theo quan điểm hiện đại, J.P. Chevrel* (Hình 19.15. I.) lại chia thành 4 địa hạt dẫn lưu khác –(*3 phải của* đầu tụy, và 1 trái của thân và đuôi tụy)–: 1) Bạch huyết từ *địa hạt trên trước* của đầu tụy đổ về *các hạch trước ĐM chủ*, 2) Từ *địa hạt trên sau* của đầu tụy cùng các hạch cạnh ống mật chủ đổ về *các hạch gian động tĩnh mạch chủ*; 3) Từ *địa hạt dưới (trước và sau)* của đầu tụy theo các hạch mạc treo tràng trên đổ về *các hạch trước ĐM chủ và trên dưới ĐM thận phải*. 4) Bạch huyết từ *địa hạt tụy trái* thuộc đuôi và thân tụy tập trung vào *các hạch ở dây chằng thận tỳ* (DTGPQT gọi là các hạch tỳ) và *các hạch* theo ĐM tỳ (DTGPQT gọi là các hạch tụy trên), rồi từ đó đổ vào các hạch ở *trước ĐM chủ và trên dưới ĐM thận trái*.

• *G. Hidden* (Les voies lympatiques du tronc, Paris,1972) một tác giả hiện đại khác của Pháp, chuyên nghiên cứu về hệ bạch huyết, đã mô tả dẫn lưu bạch huyết như sau: Bạch huyết của *tá tràng và đầu tụy* chủ yếu qua các hạch sau tụy cạnh ống mật chủ và bên phải động mạch mạc treo tràng trên, để đổ vào các *hạch gian động tĩnh mạch chủ*. Bạch huyết của *thân và đuôi tụy*: từ mặt trước đổ vào các hạch tỳ, và các hạch bên trái ĐM mạc treo tràng trên; từ mặt sau đổ trực tiếp vào *hạch trước ĐM chủ cạnh TM thận trái*.

Ykhoaonline.com

Như vậy, các tác giả Pháp vẫn dùng thuật ngữ cũ; và chỉ nêu các chặng hạch đầu, hạch cuối; mà không mô tả các chặng hạch trung gian].

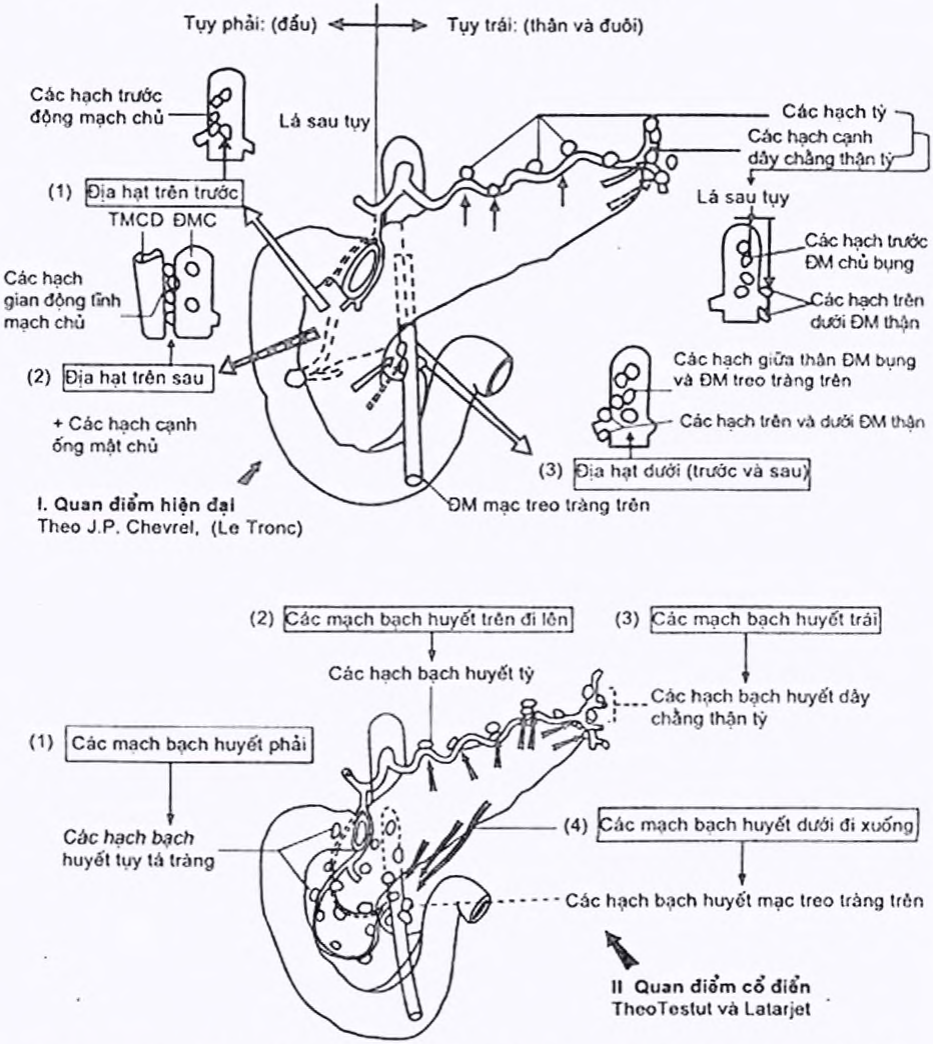

Hình 19.15. Bạch huyết của tụy, theo quan điểm cổ điển và hiện đại của các tác giả Pháp.
(Sơ đồ tóm tắt bởi Nguyễn Hữu).

– *Theo các tác giả Anh Mỹ cũng như theo N.A. 1985 và T.A. 1997*, có thể tóm tắt như sau: Bạch huyết tá tràng và tụy đổ vào 4 nhóm hạch: *tá tụy trên* (nodi pancreaticoduodenales superiores), *tá tụy dưới* (nodi pancreatico duodenales inferiores), *tụy trên* (nodi pancreatici superiores), và *tụy dưới* (nodi

Tai ban dep cua sach tai day

pancreatici inferiores). Rồi từ đó theo các động mạch tương ứng đổ về các *hạch bạch huyết bụng* và *mạc treo tràng trên*, trước khi tập trung ở các *thân bạch huyết ruột*, đổ vào bể dưỡng chấp.

Cụ thể hơn, theo Woodburne, (Essentials of Human Amatomy, 1983):

• Bạch huyết từ đầu tụy và tá tràng đổ vào *các hạch tá tụy trên* và *tá tụy dưới* (nodi pancreaticoduodenales superiores et inferiores), nằm dọc theo các động mạch cùng tên. Rồi từ các hạch tá tụy trên qua *các hạch môn vị* (nodi pylorici) theo động mạch vị tá tràng, và *các hạch gan* (nodi hepatici) theo động mạch gan chung, đổ về *các hạch bụng* (nodi celiaci). Từ các hạch tá tụy dưới đổ về *các hạch mạc treo tràng trên* (nodi mesenterici superiores).

*[Theo Trịnh Văn Minh, 1975, 1987, khi nghiên cứu bạch huyết gan: bạch huyết ở *mặt sau* đầu tụy và tá tràng có vẻ được dẫn lưu cùng với bạch huyết gan đi xuống theo đường mật, chủ yếu đổ về *các hạch mạc treo tràng trên*. Vậy hơi khác với bạch huyết ở mặt trước đầu tụy và tá tràng, được dẫn lưu theo 2 luồng, đi lên đổ vào các hạch bụng, và đi xuống đổ vào các hạch mạc treo tràng trên].

• Bạch huyết từ thân và đuôi tụy được dẫn lưu chủ yếu bởi chuỗi hạch tụy tỳ (pancreaticolienales) gồm *các hạch tỳ (nodi lienales) ở sát đuôi tụy, và các hạch tụy trên* (nodi pancreatici superiores) nằm dọc theo động mạch tỳ ở sau bờ trên thân tụy, rồi từ đó đổ vào *các hạch bụng*. Một phần bạch huyết của nửa dưới thân tụy được dẫn lưu qua *các hạch tụy dưới* (nodi pancreatici inferiores), đổ về các *hạch mạc treo tràng trên* (nodi mesenterici superiores).

Cuối cùng, bạch huyết của tá tràng và tụy đổ về hai nhóm hạch vùng lớn, là các hạch bụng (nodi caeliaci) và *các hạch mạc treo tràng trên* (nodi mesenterici superiores); trước khi tập trung lại ở *các thân bạch huyết ruột* (trunci intestinales), để cùng thân thắt lưng đổ vào bể dưỡng chấp.

Do vị trí liên quan của tụy, và sự tập trung của nhiều đường dẫn lưu phức hợp đổ về các hạch và các thân bạch huyết ở sau tụy, G. Hidden (Les voies lymphatiques du tronc..., Paris 1972) đã có nhận xét: "*Tụy nằm ở giữa rốn bạch huyết của các tạng tiêu hoá, và ở trước hội lưu các dòng bạch huyết tiêu hoá, sinh dục, và chi dưới. Cho nên có thể hoàn toàn hiểu được tại sao quá trình xơ cứng lan toả của tụy đã gây cản trở lưu thông bạch huyết bụng trở về ống ngực. Sự cản trở đã được Sarles 1965 nêu lên bằng hình ảnh chụp bạch huyết trong viêm tụy mạn tính*".

4. THẦN KINH

Thần kinh tự chủ của tá tụy nói chung cũng đi theo các mạch và tách từ *đám rối thần kinh bụng* (plexus coeliacus), (DTGP tiếng Việt cũ còn gọi là "*đám rối tạng*" hay "*đám rối dương*"), và từ *đám rối mạc treo tràng trên* (plexus mesentericus superior) (xem Hình 21.11 bài "Ruột non").

Ykhoaonline.com

20. GAN

(Hepar)

Gan là một tạng lớn nhất của cơ thể, nằm ở ô dưới hoành phải của ổ bụng, song lại được bảo vệ bởi khung xương của lồng ngực và liên quan với ngực nhiều hơn với bụng.

Về sinh lý, gan là một tuyến ngoại tiết, tiết ra mật đổ vào ống tiêu hoá, song đồng thời cũng tham gia vào nhiều chức năng quan trọng của đời sống: chuyển hoá các chất glucid, protid, lipoprotein, đặc biệt dự trữ đường, điều hoà đường huyết, loại thải các chất độc và thuốc dư thừa ra khỏi cơ thể theo đường mật, v.v...

1. VỊ TRÍ, KÍCH THƯỚC, MÀU SẮC, MẬT ĐỘ

Gan nằm ở tầng trên mạc treo đại tràng ngang, chiếm gần toàn bộ vùng hạ sườn phải, một phần vùng thượng vị và lấn sang vùng hạ sườn trái. Đỉnh gan lên đến khoang gian sườn 4 trên đường núm vú phải. Bờ dưới gan chạy dọc theo bờ sườn phải, bắt chéo vùng thượng vị từ sụn sườn phải thứ 9 sang sụn sườn trái thứ 8 và lên tới cơ hoành, ở sát đỉnh tim (Hình 17.4, bài Dạ dày).

* [Gan đối chiếu lên mặt trước ngực bụng, theo một hình gần tam giác giới hạn bởi 3 bờ:

– Bờ trên đi qua khớp mũi kiếm ức, đầu phải lên tới một điểm hơi ở dưới núm vú phải trong khoang gian sườn 4, đầu trái ở dưới và trong núm vú trái, trong khoang gian sườn 5.

– Bờ phải là một đường hơi cong lồi sang phải, đi từ đầu phải của bờ trên tới một điểm ở 1cm dưới bờ sườn phải ở đầu sụn sườn thứ 10.

– Bờ dưới là đường nối các đầu tận dưới của bờ phải và bờ trên, bắt chéo đường giữa ở ngang mức mặt phẳng qua môn vị].

Gan là một tạng nặng nhất cơ thể: lúc chết cân nặng trung bình 1.500g, khi sống chứa thêm 800 – 900g máu, vậy nặng độ 2.300 – 2.400g. Trọng lượng và kích thước cũng còn thay đổi theo tình trạng sinh lý và bệnh lý. Gan nam giới (1,4 – 1,8kg) thường nặng hơn nữ giới (1,2 – 1,4kg). Gan thai nhi có trọng lượng tương đối (so với cơ thể) lớn hơn gan người trưởng thành.

Kích thước đo ở chỗ to nhất, gan dài 25 – 28cm, rộng trước sau 16 – 20cm, dày 6 – 8cm.

Gan có màu đỏ nâu trơn bóng. Mật độ chắc, nhưng dễ lún, dễ bị nghiền nát và dễ vỡ. Do đó khi khâu vết thương gan không nên thắt quá chặt. Gan chứa nhiều mạch máu, nên khi vỡ chảy máu rất nhiều.

Tai ban dep cua sach tai day

2. HÌNH THỂ NGOÀI VÀ LIÊN QUAN

Gan có hình như một phần của quả trứng lớn, hay một quả dưa hấu cắt chếch từ trái sang phải, từ trên xuống dưới, và từ sau ra trước, theo một bình diện nhìn lên trên, ra trước và sang phải. Đầu to hướng sang phải và xuống dưới, đầu bé sang trái và lên trên.

Vậy (theo N.A.1985 và T.A. 1997), gan có 2 mặt: ***mặt hoành***, lồi lên trên, áp vào cơ hoành, và ***mặt tạng***, tương đối phẳng, nhìn xuống dưới, ra sau và sang trái. Hai mặt ngăn cách nhau bởi một bờ sắc ở trước dưới gọi là ***bờ dưới***.

* [Theo các tác giả Pháp cũ và Đỗ Xuân Hợp (GP bung 1968), gan có 3 mặt (trên, dưới, sau); và 3 bờ (sau trên, sau dưới, và trước hay trước dưới). "Mặt sau" ví như phần sau của quả dưa hấu nêu trên, bị cắt bỏ thêm một phần ở phía sau theo một mặt phẳng đứng ngang.

– Theo Gray (Gray's Anatomy), gan lại có tới 5 mặt: trên, trước, phải, sau, và dưới. Trong đó 4 mặt trên, trước, phải, sau, liên tiếp với nhau bởi những bờ tròn không rõ nét, và chỉ riêng mặt dưới là ngăn cách với 2 mặt phải và trước bởi một bờ tương đối rõ, là bờ dưới.

– Song, theo R. Woodburne (Essentials of Human Anatomy, 1957,1983): 2 mặt trên và sau của Pháp, và 4 mặt trên, trước, phải, sau của Gray (không được ngăn cách nhau bởi các bờ rõ nét), đã được gộp chung lại thành một "*mặt hoành*".

– Vậy 2 mặt hoành và tạng theo Woodburne cũng là 2 mặt đã được công nhận bởi DTGPQT N.A. 1985 do Woodburne làm Chủ tịch ủy ban xét duyệt; và tiếp tục được công nhận tới nay bởi T.A. 1997].

2.1. Mặt hoành (facies diaphragmatica) (Hình 20.1)

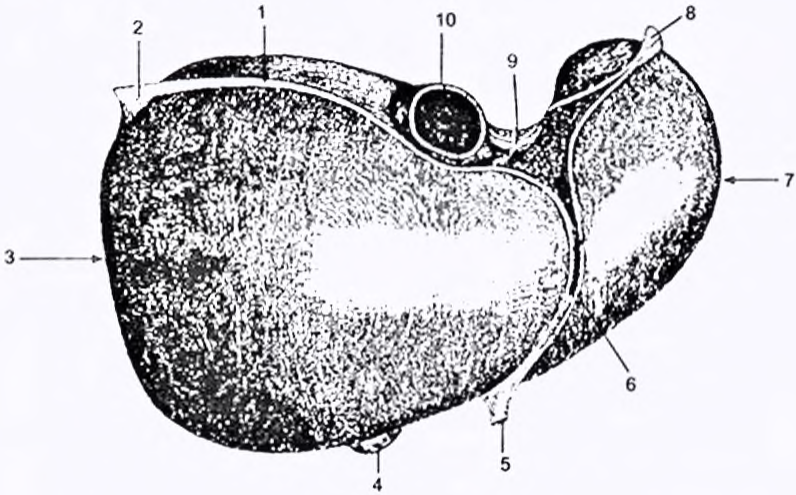

Hình 20.1. Gan (nhìn mặt hoành) (theo Gray)

1. Lá trên dây chằng vành; 2. Dây chằng tam giác phải; 3. Thuỳ phải; 4. Túi mật; 5. Dây chằng tròn; 6. Dây chằng liềm; 7. Thuỳ trái; 8. Dây chằng tam giác trái; 9. Thuỳ đuôi; 10. TM chủ dưới.

Ykhoaonline.com

Mặt hoành là mặt lồi áp vào cơ hoành và uốn theo vòm hoành, được chia làm 4 phần hướng theo 4 phía khác nhau:

– ***Phần trên*** (pars superior): lồi lên trên, bên trái có một chỗ lõm nhẹ là *vết ấn tim* (impressio cardiaca), và một diện nhỏ hình tam giác không có phúc mạc phủ ở giữa chỗ chẽ đôi của hai lá dây chằng liềm. Qua cơ hoành phần trên mặt hoành liên quan với màng phổi và đáy phổi phải, màng tim và phần tâm thất của tim, một phần nhỏ màng phổi và đáy phổi trái.

– ***Phần trước*** (pars anterior): hướng ra trước, có dây chằng liềm ngăn cách thành 2 thuỳ phải và trái. Qua cơ hoành, phần trước mặt hoành liên quan ở bên phải với màng phổi và bờ trước đáy phổi phải, các xương sườn và sụn sườn từ 6 đến 10; ở bên trái với các sụn sườn 7 – 8; ở giữa với mỏm mũi kiếm ức và góc dưới sườn của thành bụng trước.

– ***Phần phải*** (pars dextra): liên quan với phần phải của cơ hoành, và qua cơ hoành với phổi, màng phổi phải, và các xương sườn 7 – 11. (Ở 1/3 trên: giữa xương sườn và cơ hoành có phổi và màng phổi; 1/3 giữa, chỉ có ngách sườn hoành của màng phổi; và 1/3 dưới, cơ hoành áp sát vào cung sườn).

– ***Phần sau*** (pars posterior): tương ứng với *mặt sau* của các tác giả Pháp cũ; rộng và lồi ở bên phải, hẹp ở bên trái, lõm ở giữa theo chiều lồi ra trước của cột sống thắt lưng.

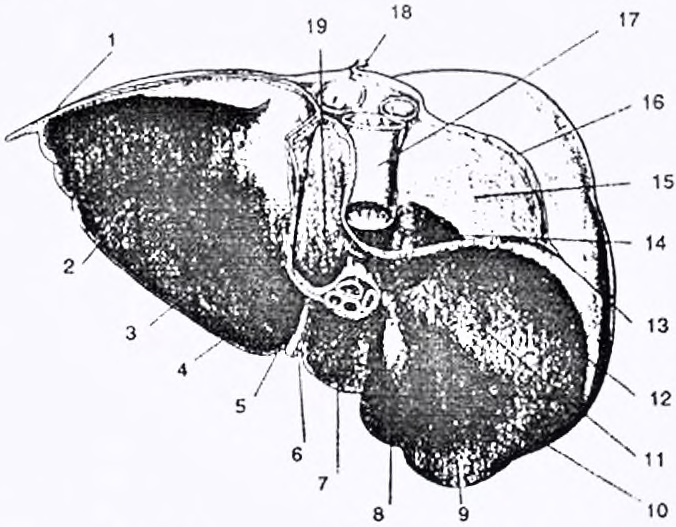

Hình 20.2. Gan (nhìn từ sau). (Phần sau mặt hoành và mặt tạng) (theo Gray)

1. Dây chằng tam giác trái; 2. Ấn dạ dày; 3. Mạc nối nhỏ (khe dây chằng TM); 4. Mỏm đuôi; 5. Mạc nối nhỏ (cửa gan); 6. Dây chằng tròn; 7. Thuỳ vuông; 8. Túi mật; 9. Ấn tá tràng; 10. Ấn đại tràng; 11. Ấn thận; 12. Lá dưới dây chằng vành; 13. Dây chằng tam giác phải; 14. Ấn thượng thận; 15. Diện trần; 16. Lá trên dây chằng vành; 17. Tĩnh mạch chủ dưới; 18. Dây chằng liềm; 19. Thuỳ đuôi.

Tai ban dep cua sach tai day

Phần sau mặt hoành lại được chia thành 3 phần nhỏ hơn bởi: một khe hẹp ở bên trái, là *khe dây chằng tĩnh mạch* (fissura ligamenti venosi), từ mặt tạng đi lên, và một rãnh sâu, là *rãnh tĩnh mạch chủ* (sulcus venae cavae), đôi khi biến thành một đường hầm kín, ôm lấy tĩnh mạch chủ dưới (Hình 20.2).

– Phần ở bên phải rãnh tĩnh mạch chủ – (tương ứng với mặt sau thuỳ phải) – là *diện trần* (area nuda), không có phúc mạc phủ, hình tam giác, giới hạn ở trên và ở dưới bởi lá trên và lá dưới dây chằng vành gan; đỉnh ở bên phải tương ứng với dây chằng tam giác phải; đáy ở bên trái là rãnh tĩnh mạch chủ. Ở sát bờ phải rãnh tĩnh mạch chủ, diện trần liên quan với phần trên tuyến thượng thận phải, tạo thành một phần *ấn thượng thận* (impressio suprarenalis).

– Phần ở giữa rãnh tĩnh mạch chủ và khe dây chằng tĩnh mạch là *mặt sau thuỳ đuôi*, lồi vào ngách túi mạc nối, và qua ngách đó liên quan với trụ hoành ở trên lỗ há động mạch chủ (hiatus aorticus).

– Phần ở bên trái khe dây chằng tĩnh mạch là mặt sau thuỳ trái, rất hẹp như một bờ (nên cũng có thể gọi là *bờ sau thuỳ trái gan*); có *ấn thực quản*, liên quan với đoạn bụng của thực quản.

2.2. Mặt tạng (facies visceralis)

Là mặt nhìn xuống dưới, ra sau và sang trái, liên quan với các tạng ở trong ổ bụng, và mang những vết ấn của các tạng đó (Hình 20.3). Mặt tạng có một rãnh ngang và 2 rãnh dọc, liên tiếp với 2 rãnh dọc tương ứng của phần sau mặt hoành, tạo nên một hệ thống rãnh hình chữ H:

Rãnh dọc phải: tạo bởi *hố túi mật* (fossa vesicae biliaris) ở phía trước, ngăn cách với *rãnh tĩnh mạch chủ* (sulcus venae cavae) của phần sau mặt hoành ở phía sau; bởi *mỏm đuôi* (processus caudatus) của thuỳ đuôi.

Rãnh dọc trái: tạo bởi *khe dây chằng tròn* (fissura ligamenti teretis) ở phía trước, *khe dây chằng tĩnh mạch* (fissura ligamenti venosi) ở phía sau.

*[Trong khe dây chằng tròn (DTGP cũ gọi là "khe rốn, fissura umbilicalis") có *đoạn rốn* (pars umbilicalis) *của ngành trái tĩnh mạch cửa* (ramus sinister v. portae hepatis), và phần tận của *dây chằng tròn gan* (ligamentum teres hepatis), là di tích đã tắc lại và xơ hoá của tĩnh mạch rốn trái lúc phôi thai.

Trong khe dây chằng tĩnh mạch có *dây chằng tĩnh mạch* (ligamentum venosum), là di tích đã tắc và xơ hoá của *ống dẫn tĩnh mạch* (ductus venosus) lúc phôi thai, đi từ bờ sau ngành trái tĩnh mạch cửa đến tĩnh mạch gan trái hoặc đôi khi đến thẳng tĩnh mạch chủ dưới (Hình 20.4)].

Rãnh ngang: là *cửa gan* (porta hepatis), hay *rốn gan*, nằm lệch về phía sau hơn phía trước; là nơi các thành phần của cuống gan chui vào trong gan và từ gan đi ra ngoài.

Ykhoaonline.com

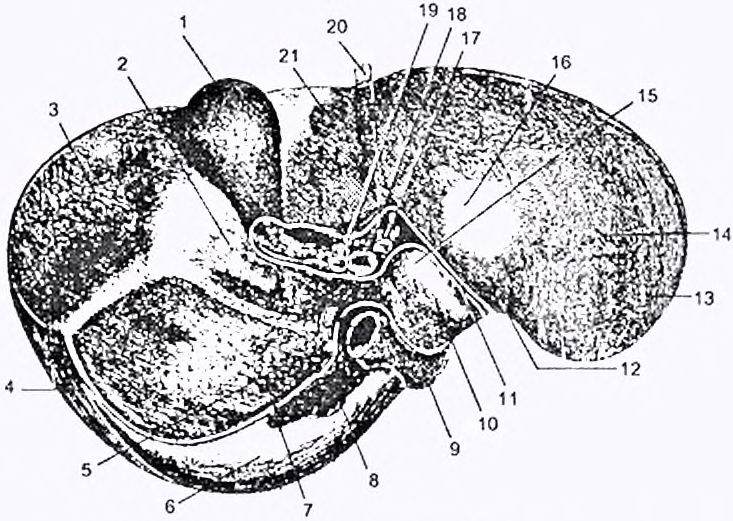

Hình 20.3. Gan (nhìn mặt tạng) (theo Gray)

1. Túi mật; 2. Ấn tá tràng; 3. Ấn đại tràng; 4. Thuỳ phải; 5. Ấn thận; 6. Diện trần; 7. Lá dưới dây dây chằng vành; 8. Ấn thượng thận; 9. Tĩnh mạch chủ dưới; 10. Thuỳ đuôi; 11. Khe dây chằng tĩnh mạch; 12. Rãnh thực quản; 13. Thuỳ trái; 14. Ấn dạ dày; 15. Mỏm nhú thuỳ đuôi; 16. Ụ mạc nối; 17. Động mạch gan; 18. Tĩnh mạch cửa; 19. Ống gan chung; 20. Dây chằng tròn; 21. Thuỳ vuông.

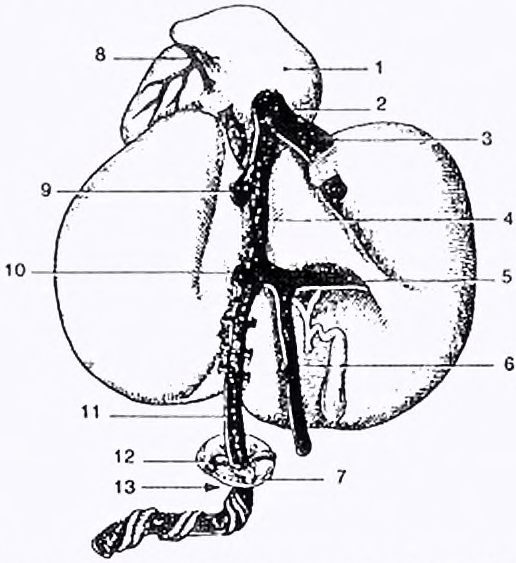

Hình 20.4. Các tĩnh mạch ở mặt tạng gan sơ sinh (theo P. Kamina)

Tiến thân của dây chằng tròn, dây chằng tĩnh mạch và các khe rãnh tương ứng ở mặt tạng gan.

1. Tâm nhĩ phải; 2. TM chủ dưới; 3. TM gan phải; 4. Ống TM; 5. Ngành phải TM cửa; 6. Thân TM cửa; 7. Ống niệu rốn; 8. TM tim lớn; 9. TM gan trái; 10. Ngành trái TM cửa; 11. TM rốn; 12. ĐM rốn; 13. Rốn.

Tai ban dep cua sach tai day

Hệ thống rãnh hình chữ H tả trên chia mặt tạng gan thành 4 phần:

– Phần ở bên phải hố túi mật, (thường được gọi chưa chính xác là *thuỳ phải*), lần lượt từ trước ra sau có: *ấn đại tràng* (impressio colica) liên quan với góc phải đại tràng, *ấn tá tràng* (impressio duodenalis) ở ngoài cổ túi mật liên quan với góc tá tràng trên, *ấn thận* (impressio renalis) liên quan với phần trên mặt trước thận phải, và một phần *ấn thượng thận* (impressio suprarenalis) liên quan với cực dưới tuyến thượng thận phải.

– Phần ở bên trái khe dây chằng tròn và khe dây chằng tĩnh mạch là mặt dưới *thuỳ trái* cổ điển, có *ấn dạ dày* (impressio gastrica) úp lên dạ dày. Ở bên phải ấn dạ dày là một chỗ lồi tròn gọi là *ụ mạc nối* (tuber omentalis), áp vào mạc nối nhỏ.

– Phần ở trước cửa gan, giữa hố túi mật và khe dây chằng tròn, là *thuỳ vuông*, úp lên trên phần môn vị của dạ dày, đoạn đầu tá tràng và phần tự do mạc nối nhỏ.

– Phần ở sau cửa gan, giữa rãnh tĩnh mạch chủ và khe dây chằng tĩnh mạch, là *thuỳ đuôi*. Phần lớn hướng ra sau (thuộc phần sau mặt hoành gan), là mặt sau thuỳ đuôi; phần nhỏ nhìn xuống dưới (thuộc mặt tạng gan), là mặt dưới thuỳ đuôi, kéo dài sang hai bên bởi hai mỏm: *mỏm đuôi* (processus caudatus) ở bên phải, lách giữa cửa gan và tĩnh mạch chủ dưới, và *mỏm nhú* (processus papillaris) ở bên trái, tròn đều, lồi ra ở góc giữa cửa gan và khe dây chằng tĩnh mạch.

2.3. Bờ dưới (và các bờ khác của gan)

Ngày nay N.A. 1985 và T.A. 1997 chỉ công nhận gan có một bờ là *bờ dưới* (margo inferior). Song trước đây mỗi tác giả đã quan niệm, gọi tên và mô tả các bờ của gan một cách khá khác nhau:

* [– Cố GS Đỗ Xuân Hợp và các tác giả Pháp cũ vẫn mô tả gan có 3 mặt (trên, dưới, sau), nên cũng có 3 bờ là: *bờ trên, bờ dưới* (là chỗ bám của lá trên và lá dưới mạc chằng vành) và bờ trước là bờ sắc ở trước nhất và thấp nhất, giữa phần trước mặt trên và mặt dưới.

– Theo Sinelnikov, tác giả Nga, (Atlas Giải phẫu người tập II, Moskva, 1963): gan có 2 mặt trên hay hoành, dưới hay tạng, và một *bờ dưới*, còn gọi là *bờ trước*, là bờ sắc ở thấp nhất, ở giới hạn giữa phần trước mặt hoành và mặt tạng.

– Theo Gray (Gray's Anatomy), gan có tới 5 mặt, song cũng chỉ có một *bờ dưới* là bờ ngăn cách mặt phải và mặt trước với mặt dưới, gồm một phần tầy ở bên phải, và một phần sắc ở trước.

– Theo Woodburne (Essentials of Human anatomy, Oxford,1957, 1983), gan có 2 mặt và một *bờ dưới* là bờ ngăn cách mặt tạng với mặt hoành, sắc ở phía trước, song tầy và tròn ở phía sau.

Nói một cách khác, nếu theo Woodburne coi *bờ dưới* là bờ ngăn cách giữa mặt hoành lồi với mặt tạng tương đối phẳng, thì đó cũng là bờ chu vi của mặt tạng, có hình gần tam giác, nên gồm *3 phần*:

Ykhoaonline.com

+ *Phần sau* ngăn cách *mặt tạng với phần sau mặt hoành*, (tương ứng với "*bờ sau dưới*" của các tác giả Pháp), tầy và tròn, có lá dưới dây chằng vành bám.

+ *Phần phải*, ngăn cách *mặt tạng với phần phải mặt hoành*, cũng tày tròn nhưng rõ nét hơn.

+ *Phần trước*, ngăn cách *mặt tạng với phần trước mặt hoành*, là bờ điển hình rõ nét nhất, tương ứng với "*bờ trước hay trước dưới*" của các tác giả Pháp và Đỗ Xuân Hợp, "*bờ dưới* hay *bờ trước*" của các tác giả Nga, "phần sắc ở trước bờ dưới" của Gray].

Vậy để thống nhất theo TNGPQT, bờ dưới có thể mô tả như sau:

Bờ dưới (hay đúng hơn ***bờ trước dưới***) là bờ điển hình, mỏng và sắc, ở trước nhất và thấp nhất, ngăn cách giữa phần trước mặt hoành và mặt tạng gan. Bờ bắt đầu từ góc phải gan, chạy chếch sang trái và lên trên, dọc trước thuỳ phải rồi thuỳ trái gan, tới tận đỉnh thuỳ trái hay góc trái gan. Bờ có hai chỗ khuyết: ***khuyết túi mật***, rất nông, do đáy túi mật lấn vào; và ***khuyết dây chằng tròn*** (incisura ligamenti teretis), rất sâu, có dây chằng tròn chui vào. Đối chiếu lên thành bụng trước: bờ dưới gan chạy dọc theo bờ sườn phải, bắt chéo vùng thượng vị từ sụn sườn phải thứ 9 sang sụn sườn trái thứ 8 và tiếp tục đi lên ở dưới cơ hoành, tới sát đỉnh tim. Khuyết túi mật nằm ở dưới bờ sườn phải, cách bình diện đứng dọc giữa độ 4 – 5cm; còn khuyết dây chằng tròn ở ngay bên phải bình diện đứng dọc giữa.

* [Thuật ngữ giải phẫu quốc tế chỉ công nhận một *bờ dưới*. Song ngoài *bờ dưới*, còn có một số bờ khác chưa được thống nhất công nhận, song lại là những mốc thực tế quan trọng trong phẫu thuật gan:

– *Bờ sau trên* của các tác giả Pháp (giữa phần trên và phần sau mặt hoành), tròn đều, không rõ về hình thái; song là *đường bám của lá trên dây chằng vành*.

– *Bờ sau dưới* của các tác giả Pháp (giữa mặt tạng và phần sau mặt hoành), cũng không rõ nét về hình thái, song là *đường bám của lá dưới dây chằng vành*.

– *Bờ phải* (giữa mặt tạng và phần phải mặt hoành), chỉ được Gray coi như "*phần phải của bờ dưới*"; song theo chúng tôi, nên gọi thẳng là "bờ phải", vì đó là một bờ *khá rõ nét về hình thái*, ngăn cách với bờ dưới bởi một góc gấp khúc rõ rệt, là *góc phải gan*. Bờ phải cũng là một mốc thực tế quan trọng để xác định *khe bên phải*, trong giải phẫu phân thuỳ gan: "Đường giới hạn của khe bên phải ở mặt hoành gan chạy song song với *bờ phải gan*, và cách bờ đó độ 2 khoát ngón tay"].

3. CÁC THUỲ GAN (*)

Dựa vào hình thể ngoài gan, giải phẫu học cổ điển đã tả: ở mặt hoành, gan có 2 thuỳ phải và trái, ngăn cách nhau bởi dây chằng liềm. Song ở mặt tạng, gan lại có 4 thuỳ phải, trái, vuông, đuôi, ngăn cách nhau bởi các khe rãnh hình chữ H. Vậy thuỳ phải ở mặt tạng đã không thống nhất với mặt hoành, và cần được xác định lại chính xác hơn.

Dựa theo quan điểm phân thuỳ gan hiện đại, một số tác giả Anh Mỹ (Healey và Schroy 1953), và DTGPQT N.A. 1985 lại có xu hướng loại bỏ hẳn các thuỳ phải trái cổ điển, để gọi hai "nửa gan phải/trái" chia theo đường mặt là "thuỳ phải/thuỳ trái gan" (lobus hepatis dexter/ sinister). Sự sai lầm đó cần được chỉnh lý lại, như đã được nêu bởi Tôn Thất Tùng 1962, Trịnh Văn Minh 1972 và khẳng định lại bởi TNGPQT T.A. 1997.

Tai ban dep cua sach tai day

Vậy chữ "*thuỳ*" chỉ nên dành cho sự phân chia theo hình thể ngoài: Gan được chia thành 2 thuỳ lớn, là *thuỳ phải* (lobus hepatis dexter) và *thuỳ trái* (lobus hepatis sinister), ngăn cách nhau bởi dây chằng liềm ở mặt hoành, khe dây chằng tròn và khe dây chằng tĩnh mạch ở mặt tạng.

Ngoài ra, gan còn một *thuỳ đuôi* (lobus caudatus) ở sau cửa gan, giữa rãnh tĩnh mạch chủ và khe dây chằng tĩnh mạch; và một *thuỳ vuông* (lobus quadratus), ở trước cửa gan, giữa hố túi mật và khe dây chằng tròn. Thuỳ vuông chỉ là một phần của thuỳ phải ở mặt tạng theo hình thể ngoài, song lại thuộc nửa gan trái, theo sự phân chia của các cấu trúc mạch mật trong gan.

4. PHÚC MẠC GAN VÀ CÁC PHƯƠNG TIỆN GIỮ GAN TẠI CHỖ

Gan được bao phủ gần hoàn toàn bởi phúc mạc gan, (trừ *diện trần* ở phần sau mặt hoành, *hố túi mật* ở mặt tạng, và các dải hẹp ở giữa đường bám của các dây chằng gan và của mạc nối nhỏ).

Gan được cố định tại chỗ bởi 3 yếu tố chính:

– *Tĩnh mạch chủ dưới*: dính chặt vào gan bởi các sợi liên kết giữa thành mạch và giãn tĩnh mạch chủ sau gan, và bởi *các tĩnh mạch gan* từ trong gan đổ vào nó;

– *Các dây chằng gan và các* lá phúc mạc trung gian cố định gan với cơ hoành và với các tạng lân cận. (Ngoài ra, những sợi liên kết dính diện trần gan với cơ hoành cũng được cố GS Đỗ Xuân Hợp coi như một dây chằng đặc biệt, gọi là "*mạc chằng hoành gan*", song từ này không được TNGPQT công nhận).

– *Áp lực trong ổ bụng* do trương lực của các cơ thành bụng, và sự liên quan với các tạng xung quanh cũng đóng góp một vai trò quan trọng giữ gan tại chỗ.

Các dây chằng và các nếp phúc mạc trung gian cố định gan vào thành bụng và các tạng xung quanh, gồm các thành phần cụ thể như sau:

4.1. Dây chằng liềm gan (ligamentum falciforme hepatis) (Hình 20.1, 20.5)

Là một nếp phúc mạc trung gian hình liềm, gồm 2 lá áp vào nhau, treo gan vào cơ hoành và vào mặt trong thành bụng trước ở trên rốn. Dây chằng có 3 bờ:

– Một bờ lồi: bám vào mặt dưới cơ hoành và mặt trong thành bụng trước, kéo dài xuống đến tận rốn;

– Một bờ lõm: bám vào khuyết dây chằng tròn và mặt hoành gan. Ở đầu trên đường bám vào mặt hoành, hai lá của dây chằng liềm chẽ ra hai bên, liên tiếp với hai phần phải và trái của lá trên dây chằng vành, để lộ một diện hình tam giác không có phúc mạc phủ.

– Một bờ tự do, trong có chứa dây chằng tròn của gan: căng từ rốn đến khuyết dây chằng tròn của bờ dưới gan.

Ykhoaonline.com

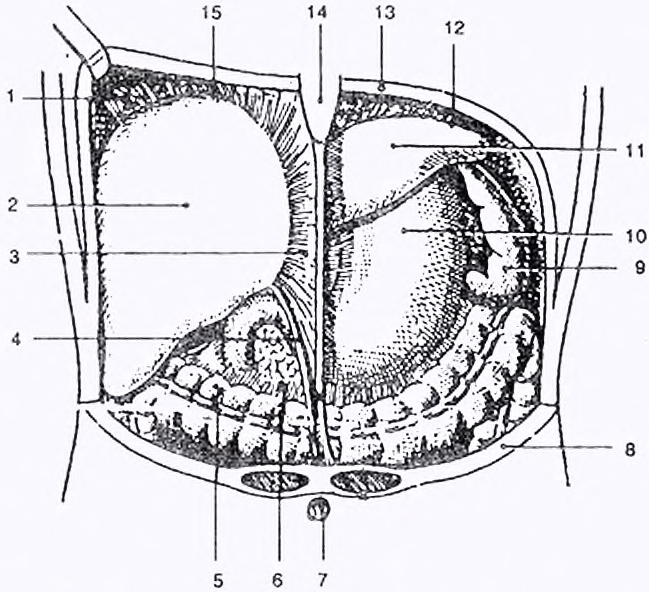

Hình 20.5. Các dây chằng gan và các tạng ở tầng trên mạc treo đại tràng ngang

1 . Dây chằng tam giác phải; 2. Thuỳ phải gan; 3. Dây chằng liềm; 4. Dây chằng tròn gan; 5. Đại tràng ngang; 6. Mạc treo đại tràng ngang; 7. Rốn; 8. Thành bụng trước; 9. Tỳ; 10. Dạ dày; 11. Thuỳ trái gan; 12. Dây chằng tam giác trái; 13. Cơ hoành; 14. Mỏm mũi kiếm (mũi ức); 15. Dây chằng vành (lá trên, phần phải).

4.2. Dây chằng tròn của gan (ligamentum teres hepatis) (Hình 20.2, 20.4)

Là di tích của tĩnh mạch rốn đã bị tắc và thoái hoá thành một thừng sợi, đi từ rốn đến khuyết dây chằng tròn, chui vào đáy khe dây chằng tròn ở mặt tạng gan, và dính vào đầu trước đoạn rốn ngành trái tĩnh mạch cửa.

4.3. Dây chằng vành (ligamentum coronarium)

Được tạo bởi các lá phúc mạc từ cơ hoành lật xuống xung quanh phần sau mặt hoành gan, tạo nên một đường vành khép kín (Hình 20.1, 20.3, 20.5, 20.6).

Như vậy dây chằng vành gồm 2 lá trên và dưới, tách xa nhau ở giữa, gặp nhau và dính với nhau ở hai đầu, tạo thành hai *dây chằng tam giác* phải và trái. Phần toạc rộng ở giữa 2 lá giới hạn ở bên phải rãnh tĩnh mạch chủ một diện hình tam giác, không có phúc mạc phủ, gọi là "*diện trần*" (area nuda).

– *Lá trên dây chằng vành* bám dọc theo giới hạn trên của phần sau mặt hoành gan, được chia làm hai phần bởi phần trên dây chằng liềm (Hình 20.1).

+ Phần ở bên phải liên tiếp với lá phải của dây chằng liềm, bám theo một đường đi ở phía trước đầu trên rãnh tĩnh mạch chủ, hướng sang phải xuống thấp dần, để tận hết bởi lá trước của dây chằng tam giác phải.

Tai ban dep cua sach tai day

+ Phần ở bên trái liên tiếp với lá trái của dây chằng liềm, rất ngắn, hướng sang trái và tận hết bởi lá trước của dây chằng tam giác trái.

– *Lá dưới dây chằng vành* bám vào phần sau mặt hoành theo một đường uốn lượn phức tạp hơn, cũng được chia làm hai phần bởi đầu trên khe dây chằng tĩnh mạch (Hình 20.3, 20.6):

+ Phần ở bên phải liên tiếp với lá sau mạc nối nhỏ, vòng qua đỉnh thuỳ đuôi, đi xuống dọc theo bờ trái rãnh tĩnh mạch chủ, rồi vòng qua trước đầu dưới rãnh tĩnh mạch chủ, chạy ngang theo giới hạn dưới mặt sau thuỳ phải gan, để tận hết bởi lá sau dây chằng tam giác phải. Ở bên phải rãnh tĩnh mạch chủ, lá dưới dây chằng vành đã lật từ gan xuống phần trên mặt trước thận phải, tạo thành *dây chằng gan thận* (ligamentum hepatorenal).

+ Phần ở bên trái liên tiếp với lá trước mạc nối nhỏ, quặt sang trái một đoạn rất ngắn và tận hết bởi lá sau dây chằng tam giác trái.

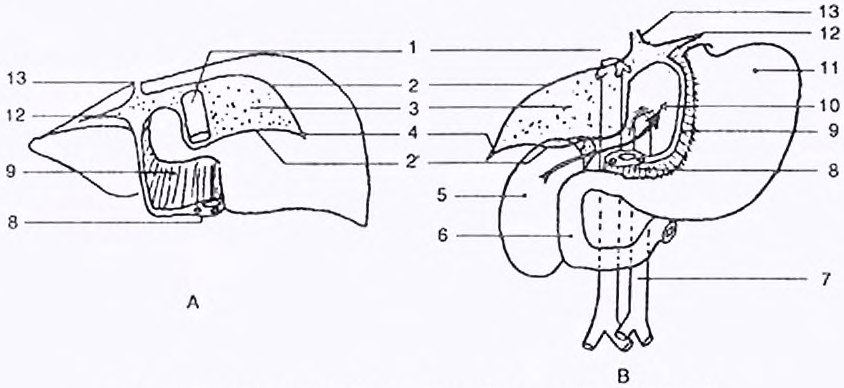

Hình 20.6. Đường bám của các dây chằng gan và mạc nối nhỏ:
A. Vào gan, và B. Vào cơ hoành, thực quản, dạ dày, tá tràng. (theo Trịnh Văn Minh).

1. TM chủ dưới; 2. Dây chằng vành; 3. Diện trần của gan; 4. Dây chằng tam giác phải; 5. Thận phải; 6. Tá tràng; 7. ĐM chủ bụng; 8. Dây chằng gan tá tràng (và cuống gan). 9. Dây chằng gan vị; 10. Tiền đình túi mạc nối và ngách trên túi mạc nối; 11. Dạ dày; 12. Dây chằng tam giác trái; 13. Dây chằng liềm.

4.4. Dây chằng tam giác phải (ligamentum triangulare dextrum) (Hình 20.1; 20.3)

Được tạo nên do đầu tận bên phải của hai lá trên và dưới dây chằng vành chập lại và dính với nhau, chằng đầu phải của phần sau mặt hoành gan vào cơ hoành.

4.5. Dây chằng tam giác trái (ligamentum triangulare sinistrum) (Hình 20.1; 20.3)

Cũng do đầu tận trái của hai lá trên và dưới dây chằng vành dính lại với nhau, chằng đầu trái phần sau mặt hoành thuỳ trái gan vào cơ hoành.

Được gọi là dây chằng tam giác vì chúng có hình tam giác, với 3 cạnh: một cạnh dính vào gan, một cạnh dính vào cơ hoành, và một cạnh tự do.

Ykhoaonline.com

4.6. Mạc nối nhỏ (omentum minus) (Hình 20.6)

Đã được mô tả chi tiết ở bài "Phúc mạc". Đó là một nếp phúc mạc trung gian gồm 2 lá (trước và sau), chủ yếu nối gan với dạ dày và phần trên tá tràng. Bờ gan của mạc nối nhỏ bám theo một đường gấp khúc: vào hai mép của cửa gan và của khe dây chằng tĩnh mạch. Ở đầu trên khe dây chằng tĩnh mạch (Hình 20.6), lá trước mạc nối nhỏ liên tiếp với lá dưới dây chằng tam giác trái; lá sau mạc nối nhỏ liên tiếp với phần phải của lá dưới dây chằng vành. Bờ vị thực chất bám lần lượt từ trên xuống dưới vào cơ hoành, thực quản bụng, bờ cong nhỏ dạ dày và phần trên tá tràng. Nên ngoài 2 phần chính là dây chằng gan vị, và dây chằng gan tá tràng, theo T.A.1997 mạc nối nhỏ còn bao gồm 2 phần phụ nhỏ ở trên là các dây chằng gan hoành, và gan thực quản. Đặc biệt phần phải của mạc nối nhỏ là dây chằng gan tá tràng có chứa các thành phần quan trọng của cuống gan.

5. HÌNH THỂ TRONG VÀ CẤU TẠO

Gan được cấu tạo bởi 3 thành phần chính: các bao gan, nhu mô gan, các mạch máu và đường dẫn mật trong gan.

5.1. Các bao gan

Gan được bọc trong 2 lớp áo:

– ***Áo thanh mạc*** (tunica serosa): là lớp phúc mạc gan, bao bọc gần toàn bộ gan, trừ một số nơi như: diện trần, hố túi mật, và những chỗ bám của các dây chằng gan và mạc nối nhỏ.

– ***Áo xơ*** (tunica fibrosa) hay "***bao xơ gan***": là một lớp mô xơ liên kết mỏng nhưng chắc, dính chặt vào giữa lớp áo thanh mạc ở ngoài và nhu mô gan ở trong. Trong chạm thương, hoặc trong một số trường hợp chảy máu đường mật ở nông, máu có thể tụ lại ở dưới bao (hématome sous–capsulaire).

Áo xơ bọc quanh toàn bề mặt gan, và tới cửa gan thì chui theo các bó mạch mật thần kinh từ cuống gan vào trong gan, tạo thành một "*bao xơ quanh mạch*" (capsula fibrosa perivascularis). *Bao xơ quanh mạch* khá dày, bao quanh các đường mạch mật của bộ ba cửa trong gan và phân chia theo toàn bộ ba ở trong gan, cho tới tận các khoang gian tiểu thuỳ gan (khoang Kiernan).

Cả lớp "*áo xơ*" của gan lẫn "*bao xơ quanh mạch*" đều được DTGP cũ gọi chung là "***bao Glisson***" *(Glisson's capsule).*

5.2. Nhu mô gan và các đơn vị cấu trúc vi thể của gan (*)

Cấu trúc vi thể của nhu mô gan đã được nhiều tác giả nghiên cứu qua các thời gian khác nhau, và đề xuất những đơn vị cấu tạo khác nhau: tiểu thuỳ gan, tiểu thuỳ cửa, hạt cửa, và cấu trúc trong không gian ba chiều.

Tai ban dep cua sach tai day

5.2.1. Các tiểu thuỳ gan (lobuli hepatis) (Hình 20.7)

Từ lâu các tác giả cổ điển vẫn mô tả gan lợn và nhiều động vật có vú khác được cấu tạo bởi những "*tiểu thuỳ gan*". Trên các thiết đồ mô học, các tiểu thuỳ gan thường có hình sáu cạnh, khoảng 1mm đường kính. Ở trung tâm tiểu thuỳ có một tĩnh mạch nhỏ gọi là tĩnh mạch trung tâm (central vein), là khởi thuỷ của các tĩnh mạch gan. Ở các góc quanh tiểu thuỳ ("khoang Kiernan", hay "khoảng cửa") có các "*bộ ba cửa*" (portal triad); mỗi bộ ba gồm một nhánh tĩnh mạch cửa, một nhánh động mạch gan, và một tiểu quản mật gian tiểu thuỳ. Tất cả được bọc trong một *bao xơ quanh mạch* (capsula fibrosa perivascularis), các tác giả Anh Mỹ còn gọi là "*ống cửa*" (portal canal). Ở lợn mỗi tiểu thuỳ gan được ngăn cách với các tiểu thuỳ xung quanh bởi một vách mô liên kết, song ở người và ở nhiều loài có vú khác thì bình thường không có vách ngăn.

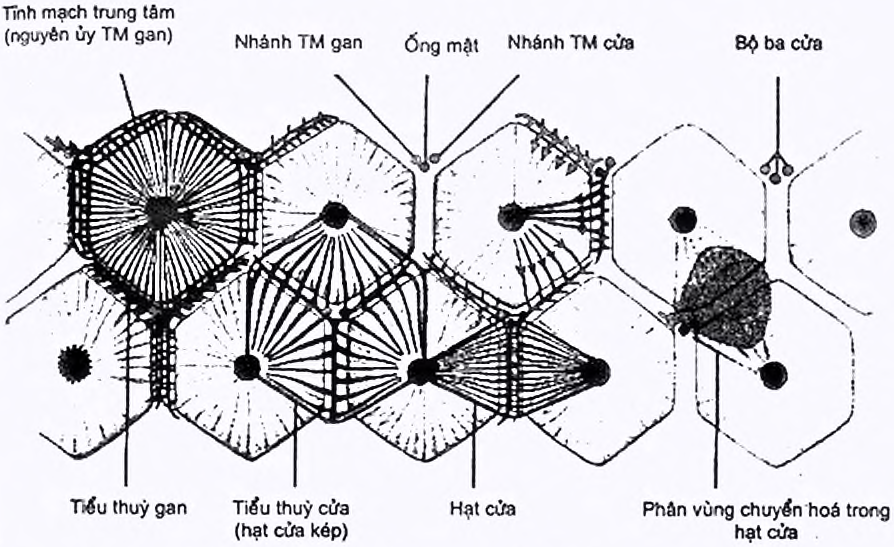

Hình 20.7. Một số kiểu đơn vị cấu trúc mô học của gan, theo các tác giả khác nhau
(Sơ đồ tổng hợp của Gray, chỉnh màu lại bởi Trịnh văn Minh).

- Các tiểu thuỳ gan cổ điển được trình bày tượng trưng theo hình sáu cạnh đều, song thực tế rất thay đổi.
- Trên giản đồ tiểu thuỳ gan ở giữa hàng trên, các mũi tên hướng tâm chỉ đường vào của TM cửa và ĐM gan, các mũi tên ly tâm chỉ đường ra của các mao quản mật.
- Trên giản đồ hạt cửa ở bên phải hàng dưới: phân vùng chuyển hoá trong hạt cửa chỉ cường độ hoạt động của các vùng được cấp máu khác nhau.

5.2.2. Tiểu thuỳ cửa (portal lobule)

Một quan niệm khác về đơn vị gan là "*tiểu thuỳ cửa*", gồm những phần hợp lại của 3 tiểu thuỳ gan bao quanh một bộ ba cửa gian tiểu thuỳ. Mật từ một tiểu

Ykhoaonline.com

thuỷ cửa được dẫn lưu vào tiểu quản mật của "*ống cửa*" ở chỗ gặp nhau giữa 3 tiểu thuỷ gan. Trên thiết đồ mô học, tiểu thuỷ cửa là một địa hạt có hình đa giác mà trung tâm là một bộ ba cửa, và đường giới hạn đi qua các tĩnh mạch trung tâm ở xung quanh (Hình 20.7).

Các tiểu thuỷ gan và các tiểu thuỷ cửa đều không được coi là những đơn vị giải phẫu cố định: Trong điều kiện bình thường thì "*cấu trúc tiểu thuỷ gan*" là điển hình; song nó lại có thể đổi thành "*cấu trúc tiểu thuỷ cửa*" khi có biến đổi về áp lực tương đối giữa tĩnh mạch cửa và tĩnh mạch gan, ví dụ tăng áp lực TM gan hay giảm áp lực TM cửa.

5.2.3. Hạt cửa (portal acinus)

Một quan niệm thứ ba về đơn vị cấu trúc gan là "*hạt cửa*" (portal acinus), liên quan đến vấn đề cấp máu *động mạch*, cấp oxy và thoái hoá bệnh lý.

* [Chú thích về thuật ngữ giải phẫu: Rappaport gọi là "portal acinus", vì nó có hình một *quả chùm* (acinus) hay quả nho. Chuyển sang tiếng Việt chúng tôi xin tạm dịch là "*hạt cửa*" cho gọn. Vì một quả trong cả chùm cũng có thể ví như một hạt và tiếng Pháp vẫn gọi quả nho trong chùm nho là "grain de raisin".

Từ điển Y học Pháp–Anh–Việt, NXBYH Hà Nội, 2001, dịch "acinus" là "chùm nang, tuyến nang", và "acini hépatique" là "tiểu thuỷ gan", là chưa đúng, vì: "Acinus" có nghĩa là "quả chùm"; "Follicule" mới là "nang". "Acini hépatique" không phải là "nang gan" mà là một hạt nhu mô gan đặc có hình một quả nho hay hạt nho. Dịch là "tiểu thuỷ gan" lại càng sai; vì "hạt cửa" (portal acinus) hay "hạt gan" (acini hépatique) hoàn toàn khác với "tiểu thuỷ gan" (lobule hépatique).]

"*Hạt cửa*" là một đơn vị nhu mô gan bao quanh một tiểu động mạch gan trước tận và được cấp máu bởi tiểu động mạch đó. Mỗi hạt cửa có hình một quả nho hay hạt nho, được bao quanh bởi những hạt cửa khác, và được giới hạn ở hai đầu bởi hai tĩnh mạch trung tâm (Hình 20.7). Rappaport 1969 gọi những nhóm đơn vị gan phức hợp lớn hơn là những "*hạt cửa kép*" (compound portal acini). Hạt cửa kép thực tế cũng tương đương với một *tiểu thuỷ cửa* đã tả ở trên.

5.2.4. Sự sắp xếp của các tế bào gan. Cấu trúc trong không gian ba chiều

Trong khối tế bào ở trong gan thì 80% là các *tế bào gan* (hepatocytes), phát sinh từ lớp nội bì của đoạn cuối ruột trước (foregut) lúc phôi thai. Mỗi tế bào gan có hình đa giác, từ 5 – 12 cạnh, rộng 12 – 25μm, nhân hình cầu. Cách sắp xếp các tế bào gan trong gan đã là chủ đề cho một số quan điểm trái ngược nhau:

– Theo cổ điển, người ta vẫn quen mô tả *tiểu thuỷ gan* được tạo bởi những *thừng* hay *bè tế bào gan* toả hình tia từ một tĩnh mạch trung tâm; Mỗi bè gồm 2 hàng tế bào gan với một *mao quản mật* ở giữa. Xen giữa các bè tế bào gan là những *mao tĩnh mạch xoang* toả hình tia. Vậy mao quản mật chỉ được ngăn cách với mao tĩnh mạch xoang bởi bề dày của một tế bào gan.

– Những nghiên cứu gần đây hơn (Hình 20.8) đã cho thấy các tế bào gan thực sự được sắp xếp thành những "*lá*" hay "*tấm gan*" (hepatic laminae) có bề dày một

Tai ban dep cua sach tai day

tế bào gan, nối tiếp với những lá hay tấm tế bào gan lân cận bởi những cầu nối gian lá tế bào gan, tạo thành một hệ thống liên tục những bức "*tường thành*" (muralium) sắp xếp một cách thất thường trong toàn gan. Giữa các lá tế bào gan là những khoang trống hay "*hỗng gan*" (hepatic lacunae) trong có chứa các *mao tĩnh mạch xoang* (venous sinusoids). Các lá tế bào gan cũng có những lỗ thủng, để cho những nối tiếp giữa các mao tĩnh mạch xoang đi qua. Ở xung quanh các ống cửa hoặc các nhánh tĩnh mạch gan, các tế bào gan tạo thành những "*lá giới hạn*" (limiting plate) bao quanh các mạch, và bị xuyên thủng bởi rễ của các mạch đó, cũng như bởi các nhánh của động mạch gan và của tiểu quản mật. Dưới bao xơ ở bề mặt gan cũng có một lá giới hạn tương tự, gồm một lớp tế bào gan.

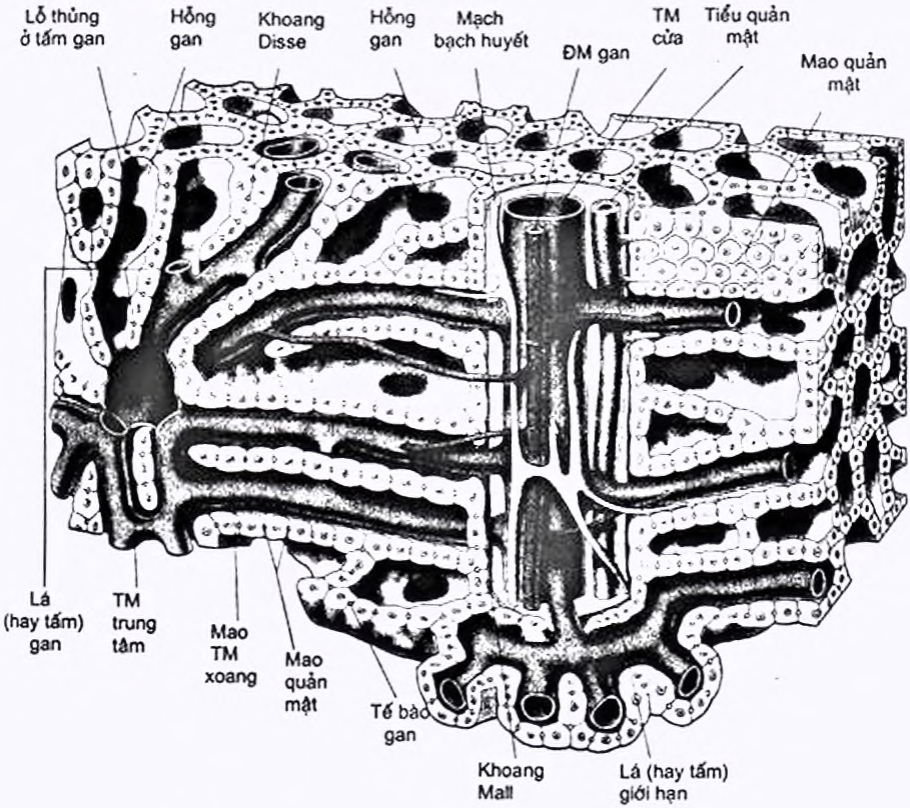

Hình 20.8. Sơ đồ cấu trúc gan trong không gian ba chiều
(theo H. Elias, bộ môn Giải phẫu trường ĐH Y Chicago).

Trên các thiết đồ mô học, các bè tế bào gan toả hình tia từ các tĩnh mạch trung tâm tới chu vi tiểu thuỳ, thực tế là những diện cắt của các lá tế bào gan. Các bè tế bào đó và các mao mạch xoang xen kẽ không đều và không thẳng đường

Ykhoaonline.com

như những nan hoa của một bánh xe, mà có đường đi rất thất thường, bởi vì bản thân các lá tế bào gan cũng thất thường và phân nhánh.

5.3. Cấu tạo vi mạch trong gan (*) (Hình 20.8)

5.3.1. Vi tĩnh mạch trong gan (*)

Các *mao tĩnh mạch xoang* trong tiểu thuỳ rộng hơn các mao mạch thường và được lát bởi những tế bào nội mô mỏng có nhiều cửa sổ thủng, xen lẫn với các đại thực bào gan, gọi là các *tế bào sao của Kuffer* (tế bào Kuffer).

Các rễ tĩnh mạch cửa nằm trong các ống cửa tách ra những "*tiểu tĩnh mạch vào*" (inlet veinule) chui qua các lỗ của các lá giới hạn quanh ống cửa để chui vào các tiểu thuỳ gan và trở thành liên tục với các mao tĩnh mạch xoang. Chúng dẫn máu từ các *tĩnh mạch cửa gian tiểu thuỳ* (ở trong các ống cửa) vào các tĩnh mạch trung tâm, qua các mao tĩnh mạch xoang.

Các mao tĩnh mạch xoang nằm trong các *hỗng gan* ở giữa các lá tế bào gan, và ngăn cách với các lá tế bào gan bởi những "*khoang quanh mao mạch xoang của Disse*" (perisinusoidal space of Disse).

Khoang Disse liên tiếp ở chu vi tiểu thuỳ với "*khoang Mall*" (space of Mall) bao quanh các mạch và các tiểu quản mật ở trong các ống cửa. Các mạch bạch huyết gan bắt đầu bằng các đầu tịt từ trong các khoang này.

Các *tĩnh mạch trung tâm* (central veins) từ các tiểu thuỳ lân cận hợp lại với nhau thành các *tĩnh mạch gian tiểu thuỳ* (interlobular veins). Và các tĩnh mạch này lại hợp nhau lại thành các tĩnh mạch gan (hepatic veins) dẫn lưu máu từ gan vào tĩnh mạch chủ dưới.

5.3.2. Vi động mạch trong gan (*)

Các nhánh trước tận của động mạch gan ở trong các ống cửa tách ra các nhánh dẫn máu động mạch vào các mao mạch gan bằng những đường khác nhau:

– Đường chính là qua hệ thống các *đám rối tiểu động mạch và mao mạch trong bao xơ quanh mạch*, quanh các ống mật và các tiểu quản mật gian tiểu thuỳ; và được dẫn lưu vào các nhánh khác nhau của các tĩnh mạch cửa trong gan, các *tiểu tĩnh mạch vào* (inlet veinules) và các *mao tĩnh mạch xoang*.

– Một phần nhỏ máu động mạch được *đổ thẳng vào các mao tĩnh mạch xoang*, không qua các lưới mao mạch trên. Như vậy các mao mạch xoang đã chứa máu pha trộn tĩnh mạch và động mạch để nuôi các tế bào gan.

5.3.3. Vi quản mật trong gan (*)

Ở trong các tiểu thuỳ gan, hệ thống các *mao quản mật* (canaliculi biliares) tạo thành những mạng lưới mao quản mật hình đa giác, mỗi mắt lưới bao quanh một tế bào gan, trừ ở những mặt tế bào gan tiếp giáp với thành mao mạch xoang. Mỗi mao quản mật nằm kẹp ở giữa các thành của những tế bào gan áp vào nhau, và do những rãnh của các thành này úp vào nhau tạo nên các thành của mao quản.

Tai ban dep cua sach tai day

Ở chu vi các tiểu thuỳ gan các mao quản mật tập hợp lại thành những *tiểu quản mật trong tiểu thuỳ* (ductuli biliares intralobulares) vô cùng mỏng, còn gọi là các tiểu quản tận hay các ống Hering (terminal ductules/canals of Hering) được lót bởi biểu mô vuông. Các tiểu quản tận chui qua các lá tận để đổ vào các *tiểu quản gian tiểu thuỳ* ở trong các dải bộ ba cửa, hay ống cửa. Các tiểu quản mật trong tiểu thuỳ khác các ống mật khác về cấu trúc và về sự phản ứng với tổn thương. Tỷ dụ nó có thể phát triển tăng lên rất nhiều khi đường mật bị tắc ở ngoài gan. Các tiểu quản gian tiểu thuỳ ở trong các ống cửa được lót bởi các tế bào từ vuông đến trụ có thể chứa các tinh thể cholesterol và các hạt mỡ.

* [Chú thích về thuật ngữ giải phẫu: "canalis, canaliculus" là loại ống trơ, ống đào, không có thành riêng, được đào trong một mô khác; chúng tôi dịch đơn giản là "ống, tiểu ống". "Ductus, ductulus" là loại ống dẫn, có thành riêng (để dẫn một chất lưu thông trong đó); chúng tôi dịch là "ống dẫn, tiểu ống dẫn hay tiểu quản", (Trịnh Văn Minh, Từ điển DTGPQT Việt hoá, NXBYH HN, 1999). Riêng "canaliculi biliares" là loại ống trơ rất nhỏ, không có thành riêng, mà được tạo nên bởi sự áp vào nhau của các rãnh ở bề mặt các màng tế bào gan giáp nhau (Hình 20.8), để tiếp nhận phần mật được tiết ra đầu tiên bởi các tế bào gan, đúng ra phải dịch là "vi tiểu ống mật", song chúng tôi xin tạm dịch một cách ngoại lệ là "mao quản mật". Còn "ductuli biliares" là loại ống dẫn nhỏ có thành riêng, xin dịch theo đúng quy ước của từ điển nêu trên là "tiểu quản mật"].

6. PHÂN THUỲ GAN (Hepatic segmentation) *

Dựa theo hình thể ngoài gan, giải phẫu cổ điển đã chia gan thành các thuỳ (lobes). Dựa vào sự phân bố của các đường mạch mật trong gan, giải phẫu ngoại khoa hiện đại, lại chia gan thành những đơn vị chức năng khác nhau có thể cắt bỏ được bằng phẫu thuật. Đơn vị cơ bản được gọi là "phân thuỳ" (segment), và cách phân chia như vậy gọi là sự phân thuỳ (segmentation), nay đã trở thành một khái niệm chung cho nhiều tạng khác nhau của cơ thể – (phổi, thận, gan, tỳ).

Song quan điểm về phân thuỳ gan và tên gọi các đơn vị phân chia gan đã khá khác nhau giữa các tác giả và các nước khác nhau. Ủy ban danh pháp giải phẫu quốc tế từ 1965 đến nay đã nhiều lần cố gắng tiến tới một danh pháp thống nhất. Song thực tế thói quen của mỗi nước vẫn khó thay đổi. Cho nên trong các sách giáo khoa giải phẫu hiện nay, mỗi tác giả cũng vẫn trình bày một hay những quan điểm ưa chuộng nhất của mình.

Dưới đây chúng tôi chỉ xin giới thiệu sơ lược bằng sơ đồ quan điểm của một số trường phái chính: của C.H. Hjortsjo, 1948, Thuỵ Điển, người đầu tiên nêu lên vấn đề phân thuỳ gan; của Healey & Schroy, 1953, Mỹ, (*chia gan theo đường mật*); và của C. Couinaud, 1957, Pháp, (*chia gan theo tĩnh mạch cửa trong gan*).

Rồi xin trình bày chủ yếu quan điểm của Việt Nam (Hình 20.13 đến 20.17); so sánh với *Thuật ngữ giải phẫu quốc tế* Nomina Anatomica (N.A.1985) và Terminologia anatomica (T.A.1997), đã được thông qua bởi 2 kỳ Đại hội các nhà Giải phẫu quốc tế gần đây nhất, để bạn đọc tiện cập nhật. Chúng tôi cũng xin giới thiệu tóm tắt thêm "*Thuật ngữ giải phẫu phân thuỳ gan và cắt gan*" của Hội Gan – Tụy–Mật quốc tế (IHPBA) thông qua tại Brisbane, 2000, dành riêng cho các nhà phẫu thuật muốn tham khảo sâu hơn.

Ykhoaonline.com

6.1. Phân thuỳ gan theo C.H. Hjortsjo, 1948 (Thuỵ Điển)

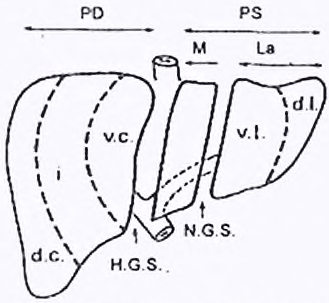

Hình 20.9. Phân thuỳ gan theo Hjortsjo, (dựa theo đường mặt).

2 phần (partes): phải (pars dextra), trái (pars sinistra)

Phần phải (PD): 3 phân thuỳ (segments):
- d.c. phân thuỳ lưng đuôi;
- i phân thuỳ trung gian;
- v.c. phân thuỳ bụng đầu;

Phần trái (PS): 2 địa hạt (territories):
- Địa hạt giữa (M).
- Địa hạt bên (La): v.l. phân thuỳ bụng bên; d.l. phân thuỳ lưng bên;

Hai khe lớn:
- H.G.S. Khe chính (Hauptgrenzspalte);
- N.G.S. Khe phụ (Nebengrenzspalte).

6.2. Phân thuỳ gan theo Healey và Schroy, 1953, (Mỹ)

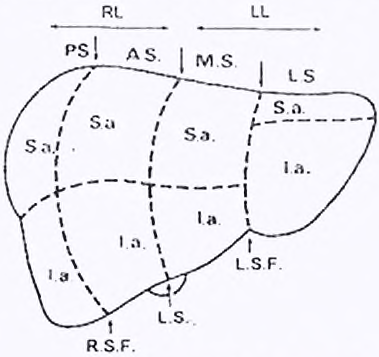

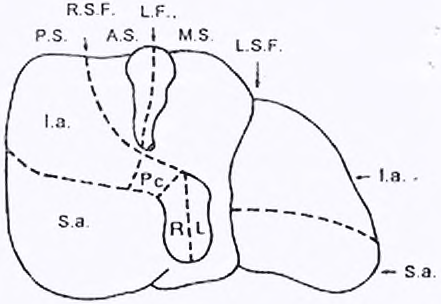

Hình 20.10. Phân thuỳ gan theo Healey và Schroy (dựa theo đường mặt).

2 thuỳ (lobes):
- RL thuỳ phải (Right lobe)
- LL thuỳ trái (Left lobe)

5 phân thuỳ(segments):
- PS phân thuỳ sau (posterior segment)
- AS phân thuỳ trước (anterior segment)
- MS phân thuỳ giữa (medial segment)
- LS phân thuỳ bên (lateral segment)
- DS phân thuỳ lưng (dorsal segment)= thuỳ đuôi

8 diện (areas), mỗi PT chia làm 2 diện:
- Ia diện dưới (inferior area);
- Sa diện trên (superior area);

Riêng PT lưng hay thuỳ đuôi chia 3 phần:
Pc: mấu đuôi; R: phần phải, L: phần trái

3 khe phân thuỳ:
- LF khe thuỳ (lobar fissure)
- RSF khe PT phải (right segmental fissure)
- LSF khe PT trái (left segmental fissure)

Tai ban dep cua sach tai day

6.3. Phân thuỳ gan theo C. Couinaud, 1957 (Pháp)

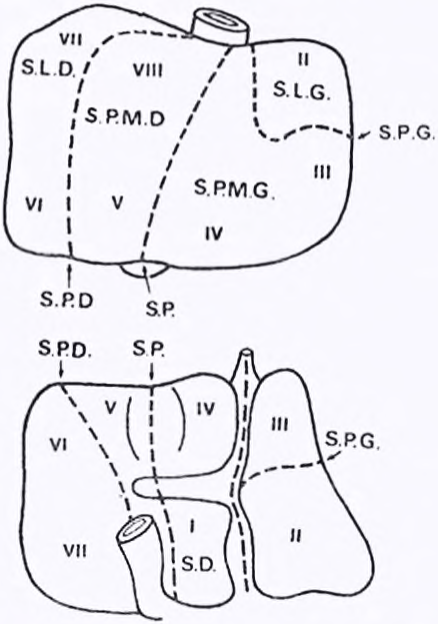

Hình 20.11. Phân thuỳ gan theo Couinaud (dựa theo tĩnh mạch cửa)

2 nửa gan (hemifoies) hay gan (foies):

Nửa gan phải, hay gan phải

Nửa gan trái, hay gan trái

5 phân khu (secteurs):

S.L.D. Phân khu bên phải

S.P.M.D. Phân khu cạnh giữa phải

S.P.M.G. Phân khu cạnh giữa trái

S.L.G. Phân khu bên trái

S.D. Phân khu lưng

8 phân thuỳ (segments):

Đánh số từ I đến VIII.

3 khe cửa (scissures portes) (= khe gian phân khu):

S.P.D. khe cửa phải

S.P. khe cửa chính

S.P.G. khe cửa trái.

Khe rốn (scissure ombicale) chỉ được coi như một khe TM trên gan, hay khe gian phân thuỳ cửa (III/IV).

6.4. Phân thuỳ gan theo Việt Nam

• **Tôn Thất Tùng** (Hội nghị KH Trường ĐHY Hà Nội lần I, 1962), dựa theo *sự phân chia của đường mật*, đã đưa ra một đề nghị mới nhằm thống nhất danh pháp giải phẫu phân thuỳ gan giữa các tác giả Pháp và Anh Mỹ, (Hình 20.13):

– Trái với Anh – Mỹ, chữ "*thuỳ*" (lobes) chỉ dành để gọi 2 *thuỳ phải và trái* cổ điển ngăn cách nhau bởi khe rốn (scissure ombilicale).

– Còn hai phần được dẫn lưu bởi hai ống gan phải và trái được gọi là hai

Ykhoaonline.com

"*nửa gan hay gan phải và trái*" (hemifoies ou foies droit & gauche), ngăn cách nhau bởi *khe chính* hay *khe dọc giữa* (scissure principale ou sagittale).

– Mỗi nửa gan lại được chia thành 2 "*phân thuỳ*" dựa theo các tác giả Anh Mỹ:

+ Nửa gan phải được chia thành 2 "*phân thuỳ trước và sau*" (segments antérieur & postérieur), ngăn cách nhau bởi *khe phải* hay *khe bên phải* (scissure droite ou laterale droite).

+ Nửa gan trái được chia thành 2 "*phân thuỳ giữa và bên*" (segments medial & latéral), ngăn cách nhau bởi khe rốn (scissure ombilicale).

+ Riêng thuỳ đuôi cổ điển tạo thành "*phân thuỳ lưng*" (segment dorsal).

– Các phân thuỳ lại được chia (hay không chia) thành những đơn vị nhỏ hơn, gọi là "*hạ phân thuỳ*" (sous–segments), đánh số thứ tự theo chữ số La Mã "*từ I đến VIII*" như các phân thuỳ (segments) của Couinaud. Cụ thể như sau:

+ Thuỳ đuôi hay phân thuỳ lưng không chia, được coi như hạ phân thuỳ I.

+ Phân thuỳ bên hay thuỳ trái cổ điển chia thành 2 hạ phân thuỳ II và III, ngăn cách nhau bởi khe bên trái (scissure laterale gauche).

+ Phân thuỳ giữa không chia, được đánh số như hạ phân thuỳ IV.

+ Phân thuỳ trước chia thành 2 hạ phân thuỳ V và VIII.

+ Phân thuỳ sau chia thành 2 hạ phân thuỳ VI và VII.

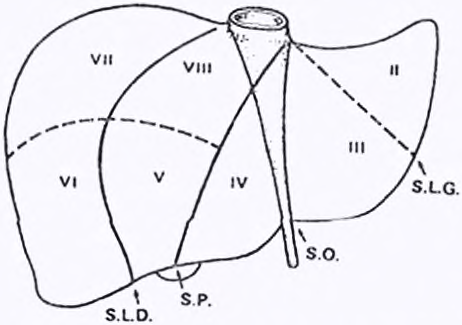

Hình 20.12. Phân thuỳ gan theo Tôn Thất Tùng (dựa theo đường mật)

2 thuỳ (lobes): phải/trái, (theo cổ điển)
2 nửa gan (hemifoies): phải/trái, (theo Couinaud)
5 phân thuỳ (segments), (theo Healey & Schroy):

S.P. PT sau, (segment postérieur)
S.A. PT trước, (segment antérieur)
S.M. PT giữa, (segment médial)
S.L. PT bên, (segment latéral)
S.D. PT lưng, (segment dorsal) = thuỳ đuôi

8 hạ phân thuỳ (sous-segments), đánh số theo các segments của Couinaud: I, II, III,... VI, VII, VIII.

S.L.D. Khe bên phải (scissure latérale droite)
S.P. Khe chính (scisure principale)
S.O. Khe rốn (scissure ombilicale)
S.L.G. Khe bên trái (scissure latérale gauche)

Tai ban dep cua sach tai day

Tóm lại, gan được chia thành 2 thuỳ (lobes), 2 nửa gan (hemifoies), 5 phân thuỳ (segments), và 8 hạ phân thuỳ (sous – segments). Trong đó, tên gọi xác định cụ thể các phân thuỳ (segments) là theo các tác giả Anh Mỹ, các nửa gan (hémifoies) và các hạ phân thuỳ (sous – segments) là theo tác giả Pháp. Sự sắp xếp hệ thống các đơn vị phân chia theo hai thuỳ phải – trái cổ điển và theo thứ tự các cấp bậc phân chia I, II, III của đường mật (thuỳ, nửa gan, phân thuỳ, hạ phân thuỳ: lobes, hémifoies, segments, sous – segments) là đề nghị riêng của Việt Nam, nhằm thuận lợi cho các nhà phẫu thuật khi gọi tên các kiểu cắt gan khác nhau: Cắt thuỳ (lobe) gọi là "lobectomie", cắt nửa gan (hemifoie) hay cắt gan gọi là "hemihépatectomie ou hépatectomie", cắt phân thuỳ (segment) là "segmentectomie", và cắt hạ phân thuỳ (sous – segment) là "sous – segmentectomie".

Các khe phân thuỳ: Có 4 khe chính được công nhận bởi tất cả các tác giả. Song tên gọi và giới hạn được mô tả ít nhiều khác nhau bởi các tác giả khác nhau. Có thể mô tả điển hình như sau (theo Trịnh Văn Minh, L.A. PTS, 1982):

– *Khe chính hay khe dọc giữa* được giới hạn ở mặt hoành gan bởi một đường đi từ bờ trái tĩnh mạch chủ dưới đến khuyết túi mật; và ở mặt tạng bởi một đường chạy dọc theo đáy hố túi mật qua cửa gan tới bờ trái tĩnh mạch chủ dưới sau gan.

– *Khe phải* được giới hạn ở mặt hoành gan bởi một đường đi từ bờ phải tĩnh mạch chủ dưới sau gan, chạy ngang dưới chỗ bám của lá trên dây chằng vành độ 0,5 – 1cm, đến gần dây chằng tam giác phải thì vòng ra trước và xuống dưới, chạy song song với bờ phải gan và cách bờ đó độ 2 khoát ngón tay (3 – 4cm), tới một điểm ở bờ dưới gan cách đều khuyết túi mật và góc phải gan. Ở mặt tạng, khe phải bắt đầu từ điểm nói trên (ở bờ dưới gan), chạy song song với bờ phải hố túi mật, qua đầu phải cửa gan, và tới bờ phải tĩnh mạch chủ dưới.

– *Khe rốn* được xác định ở mặt hoành gan bởi đường bám của dây chằng liềm, thường lệch sang bên trái đường đó một chút; và ở mặt tạng bởi khe dây chằng tròn và khe dây chằng tĩnh mạch (khe Arantius).

– *Khe bên trái* được giới hạn ở mặt hoành gan bởi một đường cong nhẹ chếch sang trái và hơi ra trước, đi từ một điểm cách bờ trái tĩnh mạch chủ dưới trên gan độ 1cm đến một điểm ở bờ trái thuỳ trái gan, cách góc trái gan khoảng 2/5–1/3 chiều dài của bờ đó; ở mặt tạng bởi một đường chạy ngang từ trước đầu trái cửa gan độ 1 – 2cm tới điểm nói trên.)

• **Trịnh Văn Minh** ("Vers une conception unifiée de segmentation du foie". Travaux Scientiques de la Fac. de Médecine de Hanoi, Ed. Méd. Hanoi 1972, pp. 45–59), nhân cuộc tranh luận giữa Couinaud với Tôn Thất Tùng, (Presse Medicale, 1966, 74, no 55, 2849–2852, và 1967, 75, No 26), đã đưa ra quan điểm riêng của mình, với 3 vấn đề cần thống nhất, (Hình 20.14 đến 20.17):

1) Thống nhất về cơ sở giải phẫu chức năng và ngoại khoa để phân chia gan: không chỉ dựa theo riêng đường mật hay riêng tĩnh mạch cửa, mà *cả bộ ba cửa* bọc chung trong *bao xơ quanh mạch* hay *bao Glisson*. Vì:

Ykhoaonline.com

* [– Phương pháp nghiên cứu của Trịnh Văn Minh đã dựa chủ yếu trên cơ sở nhận xét thống kê hơn 200 khuôn đúc ăn mòn toàn bộ hệ thống mạch mật trong gan, kết hợp với kinh nghiệm phẫu tích và hướng dẫn phẫu tích ngoại khoa hàng trăm gan ngâm formol bằng cách rạch *theo các khe phân thuỳ* từ mặt trên gan và nạo bỏ nhu mô gan, để bộc lộ cả hệ thống bộ ba cửa trong bao Glisson, xen kẽ với hệ tĩnh mạch gan (Hình 20.15, 20.16). Kỹ thuật cắt gan bằng đường phẫu tích qua nhu mô của Tôn Thất Tùng cũng không tách riêng từng yếu tố mạch mật trong gan, mà cắt và thắt chung cả bộ ba cửa trong bao Glisson trong một nút buộc.

Đề nghị phân thuỳ gan dựa theo bộ 3 cửa, nay cũng đã được công nhận bởi Thuật ngữ giải phẫu quốc tế mới, T. A. 1997.

– Một cơ sở thứ 2 để phân thuỳ gan là *giải phẫu so sánh* (hình thể ngoài và sự phân bố các cấu trúc mạch mật trong gan của người và động vật có vú): Các "phân thuỳ", đơn vị phân chia bậc II ở gan người tương ứng với các "thuỳ" có giới hạn bên ngoài rõ rệt ở các gan chia thuỳ của nhiều động vật có vú; còn các "hạ phân thuỳ", đơn vị phân chia bậc III, chỉ là những đơn vị chức năng và phẫu thuật ít nhiều có tính quy ước ở gan người, và không thấy hiện rõ trên bề mặt các gan súc vật.

Nghiên cứu trực tiếp bằng phẫu tích và đúc khuôn ăn mòn nhiều gan động vật có vú (chó, mèo, thỏ, chuột lang, chuột nâu, dơi, sóc, sóc bay, lợn, dê, khỉ, hươu, bò v.v...), và gián tiếp nhận xét các sơ đồ nhiều gan động vật có vú khác của các tác giả khác, đã cho thấy: các phân thuỳ và khe phân thuỳ ở người, (như khe bên phải, khe dọc giữa, khe rốn, và khe bên trái), đều hiện rất rõ trên các gan chia thuỳ của nhiều động vật có vú (chó, mèo, lợn v.v...); Song các hạ phân thuỳ ở gan người không thấy có giới hạn tự nhiên tương đương nào trên các gan súc vật].

2) Thống nhất về thuật ngữ: Cách sắp xếp hệ thống các đơn vị phân chia theo Tôn Thất Tùng (*thuỳ, nửa gan, phân thuỳ, hạ phân thuỳ*) là hợp lý và thuận tiện hơn cả. Song cách gọi tên các phân thuỳ theo định hướng (*sau, trước, giữa, bên*) của các tác giả Anh Mỹ cần được xét lại, và nên hướng về cách gọi tên theo trục đối xứng của gan, lấy khe chính hay khe dọc giữa làm trục chính, gần với Couinaud hơn: (*bên phải, giữa phải, giữa trái, bên trái trước, bên trái sau*).

* [Đề nghị sau của Trịnh Văn Minh hơi khác với quan điểm của Tôn Thất Tùng, nên đã tạm bảo lưu trong các báo cáo tiếp theo (công bố ở nước ngoài) của tác giả, để thống nhất với danh pháp Tôn Thất Tùng; song đến nay đã phù hợp với tên gọi của Thuật ngữ giải phẫu quốc tế mới, Terminologia Anatomica thông qua tại São Paulo 1997].

3) Thống nhất về nội dung phân chia:

– *Nửa gan trái* không chỉ chia 2, theo khe rốn (dựa theo sự phân chia của đường mật, như các tác giả Mỹ và Tôn Thất Tùng), hay theo khe bên trái (dựa theo sự phân chia của tĩnh mạch cửa, như Couinaud), mà chia thành *3 phân thuỳ*, theo cả 2 khe, dựa trên sự phân chia của cả bộ 3 cửa trong bao Glisson, và theo giải phẫu so sánh: gan chia thuỳ của nhiều động vật có vú đã có 2 thuỳ trái rõ rệt, tương ứng với 2 phân thuỳ II, III ở người.

* [Vấn đề chỉ có ý nghĩa về mặt lý thuyết, song cho đến gần đây vẫn còn là đề tài tranh luận giữa Strasberg S.M. (Terminology of liver anatomy and liver resections: coming to grips into hepatic Babel. J.Am.Coll.Surg.1997*) và Couinaud C. (Tell me more about liver anatomy. Monography, Paris,1999*). Luận điểm của Couinaud đã dựa vào sự phân chia của riêng

Tai ban dep cua sach tai day

tĩnh mạch cửa, và nhấn mạnh về mặt phôi thai học; còn của Trịnh Văn Minh, là sự phân chia của cả hệ thống mạch mật (bao gồm cả TM cửa, ĐM gan và đường mật) bọc bao xơ quanh mạch, hay bao Glisson, kết hợp với giải phẫu so sánh.]

– *Phân thuỳ giữa phải (hay PT trước)*, lớn nhất trong toàn gan, không chỉ chia 2 như đa số các tác giả, mà được chia thành *3 hạ phân thuỳ (V, VIII trong, VIII ngoài)*; theo sự phân chia của cả bao xơ quanh mạch, cũng như của từng yếu tố trong bao.

Ở mặt hoành gan, hạ PT V chỉ chiếm 1/3 trước dưới của phân thuỳ giữa phải, còn VIIIT và VIIIN chia nhau 2/3 sau trên. Điểm phân chia của cuống cửa PT giữa phải hay PT trước nằm sâu ở khoảng gần giữa bề dày của gan.

Vấn đề có ý nghĩa thực tế về cả 3 mặt:

+ Về giải phẫu học, cho phép xếp loại chính xác hơn những biến đổi giải phẫu của các đường mạch mật trong gan, liên quan đến từng hạ phân thuỳ đó. Đặc biệt mỗi động mạch hay ống mật của một trong các hạ phân thuỳ đó có thể thay đổi nguyên ủy hay tận cùng của nó và trượt tới một vị trí bất thường khác ở thấp hơn (xem các mục 7.2.1; 7.2.3, 8.1.2; 8.1.3).

+ Về phẫu thuật, cho phép hình dung nhiều kiểu cắt gan tiết kiệm và mở rộng khác nhau, mà các cách phân thuỳ của các tác giả khác chưa thể hình dung tới. Cụ thể có thể cắt hạn chế ở một hoặc 2 trong số 3 hạ phân thuỳ đó, V, VIIIT, VIIIN, V+VIIIN, V+VIIIT, VIIIT+VIIIN; cắt một hạ phân thuỳ, hay một phân thuỳ ở bên cạnh, hoặc nửa gan trái mở rộng sang một hoặc 2 trong các hạ phân thuỳ đó: VI+V, VI+VII+V, VI+VII+VIIIN, VI+VII+V+VIIIN, IV+V, IV+VIIIT, IV+V+VIIIT, II+III+IV+VIIIT, II+III+IV+V, hoặc II+III+IV+V+VIIIT);

+ Về chẩn đoán hình ảnh y học, cho phép định vị một cách chính xác hơn các tổn thương trong gan, và xác định chính xác hơn các biến đổi giải phẫu của các đường mạch mật trong gan có liên quan tới các hạ phân thuỳ đó.

(*) [Một số công trình khác đã công bố của cùng tác giả về phân thuỳ gan: 1) Tĩnh mạch cạnh giữa phải hay T/m phân thuỳ trước, báo cáo Hội nghị KH Trường ĐHY Hà Nội lần I, 1962, Kỷ yếu công trình ĐHYHN 1963; 2) Luận án PTS, Hà Nội 1982; 3) "Le varianti anatomische del sistema portale intrahepatische. Ediz. Minerva Medica. Torino (Italia) 1985; 4) La segmentation du foie et les variations anatomiques du systeme porte. Ann. Chir. (Paris) 1990, 44, no 7, 561–569; 5) The place of Anatomy in liver transplantation, In "organ shortage, the solutions". Kluwer Academic Publishers, 1995. 6) Hai bài về cơ sở giải phẫu trong lấy mảnh ghép từ người cho còn sống, và trong ghép gan thực nghiệm. Trong Transplantation Proceedings, Appleton & Lange, Vol 28, No 1, February, 1996: pp 59–60, và pp 61–62. 7) Nghiên cứu giải phẫu phân thuỳ gan và các cấu trúc trong gan áp dụng trong ghép gan", đề tài nhánh thuộc đề tài độc lập cấp Nhà nước "N/C ứng dụng công nghệ tiên tiến phục vụ ghép tạng ở Việt Nam", Hà Nội 2000 ...8) Các công trình về các dạng biến đổi giải phẫu của TM gan, TM cửa, ĐM gan và đường mật trong gan. 9) Phân thuỳ gan và thuật ngữ giải phẫu quốc tế mới, Tạp chí Thông tin Y Dược, Hà Nội 2002, tr,180–189. 10)....].

Quan điểm của Trịnh Văn Minh được thể hiện trên các hình minh hoạ sau đây (Hình 20.13; 20.17).

Ykhoaonline.com

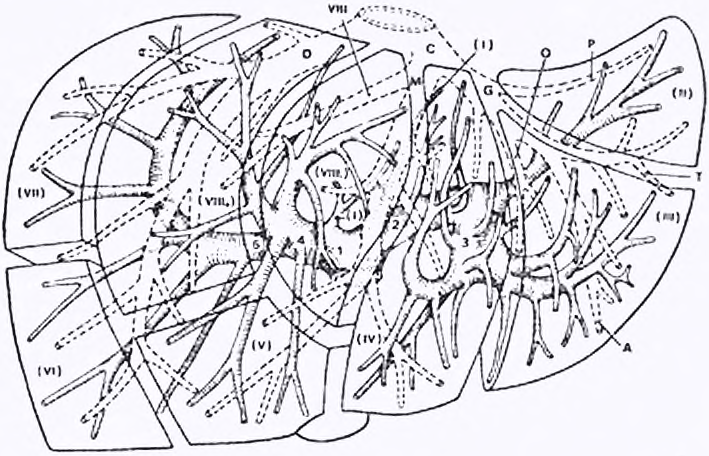

Hình 20.13. Phân thuỷ gan (theo Trịnh Văn Minh, 1972; L.A.TS 1982; và sách in tại Ý 1985)
(Dựa theo sự phân chia của bộ ba cửa trong bao Glisson, liên quan với hệ TM gan).

2 thuỷ cổ điển (*lobes*): phải, trái. 2 nửa gan (*hémifoies*): phải, trái;

6 phân thuỷ (*segments*): *bên phải* (hay sau, VI+VII), *giữa phải* (hay trước, V+VIIIt+VIIIn), *giữa trái* (hay giữa, IV), *bên trái trước* (II), *bên trái sau* (III), PT *sau* (thuỷ đuôi, I).

9 hạ phân thuỷ (*sous–segments*), đánh số theo kiểu Couinaud, (từ I đến VIIIn, VIIIt).

Nửa gan trái chia 3 phân thuỷ theo cả 2 khe rốn và khe bên trái;

Phân thuỷ *giữa phải* chia 3 hạ phân thuỷ (V, VIIIt, VIIIn).

Hình 20.14. Dung mạo tự nhiên của các khe phân thuỷ gan trên một gan tươi, sau khi bơm nhựa vào tĩnh mạch cửa, và phẫu tích bằng một que thăm lách theo các khe vô mạch cửa, bắt đầu từ chỗ các TM gan đổ vào TMCD (theo Trịnh Văn Minh, 1962)

Tai ban dep cua sach tai day

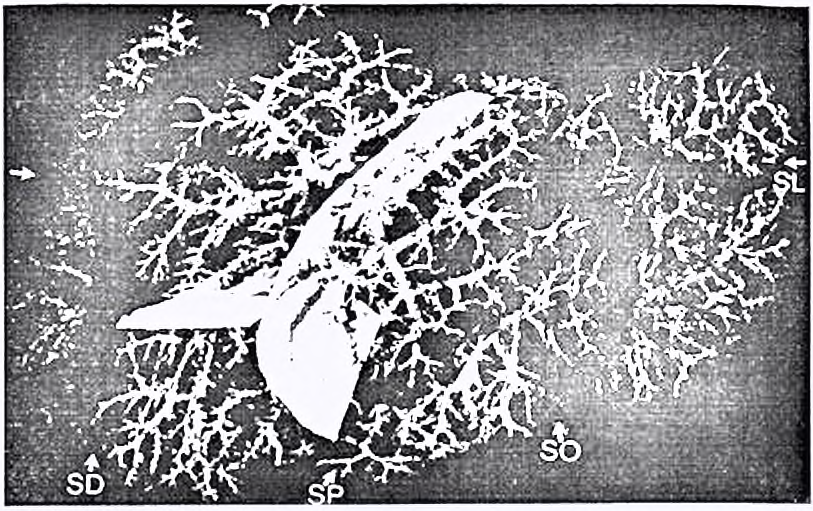

A

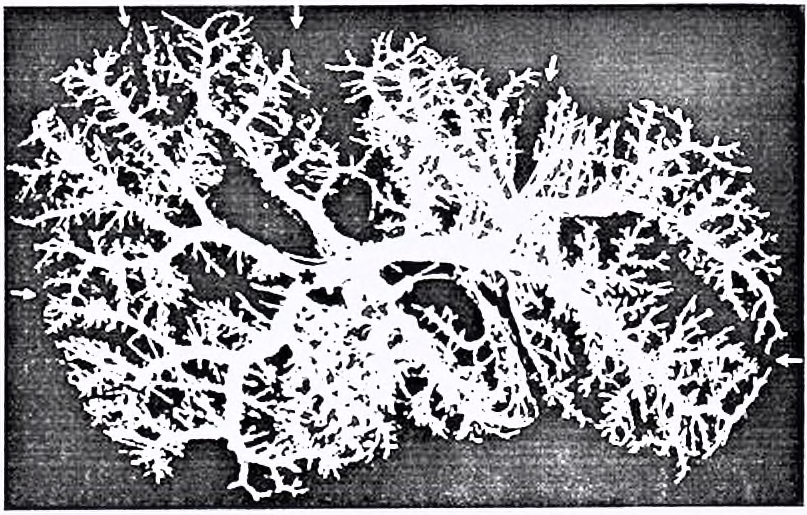

B

Hình 20.15. Các khe gian phân thuỷ (gài giấy đen) và hạ phân thuỷ (gài giấy trắng) trên một tiêu bản ăn mòn hệ tĩnh mạch cửa trong gan (theo Trịnh Văn Minh)

A. Nhìn từ trên. B. Nhìn từ dưới.

Ykhoaonline.com

A. Tĩnh mạch gan giữa (xanh) trong khe chính, ở trên và hơi lệch sang trái chỗ chia đôi của cuống Glisson chính: cuống Glisson phải và nhánh PT giữa phải (đỏ), cuống Glisson trái và các nhánh PT giữa trái (vàng).

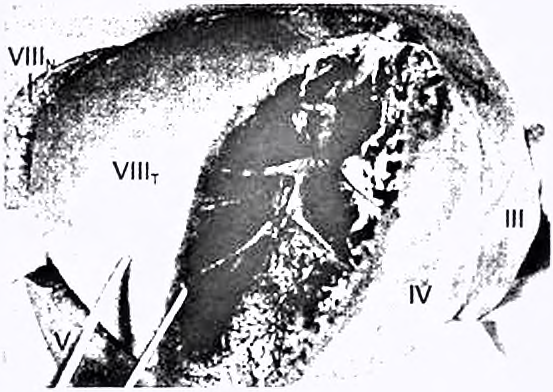

B. Tĩnh mạch gan phải (xanh) trong khe phải, xen giữa các cuống Glisson phân thuỷ giữa phải (đỏ) và phân thuỷ bên phải (vàng).

C. Sự chia ba của cuống Glisson phân thuỷ giữa phải (đỏ) thành 3 hạ phân thuỷ V, VIII$_T$, VIII$_N$; kẹp giữa TM gan phải và TM gan giữa (xanh)

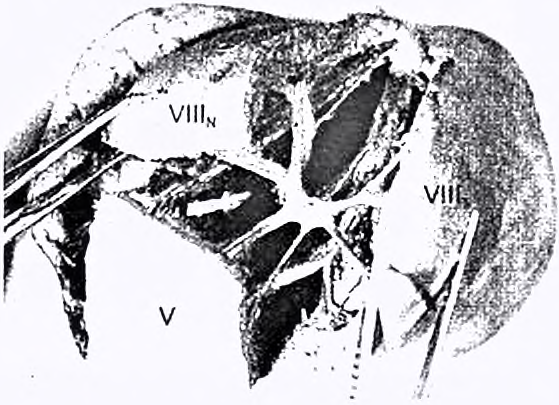

Hình 20.16. Hình ảnh các tĩnh mạch gan lớn và bộ ba cửa trong bao Glisson trên một gan phẫu tích theo các khe phân thuỷ từ mặt trên gan (theo Trịnh Văn Minh)

Tai ban dep cua sach tai day

A

B



C

Hình 20.17. Phân thuỷ gan trên một tiêu bản ăn mòn bơm màu khác nhau vào các tĩnh mạch cửa phân thuỷ khác nhau (theo Trịnh Văn Minh)
A. Nhìn từ trên; B. Nhìn từ dưới; C. Nhìn từ sau

Ykhoaonline.com

6.5. Danh từ giải phẫu quốc tế Nomina Anatomica thông qua tại Luân Đôn, (**N.A. 1985**), xuất bản 1989, đã theo các tác giả Anh Mỹ (Healey&Schroy 1953), và loại bỏ các thuỳ phải trái cổ điển, để gọi các "nửa gan phải/trái" là "thuỳ" (lobes).

6.6. Thuật ngữ giải phẫu quốc tế Terminologia Anatomica thông qua tại São Paulo, (**T.A. 1997**), xuất bản 1998, có vẻ đã ít nhiều quan tâm đến đề nghị của cả 3 trường phái Anh Mỹ, Pháp và Việt Nam (Hình 20.12):

– Về *cơ sở* để phân thuỳ gan: đã dựa theo sự phân chia của cả bộ ba tĩnh mạch cửa, động mạch gan và ống mật, (như đề nghị của Trịnh Văn Minh, 1972, 1985).

– Về thuật ngữ, đã quan tâm đến cả 2 cách gọi:

+ Theo *từ giải phẫu cổ điển*: các thuỳ (lobes) phải, trái vẫn được bảo lưu, (như đề nghị của Tôn Thất Tùng, 1962; 1979; 1985).

+ Theo *từ giải phẫu chức năng/phẫu thuật:* Tên gọi hệ thống các đơn vị phân chia bậc I, II, III đã không theo một trường phái cũ nào, mà hoàn toàn theo những tên gọi mới: *phần gan* (*pars hepatis, part of liver, or liver*), *tiểu phần* hay phần phân chia (*divisio, division*), *phân thuỳ* (*segmentum, segment*).

Tên gọi xác định các đơn vị phân chia bậc II hay "tiểu phẫu" (divisio) đã không theo định hướng (trước sau, giữa bên) như Anh Mỹ và Tôn Thất Tùng, mà định vị theo trục đối xứng của gan, gần với Couinaud, và như Trịnh Văn Minh 1972: bên phải (*lateralis dextra*), giữa phải (*medialis dextra*), giữa trái (*medialis sinistra*), bên trái (*lateralis sinistra*).

– *Về nội dung phân chia*: cơ bản vẫn theo Healey & Schroy, và Tôn Thất Tùng; song chưa quan tâm đến khả năng chia ba của "*tiểu phần* hay *phân thuỳ giữa phải*", đã được nhấn mạnh bởi Trịnh Văn Minh 1972; 1985; 1990; 1995.

Cụ thể, theo T.A.1997 (bằng tiếng Latin và tiếng Anh), gan được chia thành:

+ Ba ***phần gan*** hay ***gan*** (partes hepatis/parts of liver, or livers), trong đó: Phần gan phải (pars dextra/right), phần gan trái (pars sinistra/left), tương đương với các *nửa gan* hay gan (hémifoies ou foies) của Pháp và Việt Nam và phần gan sau (pars posterior) tương đương với thuỳ đuôi.

+ Bốn ***tiểu phần*** hay ***phần phân chia*** (divisiones/divisions), tương đương với các *phân thuỳ* (segments) của Anh Mỹ và Việt Nam: tiểu phần bên phải (lateralis dextra/right lateral), giữa phải (medialis dextra/right medial), giữa trái (medialis sinistra/left medial), bên trái (lateralis sinistra/left lateral).

+ Tám **phân thuỳ** (segments), tương đương với các phân thuỳ (segments) của Couinaud và các *hạ phân thuỳ* (sous–segments) của Việt Nam: cũng được đánh số như Couinaud, hoặc gọi tên theo các tiểu phần nhỏ, hay *nửa tiểu phần* tương ứng: I = phân thuỳ sau (segmentum posterius/ posterior segment), II = phân thuỳ bên trái sau (segmentum posterius laterale sinistrum/left posterior lateral segment), III = phân thuỳ bên trái trước (s. anterius laterale sinistrum/left anterior lateral s.),

Tai ban dep cua sach tai day

IV = phân thuỳ giữa trái (s. mediale sinistrum/left medial s.), V = phân thuỳ giữa phải trước (s. anterius mediale dextrum/right* anterior medial s.), VIII = phân thuỳ giữa phải sau (s. posterius mediale dextrum/right* posterior medial s.), VI = phân thuỳ bên phải trước (s. anterius laterale dextrum/right* anterior lateral s.), VII = phân thuỳ bên phải sau (s. posterius laterale dextrum/right* posterior lateral s.).

Bảng 1. Phân thuỳ gan theo Thuật ngữ giải phẫu quốc tế (T.A. 1997)

<table>
<tr><td>Từ giải phẫu</td><td colspan="2">Thuỳ phải
(Right lobe)</td><td colspan="2">Thuỳ trái
(Left lobe)</td><td>Thuỳ đuôi
(Caudate lobe)</td></tr>
<tr><td rowspan="4">Từ chức năng/ ngoại khoa</td><td colspan="2">Phần gan phải/Gan phải
(Right part of liver/Right liver)</td><td colspan="2">Phần gan trái/Gan trái
(Left part of liver/Left liver)</td><td>Phần gan sau/Gan sau
(Posterior part of liver/posterior liver)</td></tr>
<tr><td>Tiểu phần bên phải
(Right lateral division)</td><td>Tiểu phần giữa phải
(Right medial division)</td><td>Tiểu phần giữa trái
(Left medial division)</td><td>Tiểu phần bên trái
(Left lateral division)</td><td>0</td></tr>
<tr><td>Phân thuỳ bên phải sau
(Right* posterior lateral segment)
VII</td><td>Phân thuỳ giữa phải sau
(Right* posterior medial segment)
VIII</td><td rowspan="2">Phân thuỳ giữa trái
(Left medial segment)
IV</td><td>Phân thuỳ bên trái sau
(Left posterior lateral segment)
II</td><td rowspan="2">Phân thuỳ sau
(Posterior segment)
(Caudate lobe)
I</td></tr>
<tr><td>Phân thuỳ bên phải trước
(Right* anterior lateral segment)
VI</td><td>Phân thuỳ giữa phải trước
(Right* anterior medial segment)
V</td><td>Phân thuỳ bên trái trước
(Left anterior lateral segment)
III</td></tr>
</table>

* (Trong bản gốc Terminologia Anatomica, Thieme Stuttgart New York, 1998, phần từ tiếng Anh có in thiếu tính từ "*right*" cho các phân thuỳ ở bên phải; ở đây chúng tôi xin bổ sung theo đúng từ Latin.)

Như vậy, nói chung T.A. 1997 đã có phần nào phù hợp với những đề nghị của các tác giả Việt Nam, song tên gọi hệ thống các đơn vị phân chia bậc I, II, III: (pars/part, divisio/division, segmentum/segment) vẫn không thuận tiện cho các nhà phẫu thuật bằng đề xuất của Tôn Thất Tùng (hémifoie, segment, sous–segment); và không ai muốn gọi các kiểu cắt gan tương ứng là "partectomie" hay "divisionectomie"!

Cho nên chúng tôi vẫn bảo lưu danh pháp Tôn Thất Tùng, 1962, về cách sắp xếp hệ thống các đơn vị phân chia bậc I, II, III, (nửa gan/gan, phân thuỳ, hạ phân thuỳ); và chỉ thích nghi với T.A. 1997, về tên gọi xác định các phân thuỳ theo định vị so với trục đối xứng của gan, như đã đề nghị bởi Trịnh Văn Minh 1972, theo bảng sau đây (Bảng 2):

Ykhoaonline.com

Bảng 2. Phân thuỳ gan theo Việt Nam thích nghi với T.A. 1997*

<table>
<tr><td>Từ giải phẫu cổ điển</td><td colspan="4">Thuỳ phải</td><td>Thuỳ trái</td><td>Thuỳ đuôi</td></tr>
<tr><td rowspan="4">Từ giải phẫu chức năng/ phẫu thuật</td><td colspan="3">Nửa gan phải/ Gan phải</td><td colspan="2">Nửa gan trái/ Gan trái</td><td>(Gan sau)</td></tr>
<tr><td>Phân thuỳ bên phải (hay sau)</td><td colspan="2">Phân thuỳ giữa phải (hay trước)</td><td>Phân thuỳ giữa trái (hay giữa)</td><td>Phân thuỳ bên trái (hay bên) (2)</td><td>Phân thuỳ lưng (hay sau)</td></tr>
<tr><td>Hạ phân thuỳ VII (bên phải sau)</td><td>Hạ PT VIIIn (giữa phải sau ngoài)</td><td>Hạ PT VIIIt (giữa phải sau trong)</td><td rowspan="2">Hạ phân thuỳ IV (PT/Hạ PT giữa trái)</td><td>Hạ phân thuỳ II (PT/Hạ PT bên trái sau)</td><td rowspan="2">Hạ phân thuỳ I (sau)</td></tr>
<tr><td>Hạ phân thuỳ VI (bên phải trước)</td><td colspan="2">Hạ phân thuỳ V (giữa phải trước)</td><td>Hạ phân thuỳ III (PT/Hạ PT bên trái trước)</td></tr>
</table>

* Thuật ngữ giải phẫu phân thuỳ gan theo Tôn Thất Tùng, với tên gọi xác định các đơn vị phân chia thích nghi với Thuật ngữ giải phẫu quốc tế mới T.A. 1997, đã trở thành phù hợp với đề nghị của Trịnh Văn Minh, 1972; và trong các mô tả tiếp theo, chúng tôi sẽ sử dụng các từ đó làm chuẩn.

6.7. Thuật ngữ giải phẫu – cắt gan Brisbane 2000.

Ủy ban Thuật ngữ của Hội Gan–Tụy–Mật quốc tế họp tại Brisbane năm 2000, có đưa ra một bản thuật ngữ riêng, nhằm thống nhất tên gọi các kiểu cắt gan khác nhau (Bảng 3). Chúng tôi xin tạm tóm tắt dưới đây, để độc giả tham khảo.

"Thuật ngữ giải phẫu – cắt gan Brisbane 2000" chủ yếu đã ngả theo Pháp: 1) Phân loại các đơn vị phân chia bậc I, II, III tương tự như Couinaud: (hemilivers; sections; segments = nửa gan, khu, phân thuỳ); 2) lấy các đơn vị phân chia bậc III là "*phân thuỳ*" (segments) của Couinaud làm cơ sở; và 3) cải biên tên gọi các đơn vị phân chia bậc II chia theo tĩnh mạch cửa của Couinaud, là "*phân khu*" (*secteurs*) thành "*khu*" (*sections*), chia theo đường mật và động mạch gan của Anh Mỹ. Song tên gọi xác định đơn vị bậc II đó thì lại kết hợp cả 2 cách định vị đối xứng "*phải, trái*" của Pháp, và định hướng "*trước, sau, giữa, bên*" của Anh Mỹ.

Vậy, theo Thuật ngữ Brisbane 2000, ***phân thuỳ gan theo đường mật và động mạch*** của Anh Mỹ được cải biên tên gọi như sau. Gan được chia thành:

• 2 ***nửa gan*** hay ***gan*** (hemilivers/livers): *phải* và *trái* (như Couinaud);

• 5 ***khu*** (sections), tương đương với 5 phân thuỳ (segments) của Anh Mỹ, được đổi tên xác định là: "khu ***phải trước*** (right anterior section), ***khu phải sau*** (right posterior section), khu ***trái giữa*** (left medial section), ***và khu trái bên*** (left lateral section).

• 9 ***phân thuỳ*** (segments), tương đương với các diện (areas) của Anh, Mỹ được đánh số ***từ I đến IX*** theo kiểu Couinaud.

Tuy nhiên, các chuyên gia Pháp vẫn chưa thoả mãn với bảng phân thuỳ gan cải biên đó, *chia theo đường mật và động mạch gan* của Anh Mỹ; và thuật ngữ

Tai ban dep cua sach tai day

Brisbane đã có thêm một bảng phụ lục tuỳ chọn cho các ***đơn vị phân chia bậc II chia theo tĩnh mạch cửa*** của Couinaud; song được gọi tên theo 2 cách tuỳ chọn: 1) Theo tên mới kết hợp Pháp – Mỹ, 2) Hoặc theo nguyên văn tên cũ của Couinaud: "*phân khu phải trước / hay cạnh giữa phải*" (right anterior/right paramedian sector); "*phân khu phải sau / hay bên phải* (right posterior/right lateral sector); "*phân khu trái giữa / hay cạnh giữa trái*" (left medial/left paramedian sector); "*phân khu trái bên / hay trái sau*" (left lateral/left posterior sector).

Kết quả cuối cùng, *Thuật ngữ Brisbane 2000* chỉ là một sự thoả hiệp gượng ép giữa các trường phái Anh Mỹ và Pháp, vẫn chưa thống nhất hoá (unification), mà là nhân ba hoá (triplication) cách gọi tên các đơn vị phân thuỷ gan bậc II chia theo đường mật và động mạch gan của Anh Mỹ, hoặc chia theo tĩnh mạch cửa của Pháp; làm cho người đọc không biết lấy đâu làm chuẩn.

Vậy ***chúng tôi vẫn bảo lưu quan điểm phân thuỷ gan của mình, (Bảng 2, Hình 20.13)***: 1) ***Phân chia gan thống nhất theo cả bộ ba tĩnh mạch cửa, động mạch gan và đường mật,*** *nằm trong cùng một bao xơ quanh mạch* (theo Trịnh Văn Minh 1972, 1982, 1997, và T.A. 1957); 2) ***Hệ thống hoá các đơn vị phân chia bậc I, II, III (nửa gan, phân thuỷ, hạ phân thuỷ) theo Tôn Thất Tùng*** 1962; 3) ***đánh số các đơn vị phân chia bậc III theo Couinaud 1957,*** *và* 4) ***gọi tên xác định các đơn vị bậc II như T.A. 1997***.

Đề nghị các đồng nghiệp Việt Nam cũng nên thống nhất như vậy, theo truyền thống Việt Nam (Tôn Thất Tùng, Trịnh Văn Minh), và thích nghi một phần với TNGPQT hiện đại (T.A. 1997) (Bảng 2 trang 358). Thuật ngữ giải phẫu cắt gan Brisbane, chỉ để tham khảo cho các nhà phẫu thuật cắt gan khi cần đối chiếu với các tài liệu quốc tế có liên quan.

Bảng 3. Thuật ngữ giải phẫu – phẫu thuật cắt gan Brisbane, 2000,
Hội Gan–Tụy–Mật Quốc tế

1. Đơn vị phân chia bậc I (First-order division)			
Từ giải phẫu (Anatomical term)	Tương ứng với các phần thuỷ đánh số (1 – 9)	Từ phẫu thuật cắt gan (Term for surgical resection)	Giản đồ (phần tô màu tương ứng)
Nửa gan phải hay Gan phải (Right hemiliver/ Riht liver)	S. 5-8(+/.S1)	Cắt gan phải hay Cắt nửa gan phải (Right hepatectomy/Right hemihepatectomy) (+/.S1)	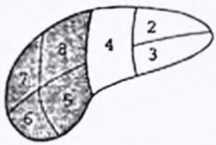
Nửa gan trái hay Gan trái (Left hemiliver/Left liver)	S 2-4(+/.S1)	Cắt gan trái hay Cắt nửa gan trái (Left hepatectomy/Left hemihepatectomy) (+/.S1)	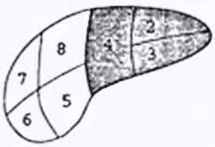

Ykhoaonline.com

2. Đơn vị phân chia bậc II dựa theo đường mật và động mạch gan (Second-order division based on biliary ducts and hepatic artery)			
Khu phải trước (Right anterior section)	S 5,8	Cắt khu phải trước (Right anterior sectionectomy)	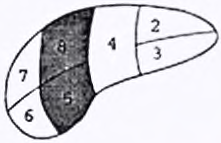
Khu phải sau (Right posterior section)	S 6,7	Cắt khu phải sau (Right posterior sectionectomy)	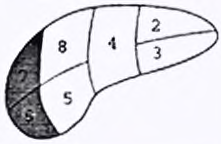
Khu giữa trái (Left medial section)	S 4	Cắt khu giữa trái (Left medial sectionectomy) hay Cắt phân thuỳ 4 (segmentectomy 4)	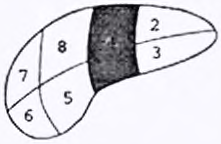
Khu bên trái (Left lateral section	S 2,3	Cắt khu bên trái (Left lateral sectionectomy)	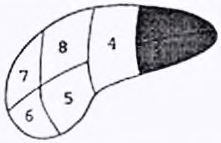

3. Đơn vị phân chia bậc III (Third-order division)			
Các phân thuỳ 1-9 (Segments 1-9)	1 trong các phân thuỳ S 1 – 9	Cắt 1 phân thuỳ tương ứng (Segmentectomy...)	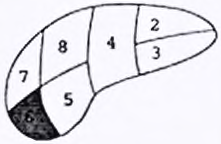
2 phân thuỳ liền nhau (2 contiguous segments)	2 phân thuỳ liền nhau trong các phân thuỳ S 1 - 9	Cắt 2 phân thuỳ tương ứng (Bisegmentectomy....)	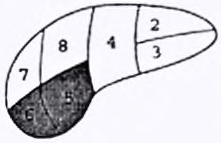

Tai ban dep cua sach tai day

4. Phụ lục. Cách gọi tuỳ chọn khác của đơn vị phân chia bậc II, dựa theo TM cửa (Addendum. Alternative second-order division, based on portal vein)			
Từ giải phẫu (Anatomical term)	Đối chiếu với PT (S) của Couinaud	**Từ phẫu thuật cắt gan** (Term for surgical resection)	Giản đồ (phần tương ứng với vùng tô màu)
Phân khu phải trước, hay cạnh giữa phải (Right anterior=Right paramedian sector)	S 5,8	Cắt phân khu phải trước, hay cạnh giữa phải (Right anterior or Right paramedian sectorectomy)	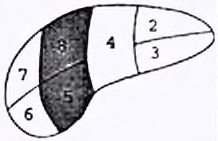
Phân khu phải sau, hay bên phải (Right posterior = Right lateral sector)	S 6,7	Cắt phân khu phải sau, hay bên phải (Right posterior or Right lateral sectorectomy)	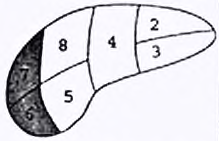
Phân khu giữa trái, hay cạnh giữa trái (Left medial = Left paramedian sector)	S 3,4	Cắt phân khu giữa trái, hay cạnh giữa trái, hay Cắt PT 3, 4. (Left medial /paramedian secto-rectomy, bisegmentectomy 3,4)	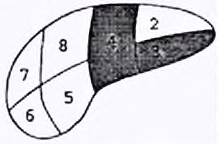
Phân khu bên trái , hay trái sau (Left lateral sector = Left posterior sector)	S 2	Cắt phân khu bên trái, hay trái sau, hay Cắt phân thuỳ II (Left lateral or Left posterior sectorectomy=Segmentectomy II	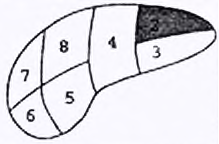
Chú thích: Khu (sections) và phân khu (sectors) ở bên phải (phải trước/phải sau) là đồng nghĩa. Song khu (sections) và phân khu (sectors) ở bên trái (giữa trái/bên trái) là không đồng nghĩa và không thể dùng lẫn lộn thay thế cho nhau: vì ở nửa gan trái các khu (sections) chia theo đường mặt được giới hạn bởi khe rốn, còn các phân khu (sectors) chia theo tĩnh mạch cửa, bởi khe cắt ngang thuỳ trái.			
Một số kiểu cắt "khu gan" khác, hay cắt gan mở rộng (Other "sectional" liver resections)			
	S 4-8 (+/. S1)	Cắt 3 khu phải= Cắt gan hay nửa gan phải mở rộng (Right trisectionectomy= Extended right hepatectomy/ hemihepatectomy)	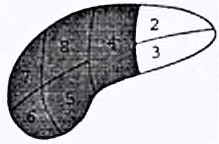
	S 2,3.4.5.8 (+/. S1)	Cắt 3 khu trái=Cắt gan hay nửa gan trái mở rộng (Extended left hepatectomy/ hemihepstectomy)	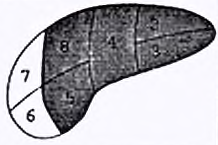

Ykhoaonline.com

7. MẠCH VÀ THẦN KINH CỦA GAN

Khác các tạng khác của cơ thể, gan có 2 nguồn mạch tới là tĩnh mạch cửa và động mạch gan, và một đường mạch đi là các tĩnh mạch gan.

Tĩnh mạch cửa và động mạch gan từ cuống gan đi lên chui qua cửa gan để vào trong gan, và phân nhánh tận cùng ở trong gan. Vậy chúng đều có một phần ở ngoài gan và một phần ở trong gan. Đi kèm theo chúng luôn luôn có đường mật, các mạch bạch huyết gan đi xuống, và đám rối thần kinh gan. Tất cả được bọc chung trong một bao xơ quanh mạch (bao Glisson) ở trong gan, và trong mạc nối nhỏ ở cuống gan ngoài gan.

Còn các tĩnh mạch gan tập trung lớn dần ở trong gan, để tận cùng đổ thẳng vào tĩnh mạch chủ dưới sau gan, nên hoàn toàn ở trong gan. Tĩnh mạch gan chỉ có các mạch bạch huyết đi lên của gan đi kèm, và chỉ có rất ít bao xơ bao quanh.

7.1. Tĩnh mạch cửa (vena portae hepatis)

Tĩnh mạch cửa (DTGPQT gọi rõ là "*tĩnh mạch cửa của gan*", "vena portae hepatis") là một tĩnh mạch chức năng, thu máu tĩnh mạch từ tỳ, tụy và ống tiêu hoá ở trong ổ bụng đổ về gan. Máu tĩnh mạch cửa mang theo các chất dinh dưỡng cũng như thuốc và các chất khác lên gan, để gan làm nhiệm vụ chọn lọc, chuyển hoá, lưu trữ, hoặc thải loại các chất độc và thuốc dư thừa qua mật, trước khi dẫn lưu về hệ thống tĩnh mạch chủ dưới bằng các tĩnh mạch gan (venae hepaticae).

7.1.1. Nguyên ủy, đường đi, liên quan, tận cùng

Tĩnh mạch cửa được hợp thành ở sau tụy bởi sự hợp nhất của 3 tĩnh mạch mạc treo tràng trên (V. mesenterica superior), tĩnh mạch tỳ (V. splenica) và tĩnh mạch mạc treo tràng dưới (V. mesenterica inferior). Thường thì tĩnh mạch tỳ nhận thêm tĩnh mạch mạc treo tràng dưới (tạo thành một thân chung tỳ mạc treo tràng), trước khi hợp với tĩnh mạch mạc treo tràng trên thành tĩnh mạch cửa. (Đoạn thân chung này không có tên trong Thuật ngữ giải phẫu quốc tế N.A. 1985, T.A. 1997; và vẫn được gọi chung là TM tỳ). Song đôi khi tĩnh mạch mạc treo tràng dưới không đổ vào TM tỳ, mà có thể đổ vào tĩnh mạch mạc treo tràng trên hoặc đổ vào đúng chỗ hợp lưu giữa hai tĩnh mạch trên. (Hình 20.18, 20.19).

Bắt đầu từ nguyên ủy của nó ở sau nửa trên cổ tụy (và sau khúc I tá tràng), tĩnh mạch cửa chạy chếch lên trên, sang phải và hơi ra trước, chui vào giữa hai lá của mạc nối nhỏ, để cùng động mạch gan riêng, đường mật, các mạch bạch huyết và thần kinh gan tạo nên cuống gan. Ở đó tĩnh mạch cửa nằm sau cùng, động mạch ở trước và bên trái, đường mật ở trước nữa và bên phải.

Đến cửa gan, tĩnh mạch tận hết bằng cách chia thành hai ngành phải và trái chạy vào hai nửa gan tương ứng.

Tai ban dep cua sach tai day

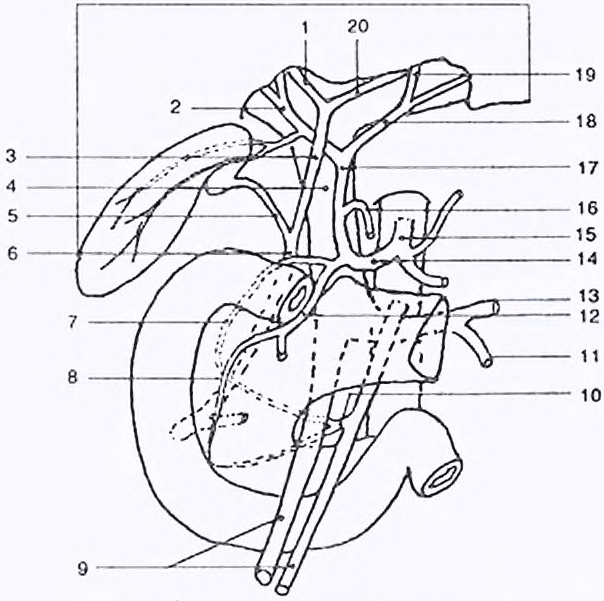

Hình 20.18. Sơ đồ bộ ba cửa ở cuống gan (theo Trịnh Văn Minh)

1. Ống gan phải; 2. Ngành phải động mạch gan; 3. Ống gan chung; 4. Tĩnh mạch cửa; 5. Ống túi mật; 6. Ống mật chủ; 7. Động mạch tá tuỵ trên sau; 8. Động mạch tá tuỵ trên trước; 9. Động mạch và TM treo tràng trên; 10. Thân ĐM tá tuỵ dưới; 11. TM mạc treo tràng dưới; 12. Động mạch vị tá tràng; 13. Tĩnh mạch tỳ; 14. Động mạch gan chung; 15. Thân động mạch bụng; 16. Động mạch vị phải; 17. Động mạch gan riêng; 18. Ngành trái động mạch gan; 19. Ngành giữa động mạch gan; 20. Ống gan trái.

7.1.2. Ngành bên (Hình 20.19, 20.20)

Trên đường đi trong cuống gan, tĩnh mạch cửa nhận thêm một số ngành bên:

– *Tĩnh mạch vị trái* (V. gastrica sinistra) chạy ngược dòng theo động mạch cùng tên, rồi theo động mạch gan chung, đổ vào bờ trái thân tĩnh mạch cửa ở phần thấp cuống gan.

– *Tĩnh mạch vị phải* (V. gastrica dextra) chạy ngược dòng theo động mạch cùng tên, đổ vào mặt trước thân tĩnh mạch cửa, ở cao hơn.

– *Tĩnh mạch tá tụy trên sau* (V. pancreatico duodenale superior posterior) đổ vào phần dưới bờ phải thân tĩnh mạch cửa.

– *Tĩnh mạch túi mật* (V. cystica) đổ vào mặt trước phần trên thân tĩnh mạch cửa; hoặc đôi khi vào ngành phải của nó.

Ngoài ra còn:

– *Tĩnh mạch trước môn vị* (V. prepylorica) đi trước chỗ thắt của môn vị, đổ vào tĩnh mạch vị phải hoặc vào tĩnh mạch tá tụy trên sau (Hình 19.14).

Ykhoaonline.com

– *Tĩnh mạch vị mạc nối phải* và *các tĩnh mạch tá tụy dưới*, đổ vào tĩnh mạch mạc treo tràng trên (Hình 19.14).

– *Các tĩnh mạch cạnh rốn* (V.v. paraumbilicales) đi theo dây chằng tròn và thường tận hết ở trong gan như những tĩnh mạch cửa phụ, hoặc đổ vào đoạn rốn ngành trái TM cửa trong gan.

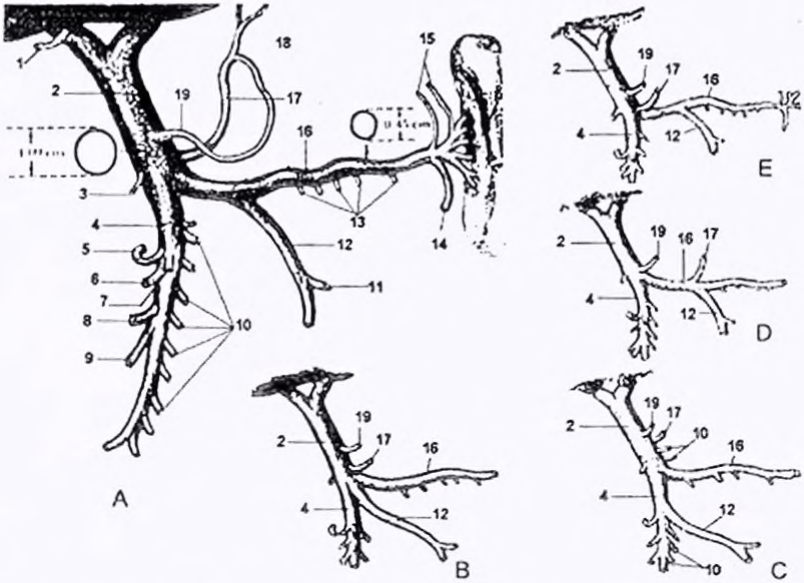

Hình 20.19. Tĩnh mạch cửa. Nguyên ủy, tận cùng, ngành bên, và một số biến đổi giải phẫu (theo F. Netter)

1. TM túi mật; 2. Thân TM cửa; 3. TM tá tụy trên sau; 4. TM mạc treo tràng trên; 5. TM vị mạc nối phải. *6; TM tá tụy dưới; 7. TM đại tràng giữa; 8. TM đại tràng phải;* 9. TM hồi đại tràng; 10. Các TM hồng hồi tràng; 11. TM đại tràng trái; 12. TM mạc treo tràng dưới; 13. Các TM tụy; 14. TM vị mạc nối trái; 15. Các TM vị ngắn; 16. TM tỳ; 17.TM vị trái; 18. TM thực quản; 19. TM vị phải.

7.1.3. Ngành nối (Hình 20.20, 20.21)

Hệ tĩnh mạch cửa nối thông với hệ tĩnh mạch chủ bởi những vòng nối sau:

– *Vòng nối thực quản*: giữa các nhánh thực quản của tĩnh mạch vị trái thuộc hệ cửa, với các tĩnh mạch thực quản (V.v. oesophageales) của tĩnh mạch đơn (V. azygos) thuộc hệ tĩnh mạch chủ.

– *Vòng nối quanh trực tràng*: giữa các nhánh tận của tĩnh mạch trực tràng trên (V. rectalis superior) là nhánh của tĩnh mạch mạc treo tràng dưới thuộc hệ cửa, nối với các nhánh của các tĩnh mạch trực tràng giữa (V.v. rectales mediae) và các tĩnh mạch trực tràng dưới (V.v. rectales inferiores) là những nhánh của tĩnh mạch chậu trong (V. iliaca interne) thuộc hệ tĩnh mạch chủ.

Tai ban dep cua sach tai day

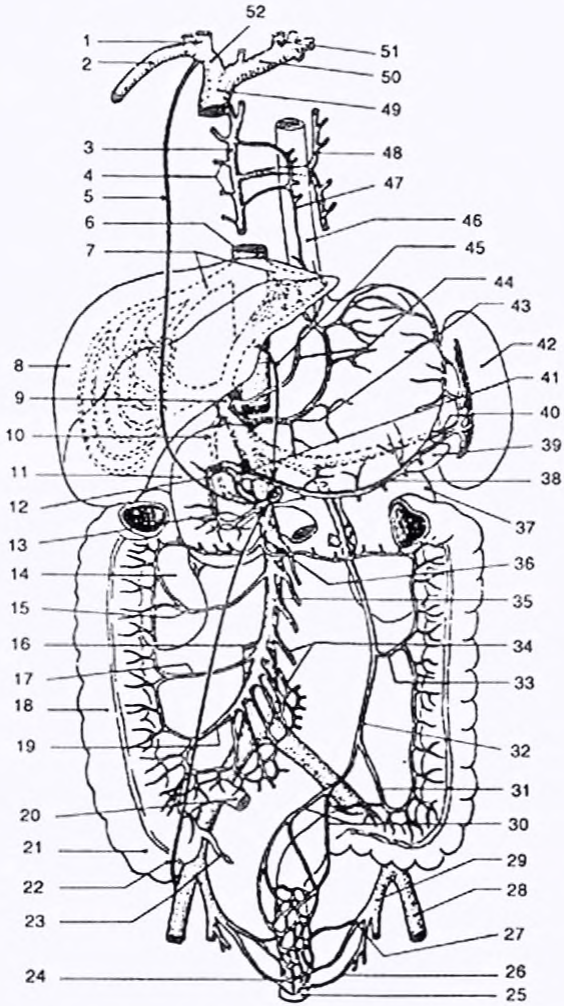

Hình 20.20. Hệ tĩnh mạch cửa, nguyên ủy, tận cùng, và các vòng nối cửa chủ
(theo Trịnh Văn Minh và hoạ sĩ Vũ Ngọc Xuyên, trong Đỗ Xuân Hợp, Giải phẫu Bụng, 1968)

1. TM cảnh trong phải; 2. TM dưới đòn phải; 3. TM đơn lớn; 4. Các TM gian sườn; 5. TM ngực trong; 6. TM chủ dưới; 7. Các TM gan; 8. Gan; 9. TM cửa; 10. TM tá tuỵ trên sau; 11. Tá tràng; 12. TM tá tuỵ trên trước; 13. TM tá tuỵ dưới trước; 14. Thận phải; 15. TM góc phải đại tràng; 16. TM chủ dưới; 17. TM đại tràng phải; 18. Đại tràng trên; 19. TM hồi đại tràng; 20. Hồi tràng; 21. Manh tràng; 22. TM thượng vị dưới; 23. Ruột thừa; 24. Đám rối TM trực tràng; 25. Trực tràng; 26. TM trực tràng dưới; 27. TM trực tràng giữa; 28. TM chậu ngoài; 29. TM chậu trong; 30. TM trực tràng trên; 31. TM đại tràng sigma; 32. TM mạc treo tràng dưới; 33. TM đại tràng trái; 34. Các TM tiểu tràng; 35. TM mạc treo tràng trên; 36. TM đại tràng giữa; 37. Thận trái; 38. TM vị mạc nối trái; 39. Đuôi tuỵ; 40. TM tỳ; 41. TM vị mạc nối phải; 42. Tỳ; 43. TM vị phải; 44. TM vị trái; 45. TM dây chằng tròn (TM cạnh rốn); 46. Thực quản; 47. TM thực quản; 48. TM bán đơn trên; 49. TM chủ trên; 50. Thân TM cánh tay đầu trái; 51. TM cảnh trong trái; 52. Thân TM cánh tay đầu phải

Ykhoaonline.com

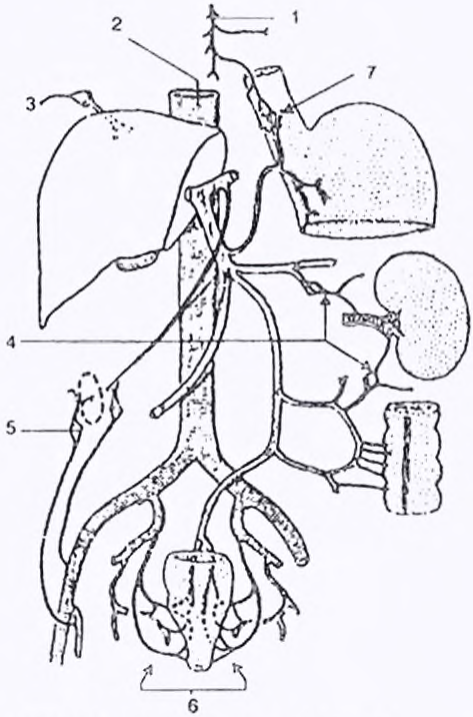

Hình 20.21. Sơ đồ các vòng nối cửa chủ
(theo K.L. Moore và A.F. Dalley, Clinical oriented Anatomy, 1999)

1. Tĩnh mạch đơn; 2. TMCD; 3. Nối tiếp giữa các TM ở diện trần của gan với TM dưới hoành phải; 4. Nối tiếp giữa các nhánh của TM đại tràng và TM tỵ với TM thận; 5. Vòng nối quanh rốn; 6. Vòng nối quanh trực tràng; 7. Vòng nối quanh thực quản.

– *Vòng nối quanh rốn*: do các tĩnh mạch cạnh rốn quanh dây chằng tròn thuộc hệ cửa nối với các nhánh quanh rốn của các tĩnh mạch thượng vị trên (V.v. epigastricae superiores) – nhánh của các tĩnh mạch ngực trong (V.v. thoracicae internae), và của các tĩnh mạch thượng vị dưới (V.v epigastricae inferiores) –nhánh của tĩnh mạch chậu ngoài (V. iliaca externa), đều thuộc hệ chủ.

– Ngoài ra còn *những ngành nối phụ nhỏ* giữa các nhánh của tĩnh mạch tỳ với tĩnh mạch thận trái, và giữa các nhánh của các tĩnh mạch đại tràng (dính vào thành bụng sau) với các tĩnh mạch thắt lưng.

Bình thường máu tĩnh mạch cửa đổ về gan, lưu thông qua hệ mao tĩnh mạch xoang trong gan, rồi được dẫn lưu về tĩnh mạch chủ dưới qua các tĩnh mạch gan. Trong trường hợp bệnh lý, khi bị cản trở trên đường dẫn lưu qua gan, tỷ dụ trong bệnh xơ gan, sẽ gây tăng áp lực tĩnh mạch cửa: các vòng nối nói trên sẽ phát triển mạnh, gây giãn tĩnh mạch ở các vùng tương ứng, để tạo đường tuần hoàn bàng hệ

Tai ban dep cua sach tai day

đi ngược trở về hệ tĩnh mạch chủ. Giãn tĩnh mạch ở thực quản hay ở trực tràng (bệnh trĩ) có thể bị vỡ và gây biến chứng chảy máu. Giãn các tĩnh mạch quanh rốn gây hiện tượng "đầu rắn tủa" (caput medusae), hay hội chứng Cruveilhier Baumgarten, có kèm theo giãn thông tĩnh mạch rốn.

7.1.4. Phân phối điển hình trong gan (theo quan điểm phân thuỳ gan hiện đại)*

* [Tĩnh mạch cửa là yếu tố lớn nhất trong bộ ba cửa, nên sự phân chia của nó cũng là chủ đạo của sự phân chia trong gan của cả bao xơ quanh mạch hay bao Glisson, cơ sở cơ bản của sự phân thuỳ gan (Hình 20.13). Nói một cách khác, sự phân chia điển hình của tĩnh mạch cửa trong gan, chỗ dựa cho sự phân chia của động mạch gan và đường mật, có thể mô tả như sau (Hình 20.13, 20.22, 20.24, 20.33):

Vào đến cửa gan thì thân chung tĩnh mạch cửa chia đôi thành hai ngành lớn cho hai nửa gan phải và trái, ở hai bên khe chính.

– ***Ngành phải*** (ramus dexter) ngắn (1 – 3cm) và to hơn (0,8 – 1,4cm) hướng chếch lên trên và sang phải, tách ra một nhánh bên nhỏ ra sau cho một phần phải thuỳ đuôi, rồi sớm chia đôi thành hai ngành cùng: nhánh giữa phải (hay trước), và nhánh bên phải (hay sau).

+ *Nhánh giữa phải* (cho *phân thuỳ giữa phải* hay phân thuỳ *trước*), ở gần khe chính hay trục giữa của gan hơn, uốn cong lên trên và ra sau, tách ra từ mặt trước của nó 1 – 3 nhánh bên cho hạ phân thuỳ V, rồi chia hai nhánh tận cho hai hạ phân thuỳ VIIIT và VIIIN.

+ *Nhánh bên phải* (cho *phân thuỳ bên phải* hay phân thuỳ sau), ở xa trục giữa của gan hơn, tiếp tục chạy ngang sang phải một đoạn ngắn rồi uốn cong hình cung ra sau, và tận hết ở gần bờ phải TM chủ dưới sau gan. Từ chiều lồi đường cong của nó tách ra 4 – 6 nhánh toả hình nan quạt về phía bờ phải gan: 1–3 nhánh đầu cho hạ phân thuỳ VI, và phần còn lại cho hạ phân thuỳ VII.

– ***Ngành trái*** (ramus sinister) dài và nhỏ hơn, gồm: một "***đoạn ngang***" (pars transversa) chạy ngang trong cửa gan độ 3 – 5cm, tách ra 2 – 3 nhánh nhỏ ra sau cho thuỳ đuôi (rami caudati), rồi gấp khúc ra trước thành một "***đoạn rốn***" (pars umbilicalis) hơi phình to, nằm trong đáy của khe dây chằng tròn. Đầu trước của đoạn rốn tận hết bởi dây chằng tròn là phần đã tắc và xơ hoá của tĩnh mạch rốn trái lúc phôi thai; đầu sau của nó có chỗ bám của dây chằng tĩnh mạch (ligamentum venosum) là di tích đã tắc và xơ hoá của ống tĩnh mạch (ductus venosus) lúc phôi thai, nối thông nó với phần tận của tĩnh mạch gan trái hoặc tĩnh mạch chủ dưới sau gan.

+ Từ đầu sau bờ trái *đoạn rốn* tách ra một nhánh cho *phân thuỳ bên trái sau* (hay hạ PT II), và từ đầu trước bờ trái đoạn rốn tách ra hai nhánh (trên và dưới) cho *phân thuỳ bên trái trước* (hay hạ PT III).

Ykhoaonline.com

+ Chủ yếu từ đầu trước bờ phải, và thứ yếu từ bờ phải và mặt trên *đoạn rốn*, tách ra một số thay đổi *các nhánh* cho *phân thuỳ giữa trái* (hay phân thuỳ giữa) (IV). (Hình 20.13, 20.15, 20.22, 20.24).]*

7.1.5. Những biến đổi giải phẫu của tĩnh mạch cửa

– ***Biến đổi về nguyên uỷ***: Tĩnh mạch mạc treo tràng dưới có thể không đổ vào tĩnh mạch tỳ, mà đổ vào đúng hội lưu giữa tĩnh mạch tỳ và tĩnh mạch mạc treo tràng trên (nguyên ủy tam hợp), hoặc đổ thấp vào tĩnh mạch mạc treo tràng trên, trước khi thân chung này nhận thêm TM tỳ. Ngoài ra các ***ngành bên*** của thân tĩnh mạch cửa cũng có thể ít nhiều thay đổi về vị trí tận cùng của chúng, (tỷ dụ TM vị trái đổ thấp vào TM tỳ) (Hình 20.19).

– ***Biến đổi về liên quan***: trong y văn có nêu một dị dạng bất thường rất hiếm gặp là *vị trí trước tá tụy của thân tĩnh mạch cửa*, v.v...

– ***Biến đổi về ngành cùng***: ở rốn gan, thân tĩnh mạch cửa có thể không chia đôi như thường lệ, mà chia 3, cho TM phân thuỳ bên phải, TM phân thuỳ giữa phải và ngành trái tĩnh mạch cửa; hoặc chia đôi lệch, do TM phân thuỳ giữa phải tách từ ngành trái TM cửa; hay TM phân thuỳ bên trái tách thấp từ thân TM cửa.

– ***Biến đổi về phân chia trong gan***: có nhiều dạng rất phong phú, làm đề tài cho những nghiên cứu sâu hơn về giải phẫu phân thuỳ gan, và có thể viết thành những cuốn sách chuyên đề riêng, phục vụ cho cắt gan và ghép gan.

(X. Trịnh Văn Minh, Luận án PTS 1982; Le varianti anatomische del systema portale intraepatiche, Ediz. Excepta Medica, Torino, Italia 1985).

7.2. Động mạch gan (arteria hepatica)

7.2.1. Nguyên ủy, đường đi, tận cùng (Hình 20.18)

– ***Động mạch gan chung*** (arteria hepatica communis) là nhánh lớn nhất trong 3 nhánh tận của thân động mạch bụng (truncus coeliacus). Thân này dài độ 1 – 3cm tách từ động mạch chủ bụng ở ngang mức đốt sống ngực 12 và thắt lưng 1; đi xuống dưới và ra trước, lần lượt tách ra động mạch vị trái, động mạch tỳ, và động mạch gan chung. Động mạch gan chung tiếp tục chạy ra trước, hơi xuống dưới, và sang phải, bắt chéo bờ trái tĩnh mạch cửa, để ra trước tĩnh mạch cửa và chia làm hai ngành tận:

– *Động mạch vị tá tràng* (arteria gastroduodenalis), nhỏ hơn, thường được coi như một nhánh bên, đi xuống cho động mạch tá tụy trên sau, động mạch vị mạc nối phải và động mạch tá tụy trên trước.

– ***Động mạch gan riêng*** (arteria hepatica propria), lớn hơn, tiếp tục chạy ngược lên trên trong cuống gan, ở trước và bên trái tĩnh mạch cửa. Trên đường đi nó tách ra một nhánh bên là *động mạch vị phải* (A. gastrica dextra), quặt ngược xuống môn vị và bờ cong nhỏ dạ dày. Lên tới gần cửa gan, khoảng 1 – 1,5cm ở

Tai ban dep cua sach tai day

dưới và bên trái chỗ chia đôi của tĩnh mạch cửa, thì động mạch gan riêng tận hết bằng cách chia đôi cho hai ngành phải và trái, hướng về hai đầu cửa gan.

+ *Ngành phải* (ramus dexter) thường bắt chéo sau ống gan chung, chạy chếch lên trên và sang phải ở trước tĩnh mạch cửa và ngành phải của nó, tách ra một *động mạch túi mật* (A. cystica), rồi tận hết ở đầu phải cửa gan, cho nửa gan phải.

+ *Ngành trái* (ramus sinister) chạy ở trước dưới ngành trái tĩnh mạch cửa, tách ra một nhánh lớn hướng về thuỳ vuông cổ điển, rồi tận hết ở đầu trái cửa gan cho thuỳ trái gan.

+ Nhánh cho thuỳ vuông được một số tác giả (Michels 1957) coi như một ngành tận thứ ba, gọi là *ngành giữa* hay *ngành trung gian* (ramus intermedius); có thể tách ra từ ngành trái, hoặc từ ngành phải (với tỷ lệ gần ngang nhau), và đôi khi tách từ đúng chỗ chia đôi của động mạch gan riêng. (Hình 20.18, 20.22, 20.24).

7.2.2. Phân phối điển hình trong gan (theo quan điểm phân thuỳ hiện đại) (*)

*[Tới gần cửa gan ở trước trái tĩnh mạch cửa, động mạch gan riêng đã chia đôi thành 2 ngành tận (Hình 20.22):

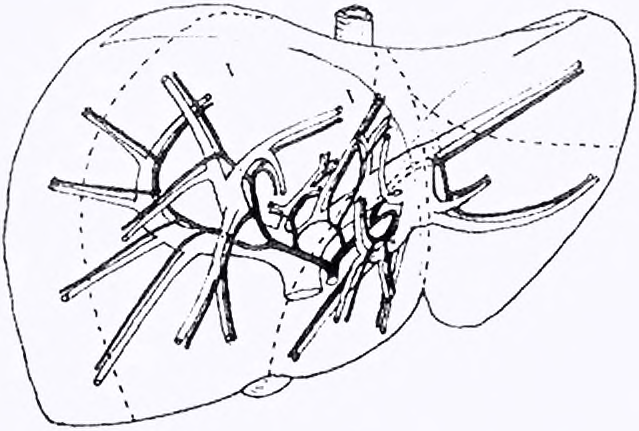

Hình 20.22. Phân chia điển hình của ĐM gan trong gan, liên quan với TM cửa
(theo Trịnh Văn Minh)

Ngành phải (ramus dexter) cấp máu cho nửa gan phải. Trên đường đi ở trước tĩnh mạch cửa, đã tách ra một *động mạch túi mật* (A. cystica) và một *nhánh nhỏ cho thuỳ đuôi* (A. lobi caudati), rồi tận hết ở trước chỗ chia đôi của ngành phải tĩnh mạch cửa bằng cách chia đôi cho:

+ *Động mạch phân thuỳ giữa phải* (hay *PT trước*), đi lên ở bên trái tĩnh mạch cửa cùng tên, phân nhánh lần lượt cho các hạ phân thuỳ V, VIIIN và VIIIT;

Ykhoaonline.com

+ *Động mạch phân thuỳ bên phải* (hay *PT sau*), bắt chéo ở trên tĩnh mạch cửa cùng tên rồi chạy dọc theo chiều lõm của đường cong tĩnh mạch, tách ra 1 – 2 nhánh bên đầu tiên cho hạ phân thuỳ VI và phần còn lại cho hạ phân thuỳ VII.

Ngành trái (ramus sinister) cho nửa gan trái; trên đường đi ở trước dưới ngành trái tĩnh mạch cửa, đã tách ra 1 – 2 nhánh bên nhỏ cho *thuỳ đuôi* (A. lobi caudati), và một nhánh bên lớn là *động mạch phân thuỳ giữa trái* (hay phân thuỳ *giữa*) (IV), chui vào cửa gan ở trước góc gấp khúc của ngành trái tĩnh mạch cửa, để tới phân thuỳ đó. (Song đôi khi nhánh cho phân thuỳ giữa trái cũng có thể tách ra từ ngành phải (Hình 20.24) hoặc từ đúng chỗ chia đôi của động mạch gan riêng.

Nhánh tận còn lại của ngành trái động mạch gan riêng là *động mạch các phân thuỳ bên trái* (hay *phân thuỳ bên*), hay động mạch thuỳ trái gan. Động mạch này thường chui vào đầu trái cửa gan ở sau góc gấp khúc của ngành trái tĩnh mạch cửa, hay sau nguyên ủy của tĩnh mạch hạ PT II để vòng lên trên tĩnh mạch, hoặc chui vào trước góc nguyên ủy của tĩnh mạch hạ PT II, rồi tách ra: – một nhánh cho *PT bên trái sau* (hay hạ PT II) chạy ngang sang trái, thường ở trước trên tĩnh mạch cửa cùng tên, và một nhánh cho *PT bên trái trước* (hay hạ PT III) chạy dọc ra trước ở trên bờ trái đoạn rốn ngành trái tĩnh mạch cửa, rồi tách ra 2 nhánh vòng theo bờ sau trên các tĩnh mạch bên trái trước (hay hạ PT III), trên và dưới (Hình 20.22; 20.24)].*

7.2.3. Những biến đổi giải phẫu của động mạch gan (*)

* [Động mạch gan ở ngoài gan cũng như ở trong gan có rất nhiều biến đổi giải phẫu khác nhau, mà các nhà lâm sàng cần biết để nhận định chính xác trong chẩn đoán hình ảnh, và xử lý thích hợp trong phẫu thuật ngoại khoa. Trong phạm vi cuốn sách này chúng tôi chỉ có thể giới thiệu một vài khái niệm đại cương.

– Ở ngoài gan: động mạch gan riêng có thể tách đôi hay tách 3, và có thể xuất phát từ những nguyên ủy khác nhau. Toàn bộ động mạch gan riêng hay một phần của nó – (nhánh phải, nhánh trái, và/hoặc nhánh giữa) – có thể xuất phát từ động mạch gan chung thuộc thân động mạch bụng, từ động mạch mạc treo tràng trên, từ động mạch vị trái, hay từ động mạch chủ bụng (Hình 20.23, 20.24).

– Ở cửa gan và ở trong gan, mỗi động mạch phân thuỳ cũng có thể tách đôi hay tách 3 thành những nhánh hạ phân thuỳ khác nhau của nó, xuất phát từ những nguyên ủy thay đổi khác nhau.

Tỷ dụ, ở bên phải: *động mạch phân thuỳ giữa phải* (hay trước) có thể tách đôi, thành một động mạch hạ phân thuỳ VIIIT ± V tách từ ngành phải động mạch gan riêng, và một động mạch hạ phân thuỳ VIIIN ± V tách từ động mạch phân thuỳ bên phải hoặc động mạch hạ phân thuỳ VII. *Động mạch phân thuỳ bên phải* (hay phân thuỳ sau) cũng có thể tách đôi do hai động mạch hạ phân thuỳ VI và hạ phân thuỳ VII tách riêng rẽ từ ngành phải động mạch gan, và đi theo 2 đường khác nhau (trước và sau nguyên ủy tĩnh mạch phân thuỳ giữa phải), v.v...

Tai ban dep cua sach tai day

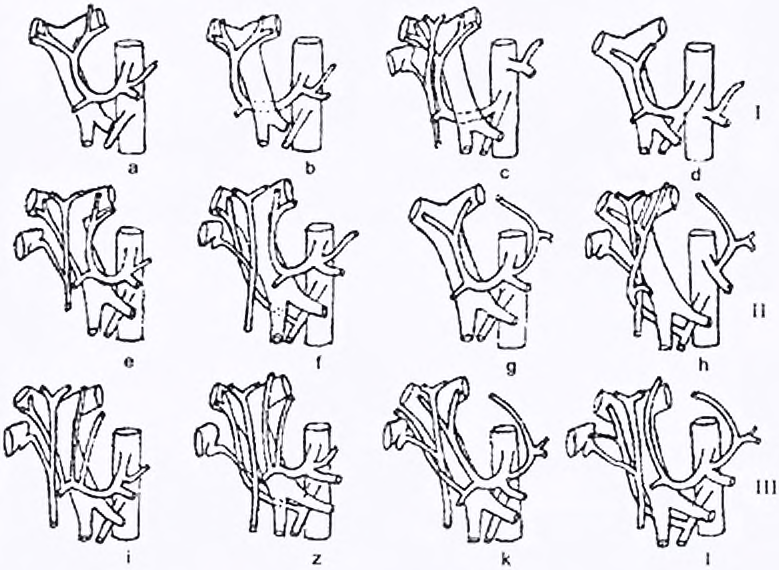

Hình 20.23. Các dạng biến đổi giải phẫu của ĐM gan ngoài gan. Xếp loại đại cương, theo số lượng, nguyên ủy và liên quan với TM cửa qua 120 phẫu tích
(theo Trịnh Văn Minh và C.S.)

I. Dạng 1 ĐM gan riêng: 61/120. (a: 56/120; b: 1/120; c:3/120; d: 1/120)

II. Dạng 2 ĐM gan (tách đôi): 50/120. (e: 25/120; f: 8/120; g: 13/120; h: 2/120)

[Không vẽ một số biến đổi khác: e': 2 ĐM gan riêng từ 1 ĐM gan chung xuất phát từ ĐM chủ (1/120); hoặc từ ĐM mạc treo tràng trên (1/120); g': 2 ĐM gan riêng tách từ ĐM chủ và từ ĐM vị trái (1/120).

III Dạng 3 ĐM gan (tách 3): 9/120. (i: 2/120; f: 2/120; k: 4/120; l: 1/120).

Ở bên trái: *Động mạch phân thuỳ giữa trái* (hay phân thuỳ giữa, IV) có thể không tách từ ngành trái động mạch gan, mà từ ngành phải; *Động mạch phân thuỳ bên trái* (II + III) hoặc động mạch hạ phân thuỳ II cũng có thể không tách từ ngành trái động mạch gan riêng mà từ động mạch vị trái v.v...

Những biến đổi giải phẫu phong phú nêu trên cần được biết đến, để nhận định chính xác trong chẩn đoán hình ảnh, và đặc biệt để điều trị đúng chỗ, khi cần tiêm hoá chất chọn lọc vào các động mạch phân thuỳ khác nhau, hoặc thắt hay gây tắc động mạch gan chọn lọc, trong điều trị ung thư gan.

Những biến đổi giải phẫu đó lại càng cần biết cho các nhà phẫu thuật ghép gan, khi lấy mảnh ghép từ người cho còn sống; để chọn lựa kỹ thuật thích ứng với từng trường hợp, sao cho có đủ cả các cuống mạch mật phù hợp, với kích cỡ thuận lợi cho việc nối ghép.]*

Ykhoaonline.com

Hình 20.24. Động mạch gan và tĩnh mạch cửa ở cuống gan và trong gan
(Tiêu bản ăn mòn, gan lật lên, nhìn từ trước dưới. Trường hợp ngành giữa cho phân thuỳ giữa trái tách từ ngành phải ĐM gan riêng; ĐM hạ phân thuỳ V tách từ ĐM phân thuỳ bên phải)
(theo Trịnh Văn Minh)

7.3. Các tĩnh mạch gan (venae hepaticae)

7.3.1. Nguyên ủy và cấu tạo đại cương

Bắt đầu từ các *tĩnh mạch trung tâm tiểu thuỳ*, tập trung lại thành các *tĩnh mạch gian tiểu thuỳ* (V.v. interlobulares), rồi thành các tĩnh mạch gan lớn dần (Hình 20.7, 20.8).

Cuối cùng có 3 tĩnh mạch gan lớn là *tĩnh mạch gan phải* (V. hepatica dextra), *tĩnh mạch gan giữa* (V. hepatica media) và *tĩnh mạch gan trái* (V. hepatica sinistra), dẫn máu từ 3 khu vực khác nhau của gan, đổ vào đầu trên tĩnh mạch chủ dưới sau gan (Hình 20.14, 20.16, 20.25). Ngoài ra còn có những tĩnh mạch gan nhỏ chủ yếu từ thuỳ đuôi, và đôi khi 1 – 2 tĩnh mạch gan phải phụ (giữa và dưới) kích thước thay đổi thất thường, đổ vào tĩnh mạch chủ dưới sau gan ở thấp hơn (Hình 20.26).

Về cấu tạo, thành các tĩnh mạch gan thường mỏng, có rất ít bao xơ xung quanh. Song các sợi xơ này đã gắn chặt chúng vào thành các ống nhu mô gan mà chúng xuyên qua. Cho nên trên các lát cắt, tĩnh mạch gan luôn luôn mở rộng và chỉ xuất hiện đơn độc; rất dễ phân biệt với tĩnh mạch cửa ít nhiều bị xẹp lại, và luôn luôn có động mạch và ống mật đi kèm (tạo thành bộ ba cửa).

Tai ban dep cua sach tai day



Hình 20.25. Địa hạt dẫn lưu của các tĩnh mạch gan lớn trên một tiêu bản ăn mòn bơm màu
(Nhóm SV nghiên cứu giải phẫu gan Hùng, Thành, Tiến –1997)

1. TM gan phải (phụ: trắng và chính: xanh); 2. TM gan giữa (trắng); 3. TM gan trái (đỏ).

7.3.2. Phân phối điển hình trong gan theo quan điểm phân thuỳ hiện đại (*) (Hình 20. 14, 20.16, 20.25, 20.26).

* [– *Tĩnh mạch gan phải* (V. hepatica dextra) là tĩnh mạch gan lớn nhất, bắt đầu từ bờ dưới gan ở bên phải góc phải, hướng chếch lên trên, ra sau và hơi sang trái, để đổ vào bờ trước phải tĩnh mạch chủ dưới sau gan, ở gần mặt hoành gan. Dọc trên đường đi, tĩnh mạch chạy trong khe phải, nhận 4 – 6 nhánh bên đi từ bờ phải gan, thuộc phân thuỳ bên phải (hay phân thuỳ sau), và 3 – 5 nhánh bên nhỏ hơn đi xuống từ mặt hoành gan ở bên trái khe phải thuộc phân thuỳ giữa phải (hay phân thuỳ trước).

Vậy tĩnh mạch gan phải dẫn lưu toàn bộ phân thuỳ bên phải (hay phân thuỳ sau) và khoảng 1/3 – 1/2 phải phân thuỳ giữa phải (hay phân thuỳ trước).

– *Tĩnh mạch gan giữa* (V. hepatica media) hợp thành bởi 2 ngành nguyên ủy từ phần dưới các hạ phân thuỳ IV và V, tập trung lại theo hình chữ V ngược ở trước trên chỗ chia đôi của thân tĩnh mạch cửa. Rồi từ đó tĩnh mạch chạy trong khe chính, hướng chếch lên trên ra sau và hơi sang trái, tận cùng bởi một *thân chung* (truncus communis) với tĩnh mạch gan trái. Thân chung này thường rất ngắn (độ 1cm) đổ vào bờ trái tĩnh mạch chủ dưới sau gan ở ngay sát mặt hoành gan.

Trên đường đi tĩnh mạch gan giữa nhận thêm những nhánh bên từ 2 bên: Từ bên trái một nhánh trên của phân thuỳ giữa trái (IV); từ bên phải một nhánh

Ykhoaonline.com

trên của hạ PT V, và một nhánh lớn của hạ PT VIII chạy giữa 2 tĩnh mạch cửa VIIIT và VIIIN.

Vậy tĩnh mạch gan giữa dẫn lưu khoảng 1/2–2/3 phân thuỳ giữa phải (V+VIII) và toàn bộ phân thuỳ giữa trái (IV).

– *Tĩnh mạch gan trái* (V. hepatica sinistra): được tạo bởi sự hợp lưu của 2 ngành nguyên ủy chính, 1 ngành trước hướng theo chiều trước sau đi từ PT trái trước (hạ PT III) và 1 ngành ngang chạy trong khe giữa 2 phân thuỳ trái trước và trái sau (hạ PT II và III). Từ đó thân chính tĩnh mạch gan trái hướng chếch lên trên, ra sau và sang phải, để tận hết bởi một thân chung (truncus communis) với tĩnh mạch gan giữa như đã tả. Trên đường đi nó nhận thêm 2 nhánh bên lớn: 1 chạy dọc theo phía trên và hơi lệch sang trái đoạn rốn ngành trái tĩnh mạch cửa (tĩnh mạch khe rốn), và 1 chạy dọc theo bờ sau thuỳ trái gan.

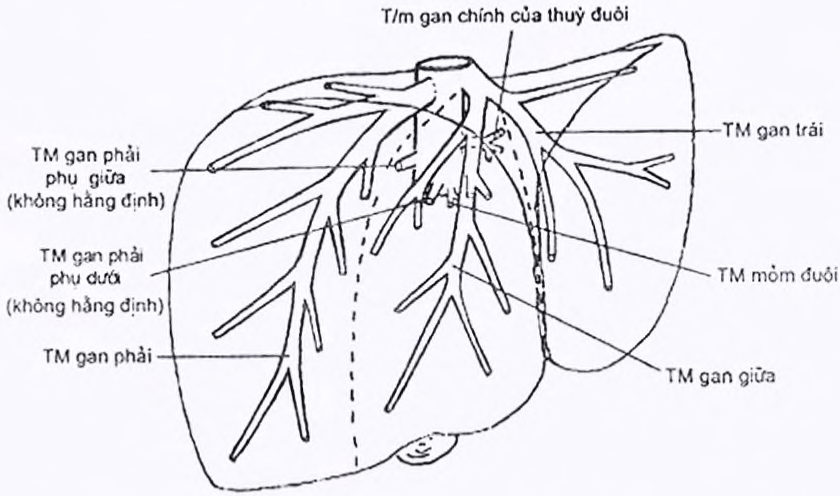

Hình 20.26. Sắp xếp điển hình của hệ tĩnh mạch gan (theo Trịnh Văn Minh)

Vậy tĩnh mạch gan trái dẫn lưu toàn bộ thuỳ trái, hay các phân thuỳ bên trái (II + III).

– Các tĩnh mạch gan của thuỳ đuôi, hay phân thuỳ sau (I): gồm nhiều nhánh nhỏ đổ trực tiếp vào mặt trước và bờ trái tĩnh mạch chủ dưới sau gan. Trong đó có thể mô tả 3 nhánh đáng kể nhất là:

+ Tĩnh mạch gan giữa của thuỳ đuôi là tĩnh mạch chính, tạo bởi những nhánh nhỏ tập trung theo hình cành cây thành một thân chung ngắn, hướng ngang sang phải, đổ vào chỗ nối 1/3 giữa và 1/3 dưới bờ trái tĩnh mạch chủ dưới sau gan.

+ Tĩnh mạch gan trên của thuỳ đuôi là một tĩnh mạch phụ, không hằng định,

Tai ban dep cua sach tai day

chỉ phát triển bù trừ khi tĩnh mạch giữa thuỳ đuôi thu nhỏ, song đôi khi có thể thay thế nó hoàn toàn. Tĩnh mạch đi ngược từ dưới lên trên, xẻ dọc thuỳ đuôi, và đổ vào mặt dưới thân chung tĩnh mạch gan giữa – trái, hay đôi khi vào phần trên bờ trái tĩnh mạch chủ dưới sau gan.

+ Tĩnh mạch gan dưới của thuỳ đuôi gồm 1 – 2 nhánh nhỏ dẫn lưu chủ yếu mỏm đuôi của thuỳ đuôi, và đổ trực tiếp vào mặt trước đầu dưới tĩnh mạch chủ dưới sau gan, ở sát mặt tạng gan.

7.3.3. Biến đổi giải phẫu (*)

* [– *Tĩnh mạch gan phải* như đã tả trên là *tĩnh mạch gan phải chính* hay *phải trên* có thể bị thu nhỏ nhiều hay ít, bù trừ bởi sự phát triển mạnh của tĩnh mạch gan giữa, và/hoặc của các tĩnh mạch gan phải phụ giữa và dưới.

– *Biến đổi giải phẫu* của *tĩnh mạch gan giữa* chủ yếu là do sự phát triển mạnh sang phải của nó (do nhánh nguyên ủy từ hạ PT V và/hoặc nhánh hạ PT VIII), cân bằng bù trừ với sự thu hẹp của tĩnh mạch gan phải.

– Thân chung tĩnh mạch gan giữa – trái có thể dài ngắn khác nhau, hoặc không có, do 2 tĩnh mạch gan giữa và trái đổ riêng rẽ, trực tiếp vào tĩnh mạch chủ dưới sau gan.

– *Tĩnh mạch gan trái* có rất nhiều biến đổi giải phẫu về sự hợp lưu và phát triển cân bằng bù trừ giữa các nhánh cấu tạo của nó, nên đã được mô tả rất khác nhau bởi các tác giả khác nhau. Mô tả điển hình vừa nêu là theo Trịnh Văn Minh, cho phép xếp loại một cách hệ thống các *biến đổi giải phẫu* rất phong phú và đa dạng của nó.

– *Tĩnh mạch gan chính của thuỳ đuôi* vẫn là tĩnh mạch giữa. Tĩnh mạch trên chỉ là bù trừ hoặc thay thế khi tĩnh mạch giữa kém phát triển hoặc thiếu hụt. Mô tả điển hình và những biến đổi giải phẫu của các tĩnh mạch thuỳ đuôi trước đây vẫn còn ít được biết đến và được mô tả khá khác nhau bởi các tác giả khác nhau.]

7.4. Bạch huyết gan (*)

[Bạch huyết gan đã được mô tả từ lâu bởi các tác giả cổ điển (Mascagni 1787, Sappey 1874), và được xét lại bởi nhiều tác giả cận đại (Rouvière H. 1932, Jdanov J.A. 1952, Maguenat P. và Delaloye B. 1963, Volodko V.P., Hidden 1972, Hidden G. và Hureau J. 1978, ... Song nội dung mô tả vẫn chưa đầy đủ và danh pháp vẫn chưa thống nhất, cho nên cũng được phản ánh một cách rất sơ lược và khá khác nhau trong các sách giáo khoa giải phẫu khác nhau (Rouviere, Testut et Latarjet, Sinelnikov, Gray, Woodburne, ...).

Mô tả dưới đây chủ yếu dựa trên nghiên cứu của Trịnh Văn Minh 1977,1987, tìm hiểu lại những kiến thức đã có, và đi sâu hơn theo quan điểm phân thuỳ gan hiện đại, nhằm cung cấp thêm thông tin cho các nhà lâm sàng trong ung thư gan và một số bệnh lý khác. Nghiên cứu trên 50 tử thi bình thường và một số ung thư gan, bơm mực tầu dưới bao xơ vào bề mặt các phân thuỳ khác nhau để xác định lại các đường dẫn lưu trong và ngoài gan của bạch huyết gan.]

Ykhoaonline.com

* Các mạch bạch huyết gan gồm có các *mạch bạch huyết nông* (chạy ở dưới bao xơ và bao thanh mạc ở mặt hoành và mặt tạng gan), và các *mạch bạch huyết sâu, đi lên* (theo các tĩnh mạch gan) và *đi xuống* (theo hệ tĩnh mạch cửa).

Giữa hai hệ bạch huyết nông và sâu có sự thông thương rộng rãi ở phần nhu mô dưới bao xơ; vì bơm mực tầu hay chất màu vào một điểm dưới bao xơ ở bề mặt một phân thuỳ và vuốt nhẹ suôi theo dòng chảy, có thể làm hiện hình cả các mạch bạch huyết nông ở bề mặt gan, lẫn phần tận của các mạch bạch huyết sâu đi lên và đi xuống, ở những chỗ chúng thoát ra khỏi gan; và theo dõi các đường dẫn lưu của chúng.

7.4.1. Các mạch bạch huyết nông ở mặt hoành (hay ***bạch huyết nông trên***)

Gồm 4 nhóm chính, đã được mô tả và gọi tên khá khác nhau bởi các tác giả trước đây. Để dễ nhớ, và tiện mô tả, chúng tôi xin gọi tên theo các phân thuỳ mà chúng dẫn lưu bề mặt, – (tên các phân thuỳ gọi theo T.A. 1997, Bảng 1, mục 6.6, định vị so với trục đối xứng của gan) (Hình 20.27):

1) *Mạch nông trên bên phải* (VI + VII), hướng thẳng lên trên, về phía dây chằng tam giác phải.

2) *Mạch nông trên giữa phải* (V + VIII), hướng chếch lên trên, về phía lá trên dây chằng vành, và đổ vào một thân chung bạch huyết sâu đi lên của gan, ở trước TM chủ dưới trên gan.

3) *Các mạch nông trên* giữa trái (IV + 1/4 phải III), hướng chếch lên trên và sang trái về phía dây chằng liềm; ở đó chúng còn nhận thêm những mạch nhỏ từ 1/4 phải mặt hoành hạ PT III cùng tập trung về phía dây chằng liềm.

4) Các *mạch nông trên bên trái* (II + 3/4 trái III), hướng thẳng từ dưới lên trên về phía dây chằng tam giác trái.

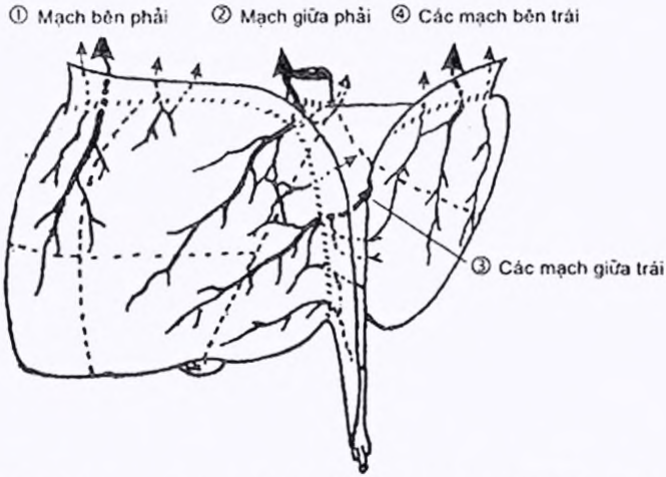

Hình 20.27. Các mạch bạch huyết nông ở mặt hoành gan (theo Trịnh Văn Minh)

Tai ban dep cua sach tai day

Sau khi theo các dây chằng gan tới mặt dưới cơ hoành, các mạch này tách theo hai đường:

– Phần lớn xuyên qua cơ hoành lên các hạch và mạng bạch huyết trên hoành, để được dẫn lưu qua ngực lên cổ, đổ vào ống bạch huyết phải và ống ngực, ở nền cổ (Hình 20.28);

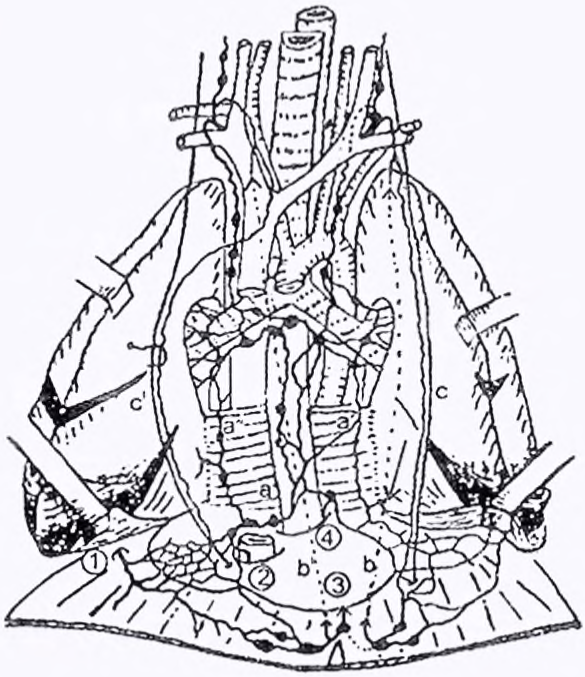

Hình 20.28. Mạng bạch huyết trên hoành và các đường dẫn lưu qua ngực của bạch huyết nông trên và sâu đi lên của gan (theo Trịnh Văn Minh)

1, 2, 3, 4: tương ứng với những điểm xuyên hoành của các mạch cùng số ở Hình 20.27.

a: Đường trung thất sau trước thực quản. a', a'': các đường trung thất sau trong dây chằng phổi; b, b': Đường trung thất trước, cạnh ĐM ngực trong; c. c': Đường trung thất giữa cạnh thần kinh hoành.

– Phần nhỏ qua mạng bạch huyết dưới hoành, đi theo các động mạch hoành dưới tới hai hạch bạch huyết nhỏ ở gần nguyên ủy của hai động mạch đó, trước khi đổ về các hạch bụng (Hình 20.29).

7.4.2. Các mạch bạch huyết sâu đi lên của gan

Các mạch bạch huyết sâu đi lên theo các tĩnh mạch gan tập trung chủ yếu vào một *thân chung*, hơi phình rộng ở *trước tĩnh mạch chủ dưới trên gan*. Thân chung này nhận thêm mạch bạch huyết nông trên giữa phải (Hình 20. 27); rồi chui qua lỗ

Ykhoaonline.com

TMCD lên đổ vào 1 – 3 hạch trên hoành cạnh TMCD (Hình 20.28). Từ đó bạch huyết được dẫn lưu theo *các mạch trước thực quản* và trong *dây chằng phổi phải* (ligamentum pulmonale) lên các hạch liên khí phế quản, và các hạch ở cuống phổi phải; rồi về các hạch cạnh khí quản phải, đi lên đổ vào ống bạch huyết phải.

Các mạch bạch huyết sâu đi lên theo tĩnh mạch gan trái, đôi khi thoát ra một phần từ đầu sau khe dây chằng tĩnh mạch (Hình 20.30). Rồi từ đó được dẫn lưu một cách thay đổi theo 3 đường: 1) Lần theo đường bám của dây chằng tam giác trái tới mạng bạch huyết dưới hoành trái, 2) Đi xuống một hạch cạnh tâm vị rồi theo động mạch vị trái, và 3) Qua lỗ thực quản, để lên trên hoành, rồi theo chuỗi bạch huyết cạnh thực quản và trong dây chằng tam giác phổi trái.

7.4.3. Các đường dẫn lưu ngoài gan của bạch huyết nông và sâu đi lên

Các mạch bạch huyết nông và sâu đi lên của gan đã theo các dây chằng gan lên cơ hoành; song khi tới cơ hoành đã tách thành 2 ngả: phần chủ yếu xuyên hoành, đi lên qua ngực đổ vào các thân bạch huyết ở nền cổ; và phần thứ yếu chạy dưới hoành, ngược theo động mạch hoành dưới xuống bụng, hoà cùng các đường bạch huyết nông và sâu đi xuống của gan, đổ vào bể dưỡng chấp.

– ***Các đường xuyên hoành*** đi lên qua ngực như sau:

+ Thân chung bạch huyết sâu đi lên và mạch nông trên giữa phải (Hình 20.7, 20.28, số 2) chui qua lỗ TM chủ dưới để tới 1 – 3 hạch trên hoành cạnh TM chủ dưới; rồi từ đó đi lên theo đường trung thất sau trước thực quản và trong dây chằng phổi phải.

+ Phần xuyên hoành của các mạch nông trên giữa trái (Hình 20.7, 20.28, số 3) đổ vào các hạch trên hoành trước ngoại tâm mạc phải, rồi từ đó đi lên theo đường trung thất trước, cạnh động mạch ngực trong phải;.

+ Phần xuyên hoành của các mạch nông trên bên phải (Hình 20.7, 20.28, số 1) toả qua mạng trên hoành phải; rồi được dẫn lưu đi lên qua ngực theo cả 3 đường trung thất sau, trung thất trước, và trung thất giữa cạnh thần kinh hoành phải.

+ Phần xuyên hoành của các mạch nông trên bên trái và mạch bạch huyết sâu đi lên của thuỳ trái (Hình 20.7, 20.28, số 4) toả qua một mạng trên hoành trái thưa thớt, rồi cũng được dẫn lưu đi lên theo 3 đường tương tự ở bên trái.

***Sự dẫn lưu qua ngực** như vừa tả trên, và **mối liên quan bạch huyết giữa gan và phổi–màng phổi** là một yếu tố rất đáng quan tâm trong tràn dịch màng phổi do gan (hydrothorax hépatique). Vai trò của ống ngực trong xơ gan đã được nhiều tác giả nhấn mạnh. Gray's Anatomy cũng đã nêu "bạch huyết gan rất giầu protein và tắc đường dẫn lưu tĩnh mạch gan sẽ làm tăng lượng bạch huyết trong ống ngực rất nhiều". Song để giải thích *sự thường gặp của tràn dịch màng phổi phải trong xơ gan* thì phải xét đến tính trội của các đường dẫn lưu qua ngực liên quan với cuống phổi phải và mạng bạch huyết trên hoành phải; thể hiện trên nhiều mặt.

Tai ban dep cua sach tai day

Thực nghiệm trên chó sống bơm xanh Patent dưới bao xơ ở mặt hoành gan, chúng tôi đã thấy xuất hiện một mạng bạch huyết trước thực quản và liên khí phế quản đi vào cuống phổi một cách rất rõ ràng (Trịnh Văn Minh, tập san Ngoại Khoa, Hà Nội, 1980). Kiểm tra lại ở người (trên các xác tươi) cùng các đồng nghiệp ở Angola (1984) bằng cách bơm thử các loại màu khác nhau (rouge Congo, vert brillant, bleu de Toluidine), chúng tôi cũng thấy màu đỏ Congo bơm vào gan đã ngấm một cách rộng rãi vào bạch huyết phổi làm xuất hiện những mạng rất đẹp dưới lá tạng màng phổi, đặc biệt rất phong phú ở đáy các khe gian thuỳ. Sự chảy ngược dòng bạch huyết này qua cuống phổi vào phổi – màng phổi có thể giải thích, vì sự có mặt của những *"van ly tâm trong mạng bạch huyết ở cuống phổi", khác các nơi khác*, (đã được nhấn mạnh bởi Collette, trong "Angiologie, Audier et al., Paris, Doin 1966"). Vậy một ý nghĩa thực tế thứ hai của vấn đề là khả năng *biến chứng viêm màng phổi hay áp xe khe gian thuỳ phổi do biến chứng của áp xe gan* không thủng cơ hoành, trong bệnh lý nhiệt đới ở nước ta, mà sự thường gặp đã được cố GS Tôn Thất Tùng đặt thành vấn đề với chúng tôi, trong một số buổi giao ban tại BV Việt Đức, Hà Nội, (đề nghị nghiên cứu giải phẫu).

– ***Các đường dưới hoành*** của bạch huyết gan đi lên như sau (Hình 20.29):

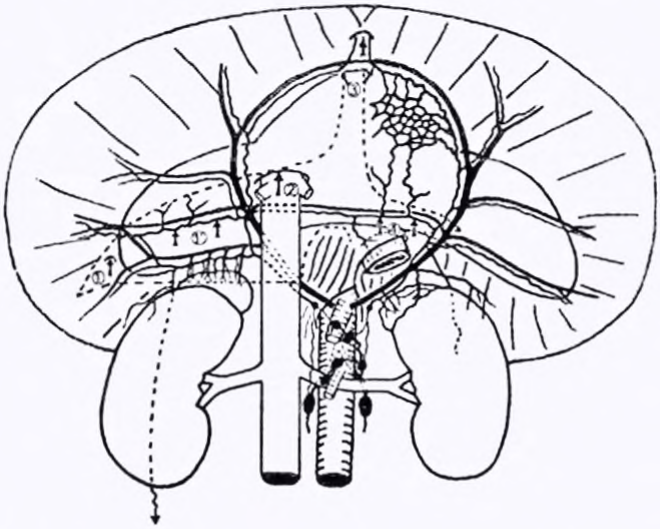

Hình 20.29. Các đường dẫn lưu dưới hoành của bạch huyết nông trên gan
(theo Trịnh Văn Minh)

(Các mũi tên đánh số chỉ các điểm tới của các mạch tương ứng đánh số trên Hình 20.27. Các mũi tên dưới vòng cung chỉ các điểm xuyên hoành. Nét chấm chấm chỉ đường bám của các dây chằng gan. Mạng bạch huyết dưới hoành phải phát triển mạnh ra sau; mạng dưới hoành trái phát triển mạnh ra trước.

Ykhoaonline.com

+ Phần dưới hoành của các mạch nông trên bên phải (VI + VII) và giữa phải (V + VIII) đổ vào mạng bạch huyết dưới hoành phải, đi theo ĐM hoành dưới phải;

+ Phần dưới hoành của các mạch nông trên bên trái (II + 2/3 trái III) đổ vào mạng dưới hoành trái, đi theo ĐM hoành dưới trái;

+ Phần dưới hoành của các mạch giữa trái (IV + 1/3 phải III) đổ một cách thay đổi vào mạng dưới hoành phải, hoặc trái, hoặc cả 2 bên.

Mạng dưới hoành phải phát triển mạnh ra sau, thông thương rộng rãi với bạch huyết thượng thận và quanh thận phải, nên ung thư gan cũng có thể dễ dàng di căn sang tuyến thượng thận bằng đường này.

Các mạch dưới hoành trái phát triển mạnh ra trước, tạo thành một mạng khá dày đặc ở nửa trái lá trước trung tâm hoành. Từ đó được dẫn lưu: – chủ yếu ra trước, tiếp tục xuyên hoành lên các hạch trước ngoại tâm mạc trái, và – thứ yếu ra sau, ngược theo ĐM hoành dưới trái, đổ về bể dưỡng chấp.

Qua mạng bạch huyết dưới hoành, bạch huyết nông ở mặt hoành của thuỳ phải và thuỳ trái gan có thể dễ dàng thông nhau: và chúng tôi đã gặp 1 trường hợp, màu bơm vào thuỳ phải đã từ một nhân ung thư mẹ ở bên phải đi lên cơ hoành theo dây chằng liềm rồi lại đi xuống theo dây chằng tam giác trái tới một nhân ung thư con ở thuỳ trái. Vậy dây chằng liềm không phải là một lá chắn ngăn sự lan truyền ung thư giữa 2 thuỳ phải/trái gan như một số tác giả đã nêu, (G. Hidden, Les voies lymphatiques du tronc, Paris 1972).

7.4.4. Các mạch bạch huyết nông ở mặt tạng gan (hay *bạch huyết nông dưới*)

Cũng gồm 4 nhóm như sau (Hình 20.30):

– *Các mạch bạch huyết nông dưới bên phải* (VI+VII) tập trung theo một mạch lớn, đi từ góc phải gan hướng về phía đầu phải cửa gan, rồi từ đó có thể tận hết một cách thay đổi: hoặc hoà cùng các mạch bạch huyết sâu đi xuống từ nửa gan phải để theo chuỗi cạnh đường mật; hoặc đi thẳng tới trước tĩnh mạch chủ dưới, rồi theo tĩnh mạch này đi xuống một hạch gian động tĩnh mạch chủ ở khá thấp dưới thận; hoặc chẽ đôi theo cả hai đường vừa kể.

– *Các mạch bạch huyết nông dưới giữa phải* (V), gồm vài nhánh nhỏ hướng về túi mật, hoà cùng mạng bạch huyết quanh túi mật, rồi theo các mạch dọc theo mặt trên và mặt dưới túi mật (qua một hạch nhỏ không hằng định ở cổ túi mật), để đổ vào các mạch bạch huyết sâu đi xuống của nửa gan phải.

– *Các mạch nông dưới giữa trái* (IV) không hằng định; trong 1/4 trường hợp chỉ thấy một vài nhánh rất nhỏ ở bên trái túi mật, đổ về mạng bạch huyết túi mật. Còn lại, màu bơm vào dưới bao xơ ở mặt dưới thuỳ vuông chỉ làm xuất hiện những đoạn tận rất ngắn của vài mạch bạch huyết sâu đi xuống (ở sát đáy khe rốn và cửa gan), rồi lại tiếp tục lần sâu ở trên ngành trái tĩnh mạch cửa.

Tai ban dep cua sach tai day

– *Các mạch bạch huyết nông dưới bên trái* (II + III) chạy ngang về phía khe dây chằng tròn rồi chui vào sâu trong khe để hoà cùng các mạch bạch huyết sâu đi xuống nằm sâu ở trên đoạn rốn TM cửa trái.

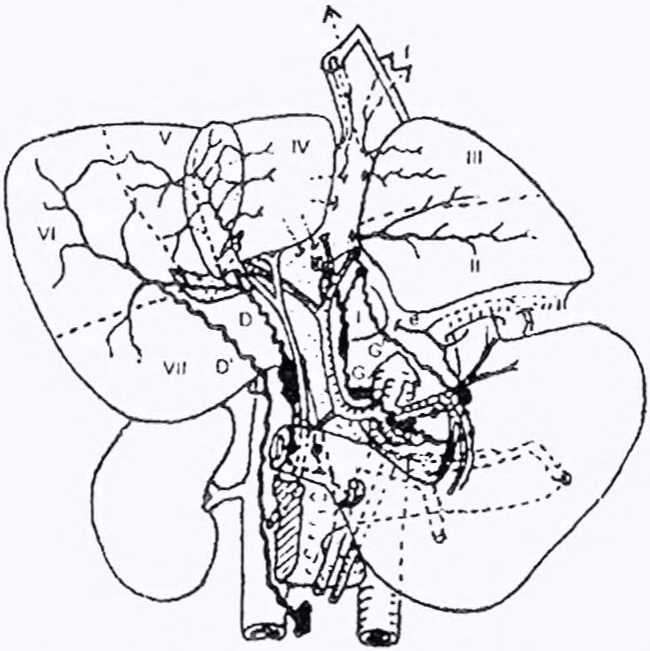

Hình 20.30. Các mạch bạch huyết nông ở mặt tạng gan và các đường dẫn lưu bạch huyết nông và sâu đi xuống của gan (theo Trịnh Văn Minh)

D. Đường phải chính, cạnh đường mật. D'. Đường phải phụ, trước TM chủ dưới (không hằng định; G. Đường trái chính, cạnh ĐM gan; G'. Đường trái phụ, theo ĐM vị trái; e. Mạch lạc của bạch huyết sâu đi lên của thuỳ trái gan (với 3 ngả dẫn lưu: dưới hoành, xuyên hoành qua lỗ thực quản, và đi xuống theo ĐM vị trái); f. các mạch nông phụ từ phần trước các hạ phân thuỳ III, IV đi lên theo dây chằng liềm).

7.4.5. Các mạch bạch huyết sâu đi xuống và các đường dẫn lưu đi xuống của bạch huyết gan (Hình 20.30)

– ***Các mạch bạch huyết sâu đi xuống của nửa gan phải*** thoát ra từ trước đầu phải cửa gan, gồm 2 mạch bạch huyết của 2 *phân thuỳ bên phải* (VI + VII) *và giữa phải* (V + VIII). Chúng nhận thêm *các mạch bạch huyết nông dưới tương ứng* và *mạch bạch huyết túi mật*, rồi dẫn lưu theo *chuỗi bạch huyết cạnh đường mật*. Chuỗi này đi qua một hạch không hằng định ở ngã 3 đường mật, một hạch thường gặp hơn ở cạnh ống mật chủ trên tá tràng ("*hạch lỗ mạc nối*", nodus foraminalis) và 2 hạch nhỏ ở cạnh ống mật chủ sau khúc I tá tràng; rồi từ đó bắt chéo sau đầu tụy, đổ vào một hạch ở cạnh phải nguyên ủy động mạch mạc treo tràng trên.

Ykhoaonline.com

[(Theo Hidden G. 1972, bạch huyết từ "*hạch lỗ mạc nối*" đổ thẳng vào *các hạch gian động tĩnh mạch chủ dưới thận trái*. Theo Trịnh Văn Minh 1977, 1987, từ *hạch lỗ mạc nối* bạch huyết đi xuống còn qua *1 – 2 hạch nhỏ ở sau tá tràng*, rồi bắt chéo sau đầu tụy để đổ vào các *hạch mạc treo tràng trên* (nodi mesenterici superiores) như vừa tả. Ngoài ra trong 3/4 trường hợp đường dẫn lưu đi xuống của nửa gan phải còn có thêm một *đường phụ đi trước TMCD dưới gan để* đổ vào các hạch gian động tĩnh mạch chủ dưới thận. Đường phụ này dẫn lưu một phần bạch huyết nông dưới bên phải, và đôi khi cộng thêm một phần bạch huyết sâu đi lên theo một tĩnh mạch gan phải phụ giữa/dưới bất thường, thoát ra ở bờ phải rãnh TM chủ dưới sau gan) (Hình 20.30)].

– ***Các mạch bạch huyết sâu đi xuống của nửa gan trái*** thoát ra từ sau nửa trái cửa gan, gồm 2 mạch chính, được dẫn lưu theo 2 đường đi xuống khác nhau:

+ Đường chính là *chuỗi cạnh động mạch gan* xuất phát từ một mạch thoát ra ở sau ngành trái TM cửa, dẫn lưu *phân thuỳ giữa trái* (IV) *và phân thuỳ sau* (I); nhận thêm một nhánh nối từ mạch bạch huyết phân thuỳ bên trái (II + III); rồi đi xuống qua 1 – 2 đôi khi 3 hạch cạnh động mạch gan riêng và gan chung.

+ Đường thứ hai là *chuỗi cạnh động mạch vị trái*, xuất phát từ mạch bạch huyết phân thuỳ bên trái (II + III), thoát ra ở sau đầu trái cửa gan, đi qua một hạch nhỏ ở đó, tách ra một nhánh nối tới chuỗi cạnh động mạch gan; rồi theo phần trên mạc nối nhỏ tới một hạch cạnh tâm vị; từ đó đi xuống theo ngược chiều động mạch vị trái. (Màu bơm vào gan cũng ngấm đầy chuỗi hạch bờ cong nhỏ dạ dày).

Hai chuỗi cạnh động mạch gan và cạnh động mạch vị trái gặp nhau ở một hạch lớn ở bên trái thân động mạch bụng, tại góc nguyên ủy giữa 2 động mạch tỳ và vị trái, cũng là nơi tập trung của cả 3 chuỗi hạch gan trái, vị trái, và tụy – tỳ, trước khi đi xuống sâu hơn, để đổ vào nguyên ủy của ống ngực.

[Theo Hidden 1972, 1978, thân bạch huyết chính của thuỳ trái đi theo bờ trái ĐM gan tới một hạch lớn ở sát liềm đ/m gan; từ đó các mạch đi ra theo bờ sau tụy về phía đuôi tụy qua một số hạch trong nhất của chuỗi tụy tỳ, rồi mới quặt xuống bắt chéo mặt sau thân tụy tới một hạch ở trước TM thận trái, trước khi tới ngành nguyên ủy trái của ống ngực. Các mạch khác thoát ra từ đầu trái rốn gan đi qua phần dày mạc nối nhỏ, để tới phần trên chuỗi vị trái, rồi đi ngược chiều ĐM vị trái về phía thân ĐM bụng, tới ngã tư chuỗi bạch huyết gan và tỳ].

+ Như vậy bạch huyết nông dưới và sâu đi xuống của gan có 2 luồng dẫn lưu rõ rệt: từ nửa gan phải theo các chuỗi bên phải (cạnh đường mật và trước TMCD), đổ vào *các hạch mạc treo tràng trên* và *gian động tĩnh mạch chủ*; từ nửa gan trái theo các chuỗi bên trái (cạnh động mạch gan và cạnh động mạch vị trái), đổ về *các hạch bụng* cạnh thân ĐM bụng. Cuối cùng cả 2 đều tập trung ở thân bạch huyết ruột trước khi đổ vào bể dưỡng chấp của ống ngực.

[Giữa đoạn cuối của chuỗi cạnh động mạch gan chung và chuỗi cạnh đường mật cũng có những nối tiếp ít nhiều thay đổi; và trong một số trường hợp ung thư gan, chúng tôi đã thấy một cầu hạch bạch huyết lớn vắt ngang sau tĩnh mạch cửa, chèn ép tĩnh mạch vào sau tụy. Đó cũng có thể gây thêm một yếu tố làm tăng áp lực tĩnh mạch cửa trong ung thư gan.]

Các đường dẫn lưu bạch huyết đi lên và đi xuống của gan có thể tóm tắt bằng sơ đồ ở các hình H. 20.28 và 20.31.]

Tai ban dep cua sach tai day

* [Tài liệu tham khảo cùng tác giả: 1) Trịnh Văn Minh, Lưu thông bạch huyết giữa gan, phổi – màng phổi. Tập san Ngoại Khoa, Hà Nội 1981, IX, 3, tr.82–92; 2) À propos des lymphatiques du foie chez l'homme. Revue Médicale, Éditions Médicales, Hanoi, 1987, pp. 100–121.]

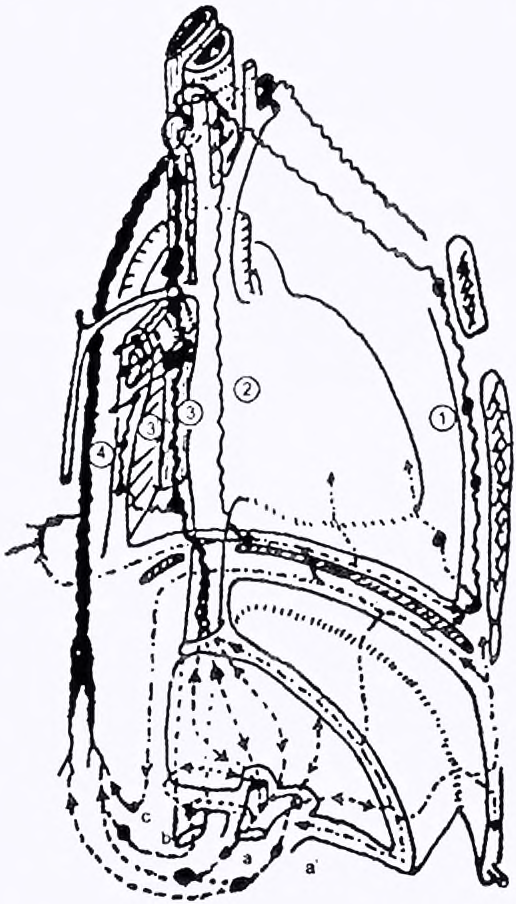

Hình 20.31. Sơ đồ tổng hợp các đường dẫn lưu bạch huyết gan (theo Trịnh Văn Minh)

Các đường đi lên qua ngực: 1. Đường trung thất trước, cạnh ĐM ngực trong. 2. Đường trung thất giữa, cạnh thần kinh hoành; 3, 3'. Đường trung thất sau, trước thực quản, và trong dây chằng phổi; 4. Ống ngực, đường chính tập trung tất cả các đường dẫn lưu đi xuống (và một phần đi lên dưới hoành) của bạch huyết gan.

7.5. Thần kinh gan

Thần kinh chi phối cho gan đã được mô tả khá kỹ bởi Latarjet Bonnet và Bonniot từ 1920 (Hình 20.32). Chúng tôi cũng đã có dịp tìm hiểu lại một phần qua nghiên cứu phân phối dây thần kinh lang thang (dây X) cho dạ dày, (xem H. 17.12, bài Dạ dày).

Ykhoaonline.com

Thần kinh gan thuộc hệ thần kinh tự chủ, gồm 2 nguồn chính: *các nhánh gan* (rami hepatici) của thân X trước, và *đám rối gan* (plexus hepaticus) tách từ đám rối bụng (DTGP tiếng Việt cũ còn gọi là "*đám rối dương*" hay "*đám rối tạng*"). *Đám rối bụng* (plexus coeliacus), được cấu tạo bởi các sợi đối giao cảm từ các nhánh bụng (rami coeliaci) của thân X sau và các sợi giao cảm từ các dây thần kinh tạng lớn và tạng bé (N. splanchnicus major & minor).

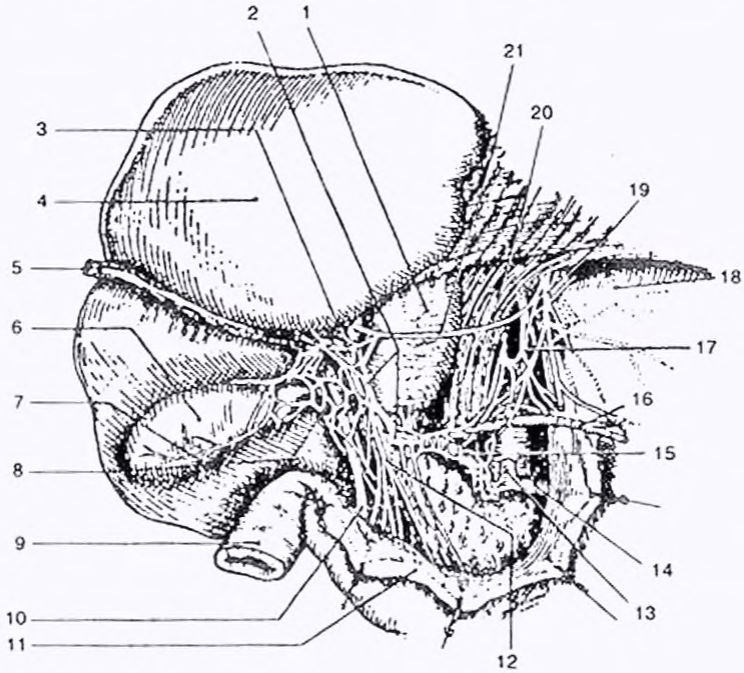

Hình 20.32. Thần kinh của gan (theo Latarjet và CS)

1. Thuỳ đuôi; 2. Đám rối gan trước (cạnh ĐM); 3. Động mạch gan; 4. Gan; 5. Dây chằng tròn; 6. Túi mật; 7. Các nhánh thần kinh túi mật; 8. Ngành nối trước ống gan; 9. Tá tràng; 10. Ống mật chủ; 11. Mạc nối nhỏ đã cắt và kéo ra; 12. Nhánh tới môn vị; 13. Thân động mạch bụng; 14. Động mạch tỳ; 15. Động mạch gan chung; 16. Động mạch vị trái; 17. Nhánh bụng của thân X sau; 18. Dạ dày; 19. Thân X trước; 20. Cơ hoành; 21. Nhánh gan của thân X trước.

– *Đám rối gan* tách ra từ đó, theo động mạch gan chung tới cuống gan, rồi tách làm 2 phần:

• *Đám rối gan trước* hay *cạnh động mạch*, đi lên theo động mạch gan riêng tới cửa gan, hoà nhập với các nhánh gan của thân X trước rồi chui vào phần trái cửa gan. Trên đường đi nó đã tách ra những nhánh bên nhỏ đi xuống theo động mạch vị phải, và động mạch vị tá tràng rồi động mạch vị mạc nối phải. Nó còn tách ra nhánh trong túi mật đi trước ống gan chung rồi theo bờ trái ống túi mật đến túi mật.

Tai ban dep cua sach tai day

• *Đám rối gan sau* hay *cạnh đường mật*, gồm 3 – 4 nhánh lớn bắt chéo sau tĩnh mạch cửa rồi theo mặt sau đường mật đi lên, chui vào phần phải cửa gan. Nhánh ngoài nhất gọi là thần kinh sau ống mật chủ, tách ra một nhánh nhỏ đi xuống cho ống mật chủ và mặt sau tụy, và một nhánh ngoài túi mật, đi lên theo bờ phải ống túi mật đến túi mật.

– *Các nhánh gan của thân X trước*, tách ở ngang mức tâm vị, nhận thêm một vài sợi nhỏ từ thân X sau và từ đám rối quanh động mạch vị trái, rồi đi qua phần trên mạc nối nhỏ để tới đầu trái cửa gan, chia thành nhiều nhánh: một nhánh đi ngược xuống nối tiếp với các nhánh của đám rối gan trước và theo động mạch vị phải xuống vùng môn vị dạ dày, các nhánh khác đi lên theo ngành trái động mạch gan, hoà cùng đám rối cạnh động mạch đi vào thuỳ trái gan.

8. CÁC ĐƯỜNG DẪN MẬT (hệ ngoại tiết của gan)

Mật tiết ra từ các tế bào gan, chạy theo *các đường dẫn mật trong gan*, tập trung lại ở cửa gan, rồi qua *các đường dẫn mật ngoài gan*, đổ vào tá tràng.

8.1. Các đường dẫn mật trong gan

8.1.1. Nguyên ủy, đường đi, tận cùng

Mật tiết ra bởi các tế bào gan đổ vào mạng lưới *các mao quản mật* (canaliculi biliares) quanh các tế bào gan. Từ đó chảy qua các *tiểu quản mật trong tiểu thuỳ* (ductuli biliares intralobulares) và đổ vào các *tiểu quản mật gian tiểu thuỳ* (ductuli biliares interlobulares) (Hình 20.8).

Các tiểu quản mật gian tiểu thuỳ tập trung dần lại thành các ống mật lớn dần chạy trong các bao xơ quanh mạch (khoang Kiernan), và cuối cùng thành *các ống gan phải và trái*, thoát ra ở cửa gan, và hợp lại thành *ống gan chung*.

8.1.2. Phân phối điển hình trong gan theo quan điểm phân thuỳ hiện đại (Hình 20.33).(*)

* – ***Ống gan phải*** (ductus hepaticus dexter) được tạo thành bởi sự hợp lưu của *ống phân thuỳ giữa phải* (hay *trước*) và *ống phân thuỳ bên phải* (hay *sau*). Ngoài ra nó còn nhận thêm một ống nhỏ từ phần phải dưới của thuỳ đuôi, trước khi hợp với ống gan trái thành ống gan chung.

– *Ống phân thuỳ bên phải* tạo bởi sự hợp lưu của các ống hạ PT VII và VI. Bắt đầu bởi ống hạ PT VII chạy dọc theo phía trên chiều lõm của đường cong tĩnh mạch phân thuỳ bên phải, và nhận các nhánh bên lớn dần đi từ bờ phải gan; trong đó 1 – 2 đôi khi 3 nhánh cuối cùng thuộc hạ PT VI. Ống phân thuỳ bên phải, được tạo thành như vậy thường vòng ra sau nguyên ủy tĩnh mạch cửa phân thuỳ giữa phải (hay trước), tạo nên một vòng cong điển hình – (vòng cong của Hjortsjo trên phim chụp Xquang) –, trước khi hợp với ống phân thuỳ trước thành ống gan phải.

Ykhoaonline.com

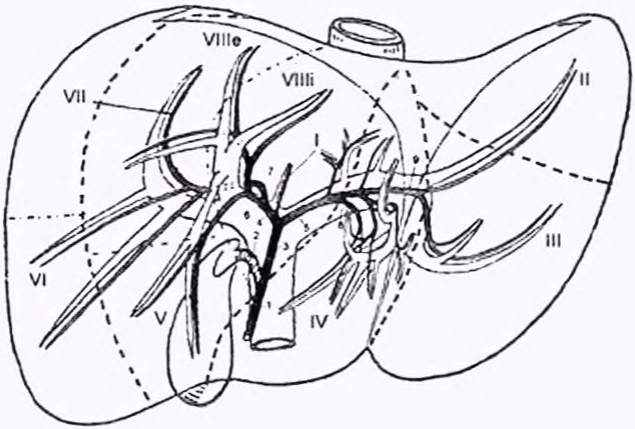

Hình 20.33. Phân phối điển hình đường mật trong gan, (theo Trịnh Văn Minh)

1. Ống mật chủ; 2. Ống túi mật; 3. Ống gan chung; 4. Ống gan phải; 5. Ống gan trái; 6. Ống phân thuỳ giữa phải (PT trước); 7. Ống phân thuỳ bên phải (PT sau); 8. Ống phân thuỳ giữa trái (PT giữa); 9. Ống phân thuỳ bên trái (PT bên).

– *Ống phân thuỳ giữa phải* được hợp thành bởi 3 ống hạ phân thuỳ:

• Ống hạ PT VIIIT bám theo chiều lõm của đường cong tĩnh mạch cùng tên, và liên tiếp với thân chính ống mật phân thuỳ giữa phải, đi xuống dọc theo bờ sau trong tĩnh mạch cửa của phân thuỳ đó;

• Ống hạ phân thuỳ VIIIN chạy theo tĩnh mạch cùng tên, nhận nhánh bên lớn cuối cùng chếch nhẹ từ phía trước phải, rồi bắt chéo ở sau chỗ chia đôi tận cùng của tĩnh mạch phân thuỳ giữa phải, tới hợp với ống hạ PT VIIIT vừa kể;

• Ống hạ phân thuỳ V có thể gồm 1 – 2 đôi khi 3 ống nhỏ, đổ một cách thay đổi, (riêng rẽ hoặc tập trung), vào mặt trước của ống VIIIT, và/hoặc ống VIIIN, hay thân chung VIIIT + VIIIN.

* [Sự cấu tạo 3 thành phần hạ phân thuỳ nêu trên của ống phân thuỳ giữa phải (hay ống PT trước) ít được biết đến bởi các tác giả nước ngoài. Song đó lại là cơ sở thực tế quan trọng để phân loại một cách chính xác các dạng biến đổi giải phẫu đường mật ở nửa gan phải. Tỷ dụ: ống VIIIN có thể không đổ vào ống PT giữa phải, mà đổ vào ống PT bên phải hay ống hạ PT VII. Ống V cũng có thể không đổ vào ống PT giữa phải, mà trượt thấp đổ thẳng vào ống gan phải hay ống gan chung; hoặc đổ vào một ống PT sau (VI+VII) hay một ống hạ PT VI trượt ra trước nguyên ủy tĩnh mạch phân thuỳ giữa phải. 3 ống hạ PT nêu trên cũng có thể không tập trung thành ống PT giữa phải, mà đổ riêng rẽ vào 3 nơi: VIIIN đổ vào một ống hạ PT VII chạy sau nguyên ủy TM phân thuỳ giữa phải, V đổ vào một ống hạ PT VI trượt thấp ra trước nguyên ủy TM nói trên, còn lại VIIIT vẫn độc lập chạy theo vị trí bình thường ống PT giữa phải.]

Tai ban dep cua sach tai day

+ *Ống gan phải* điển hình hợp thành bởi 2 ống PT bên phải và giữa phải nêu trên có đường đi rất ngắn (0 – 18mm, trung bình 6 – 8mm) hướng hơi chếch ra trước và vào trong, ở trên ngành phải tĩnh mạch cửa, rồi hợp với ống gan trái ở một điểm nằm trước trên và hơi lệch sang phải chỗ chia đôi tĩnh mạch cửa một chút thành ống gan chung. Trên đoạn đường ngắn đó nó có thể nhận thêm một ống nhỏ từ phần phải thuỳ đuôi.

– ***Ống gan trái*** (ductus hepaticus sinister) tập hợp các *ống phân thuỳ bên trái* (II, III) và *giữa trái* (IV), và còn nhận thêm 1 – 2 ống nhỏ của phần đỉnh và nửa trái phân thuỳ lưng hay thuỳ đuôi (I).

• *Ống phân thuỳ bên trái trước* (hay ống hạ PT III) thường là ống lớn nhất, chạy dọc theo phía trên chiều lõm đường cong tĩnh mạch cùng tên, nhận thêm một ống trên hạ PT III nhỏ hơn, rồi chạy ra sau dọc theo phía trên bờ trái đoạn rốn ngành trái tĩnh mạch cửa; tới gần góc gấp khúc của ngành trái tĩnh mạch cửa thì hợp với *ống phân thuỳ bên trái sau* (hay ống hạ PT II), từ phía trên tĩnh mạch cùng tên đi tới, để tạo thành một thân chung ống mật phân thuỳ bên trái hay ống mật thuỳ trái (II + III).

• Thân chung này tiếp tục hướng sang phải dọc theo phía trên bờ trước đoạn ngang ngành trái tĩnh mạch cửa, nhận thêm từ phía trước 1 – 3 *ống mật phân thuỳ giữa trái* (IV), và từ phía sau 1 – 2 ống nhỏ của phần lớn thuỳ đuôi (I), để tạo thành ống gan trái.]

8.1.3. Biến đổi giải phẫu của đường mật trong gan và ở cửa gan (*)

* [Những biến đổi giải phẫu của đường mật rất phong phú, do hiện tượng trượt (glissement) của một hay những ống phân thuỳ hay hạ phân thuỳ, nghĩa là di chuyển vị trí tận cùng bình thường của chúng sang một vị trí bất thường khác. Biến đổi có thể xếp loại: 1) Theo mức độ trượt, cao thấp khác nhau, và 2) Theo thành phần trượt. Theo thành phần trượt, Couinaud chỉ nói tới hiện tượng trượt toàn bộ một ống mật phân thuỳ. Song theo chúng tôi, ống mật phân thuỳ có thể trượt toàn bộ hay chỉ một phần của nó, nghĩa là trượt một ống hạ phân thuỳ; và có thể trượt đơn thuần chỉ liên quan đến một phân thuỳ, hay trượt phức hợp, kéo theo một phần nhỏ hơn của phân thuỳ bên cạnh, (Trịnh Văn Minh, 1971, 1973, 1975). Thí dụ:

– Ở nửa gan phải: toàn bộ hay một phần của ống PT sau (VI + VII hoặc VI) hoặc ống PT trước (VIIIT + VIIIN + V, VIIIT + V, V hoặc VIIIN), có thể trượt xuống thấp hơn vị trí bình thương của nó, để đổ thẳng vào ống gan phải, vào đúng hội lưu đường mật chính, vào ống gan chung, vào túi mật hay ống túi mật, thậm chí vào ống mật chủ; gây nên hiện tượng tách đôi, hoặc hãn hữu tách 3 ống gan phải.

– Ở nửa gan trái: ống hạ PT III hay nhánh trên của nó III' có thể trượt sang phải, bắt chéo ở trên đoạn rốn ngành trái tĩnh mạch cửa để đổ vào ống PT giữa

Ykhoaonline.com

(IV) hay một phần của nó, tạo thành một thân chung III + IV, trước khi nhận thêm ống hạ PT II, để tạo thành ống gan trái. Ống PT giữa (IV) hay một phần của nó cũng có thể trượt thấp, đổ thẳng vào đúng hội lưu đường mật chính, hoặc vào ống gan chung, gây nên hiện tượng tách đôi ống gan trái.

– Tuỳ theo cách hợp lưu sớm muộn của các ống mật II, III, IV, mà các ống mật của phần trái thuỳ đuôi có thể đổ một cách thay đổi vào ống II, vào thân chung II + III hoặc vào ống gan trái II + III + IV.

Những biến đổi giải phẫu và cách xếp loại nêu trên còn ít được biết đến bởi nhiều tác giả, song rất cần biết cho các nhà chẩn đoán hình ảnh y học để đọc phim cho chính xác, cũng như cho các nhà phẫu thuật để xử lý thích hợp, khi phẫu thuật đường mật, hay khi cắt gan hoặc ghép gan].

* [Tài liệu tham khảo cùng tác giả: Trịnh Văn Minh, 1) Multiplicité des variations hilaires des voies biliaires principales. Essai de classification, Revue Médicale, Edit. Méd., Hanoi, 1973, pp. 169–188; 2) Les variations des voies biliaires intrahépatiques. Rapports avec la veine porte. Trav. Scientifiques de la Fac. de Médecine de Hanoi, Edit. Méd., Hanoi, 1975, pp. 36–61; 3) Reconsidérations sur les variations hilaires et les dispositions hypoportales des voies biliaires intrahépatiques, Trav. de la Clinique chirurgicale de l'Hôpital Universitaire Việt Đức, Edit. Méd. Hanoi, 1975, pp. 217–229; 4) Nghiên cứu giải phẫu phân thuỷ gan và các cấu trúc trong gan, áp dụng trong ghép gan. Đề tài nhánh thuộc đề tài độc lập cấp Nhà nước: Nghiên cứu ứng dụng công nghệ tiên tiến phục vụ ghép tạng tại Việt Nam. Bộ Quốc phòng – Bộ Y tế, Học viện Quân y – Đại học Y khoa Hà Nội, 2000].

8.2. Các đường dẫn mật ngoài gan

Các đường dẫn mật ngoài gan gồm có (hình 20.18, 20.34):

– *Ống gan chung*, tạo bởi 2 ống gan phải và ống gan trái, thoát ra ở cửa gan;

– *Túi mật* tạo thành một bình chứa tích luỹ mật; và ống túi mật nối thông túi mật với đường mật chính;

– *Ống mật chủ* hợp nhất ống gan chung và ống túi mật, là đường dẫn mật cuối cùng đổ vào tá tràng.

Các ống gan và ống mật chủ tạo nên đường mật chính. Túi mật và ống túi mật được gọi là đường mật phụ.

8.2.1. Ống gan chung (ductus hepaticus communis) (hình 20.18)

Được tạo nên bởi sự hợp nhất giữa ống gan phải (ductus hepaticus dexter) và ống gan trái (ductus hepaticus sinister) ở trước trên và hơi lệch sang phải chỗ chia đôi tĩnh mạch cửa. Từ đó ống đi xuống trong cuống gan, bắt chéo trước ngành phải động mạch gan riêng, và chạy ở trước phải thân tĩnh mạch cửa, bên phải động mạch gan. Dài độ 2 – 4cm, đường kính độ 5mm. Khi tới gần bờ trên tá tràng thì gặp ống túi mật. Hai ống chạy song song và dính vào nhau độ vài milimet như hai nòng súng, rồi hợp nhau lại thành ống mật chủ.

Tai ban dep cua sach tai day

8.2.2. Ống mật chủ (ductus choledochus) (Hình 20.18, 20.34)

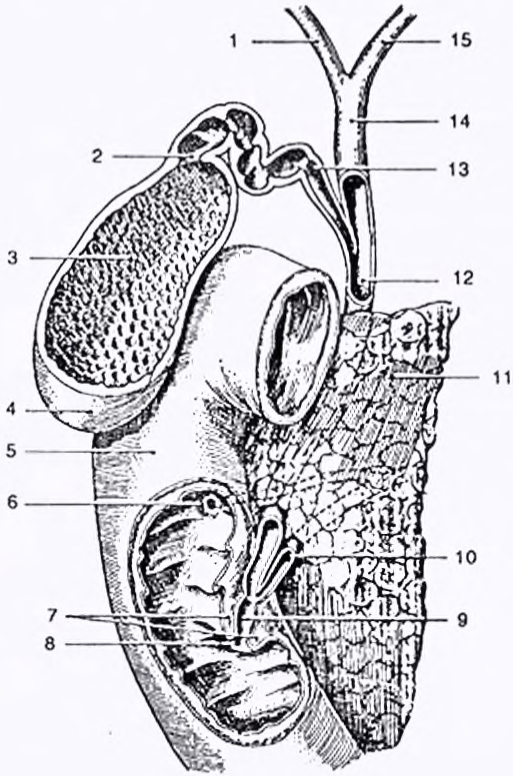

Hình 20.34. Túi mật và các đường dẫn mật ngoài gan (theo P. Kamina)

1. Ống gan phải; 2. Cổ túi mật; 3. Thân túi mật; 4. Đáy túi mật; 5. Phần xuống tá tràng (D_2); 6. Nhú tá tràng bé; 7. Nhú tá tràng lớn và nếp dọc tá tràng; 8. Lỗ nhú tá tràng lớn; 9. Bóng gan tuy (bóng Vater); 10. Ống tuy (chính); 11. Tuy; 12. Ống mật chủ; 13. Ống túi mật; 14. Ống gan chung; 15. Ống gan trái.

Còn gọi đơn giản là ***ống dẫn mật*** (ductus biliaris, "the bile duct" tiếng Anh), được tạo bởi sự hợp lưu của ống gan chung và ống túi mật, thường ở gần bờ trên tá tràng (theo Đỗ Xuân Hợp), song cũng có thể ở cao hơn, gần cửa gan (theo Gray).

Ống dài trung bình 5 – 6cm (theo Đỗ Xuân Hợp), 7,5cm (theo Gray), đường kính độ 6mm, hẹp nhất ở chỗ tận cùng (2 – 3mm) và rộng nhất ở đoạn sau tá tràng. Song ống có thể giãn rất to khi bị tắc ở dưới.

Đoạn đầu tiếp theo hướng của ống gan chung, chạy chếch xuống dưới, ra sau và hơi sang trái, trong bờ phải mạc nối nhỏ, ở trước phải tĩnh mạch cửa, bên phải động mạch gan riêng.

Ykhoaonline.com

Ống bắt chéo ở sau khúc I tá tràng (D1), cùng động mạch vị tá tràng ở bên trái nó, rồi chạy trong một rãnh ở sau đầu tụy, đôi khi chui vào sâu hẳn trong mô tụy theo một đường hơi cong sang phải. Ở đây ống có thể nằm ngay gần thành tá tràng, hay còn cách xa thành độ 2cm; và dù ống có nằm sâu trong mô tụy, vị trí của nó vẫn có thể nhận biết được bởi một rãnh nhẹ sờ thấy ở mặt sau đầu tụy, bằng một ngón tay trỏ luồn dưới phần xuống tá tràng và ngón cái ở trên đầu tụy, qua đó có thể phát hiện và lấy sỏi mật.

Tới bờ trái của khúc II tá tràng (D2) thì ống mật chủ gặp ống tụy, và cùng ống tụy chui qua thành tá tràng. Hai ống thường hợp lại thành một bóng tận chung gọi là *bóng gan tụy* (ampulla hepatopancreatica), trước đây còn gọi là *bóng Vater*.

Bóng tận hết bởi một đầu thắt hẹp, đổ vào khúc II tá tràng ở đỉnh của *nhú tá lớn* (papilla duodeni major), cách môn vị độ 8 – 10cm. Quanh bóng có *cơ thắt bóng gan tụy* (m. sphincter ampulla hepatopancreatica), còn gọi là *cơ thắt Oddi*.

Khi không có bóng gan tụy hai ống có thể đổ chung vào tá tràng bằng một lỗ hay 2 lỗ riêng biệt (Hình 20.35).

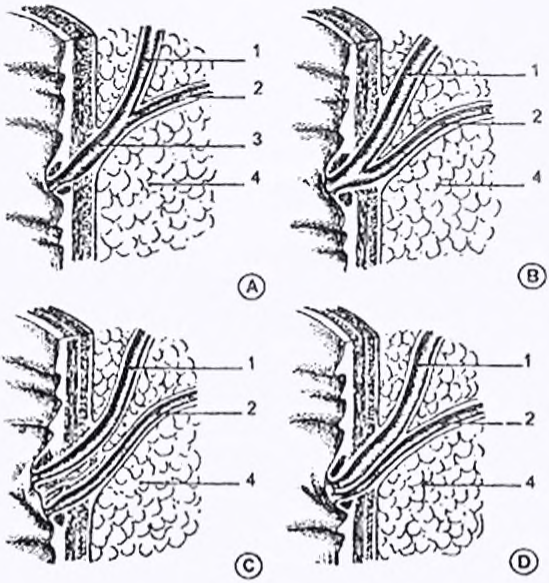

Hình 20.35. Biến đổi giải phẫu của bóng gan tụy (theo P. Kamina)

A. Bóng gan tụy dài; B. Bóng gan tụy ngắn; C. Không có bóng gan tụy (ống mật chủ và ống tụy chính đổ riêng rẽ); D. Bóng gan tụy có vách ngăn.
1. Ống mật chủ; 2. Ống tụy chính (ống Wirsung); 3. Bóng gan tụy (bóng Vater); 4. Tụy.

Tai ban dep cua sach tai day

Đối chiếu lên thành bụng trước, ống mật chủ nằm trên một đường bắt đầu từ một điểm ở 4 – 5cm trên mặt phẳng qua môn vị (planum transpyloricum) và 2cm ở bên phải mặt phẳng giữa, chạy xuống dưới độ 6cm (7,5cm theo Gray).

8.2.3. Túi mật (vesica biliaris hay vesica fellea) (Hình 20.2, 20.3, 20.18, 20.34)

Túi mật là một túi hình quả lê, nằm áp vào hố túi mật ở mặt tạng thuỳ phải gan. Dài 7 – 10cm, rộng nhất 3cm, dung tích 30 – 50ml. Túi gồm 3 phần: đáy, thân và cổ.

– *Đáy túi mật* (fundus vesicae biliaris) là đầu tận phình to của túi mật, hướng ra trước xuống dưới và sang phải, lồi ra khỏi bờ dưới gan ở khuyết túi mật. Đối chiếu lên thành bụng trước, đáy túi mật nằm ở dưới sụn sườn phải thứ 9, nơi gặp nhau giữa bờ ngoài cơ thẳng bụng và bờ sườn phải.

– *Thân túi mật* (corpus vesica biliaris) hướng lên trên ra sau và sang trái, tới gần đầu phải cửa gan thì tiếp với cổ túi mật. Mặt trên dính vào gan, mặt dưới và hai bên có phúc mạc phủ; liên quan với phần phải đại tràng ngang, và xa hơn về phía sau với khúc I và phần trên khúc II tá tràng.

– *Cổ túi mật* (collum vesicae biliaris) hẹp, cong lên trên và ra trước, rồi quặt đột ngột ra sau và xuống dưới, liên tiếp với ống túi mật và bị thắt hẹp ở đó. Cổ dính vào gan bởi một mô liên kết rỗ, trong đó có động mạch túi mật. Ở phía trên cổ thường có một hạch bạch huyết là hạch túi mật (nodus cysticus, trước kia còn gọi là hạch Mascagni).

Niêm mạc cổ túi mật có nổi lên những nếp nhăn, tạo nên một kiểu van xoáy ốc. Khi cổ bị căng đầy thì van làm cho bề mặt cổ có một chỗ thắt hình xoáy ốc.

8.2.4. Ống túi mật (ductus cysticus) (Hình 20.18, 20.34)

Ống túi mật đi từ cổ túi mật tới ống mật chủ, dài độ 3 – 4cm, rất hẹp ở đầu (2,5mm) và rộng ở cuối (4 – 5mm), hướng ra sau xuống dưới và sang trái, chạy trong 2 lá của mạc nối nhỏ, ở sát bờ phải tự do của nó. Ống túi mật thường gặp ống gan chung ở trên khúc I tá tràng độ 1 – 1,5cm, và dính với ống gan chung một đoạn ngắn trước khi hợp nhất thành ống mật chủ. Song biến đổi giải phẫu, ống túi mật có thể đổ vào đường mật chính ở các mức cao thấp khá khác nhau (Hình 20.36).

Ở mặt trong ống túi mật, niêm mạc có 5 – 10 nếp nhăn hình lưỡi liềm, hướng chếch tương tự như ở cổ túi mật, liên tiếp nhau tạo thành một van xoáy ốc, gọi là *nếp xoáy ốc* (plica spiralis) (Hình 20.34). Khi ống căng đầy, các khoảng ở giữa các nếp giãn ra, nên bề ngoài ống trông cũng có vẻ xoắn vặn tương tự như ở cổ túi mật.

Ykhoaonline.com

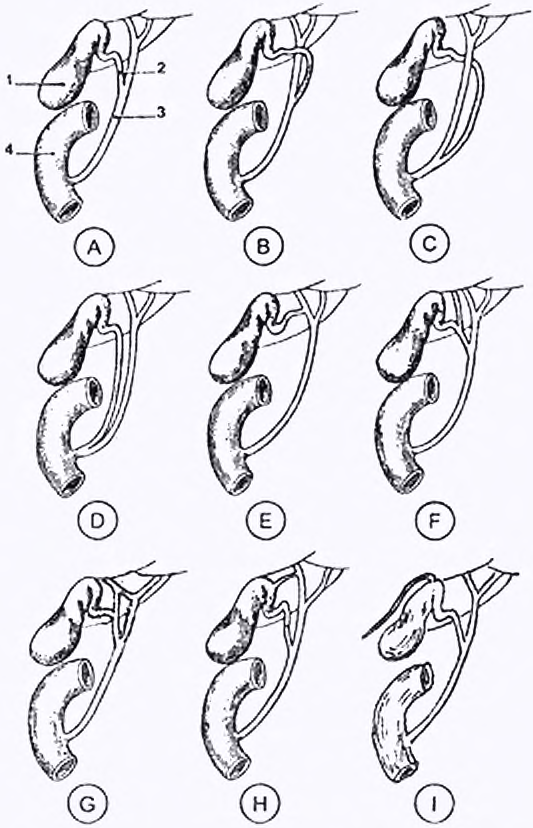

Hình 20.36. Các dạng biến đổi giải phẫu của ống túi mật
(A–F, H: theo P. Kamina; G–I: theo Trịnh Văn Minh, 1973).
Đặc biệt các dạng từ E đến I cần lưu ý trong cắt túi mật nội soi.

1. Túi mật; 2. Ống túi mật; 3. Ống mật chủ; 4. Tá tràng.

8.3. Mạch và thần kinh đường mật

8.3.1. Động mạch đường mật (Hình 20.18, 20.24)

Túi mật được cấp máu bởi *động mạch túi mật* (A. cystica) là một nhánh của ngành phải động mạch gan riêng; song cũng có thể xuất phát từ những nguyên ủy bất thường khá khác nhau, ở thấp hơn (từ đ/m gan riêng, từ đ/m vị tá tràng, từ một đ/m gan phải tách từ đ/m mạc treo tràng trên, hay trực tiếp từ đ/m mạc treo tràng trên), đôi khi ở cao hơn.

Phần dưới của ống mật chủ được cấp máu bởi các nhánh của động mạch tá tụy trên sau. Còn phần trên của *ống mật chủ và các ống gan, ống túi mật*, được cấp máu bởi các nhánh nhỏ của các động mạch túi mật, động mạch gan và ngành phải của nó.

Tai ban dep cua sach tai day

Các ống mật ở trong gan được cấp máu bởi các nhánh nhỏ của các nhánh trong gan của động mạch gan.

Giữa các nhánh động mạch ở gần và ở xa có những nối tiếp với nhau tạo thành một *đám rối tiểu động mạch quanh mạch mật* trong bao xơ quanh mạch, liên tục trên khắp đường đi của bộ ba cửa, ở ngoài gan cũng như ở trong gan. (Hình 20.23). Mạng động mạch nhỏ quanh mạch mật ở cuống gan cũng có thể ít nhiều phát triển tạo thành một đường tuần hoàn bàng hệ khi thắt động mạch gan.

Cấp máu đường mật cũng là một yếu tố quan trọng cần bảo vệ khi phẫu tích trong ghép gan (để khỏi hoại tử miệng nối, và bảo toàn chức năng mảnh ghép).

8.3.2. Tĩnh mạch đường mật (Hình 20.19, 20.24)

Túi mật được dẫn lưu chủ yếu bởi các tĩnh mạch kèm theo động mạch, tập trung lại thành một *tĩnh mạch túi mật* đổ vào mặt trước thân tĩnh mạch cửa; thứ yếu bởi những tĩnh mạch đi từ phần dính ở mặt trên túi mật chui vào trong nhu mô gan ở hố túi mật, tạo thành những *tĩnh mạch cửa phụ*, nối tiếp với các tĩnh mạch ở trong gan, và có thể tạo thành một đường nối thông thất thường ở giữa các tĩnh mạch cửa ở hai nửa gan.

Các tiểu tĩnh mạch từ phần trên *ống mật chủ* và từ *các ống gan* đổ vào những *tĩnh mạch cửa phụ* nhỏ ở trong cuống gan, đi qua cửa gan đổ thẳng vào trong gan và nối tiếp với các nhánh nhỏ của tĩnh mạch cửa ở cửa gan.

Ở *trong gan* cũng có một hệ thống *đám rối tiểu tĩnh mạch quanh mạch mật* nối tiếp nhau trong bao xơ quanh mạch tương tự như động mạch, một mặt nối thông với các nhánh bên nhỏ khác nhau của hệ cửa trong gan, một mặt đổ thẳng vào trong nhu mô gan.

* [Tài liệu tham khảo về tuần hoàn vi mạch trong gan; cấp máu đường mật trong gan và ngoài gan: Trịnh Văn Minh, 1) Distribution intraglissoniene de l'artère hépatique et vascularisation des voies biliaires intrahépatiques chez l'homme. Rev. Médicale, Hanoi, 1975, pp. 78–92; 2) Vascularisation de la vésicule biliaire et ligature de l'artère hépatique. Rev. Med. Hanoi, 1978, 132–138; 3) Hệ tiểu động tĩnh mạch quanh cuống gan và quanh túi mật. Công trình NCKH Y Dược, Hà Nội, 1973; 4) Hình ảnh giải phẫu về những nối tiếp động – tĩnh mạch trong vi tuần hoàn gan mật. Công trình NCKH Y Dược, Hà Nội, 1973.]

8.3.3. Bạch mạch đường mật

Bạch huyết của đường mật đổ vào hệ thống các mạch bạch huyết gan theo dọc đường đi của đường mật đã được mô tả ở phần trên, trong mục bạch huyết của gan, (mục 7.4). Hình ảnh vi thể của các mạch bạch huyết quanh bộ ba cửa trong gan cũng có thể phát hiện khi nghiên cứu các đường vi mạch trong gan, bằng những kỹ thuật riêng. (Tài liệu tham khảo kể trên).

8.3.4. Thần kinh đường mật

Thần kinh của đường mật tách ra chủ yếu từ *đám rối gan* (plexus hepaticus) thuộc *đám rối bụng* (plexus coeliacus) và một phần từ *nhánh gan của thân X trước*. (Đã được mô tả ở phần trước, mục 7.5 về thần kinh của gan).

Ykhoaonline.com

21. RUỘT NON

(Intestinum tenue)

ĐẠI CƯƠNG VỀ RUỘT NON

1. THUẬT NGỮ, ĐỊNH NGHĨA, GIỚI HẠN, VỊ TRÍ, CHỨC NĂNG

"Intestinum tenue", TNGPQT tiếng Latin có nghĩa là *ruột mảnh* hay *ruột thanh*, chúng tôi xin dịch là ***Ruột non***, là phần ống tiêu hoá đi từ dạ dày đến manh tràng, chiếm phần lớn ổ bụng, bao gồm: một phần nhỏ cố định là *tá tràng* (duodenum), và phần lớn di động là *hỗng – hồi tràng* (jejunoileum).

* [Tiếng Pháp "intestin grêle", cũng có nghĩa là *ruột thanh, mảnh*; và tiếng Anh "small intestine, là ruột *nhỏ*; nên cũng có thể dịch là "*tiểu tràng*".

Song chúng tôi muốn dùng những từ dân gian "***ruột non, ruột già***", đã rất quen thuộc với đại chúng, để chỉ những khái niệm chung rộng rãi hơn, về toàn bộ hai khối ruột đối lập nhau về *độ lớn* (nhỏ/to), *vị trí* (đầu/cuối), *chức năng* (hấp thụ chất dinh dưỡng/kết phân chất cặn bã); và dành những từ hàn lâm chữ Hán "***tiểu tràng, đại tràng***", để gọi những phần lớn đặc trưng khu trú hơn của 2 khối ruột đó; ngoài những phần nhỏ đặc biệt, đã có tên riêng là "tá tràng" (duodenum), và "trực tràng" (rectum); vì vậy:

– "*Tiểu tràng*" hay "hỗng – hồi tràng" có thể hiểu theo nghĩa hẹp hơn là phần ruột non di động, đi từ tá tràng đến manh tràng, và được treo vào thành bụng sau bởi "*mạc treo tiểu tràng*". (Nói một cách khác, ***tiểu tràng*** là phần lớn ruột non, ở dưới tá tràng, tương đương với *hỗng – hồi tràng*").

– "*Đại tràng*" (colon) chỉ riêng những khúc ruột già, to như những khúc chi, ôm quanh tiểu tràng, *đi từ manh tràng đến trực tràng*, và được treo vào thành bụng sau bởi những "*mạc treo đại tràng*" dính hoặc di động. (Đại tràng là phần lớn ruột già, ở trên trực tràng).

Cách gọi quy ước nêu trên chủ yếu là để phân biệt "*đại tràng*" (colon), với cả khối "*ruột già*" (intestinum crassum), như sẽ giải thích kỹ hơn ở bài sau. Còn "tiểu tràng", thực tế đã có tên riêng là "*hỗng hồi tràng*", nên thường chỉ dùng để gọi "*mạc treo tiểu tràng*" (mesenterium) phân biệt với "mạc treo tá tràng"].

Vậy "*ruột non*" là toàn bộ phần ống tiêu hoá nằm giữa dạ dày và ruột già, đi từ môn vị đến góc hồi manh tràng; có kích thước nhỏ hơn nhưng dài hơn ruột già; và có chức năng hấp thụ các chất dinh dưỡng từ thức ăn. Ruột non bao gồm: một phần nhỏ cố định là *tá tràng*, dính vào thành bụng sau ở giữa tầng trên và tầng dưới mạc treo đại tràng ngang, và phần lớn di động là *hỗng hồi tràng*, chiếm phần lớn tầng dưới mạc treo đại tràng ngang, và treo vào thành bụng sau bởi mạc treo tiểu tràng.

Tai ban dep cua sach tai day

2. KÍCH THƯỚC

Ruột non dài trung bình 6 – 7m, đường kính giảm dần từ đầu đến cuối. Tuy nhiên ruột đo khi chết có vẻ dài hơn khi sống vì mất trương lực cơ.

Kích thước đo khá khác nhau giữa các tác giả. Song nói chung chiều dài ruột có vẻ liên quan với chiều cao, không phụ thuộc vào tuổi tác và cân nặng, ở nam thường dài hơn nữ. Chiều dài ruột cũng có vẻ còn phụ thuộc vào thức ăn: ở người Việt Nam ăn nhiều rau và tinh bột, theo Đỗ Xuân Hợp (Giải phẫu bụng 1968), chỉ *riêng hỗng hồi tràng* đã dài 5,5m – 9m (*trung bình 6,5m*). Trong khi ở người Mỹ, ăn nhiều thịt, theo Underhill 1955 (trong Gray's Anatomy), *toàn bộ ruột non* chỉ dài 4,88 – 7,85m ở nam và 3,35 – 7,16m ở nữ, (*trung bình 6,37m* ở nam và 5,92m ở nữ).

3. PHÂN ĐOẠN

Ruột non được chia làm 3 phần hay 3 đoạn chính:

– Đoạn đầu ngắn, cố định, hình chữ C, dính vào thành bụng sau, gọi là *tá tràng* (duodenum);

– Hai đoạn sau dài, di động, chiếm phần lớn còn lại của ruột non, hoàn toàn ở tầng dưới mạc treo đại tràng ngang, là *hỗng tràng* (jejunum) và *hồi tràng* (ileum), được treo vào thành bụng sau bởi mạc treo tiểu tràng (mesenterium).

Hỗng tràng và hồi tràng có ít nhiều khác nhau về cấu tạo, hình thể trong, và kích thước, song thực tế rất khó phân biệt về hình thể ngoài; nên giới hạn giữa 2 đoạn này đã được xác định khá khác nhau giữa các tác giả: Theo Gray (Anh Mỹ): *hỗng tràng* hay ruột rỗng chiếm 2/5 đầu, và *hồi tràng*, ruột hồi hay ruột cuộn, chiếm 3/5 cuối. Còn theo Đỗ Xuân Hợp (Giải phẫu bụng 1968): *hỗng tràng* dài trung bình 5,80m, còn *hồi tràng* chỉ độ 0,70m, (vậy hỗng tràng phải dài gấp 8 lần hồi tràng).

Phần đầu cố định của ruột non là *tá tràng*, dính liền với tụy, và dính vào thành bụng sau, một phần ở trên, một phần ở dưới mạc treo đại tràng ngang, đã được tách riêng để tiện mô tả theo liên quan định khu, cùng với tụy. Vậy bài này chỉ còn lại hai phần sau di động của ruột non là *hỗng tràng và hồi tràng*.

B. HỖNG TRÀNG VÀ HỒI TRÀNG

(Jejunum & Ileum)

1. GIỚI HẠN, VỊ TRÍ

Hỗng tràng (jejunum) hay *ruột rỗng* và ***hồi tràng*** (ileum) hay *ruột cuộn* là hai đoạn liên tiếp của tiểu tràng, đi từ góc tá hỗng tràng (flexura duodeno jejunalis) đến góc hồi manh tràng (Hình 21.1).

Cả hai đoạn cùng uốn khúc thành những quai ruột và cùng được treo vào thành bụng sau bởi một mạc treo chung: *mạc treo tiểu tràng* (mesenterium).

Ykhoaonline.com

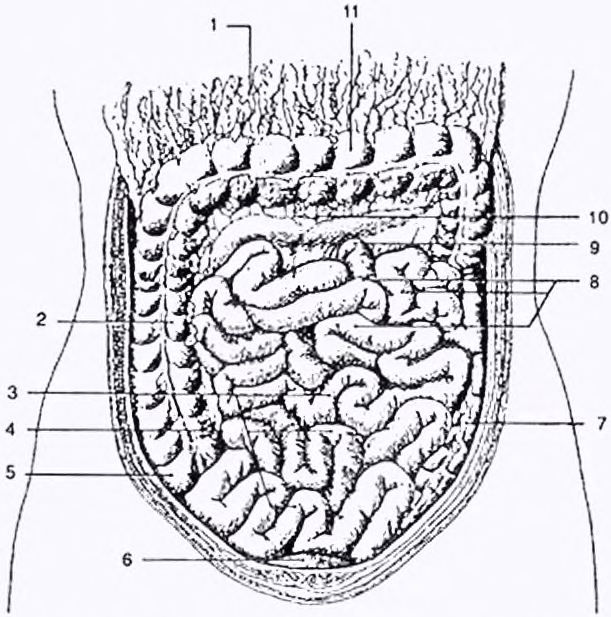

Hình 21.1. Vị trí, sắp xếp của hỗng hồi tràng trong ổ bụng, sau khi đã lật mạc nối lớn, đại tràng ngang và mạc treo đại tràng ngang lên trên (theo P. Kamina)

(Nhận xét: Các quai ruột ở trên xếp theo chiều ngang, ở dưới, xếp theo chiều dọc. Góc tá – hỗng tràng, ở dưới và bên trái mạc treo đại tràng ngang; Góc hồi manh tràng, ở vùng bẹn bụng phải).
1. Mạc nối lớn (lật lên); 2. Đại tràng lên; 3. Hồi tràng; 4. Góc hồi manh tràng; 5. Manh tràng; 6. Bàng quang; 7. Đại tràng xuống; 8. Hỗng tràng; 9. Góc tá hỗng tràng; 10. Mạc treo đại tràng ngang (lật lên); 11. Đại tràng ngang (lật lên).

Thực tế ở người lớn không có một giới hạn bên ngoài rõ rệt nào giữa hai đoạn; và giới hạn bên trong cũng chỉ là tương đối, vì cấu tạo niêm mạc của 2 đoạn ruột thay đổi một cách dần dần từ đầu hỗng tràng đến cuối hồi tràng.

Quan điểm phân chia giữa hai đoạn ruột cũng khác nhau giữa các tác giả:

– Theo quan điểm phôi thai học của các tác giả Pháp và Việt Nam cũ (Đỗ Xuân Hợp, Giải phẫu bụng, 1968, trang 12, 13, 23; Nguyễn Hữu, hình 21.7): hỗng tràng là phần phát triển từ ngành trên chữ U của quai ruột lúc phôi thai, giới hạn bởi ống noãn hoàng, còn hồi tràng tương đương với phần đầu của ngành dưới chữ U, đi từ ống noãn hoàng đến nụ manh tràng (Hình 16.7). Ở một số người, có thể còn tồn tại di tích của ống noãn hoàng lúc phôi thai dưới hình thức một túi thừa Meckel (diverticulum Meckeli). Nên túi thừa đó, nếu có, sẽ ở đúng giới hạn giữa hỗng tràng và hồi tràng, và ở tận cùng của động mạch mạc treo tràng trên (Hình 21.7).

– Song theo quan điểm giải phẫu chức năng của các tác giả Anh Mỹ (Gray's Anatomy), dựa vào sự thay đổi về cấu tạo bên trong của niêm mạc ruột, thì hỗng tràng chiếm 2/5 và hồi tràng chiếm 3/5 chiều dài của tiểu tràng. Vậy túi thừa Meckel, nếu có, sẽ không ở giới hạn giữa hỗng – hồi tràng, mà thuộc hồi tràng,

Tai ban dep cua sach tai day

(nên nay được TNGPQT gọi là "túi thừa hồi tràng"). Thực tế, nếu có, nó thường ở cách góc hồi manh tràng độ 70 – 80cm đến 1 m; trong khi chiều dài của hồi tràng theo Gray chiếm tới 3/5 chiều dài của tiểu tràng, nghĩa là khoảng 3 – 4m.

2. KÍCH THƯỚC

Như trên đã nêu, chiều dài của ruột non thay đổi tuỳ người (ruột người cao dài hơn người thấp), tuỳ giới (ruột của nam dài hơn nữ), tuỳ chế độ ăn (ăn nhiều rau dài hơn ăn nhiều thịt), và tuỳ theo phương pháp đo (đo ở người chết dài hơn người sống, đo không có mạc treo dài hơn có mạc treo).

Theo Đỗ Xuân Hợp (GP bụng, 1968), hỗng hồi tràng dài trung bình 6,5 m. Hỗng tràng độ 5,8m, hồi tràng khoảng 0,70m. Chiều rộng: các khúc đầu của hỗng tràng rộng tới 3cm, các khúc cuối của hồi tràng bé dần lại còn 2cm. Theo Gray (dựa theo Underhill, 1955) ruột non dài trung bình 6,37m ở nam và 5,92m ở nữ. Hỗng tràng chiếm 2/5 và hồi tràng chiếm 3/5 chiều dài của tiểu tràng.

* [Sự khác nhau giữa các tác giả về chiều dài giữa 2 đoạn ruột là do sự khác nhau về quan điểm phân chia: theo giải phẫu chức năng của các tác giả Anh Mỹ, và theo phôi thai học của các tác giả Pháp và cố GS Đỗ Xuân Hợp. Quan điểm trên có vẻ phù hợp với sinh lý hơn; song quan điểm dưới lại thực tế hơn cho việc xác định vị trí của túi thừa hồi tràng, hay túi thừa Meckel. Còn chiều rộng thu nhỏ rất từ từ, từ trên xuống dưới, nên khó có thể xác định giới hạn].

Dù sao tổng số của cả 2 đoạn ruột vẫn là khá dài, nên khi cần có thể cắt bỏ được 3,5m ruột non.

3. HÌNH THỂ NGOÀI

Hỗng hồi tràng được bọc trong phúc mạc, trừ ở chỗ bám của mạc treo tiểu tràng; nên mỗi khúc ruột có thể phân biệt được hai bờ: bờ mạc treo và bờ tự do.

Trong ổ phúc mạc, hỗng hồi tràng uốn cuộn thành độ 14 – 16 quai ruột hình chữ U, mỗi quai dài độ 20 – 25cm (đôi khi 30 – 40cm), xếp theo chiều hướng khác nhau tuỳ vị trí:

– Phần trên thì nằm ngang, khúc nọ chồng lên khúc kia ở giữa và ở bên trái ổ bụng.

– Phần dưới thì nằm dọc, khúc nọ ở cạnh khúc kia, ở phần trung tâm ổ bụng, trong chậu hông và hố chậu phải; đến 10 – 15cm cuối cùng, thì lại chạy ngang để đổ thẳng góc vào manh tràng.

4. LIÊN QUAN

Khối hỗng hồi tràng nằm lọt trong khung đại tràng, chiếm phần giữa và bên trái ổ bụng, đè lên trước đại tràng trái (Hình 21.1, 21.2). Vậy liên quan:

– Ở trên: với đại tràng ngang và mạc treo đại tràng ngang.

– Ở dưới: với các tạng trong chậu hông bé (trực tràng, bàng quang, và các tạng sinh dục ở nữ). Khi các tạng này đầy thì các quai ruột bị đẩy lên trên bụng. Khi các tạng này rỗng thì các quai ruột sẽ lọt vào các ổ lõm giữa chúng, đặc biệt ổ lõm trực tràng bàng quang (excavatio recto vesicalis) ở nam hay ổ lõm trực tràng tử cung (excavatio recto uterina) ở nữ.

Ykhoaonline.com

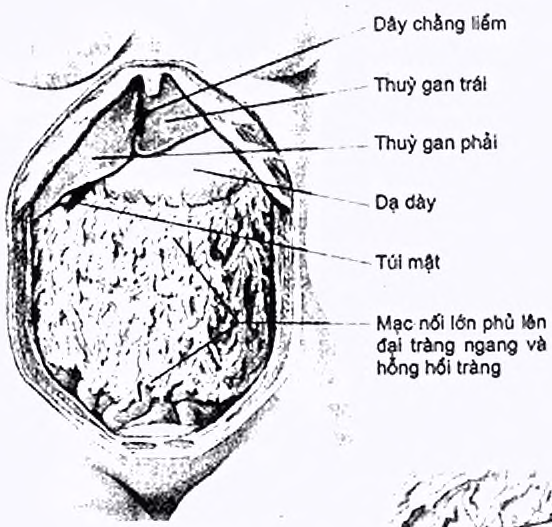

A

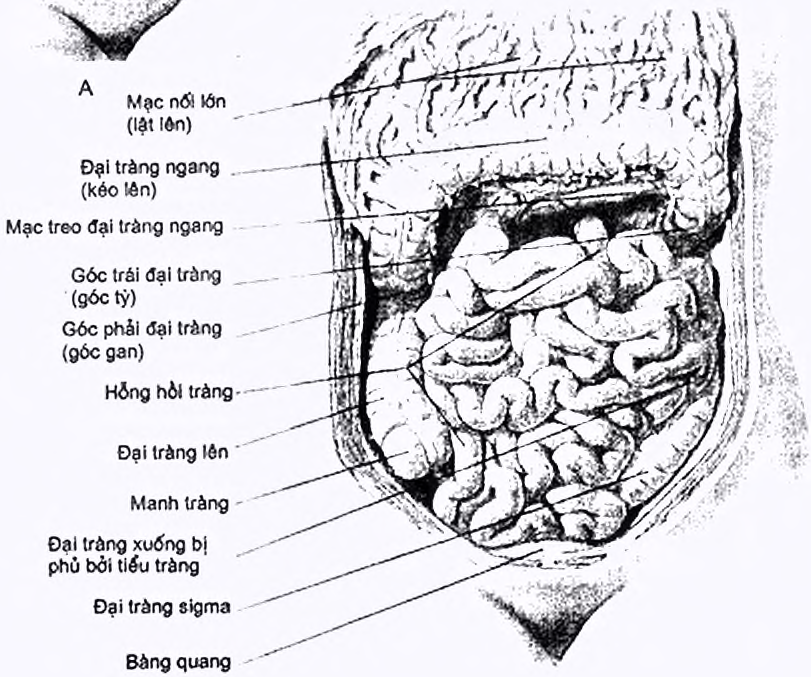

B

Hình 21.2. Liên quan cửa hỗng hồi tràng ở sau mạc nối lớn (A) với các tạng ở trong ổ bụng và khung đại tràng (B)

(Theo F. Netter, Atlas of Human Anatomy, 3rd edit., 2003, plate 261)

Tai ban dep cua sach tai day

– Ở trước: các quai ruột non bị che phủ bởi phần xuống của mạc nối lớn (hay dây chằng vị đại tràng). Mạc nối lớn có khi không phủ hết các quai ruột mà dồn sang bên phải hay bên trái, hoặc kéo lên trên (Hình 21.2).

– Ở sau: các quai ruột nằm áp vào thành bụng sau, liên quan với các mạch và các tạng ở sau phúc mạc.

– Ở bên phải: liên quan với manh tràng và đại tràng lên.

– Ở bên trái: các quai ruột nằm đè lên đại tràng xuống và nằm sát thành bụng trước bên (Hình 21.1).

Áp dụng thực tế:

– Các quai ruột xếp đầy ổ bụng và bị hạn chế bởi sức chứa của ổ bụng, nên ít nhiều bị dồn nén bởi áp lực bên trong. Do đó khi mở ổ bụng hay khi thành bụng bị xuyên thủng, thì các quai ruột có xu hướng lòi ra ngoài; và khi thành bụng có một điểm yếu thì ruột cũng có thể lọt vào, gây thoát vị.

– Các quai ruột di động, nên rạch bụng ở đường giữa, vẫn có thể thăm dò được cả khối ruột.

– Góc tá hỗng tràng nằm ở bên trái, dưới mạc treo đại tràng ngang, nên có thể lách tay vào đó để tìm khúc ruột đầu khi làm thủ thuật nối vị tràng (Hình 21.1).

– Các quai ruột nằm lệch sang bên trái ở trước đại tràng xuống, nên khi một viên đạn xuyên qua vùng bên bụng trái thì xuyên thủng tiểu tràng rồi mới xuyên tiếp đến đại tràng xuống. Còn đạn xuyên qua vùng bên bụng phải chỉ làm tổn thương đại tràng phải.

5. CẤU TẠO VÀ HÌNH THỂ TRONG

Cấu tạo chung của ruột non đã được trình bày ở bài tá tràng (Hình 19.5).

Song mỗi đoạn ruột cũng có những đặc điểm riêng của nó, nên dưới đây chúng ta sẽ chỉ nhắc lại một số nét phân biệt hỗng tràng và hồi tràng: Hai đoạn ruột này không có ranh giới bên ngoài rõ rệt và sự chuyển tiếp bên trong cũng xảy ra dần dần, nên ta chỉ có thể phân biệt rõ khúc đầu của hỗng tràng và khúc cuối của hồi tràng như sau:

5.1. Hỗng tràng

– Có đường kính lớn hơn (3cm theo Đỗ Xuân Hợp, 4cm theo Gray), thành dày hơn, cứng hơn, và nhiều mạch máu hơn hồi tràng.

– Các nếp vòng niêm mạc cũng lớn hơn và dày đặc hơn (Hình 21.3).

– Các mao tràng có kích thước lớn hơn (Hình 19.4, 19.5, bài tá tràng).

– Các nang bạch huyết chùm hầu như không có ở phần trên hỗng tràng, có ở phần dưới, nhưng ít hơn và nhỏ hơn so với hồi tràng, và có hình vòng tròn.

Áp dụng thực tế: Khi cầm hỗng tràng vê giữa các ngón tay, ngón cái có thể cảm nhận thấy các nếp vòng qua thành ruột. Còn phần dưới hồi tràng thì không có, nên có thể phân biệt được 2 phần của tiểu tràng bằng cách đó.

Ykhoaonline.com

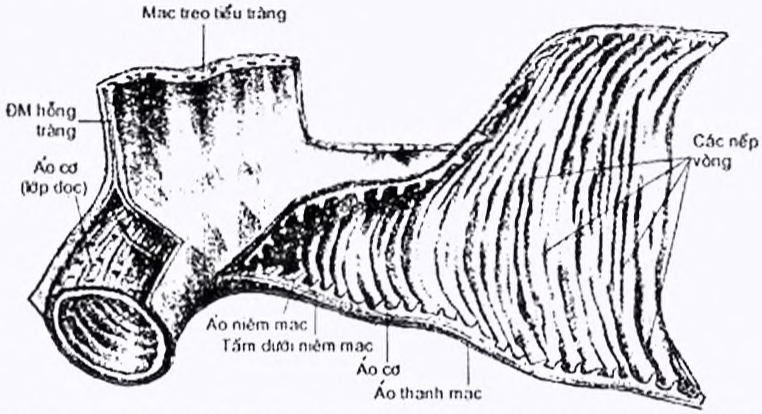

Hình 21.3. Cấu tạo và hình thể trong niêm mạc hỗng tràng (theo Sinelnikov, 1963, Nga)

Về định khu: phần lớn hỗng tràng nằm ở vùng rốn, song cũng có thể lan rộng ra các vùng xung quanh. Quai hỗng tràng đầu tiên nằm ở ngách giữa mạc treo đại tràng ngang và mặt trước thận trái; vì góc tá hỗng tràng nằm ở dưới và bên trái mạc treo đại tràng ngang (Hình 21.1).

5.2. Hồi tràng

– Đường kính nhỏ hơn (2cm theo Đỗ Xuân Hợp, 3,5cm theo Gray), thành mỏng hơn.

– Các nếp vòng niêm mạc có ít và nhỏ ở phần trên, hoàn toàn biến mất ở phần dưới.

– Ngược lại, các nang bạch huyết chùm lại lớn hơn và nhiều hơn (Hình 21.4).

Áp dụng thực tế: Trong bệnh sốt thương hàn các nang này có thể bị loét và gây thủng ruột. Nên khi có biến chứng thủng ruột do thương hàn, cần tìm ở đoạn này.

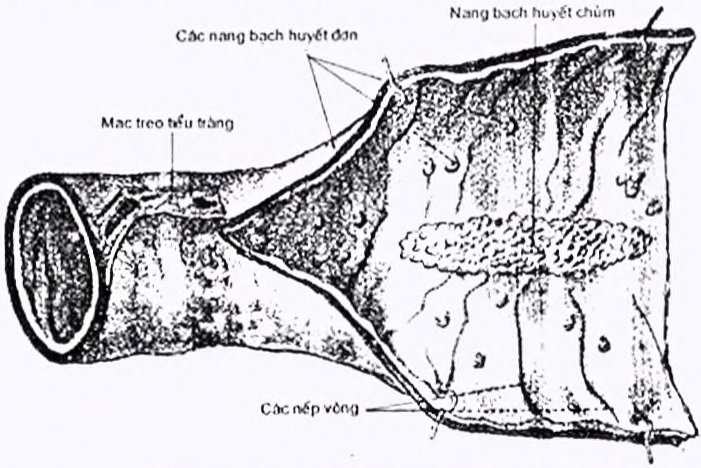

Hình 21.4. Hình thể trong niêm mạc hồi tràng (theo Sinelnikov, 1963, Moskva)

Tai ban dep cua sach tai day

Về định khu: phần lớn hồi tràng nằm ở vùng hạ vị (trên mu) và hai bên bẹn bụng (hố chậu). Phần tận của hồi tràng thường nằm trong chậu nhỏ rồi từ đó đi lên, chạy qua cơ thắt lưng to (M. psoas major) và các động mạch chậu phải để tận hết ở hố chậu phải (vùng bẹn bụng phải), đổ vào mặt trong chỗ nối giữa manh tràng và đại tràng lên.

5.3. Túi thừa hồi tràng (diverticulum ilei) hay túi Meckel

Túi thừa hồi tràng (diverticulum ilei), còn gọi là túi thừa Meckel, là một túi thừa nổi lên ở bờ tự do của phần dưới hồi tràng, có mặt trong khoảng 2% – 3% trường hợp, (2% theo Đỗ Xuân Hợp, 3% theo Gray. Miyabara và CS, 1974, nghiên cứu trên 1816 xác sơ sinh và chu sinh gặp túi thừa hồi tràng trong 3,4% trường hợp). Vị trí trung bình ở trên lỗ hồi tràng độ 70 – 80cm cho tới 1m, (70 – 80cm theo Đỗ Xuân Hợp, 60 – 90cm theo Nguyễn Hữu, 1m theo Gray).

Túi dài trung bình khoảng 5cm. Đường kính gần tương tự như hồi tràng. Đầu tịt có thể tự do, hoặc dính vào thành bụng trước hay vào một phần ruột khác bởi một dải xơ. Theo các tác giả Pháp và Đỗ Xuân Hợp, đó là di tích của đầu gần ống noãn hoàng, nối ống tiêu hoá nguyên thuỷ với túi noãn hoàng lúc phôi thai.

Niêm mạc của túi thường giống như niêm mạc của phần hồi tràng lân cận; song đôi khi một số vùng nhỏ niêm mạc có thể giống như niêm mạc của thân và đáy vị, với các tế bào tiết acid; đôi khi cũng có thể có những diện nhỏ các mô lạc chỗ khác.

6. MẠC TREO TIỂU TRÀNG (mesenterium)

Mạc treo tiểu tràng (mesenterium) là nếp phúc mạc treo hỗng hồi tràng vào thành bụng sau, đồng thời cũng mang mạch máu và thần kinh đến ruột.

6.1. Hình thể, kích thước và liên quan của mạc treo tiểu tràng

Mạc treo tiểu tràng xòe ra như một cái quạt nên có: 2 bờ và 2 mặt (Hình 21.5, 21.6).

– Một bờ ngắn, bám vào thành bụng sau, từ góc tá hỗng tràng đến góc hồi manh tràng, gọi là *rễ mạc treo* (radix). Rễ dài khoảng 15cm bám theo một đường chếch từ bờ trái đốt sống thắt lưng 2 đến khớp cùng chậu phải, hơi uốn khúc nhẹ theo hình chữ S:

+ Đoạn đầu từ góc tá hỗng tràng chếch xuống dưới và sang phải theo bờ phải khúc IV và bắt chéo ở trước khúc III tá tràng;

+ Đoạn thứ 2 đi xuống ở phía trước động mạch chủ bụng và tĩnh mạch chủ dưới, tới sụn gian đốt thắt lưng 4 – 5;

+ Đoạn thứ 3 chạy chếch sang phải tới góc hồi manh tràng, bắt chéo ở phía trước niệu quản phải, động mạch sinh dục phải và cơ thắt lưng to phải (Hình 21.5, 21.6).

– Một bờ dài, bám vào hỗng hồi tràng gọi là *bờ ruột*. Đường bám của mạc treo vào ruột lấn sang mặt phải hơn là mặt trái, nên lá phải của mạc treo trông như tiếp thẳng với mặt phải, còn lá trái thì gấp thành một góc với mặt trái của ruột. Hai lá bám vào ruột cách xa nhau độ 7 – 10mm, nên phần ruột ở giữa không có phúc mạc phủ. Chiều dài của bờ ruột mạc treo bằng chiều dài của ruột, nên mạc treo gấp nếp như nếp váy, theo sự gấp khúc của các quai ruột.

Ykhoaonline.com

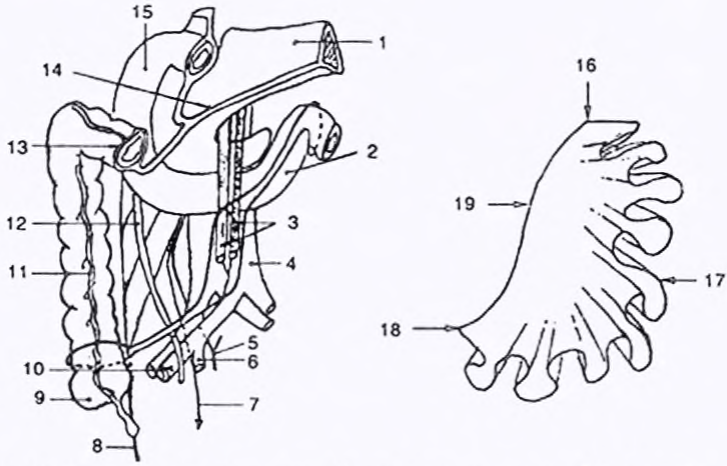

Hình 21.5. Liên quan của rễ mạc treo tiểu tràng (A) và mạc treo tiểu tràng (B), (theo Nguyễn Hữu)

1. Tuy; 2. Phần lên (khúc IV) tá tràng; 3. Động, tĩnh mạch mạc treo tràng trên; 4. Động mạch chủ bụng; 5. Thân thắt lưng cùng; 6. Động mạch chậu trong; 7. Thần kinh bịt; 8. Thần kinh đùi; 9. Manh tràng; 10. Động mạch chậu ngoài; 11. Đại tràng lên; 12. Niệu quản; 13. Đại tràng ngang; 14. Rễ mạc treo đại tràng ngang; 15. Tá tràng; 16. Góc tá hỗng tràng; 17. Bờ tạng hay bờ ruột (gấp nhiều nếp); 18. Góc hồi manh tràng; 19. Bờ thành hay rễ mạc treo tiểu tràng.

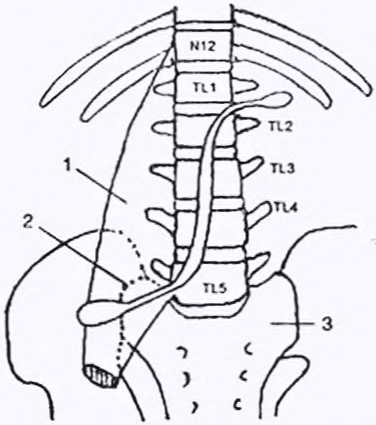

Hình 21.6. Rễ mạc treo tiểu tràng đối chiếu lên khung xương (theo Nguyễn Hữu)

1. Cơ thắt lưng to; 2. Khớp cùng chậu; 3. Xương cùng

Chiều rộng trung bình của mạc treo từ rễ đến bờ ruột khoảng 12 – 15cm (20cm theo Gray), rộng nhất ở phần giữa và thu hẹp dần ở 2 đầu; nên 2 bờ như gặp nhau ở 2 đầu.

– Hai mặt của mạc treo tiểu tràng là *mặt phải* và *mặt trái*. Song do khối ruột non thường nằm dồn nhiều hơn sang bên trái của ổ bụng, nên mặt trái quay ra sau, mặt phải nhìn ra trước.

Tai ban dep cua sach tai day

6.2. Cấu tạo của mạc treo

Mạc treo được cấu tạo bởi 2 lá phúc mạc áp sát vào nhau, giữa 2 lá có:

– Các nhánh hỗng – hồi tràng của động mạch và tĩnh mạch mạc treo tràng trên.

– Các mạch và hạch bạch huyết ruột.

– Các nhánh thần kinh của đám rối mạc treo tràng.

– Mô mỡ: tập trung ở mặt trái nhiều hơn ở mặt phải, ở trên tập trung nhiều hơn ở phần rễ, còn ở dưới nhiều hơn ở bờ ruột. Nên mỡ mạc treo cũng là một yếu tố để phân biệt các khúc ruột:

+ Các khúc ruột đầu (hỗng tràng) có nhiều mỡ ở gần rễ;

+ Các khúc ruột giữa có mỡ dày hơn ở giữa mạc treo;

+ Các khúc ruột cuối (hồi tràng) có mỡ nhiều ở gần bờ ruột, nhưng lại không có mỡ ở giữa mạc treo, nên 2 lá phúc mạc ép vào nhau trông rất mỏng. Ở đấy lại có ít mạch máu (nên được gọi là khu vô mạch Trèves).

6.3. Vai trò phân khu ổ bụng của mạc treo (Hình 16.31, 21.8)

Mạc treo tràng tạo nên một vách chếch xuống dưới và sang phải, ngăn cách tầng dưới mạc treo đại tràng ngang thành 2 khu:

– Khu bên phải mạc treo tiểu tràng: thông với hố chậu phải.

– Khu bên trái mạc treo tiểu tràng: thông thẳng xuống dưới tới chậu hông bé. Máu hay mủ ở ổ bụng bên phải thì lan tới hố chậu, còn ở bên trái thì chảy xuống tận chậu hông bé.

C. MẠCH THẦN KINH CỦA HỖNG – HỒI TRÀNG VÀ ĐẠI TRÀNG PHẢI

Các cuống mạch thần kinh cấp máu cho hỗng hồi tràng còn chi phối cho các tạng khác ở các vùng lân cận. Nên phần dưới đây sẽ trình bày hệ thống mạch và thần kinh chung cho cả vùng.

1. ĐỘNG MẠCH MẠC TREO TRÀNG TRÊN (A. mesenterica superior)

Động mạch mạc treo tràng trên (A. mesenterica superior) cấp máu cho một phần tá tụy, toàn bộ hỗng hồi tràng và nửa phải đại tràng.

1.1. Nguyên ủy

Tách từ mặt trước động mạch chủ bụng, ở dưới thân động mạch bụng độ 1cm, ngay trên mức nguyên ủy của các động mạch thận (A.a. renales) ở hai bên, ngang mức bờ trên đốt sống thắt lưng 1.

Ykhoaonline.com

1.2. Đường đi (Hình 21.7)

Từ sau tụy, động mạch đi xuống theo một đường hơi chếch xuống dưới và sang phải, lách qua móc tụy, bắt chéo trước mỏm móc tụy và phần ngang tá tràng, chạy thẳng xuống ở trong đoạn giữa rễ mạc treo tiểu tràng và cuối cùng trong 2 lá của mạc treo tiểu tràng di động, rồi tận hết ở cách góc hồi manh tràng độ 70 – 80cm. Ở đó nó tách ra một nhánh hồi tràng cuối cùng, đi theo bờ mạc nối của đoạn cuối hồi tràng tới nối tiếp với nhánh hồi tràng của động mạch hồi đại tràng.

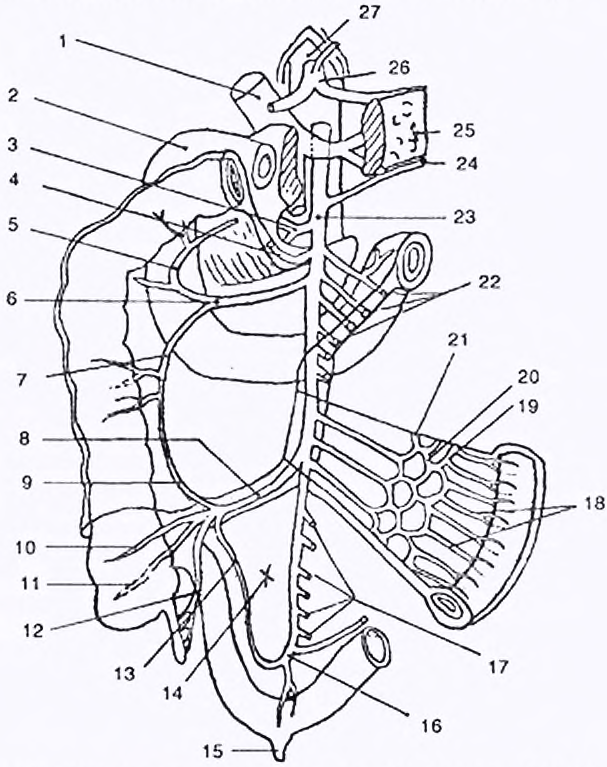

Hình 21.7. Động mạch mạc treo tràng trên (theo GS Nguyễn Hữu)

1. Tĩnh mạch cửa; 2. Tá tràng và đầu tụy; 3. Động mạch tá tụy dưới; 4. Động mạch đại tràng giữa; 5. Nhánh lên ĐM đại tràng phải; 6. Động mạch đại tràng phải (ĐM góc phải đại tràng của các tác giả Pháp cũ); 7. Nhánh xuống ĐM đại tràng phải; 8. ĐM hồi đại tràng; 9. Nhánh đại tràng; 10. Nhánh manh tràng trước; 11. Nhánh manh tràng sau; 12. Nhánh ruột thừa; 13. Nhánh hồi tràng; 14. Vùng vô mạch Trèves; 15. Túi thừa hồi tràng (Meckel); 16. Ngành tận động mạch mạc treo tràng trên; 17. Các động mạch hồi tràng (10); 18. Động mạch thẳng; 19. Cung mạch bậc 3; 20. Cung mạch bậc 2; 21. Cung mạch bậc 1; 22. Các động mạch hồng tràng; 23. Động mạch mạc treo tràng trên; 24. ĐM tụy dưới; 25. Tụy; 26. Thân ĐM bụng; 27. ĐM chủ bụng.

("ĐM góc phải đại tràng" được các tác giả Pháp coi như ĐM hằng định chính của đại tràng phải, nên nay đã "Pháp hoá theo TNGPQT" để gọi là "*ĐM đại tràng phải*". Còn ĐM đi tới phần giữa đại tràng lên, – ĐM đại tràng phải của các tác giả Anh Mỹ – được các tác giả Pháp coi như một nhánh phụ không hằng định, nên không được giới thiệu ở đây).

Tai ban dep cua sach tai day

1.3. Liên quan

Xét theo đường đi như vừa kể, động mạch mạc treo tràng trên gồm 4 đoạn liên quan như sau:

– *Đoạn sau tụy*: động mạch nằm trước động mạch chủ, sau tụy, trong một khung tĩnh mạch 4 cạnh xếp theo hai bình diện: bình diện sau có tĩnh mạch chủ dưới ở bên phải, tĩnh mạch thận trái ở dưới; bình diện trước có tĩnh mạch tỳ ở trên, tĩnh mạch mạc treo tràng dưới ở bên trái, và tĩnh mạch mạc treo tràng trên ở bên phải.

Bao quanh động mạch còn có đám rối thần kinh mạc treo tràng trên (plexus mesentericus superior) và 5 – 6 hạch bạch huyết mạc treo tràng trên (nodi lymphatici mesenterici superiores).

– *Đoạn trước tá tụy*: động mạch bắt chéo ở trước móc tụy và khúc III tá tràng, có tĩnh mạch cùng tên đi kèm ở bên phải. Động mạch mạc treo tràng trên ở trước và động mạch chủ ở sau, tạo thành một gọng kìm động mạch kẹp lấy khúc III tá tràng; đôi khi có thể gây tắc ruột tạm thời.

– *Đoạn trong rễ mạc treo tiểu tràng*: động mạch nằm ở giữa dường dính của 2 lá phúc mạc mạc treo tiểu tràng, và do đó được cố định vào thành bụng sau.

– *Đoạn trong mạc treo tiểu tràng di động*: động mạch nằm trong 2 lá của phần dưới mạc treo tiểu tràng, hướng cong nhẹ sang phải, tách ra nhiều nhánh bên sang trái và một nhánh cuối cùng sang phải cho hồi tràng nối với nhánh hồi tràng của động mạch hồi đại tràng.

1.4. Các ngành bên

Gồm 3 loại:

1.4.1. Các nhánh tá tụy

Tách ra từ động mạch mạc treo tràng trên ở ngang hay trên mức móc tụy, gồm có *động mạch tá tụy dưới* (A. pancreatico duodenalis inferior) và đôi khi một *động mạch tụy dưới* (hoặc một nhánh nối với động mạch tụy dưới tách từ động mạch tụy lưng). (Xem bài tá tụy, Hình 19.13).

[Ngoài ra, từ đoạn sau tụy của động mạch mạc treo tràng trên, đôi khi cũng có thể tách ra một động mạch gan bất thường, hay một nhánh cho nửa gan phải hoặc phần thuỷ bên phải của nó; gặp trong 16/120 phẫu tích động mạch gan của Trịnh Văn Minh và CS, 1970.]

1.4.2. Các nhánh tiểu tràng

– ***Số lượng***: gồm 12 – 15 nhánh tách từ bờ trái động mạch mạc treo tràng trên, cấp máu cho hỗng tràng và hồi tràng (Hình 21.7):

+ *Các động mạch hỗng tràng* (A.a. jejunales) gồm 4 – 5 động mạch to, ở trên, chạy vào các khúc ruột nằm ngang;

+ *Các động mạch hồi tràng* (A.a. ileales) gồm 6 – 7 động mạch bé hơn nhiều, ở dưới, chạy vào các khúc ruột nằm dọc.

* [Cũng cần nhắc lại là cách gọi tên các động mạch hỗng tràng và hồi tràng ở đây là dựa theo cách phân đoạn tiểu tràng của Gray: hỗng tràng chiếm 3/5 đầu, hồi tràng chiếm 3/5 cuối.

Ykhoaonline.com

Còn theo các tác giả Pháp cũ và cố GS Đỗ Xuân Hợp hỗng tràng dài gấp 8 lần hồi tràng, nên các nhánh nêu trên chỉ được gọi chung là các động mạch tiểu tràng hay hỗng – hồi tràng, gồm 5 – 6 nhánh ở trên to, và 6 – 7 nhánh ở dưới bé...].

– ***Phân phối***: Mỗi động mạch tiểu tràng sau khi chạy độ 6 – 8cm ở trong 2 lá của mạc treo thì chia đôi cho một nhánh lên và một nhánh xuống, tiếp nối với các nhánh tương tự của các động mạch lân cận tạo thành những *cung mạch thứ nhất*. Từ các cung mạch này lại tách ra các nhánh bên, phân chia và nối tiếp tương tự, tạo nên những *cung mạch thứ 2, rồi thứ 3, 4,* v.v...

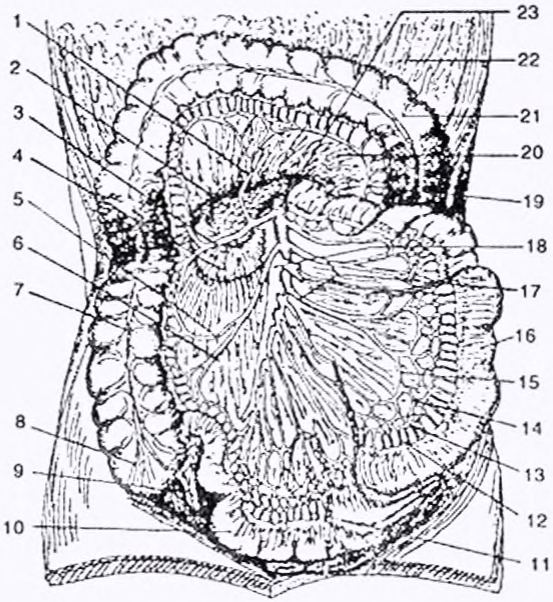

Hình 21.8. Động mạch mạc treo tràng trên
(theo Đỗ Xuân Hợp, 1968, có sửa lại và cải biên theo TNGPQT).

1. ĐM đại tràng giữa; 2. Tuy; 3. ĐM góc phải đại tràng (ĐM đại tràng phải trên); 4. Tá tràng; 5 ĐM đại tràng phải (ĐM đại tràng phải giữa); 6. ĐM hồi đại tràng (ĐM đại tràng phải dưới); 7. Đại tràng lên; 8. Manh tràng; 9 Ruột thừa; 10 Hồi tràng; 11. Nhánh thẳng. 12 Nhánh thẳng; 13. Cung 3; 14. Cung 2; 15 Cung 1; 16. Hỗng tràng; 17. Các ĐM hỗng tràng; 18. TM mạc treo tràng trên; 19. Cung mạc bờ đại tràng (cung Riolan); 20. Mạc treo đại tràng ngang; 21. Đại tràng ngang; 22. Mạc nối lớn (lật lên); 23. ĐM mạc treo tràng trên.

Các ĐM hỗng – hồi tràng nối tiếp với nhau bởi những cung mạch phân bố khác nhau cho các đoạn ruột khác nhau. Từ trên xuống dưới: số cung mạch tăng dần, tới 3 cung điển hình (bậc 1, 2, 3) ở đoạn giữa có thể tới 4 – 5 cung, rồi giảm dần ở đoạn tiếp theo; còn 1 cung duy nhất ở đoạn cuối hồi tràng, (vùng vô mạch Trèves).

– Các ĐM đại tràng phải được gọi tên theo TNGPQT mới, (chú thích trong ngoặc là theo DTGP Đỗ Xuân Hợp cũ).

Từ những cung cuối cùng tách ra những *mạch thẳng* (vasa recta), chạy thẳng đến bờ ruột, chia làm 2 nhánh nhỏ hình chữ Y cho 2 mặt của ruột. Mỗi nhánh chữ Y còn tách ra một nhánh lùi nhỏ cấp máu cho bờ mạc treo của ruột. Các nhánh

Tai ban dep cua sach tai day

tận cùng chui qua lớp cơ, và khi tới lớp niêm mạc thì lại phân chia thành một mạng lưới nhỏ, từ đó tách ra các nhánh chạy vào các nếp vòng, các mao tràng, các nang bạch huyết và các tuyến.

Sự phân bố các cung động mạch trong mạc treo tiểu tràng có khác nhau tuỳ khúc ruột nên có thể dựa vào đó, và dựa vào lớp mỡ dày mỏng khác nhau ở trong 2 lá mạc treo, để xác định các khúc ruột (Hình 21.8):

+ Các khúc ruột đầu chỉ có một cung động mạch. Các nhánh thẳng rất dài và to. Lớp mỡ dày ở rễ mạc treo, rất ít ở bờ ruột.

+ Các khúc ruột giữa có nhiều cung mạch. Số cung tăng dần từ 1 đến 5, nhiều nhất ở giữa, rồi tụt xuống rất nhanh. Lớp mỡ dày ở khoảng giữa mạc treo.

+ Các khúc cuối có ít cung mạch. Các động mạch thẳng ngắn và mảnh.

+ Khúc cuối cùng của hồi tràng chỉ có một cung, do nhánh cùng của động mạch mạc treo tràng trên tiếp nối với nhánh hồi tràng của động mạch hồi đại tràng. Mạc treo ở phần đó rất ít mạch (nên được gọi là khu vô mạch Trèves), mỡ cũng rất ít, nên mạc treo trông như bị thủng. Đoạn cuối hồi tràng ít mạch nên người ta thường khuyên nên tránh khâu ở đó, và khi cắt bỏ ruột phải cắt xa góc hồi manh tràng ít nhất 30cm.

1.4.3. Các nhánh đại tràng (Hình 21.7, 21.8)

Các nhánh cấp máu cho nửa phải đại tràng tách ra từ bờ phải động mạch mạc treo tràng trên, là những động mạch được gọi tên và mô tả khá khác nhau bởi các tác giả Pháp và Anh Mỹ. Dưới đây chúng tôi xin mô tả chủ yếu theo TNGPQT hiện đại (N.A. 1985, T.A. 1997), gần với Anh Mỹ hơn, và chỉ ghi chú thêm bằng chữ nhỏ, trong móc đơn, quan điểm của các tác giả Pháp và cố GS. Đỗ Xuân Hợp, để tiện đối chiếu.

– ***Động mạch hồi đại tràng*** (A. ileo colica): là nhánh thấp nhất tách từ bờ phải động mạch mạc treo tràng trên, đi đến gần góc hồi manh tràng thì chia làm 4 – 5 nhánh nhỏ (Hình 21.7, 21.8, 21.9):

+ *Động mạch manh tràng trước* (A. coecalis anterior), và *động mạch manh tràng sau* (A. coecalis posterior) đi tới mặt trước và mặt sau manh tràng.

+ *Động mạch ruột thừa* hay trùng tràng (A. appendicularis), bắt chéo ở sau phần tận của hồi tràng, rồi chạy trong bờ tự do của mạc treo trùng tràng.

+ *Nhánh hồi tràng* (ramus ilealis): đi ngược lên hồi tràng trong bờ mạc treo tiểu tràng, để tiếp nối với nhánh tận của động mạch mạc treo tràng trên.

+ *Nhánh đại tràng* (ramus colicus): đi lên theo bờ mạc treo đại tràng lên nối với nhánh xuống của động mạch đại tràng phải.

* [*"ĐM hồi đại tràng" trước đây vẫn* được các tác giả Pháp cũ và cố GS Đỗ Xuân Hợp (Giải Phẫu Bụng, 1968) gọi là: *ĐM đại tràng phải dưới*, hay *ĐM hồi manh đại trùng tràng* (artère colique droite inférieure, ou artère ileo-coeco-colique)].

Ykhoaonline.com

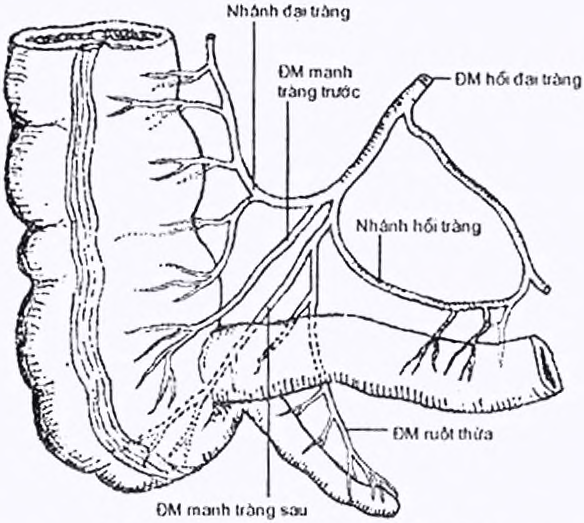

Hình 21.9. Tận cùng của ĐM hồi đại tràng
(ĐM hồi manh đại trực tràng, theo Đỗ Xuân Hợp, 1968)

– ***Động mạch đại tràng phải*** (A. colica dextra): là động mạch hằng định chính của đại tràng phải, (theo T.A. 1997 và các tác giả Anh – Mỹ), tách từ phần cao của động mạch mạc treo tràng trên, đi tới phần giữa đại tràng lên thì chia thành 2 ngành cùng, gọi là *động mạch bờ đại tràng* (A. marginalis coli), đi lên và đi xuống, nối tiếp với các động mạch lân cận dọc theo bờ đại tràng.

* [ĐM đại tràng phải của các tác giả Anh Mỹ được các tác giả Pháp cũ và cố GS Đỗ Xuân Hợp gọi là *ĐM đại tràng phải giữa* (artère colique droite moyenne), và chỉ coi như một nhánh phụ không hằng định tách từ ĐM đại tràng phải dưới (hay ĐM hồi đại tràng) (Hình 21.8), hoặc từ ĐM đại tràng phải trên (hay ĐM góc phải đại tràng)].

– ***Động mạch góc phải đại tràng*** (A. flexurae dextrae): không được mô tả bởi các tác giả Anh Mỹ (Woodburne), hay chỉ được coi như một nhánh bên không hằng định của "động mạch đại tràng phải", đi đến góc phải đại tràng thì chia thành 2 ngành lên xuống, nối tiếp với các động mạch lân cận, tạo thành các cung động mạch bờ đại tràng.

*[Ngược lại, các tác giả Pháp cũ và cố GS Đỗ Xuân Hợp, 1968, lại coi *ĐM góc phải đại tràng* (artère de l'angle colique droit), hay *ĐM đại tràng phải trên* (A. colique droite supérieure) là động mạch hằng định chính của đại tràng phải, (Hình 21.8). Nên Từ điển Atlas giải phẫu học của P. Kamina, 1987, Pháp hoá DTGPQT, đã gọi lại nó là "*động mạch đại tràng phải*", và bỏ qua không nói đến *ĐM đại tràng phải giữa*, không hằng định (Hình 21.7).]

– ***Động mạch đại tràng giữa*** (A. colica media), tách ra từ mặt trước động mạch mạc treo tràng trên ở ngay dưới cổ tụy, chạy trong mạc treo đại tràng ngang tới gần giữa đại tràng ngang, thì chia ra 2 nhánh tận phải, trái, nối tiếp với các nhánh tương ứng của các động mạch đại tràng phải và trái, tạo thành các cung động mạch bờ đại tràng, (hay cung Riolan ở bờ đại tràng ngang).

* [Động mạch này đã được các tác giả Pháp cũ gọi là "động mạch đại tràng ngang" (artère colique transverse), và coi như một nhánh không hằng định, bổ sung cho cung mạch Riolan, tạo bởi sự nối tiếp giữa các nhánh đi lên của các động mạch góc phải và góc trái đại tràng].

Tải bản đẹp của sách tải day

Mô tả điển hình nêu trên là dựa theo TNGPQT hiện nay. Thực tế các động mạch đại tràng có rất nhiều dạng biến đổi giải phẫu khác nhau, (xem hình 22.27 của F. Netter, ở bài "ruột già"), nên đã được mô tả khá khác nhau bởi các tác giả khác nhau. Chỉ riêng 2 sơ đồ giới thiệu ở đây, của GS Nguyễn Hữu (Hình 21.7) và của cố GS Đỗ Xuân Hợp (Hình 21.8), cũng đã biểu hiện 2 dạng biến đổi giải phẫu khác nhau, của cùng một trường phái Pháp Việt cũ, mới.

2. TĨNH MẠCH MẠC TREO TRÀNG TRÊN (Vena mesenterica superior)

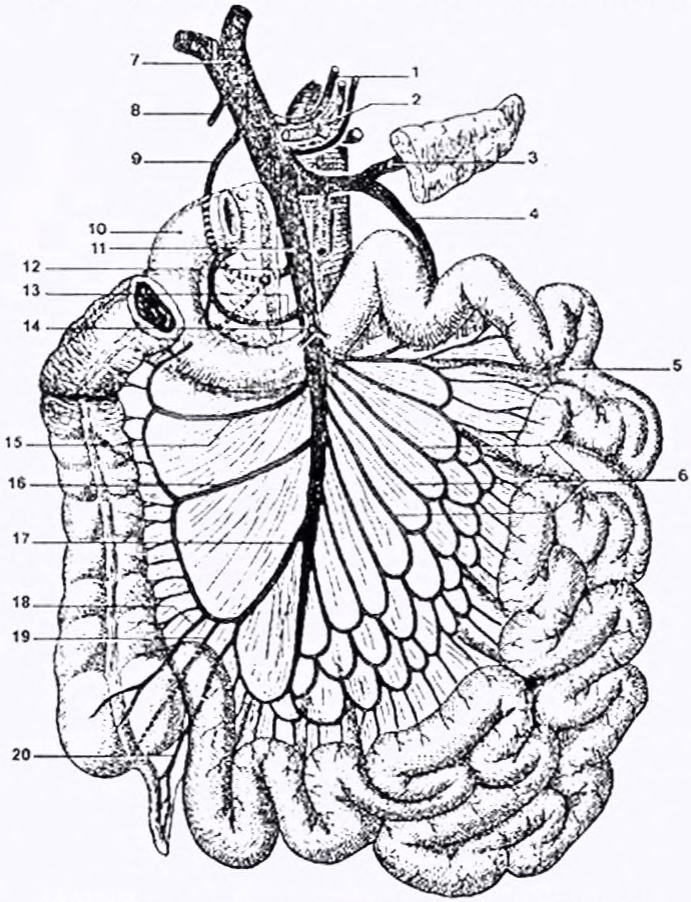

Hình 21.10. Tĩnh mạch mạc treo tràng trên (Dựa theo P. Kamina)
(Các TM đại tràng đã được cải biên, vẽ lại cho phù hợp với ĐM theo DTGPQT).

1. TM vị trái; 2. Thân ĐM bụng; 3. TM tỳ; 4. TM mạc treo tràng dưới; 5. Hỗng hồi tràng; 6. Các TM hỗng hồi tràng; 7. TM cửa; 8. TM vị phải; 9. TM tá tụy trên; 10. Tá tràng; 11. TM mạc treo tràng trên; 12. TM tá tụy dưới; 13. TM vị mạc nối phải; 14. TM đại tràng giữa; 15. TM góc phải đại tràng; 16. TM đại tràng phải; 17. TM hồi đại tràng; 18. TM manh tràng trước; 19. TM manh tràng sau. 20. TM trùng tràng (ruột thừa).

* [TM góc phải đại tràng (15) không hằng định với các tác giả Anh Mỹ; ngược lại TM đại tràng phải giữa (16) không hằng định với các tác giả Pháp].

Ykhoaonline.com

Tĩnh mạch mạc treo tràng trên (vena mesenterica superior) đi theo động mạch cùng tên và cũng thu nhận các nhánh bên tương tự như các nhánh bên của động mạch. Trong mạc treo tiểu tràng, tĩnh mạch nằm ở trước và bên phải động mạch, rồi chui qua khuyết tụy, đi lên sau tụy, hợp với thân tĩnh mạch tỳ mạc treo tràng dưới tạo thành thân tĩnh mạch cửa, đi lên cuống gan (Hình 21.7, 21.8, 21.10).

Trên đường đi, tĩnh mạch mạc treo tràng trên cũng nhận các nhánh bên tương tự như các nhánh bên của động mạch mà nó đi kèm; và còn nhận thêm một nhánh khác động mạch, là: *tĩnh mạch vị mạc nối phải* (V. gastro omentalis dextra). Vậy gồm các nhánh bên như sau (Hình 19.14, 20.20, 21.10):

– Các tĩnh mạch tá tụy dưới (V.v. pancreatico duodenales inferiores), trước và sau.
– Tĩnh mạch vị mạc nối phải (V. gastro omentalis dextra).
– Tĩnh mạch tụy dưới (V. pancreatica inferior).
– Các tĩnh mạch hỗng tràng (V.v. jejunales).
– Các tĩnh mạch hồi tràng (V.v. ileales).
– Tĩnh mạch hồi đại tràng (V. ileo colica).
– Tĩnh mạch đại tràng phải (V. colica dextra).
– Tĩnh mạch đại tràng giữa (V. colica media).

3. BẠCH HUYẾT MẠC TREO TRÀNG TRÊN

Chuỗi hạch bạch huyết mạc treo tràng trên đi theo các động tĩnh mạch cùng tên cũng thu nhận bạch huyết của cùng địa hạt với các mạch đó.

3.1. Bạch huyết của hỗng hồi tràng

Bạch huyết của ruột non bắt đầu từ 2 lớp áo niêm mạc và áo cơ (Hình 19.5):

– Các bạch mạch của lớp niêm mạc đi từ các *ống trung tâm* (hay *mạch sữa*, lacteal) *của mao tràng* họp lại thành một đám rối ở mô niêm mạc và ở dưới niêm mạc, hòa với các bạch mạch từ các khoang bạch huyết ở đáy các nang bạch huyết đơn độc. Rồi từ đó đổ vào các mạch lớn hơn ở bờ mạc treo của ruột.

– Các *bạch mạch của lớp cơ* nằm ở giữa 2 lớp sợi cơ, tạo thành một đám rối dày đặc, lưu thông tự do với các bạch mạch của niêm mạc và cũng đổ tương tự như các mạch này vào các mạch ở bờ mạc treo của ruột.

Bạch huyết từ các mạch này tập trung ở *các hạch cạnh ruột* (nodi juxta-intestinales) nằm cạnh bờ ruột của mạc treo tiểu tràng (Hình 21.11). Rồi từ đó qua các hạch trung gian để đổ vào *các hạch mạc treo tràng trên* [nodi mesenterici superiores].

3.2. Bạch huyết của đại tràng phải

Bạch huyết của đại tràng phải cũng tập trung tương tự tại *các bạch huyết cạnh đại tràng* (nodi paracolici); rồi được dẫn lưu qua các hạch đi theo các phân nhánh của động mạch mạc treo tràng trên để cuối cùng cũng đổ vào *các hạch mạc treo tràng trên*. Có 3 chuỗi hạch chính mang tên các nhánh động mạch mà nó đi kèm (Hình 21.11):

Tai ban dep cua sach tai day

– *Các hạch hồi đại tràng* (nodi ileo colici): nhận bạch huyết từ *các hạch trước manh tràng* (nodi precaecales), *các hạch sau manh tràng* (nodi retrocaecales), *các hạch trùng tràng* (nodi appendiculares) và *các hạch cạnh đại tràng* (nodi paracolici).

– *Các hạch bạch huyết đại tràng phải* (nodi colici dextri).

– *Các hạch bạch huyết đại tràng giữa* (nodi colici medii).

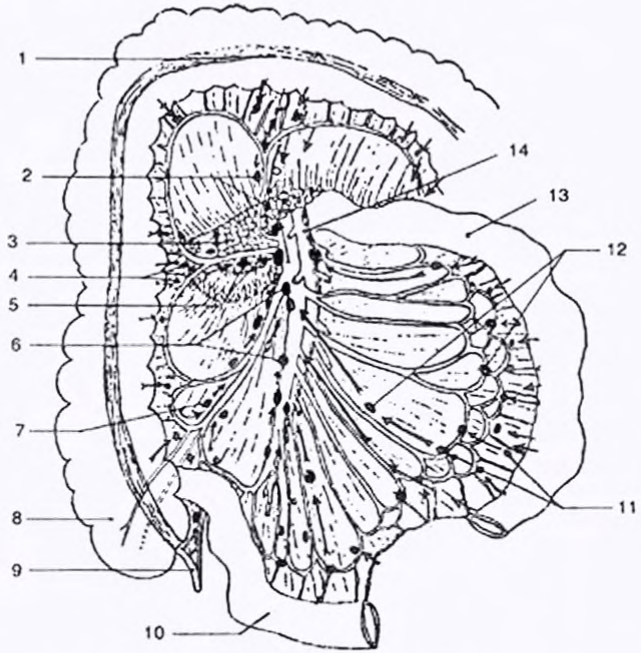

Hình 21.11. Các hạch bạch huyết của hệ mạc treo tràng trên
(theo Đỗ Xuân Hợp, 1968; cải biên bởi Trịnh Văn Minh)

1. Đại tràng ngang; 2. Các hạch đại tràng giữa; 3. Tuỵ; 4. Các hạch cạnh đại tràng; 5. Các hạch đại tràng phải; 6. Các hạch mạc treo tràng trên; 7. Các hạch hồi đại tràng; 8. Manh tràng; 9. Ruột thừa; 10. Hồi tràng; 11. Các hạch cạnh ruột; 12. Các hạch trung gian; 13. Hỗng tràng; 14. Động mạch treo tràng trên.

4. THẦN KINH CỦA HỖNG HỒI TRÀNG VÀ ĐẠI TRÀNG PHẢI

Thần kinh chi phối hỗng hồi tràng và nửa phải đại tràng là các sợi thần kinh tự chủ xuất phát từ *đám rối mạc treo tràng trên* (plexus mesentericus superior), thuộc phân nhánh của *đám rối bụng* (plexus coeliacus). (Hình 21.12).

Từ đám rối thần kinh mạc treo tràng trên bao quanh động mạch mạc treo tràng trên, các sợi đi theo các nhánh của động mạch để tới các đoạn ruột tương ứng.

Ở trong ruột non các sợi thần kinh đi đến một *đám rối thần kinh cơ ruột* (myenteric plexus), còn gọi là đám rối *Auerbach*, gồm các sợi và hạch thần kinh nằm giữa 2 lớp cơ vòng và cơ dọc và cung cấp cho các cơ đó.

Ykhoaonline.com

Từ đám rối cơ ruột tách ra một đám rối thứ hai: *đám rối dưới niêm mạc* (submucous plexus), hay đám rối *Meissner*, tạo bởi các sợi đã xuyên qua lớp cơ vòng. Đám rối đó cũng chứa những sợi thần kinh hạch cho các sợi đi đến lá cơ niêm và niêm mạc.

Các nơron của cả hai đám rối chủ yếu là các sợi đối giao cảm (thuộc dây thần kinh lang thang).

Nói chung thần kinh đối giao cảm ức chế hoạt động của ống tiêu hoá, nhưng kích thích các cơ thắt và cả lá cơ niêm. Còn thần kinh giao cảm thường làm tăng nhu động ruột và ức chế các cơ thắt. Kết quả kích thích của thần kinh đối giao cảm có vẻ phụ thuộc vào tình trạng co hay giãn của ruột ở thời gian kích thích.

Thần kinh đối giao cảm cũng làm tăng tiết dịch của ruột.

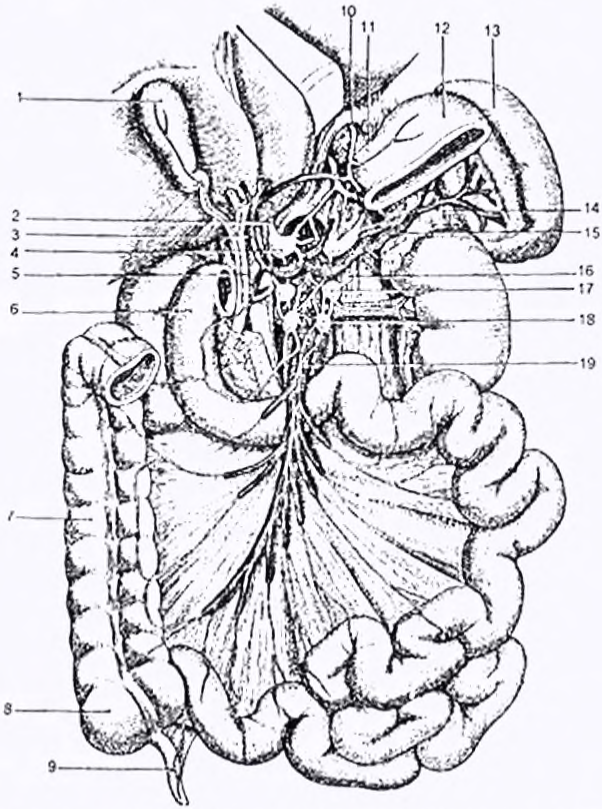

Hình 21.12. Đám rối thần kinh bụng và chi phối thần kinh các tạng trong ổ bụng
(theo P. Kamina)

1. Túi mật; 2. Thần kinh tạng lớn; 3. Đám rối gan; 4. Hạch bụng; 5. Ống mật chủ; 6. Tá tràng; 7. Đại tràng lên; 8. Manh tràng; 9. Ruột thừa; 10. Thân lang thang (X) trước; 11. Thân lang thang (X) sau; 12. Dạ dày; 13. Tỳ; 14. Tuyến thượng thận trái; 15. Đám rối thần kinh tỳ; 16. Dây thần kinh tạng bé; 17. Hạch chủ thận; 18. Hạch mạc treo tràng trên; 19. Đám rối mạc treo tràng trên.

Tai ban dep cua sach tai day

22. RUỘT GIÀ

(Intestinum crassum)

A. ĐẠI CƯƠNG VỀ RUỘT GIÀ

1. THUẬT NGỮ. ĐỊNH NGHĨA. GIỚI HẠN. CHỨC NĂNG

* [Chú thích về TNGP: *"Intestinum crassum"* TNGPQT tiếng Latin là có nghĩa là ***"ruột dày, to, thô"*** tích chứa rác bẩn, chúng tôi dịch là ***"ruột già"***; đối lập với ***"intestinum tenue"*** là "ruột thanh, mảnh, nhỏ" hấp thu chất dinh dưỡng, chúng tôi dịch là "ruột non". Tiếng Pháp "gros intestin ", và tiếng Anh "the large intestine", cũng có nghĩa là ruột thô, to, nên trước đây cố GS. Đỗ Xuân Hợp đã dịch là ***"đại tràng"***.

Như đã nêu ở bài trước, chúng tôi muốn sử dụng từ dân gian "*ruột già*", với ý nghĩa rộng, để chỉ toàn bộ khối ruột cuối tiếp theo ruột non, đi từ góc hồi manh tràng cho đến tận hậu môn; và dành từ hàn lâm chữ Hán "*đại tràng*" để dịch chữ "*colon*", chỉ riêng những khúc ruột già, "to như những khúc chi", đi từ manh tràng đến trực tràng, và đóng khung quanh tiểu tràng. Vì:

"Colon" từ tiếng Hy-lạp "kolon" có nghĩa là "chi", chỉ riêng những khúc ruột già lớn, "to như những khúc chi" nên dịch là "đại tràng", theo ý nghĩa kích thước của nó. Còn intestinum crassum", ngoài ý nghĩa là *dày, to, thô*, "crassus" cũng còn có nghĩa là "rác *bẩn*"; nên dịch là "ruột già", cũng là theo đúng ý nghĩa chức năng của nó, chỉ toàn bộ phần *ruột cuối, chứa đọng các chất cặn bã, kết phân, chứa phân và thải phân*.Trước đây, cố GS Đỗ Xuân Hợp đã dịch: "intestinum crassum" là "đại tràng" và "colon" là "kết tràng", là hơi trái ngược với ý nghĩa nêu trên. Vậy chúng tôi xin đổi ngược lại: "*intestinum crassum*" là " ruột già hay ruột kết", và "colon" là "đại tràng"].

Vậy ruột già là toàn bộ phần cuối của ống tiêu hoá, tiếp theo ruột non, ngắn hơn, to hơn và cố định hơn ruột non, đi từ góc hồi manh tràng đến hậu môn: ruột già bao gồm cả manh tràng (caecum), trùng tràng (appendix vermiformis), đại tràng (colon), trực tràng (rectum) và ống hậu môn (canalis analis).

Ruột già nói chung có chức năng hấp thụ nước và chất hoà tan còn lại ở phần cặn bã của thức ăn để kết thành phân, và đào thải ra ngoài.

2. KÍCH THƯỚC

Ruột già dài 1,40 – 1,80m, bằng khoảng 1/4 ruột non.

Đường kính to nhất ở khúc đầu là manh tràng, nhỏ dần cho đến đại tràng xuống, đến đại tràng sigma lại to lên một chút, và đến trực tràng thì phình rộng thành một bóng, rồi thắt lại ở ống hậu môn.

3. HÌNH THỂ NGOÀI (Hình 22.1)

Ngoài 2 đặc điểm to hơn và cố định hơn ruột non, *ruột già* và phần đặc trưng nhất của nó là *đại tràng* còn có những đặc điểm khác, phân biệt với ruột non, như sau:

Ykhoaonline.com

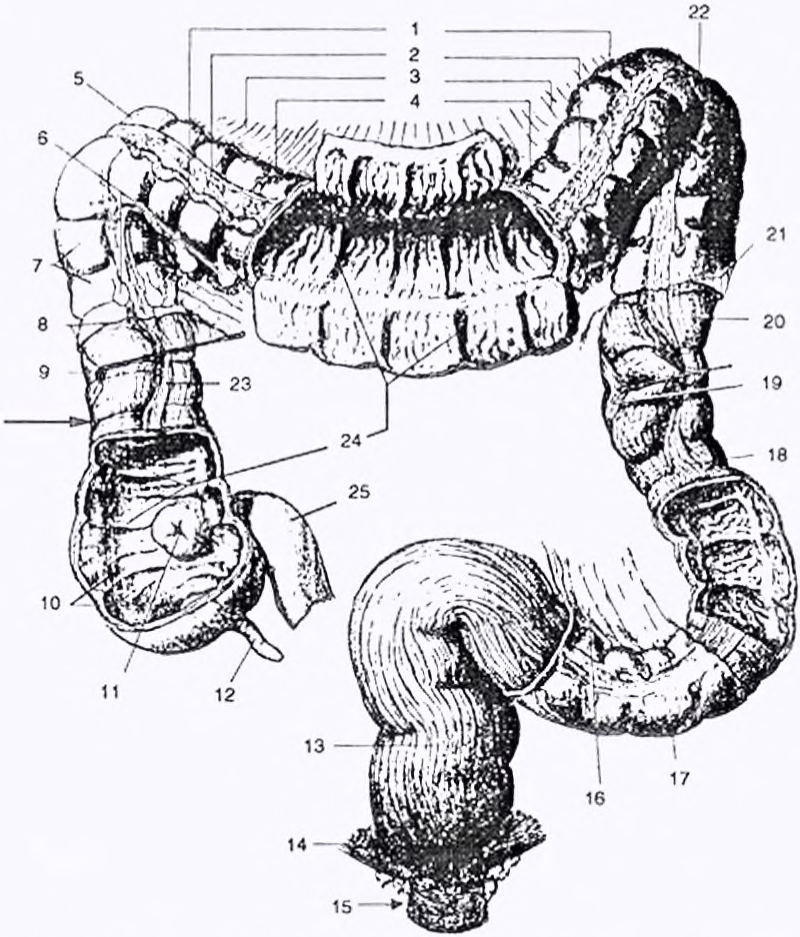

Hình 22.1. Ruột già. Phân đoạn, hình thể ngoài và hình thể trong (theo F.H. Netter).

(theo các tác giả Anh - Mỹ: 3 dải sán mạc treo, mạc nối, và tự do, chạy suốt chiều dài của đại tràng, hơi khác với Đỗ Xuân Hợp: các dải sán đại tràng trông không rõ ở đại tràng xuống, chỉ còn 2 dải ở đại tràng sigma, và dàn đều thành các thớ cơ dọc ở trực tràng).

1. Chỗ bám của mạc nối lớn; 2. Mạc treo đại tràng ngang; 3. Đại tràng ngang; 4. Dải sán mạc nối; 5. Góc phải đại tràng; 6. Các mẩu phụ mạc nối; 7. Các bướu đại tràng; 8. Mép cắt phúc mạc tạng; 9. Dải sán mạc nối (kéo lên bởi một móc từ phía sau ngoài); 10. Manh tràng; 11. Lỗ hồi tràng; 12. Ruột thừa; .13. Trực tràng; 14. Cơ nâng hậu môn; 15. Cơ thắt hậu môn; 16. Mạc treo đại tràng sigma; 17. Đại tràng sigma; 18. Dải sán tự do; 19. Dải sán mạc treo (kéo lên bởi một móc từ phía sau trong); 20. Đại tràng xuống; 21. Mép cắt phúc mạc tạng; 22. Góc trái đại tràng; 23. Dải sán tự do; 24. Các nếp bán nguyệt đại tràng; 25. Hồi tràng.

– Các ***dải sán đại tràng*** (taeniae coli): là do những thớ cơ dọc không dàn đều thành một lớp quanh đại tràng, mà tập trung thành 3 dải cơ dọc chạy suốt chiều dài của đại tràng.

Tai ban dep cua sach tai day

* [Sự phân phối của 3 dải sán đại tràng, dọc theo chiều dài của đại tràng cũng không đồng đều, và được mô tả ít nhiều khác nhau bởi các tác giả khác nhau:

– Theo Đỗ Xuân Hợp (GP bụng 1968), 3 dải nhìn rõ ở đại tràng lên và đại tràng ngang, tới đại tràng xuống thì trông không rõ lắm; ở đại tràng chậu hông chỉ có 2 dải, và ở trực tràng không có dải nào.

– Theo Testut 1949, xuống đến phần dưới đại tràng sigma và phần trên trực tràng số dải mới giảm xuống còn 2, và đến phần dưới trực tràng thì 2 dải đó lại toả rộng thành một lớp liên tục các thớ cơ dọc.

– Còn theo các tác giả Anh Mỹ (Woodburne, Gray), thì 3 dải vẫn chạy liên tục suốt dọc chiều dài của đại tràng, xuống đến trực tràng mới dàn đều thành 2 dải rộng trước sau. (Hình 22.1)

Để tiện ghi nhớ, ở người Việt, chúng ta tạm theo mô tả của cố GS. Đỗ Xuân Hợp là chính].

– Các ***bướu*** hay ***túi phình đại tràng*** (haustra coli): là những chỗ phình giữa các dải dọc, được ngăn cách nhau bởi các nếp lõm ngang. Người ta cho rằng đó là do những thớ cơ dọc ở các dải sán đại tràng thường ngắn hơn lớp áo cơ vòng, nên thành đại tràng bị dồn co lại và phình ra thành những túi phình. Song cách giải thích đó cũng chưa thật đầy đủ.

– ***Các mẩu treo*** hay ***mẩu phụ mạc nối*** (appendices epiploicae), (DTGP Đỗ Xuân Hợp cũ còn gọi là "*bờm mạc nối*" hay "*bờm mỡ*"): là những cục mỡ nhỏ bọc trong phúc mạc bám (hay "treo") rải rác ở khắp bề mặt ruột già, trừ ở manh tràng, ruột thừa và trực tràng. Trong các mẩu phụ mạc nối thường có một nhánh động mạch đi qua, chui vào trong cục mỡ rồi lại lộn lại để đi vào thành ruột, nên thắt hay cắt các mẩu phụ mạc nối có thể gây hoại tử một phần ruột.

4. PHÂN ĐOẠN VÀ VỊ TRÍ

Ruột già gồm 3 phần chính:

– Phần đầu nằm ở hố chậu phải, gồm một đoạn ngắn, giãn to, đầu tịt nên gọi là ***manh tràng*** (caecum), hay ***ruột tịt,*** và một phần teo nhỏ trông giống như con giun gọi là ***trùng tràng*** (appendix vermiformis), hay ***ruột thừa***.

– Phần thứ hai là ***đại tràng*** (colon), đi từ manh tràng đến trực tràng, gấp khúc thành 4 đoạn, to như những đoạn chi, ôm lấy khối tiểu tràng.

* ["Colon" mượn từ tiếng Hy Lạp "*kolon*", có nghĩa là *chi* (membre), nếu dịch nguyên văn phải gọi là "ruột chi", "to như những khúc chi". Chuyển sang tiếng Việt, lúc đầu cố GS Đỗ Xuân Hợp đã dịch theo ý nghiã kích thước là "*đại tràng*", sau đổi lại theo ý nghĩa chức năng là "*kết tràng*", hay "ruột kết", kết các chất cặn bã dư thừa của thức ăn thành phân. Song "kết tràng" chưa đúng với ý nghĩa kích thước của chữ gốc Hy-lạp "Kolon"; kết phân – chứa phân – thải phân cũng hơi lẫn lộn với ý nghĩa chức năng chung của cả khối ruột già "crassum"; Cho nên chúng tôi đã dịch phân biệt "*colon*" là "*đại tràng*", và "*intestinum crassum*" là "ruột già"].

Đại tràng (hay "*kết tràng*", theo cố GS Đỗ Xuân Hợp) gồm có 4 đoạn:

+ *Đại tràng lên* (colon ascendens), là đoạn đầu ở vùng bên bụng phải và hạ sườn phải, từ manh tràng đi lên đến sát mặt dưới gan thì gấp khúc sang trái tạo thành "*góc đại tràng phải*" (flexura coli dextra).

Ykhoaonline.com

+ *Đại tràng ngang* (colon transversum), là đoạn thứ 2 đi ngang qua bụng, hơi cong xuống dưới và ra trước, đến vùng hạ sườn trái thì gấp khúc lần thứ 2 tạo thành "góc *đại tràng trái*" (flexura coli sinistra).

+ *Đại tràng xuống* (colon descendens), là đoạn thứ 3 đi xuống, ở vùng bên bụng trái và bẹn bụng trái (hay hố chậu trái).

+ *Đại tràng sigma* (colon sigmoideum), là đoạn thứ 4 uốn khúc theo hình chữ S (hay chữ sigma), đi từ vùng bẹn bụng trái (hay hố chậu trái) xuống chậu nhỏ, tận hết ở trước đốt sống cùng 3, bởi trực tràng.

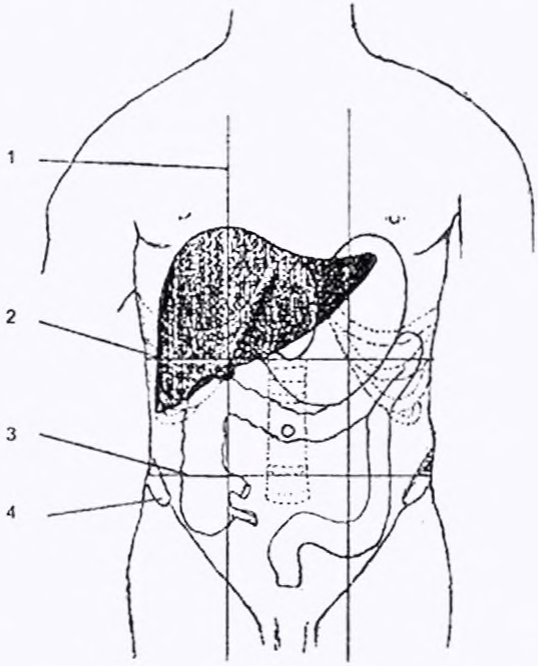

Hình 22.2. Ruột già. Vị trí, đối chiếu lên thành bụng trước (theo Gray)

1. Mặt phẳng bên phải; 2. Mặt phẳng qua môn vị; 3. Mặt phẳng gian củ; 4. Gai chậu trước trên.

– Phần cuối tiếp theo đại tràng sigma, đi thẳng xuống dọc theo phần dưới thành sau chậu hông, gọi là ***trực tràng*** (rectum), rồi thu hẹp lại thành ***ống hậu môn*** (canalis analis).

Như vậy, về vị trí, phần lớn ruột già (manh trùng tràng và đại tràng) nằm trong ổ bụng lớn, tạo thành một khung đại tràng; phần nhỏ còn lại (gồm một phần đại tràng sigma, trực tràng và ống hậu môn) nằm trong chậu nhỏ.

Đối chiếu lên thành bụng và hình ảnh Xquang của ruột già được giới thiệu trên các Hình 22.2 và 22.3.

Tai ban dep cua sach tai day

Hình 22.3. Hình ảnh Xquang của khung đại tràng sau khi thụt baryt (theo Gray)

1. Manh tràng; 2. Góc đại tràng phải; 3. Góc đại tràng trái; 4. Đại tràng sigma; 5. Các bướu đại tràng.

5. CẤU TẠO VÀ HÌNH THỂ TRONG (Hình 22.4, và Hình 15.2)

Cũng như các phần khác của ống tiêu hoá ở trong ổ bụng, ruột già được cấu tạo bởi 4 lớp chính, (hay 5 lớp nếu kể cả tấm dưới thanh mạc):

5.1. Áo thanh mạc (tunica serosa)

Là phúc mạc tạng của ruột già, bọc hoàn toàn các đoạn di động (manh trùng tràng, đại tràng ngang, đại tràng sigma) trừ ở đường bám của mạc treo; song không

Ykhoaonline.com

phủ mặt dính vào thành bụng sau của các đoạn đại tràng cố định (đại tràng lên, đại tràng xuống); và chỉ phủ ở phía trước và hai bên phần trên trực tràng.

Dọc trên đường đi của đại tràng, phúc mạc lồi ra những túi nhỏ chứa mỡ gọi là mẩu thừa, mẩu phụ, hay mẩu treo mạc nối, (trước đây còn gọi là "bờm mỡ"). Mẩu treo mạc nối có nhiều hơn ở đại tràng sigma và đại tràng ngang, song không có ở trực tràng.

5.2. Tấm dưới thanh mạc (tela subserosa)

Là những thớ sợi liên kết dính áo thanh mạc vào áo cơ.

5.3. Áo cơ (tunica muscularis)

Gồm hai lớp sợi:

– Lớp dọc (stratum longitudinale): phần lớn tập trung thành 3 *dải sán đại tràng* (taeniae coli); phần nhỏ còn lại trải đều rất mỏng.

– Lớp vòng (stratum circulare): mỏng hơn nhiều so với ruột non. Tập trung nhiều hơn ở những chỗ thắt giữa các bướu đại tràng; tạo thành một lớp dày ở trực tràng, và dày hơn nữa ở ống hậu môn tạo nên các cơ thắt hậu môn.

5.4. Tấm dưới niêm mạc (tela submucosae)

Cũng như ở ruột non là một lớp mô liên kết chứa nhiều mạch máu và thần kinh.

5.5. Áo niêm mạc (tunica mucosa)

Khác ruột non, niêm mạc ruột già nhẵn, không có các nếp vòng và không có mao tràng. Mà chỉ có các *nếp bán nguyệt đại tràng* (plicae semilunares coli), tương ứng với các nếp ngang giữa các bướu đại tràng. Các nếp ngang ở trực tràng dày hơn, thẫm màu hơn, nhiều mạch hơn, và ít gắn với áo cơ hơn.

Các tuyến niêm mạc dài và nhiều hơn các tuyến ở ruột non, nhưng chỉ tiết ra chất nhầy (mucus).

Có nhiều *nang bạch huyết đơn độc* (folliculi lymphatici solitarii); không có nang bạch huyết chùm (folliculi lymphatici aggregati). Nang đơn độc nhiều nhất ở manh tràng, và đặc biệt ở ruột thừa; song rải rác không đều ở các phần còn lại.

* [Biểu mô niêm mạc manh tràng, đại tràng và phần trên trực tràng gồm các tế bào tiết nhầy, các tế bào trụ thấm hút và các tế bào M; cho phép thực hiện các chức năng của nó: tiết nhầy làm trơn đường thoát của phân, thấm hút nước, muối, và các chất khác, tái hấp thu nhiều chất tiết vào ống tiêu hoá từ ổ miệng, dạ dày và ruột non.

Ruột già còn là môi trường cho nhiều vi khuẩn đường ruột. Ở nhiều động vật, các vi khuẩn đường ruột, ngoài vai trò quan trọng trong tiêu hoá, còn góp phần chuyển hoá các hợp chất hữu cơ cốt yếu, bổ trợ cho lượng vitamin mang lại do thức ăn.]

Tai ban dep cua sach tai day

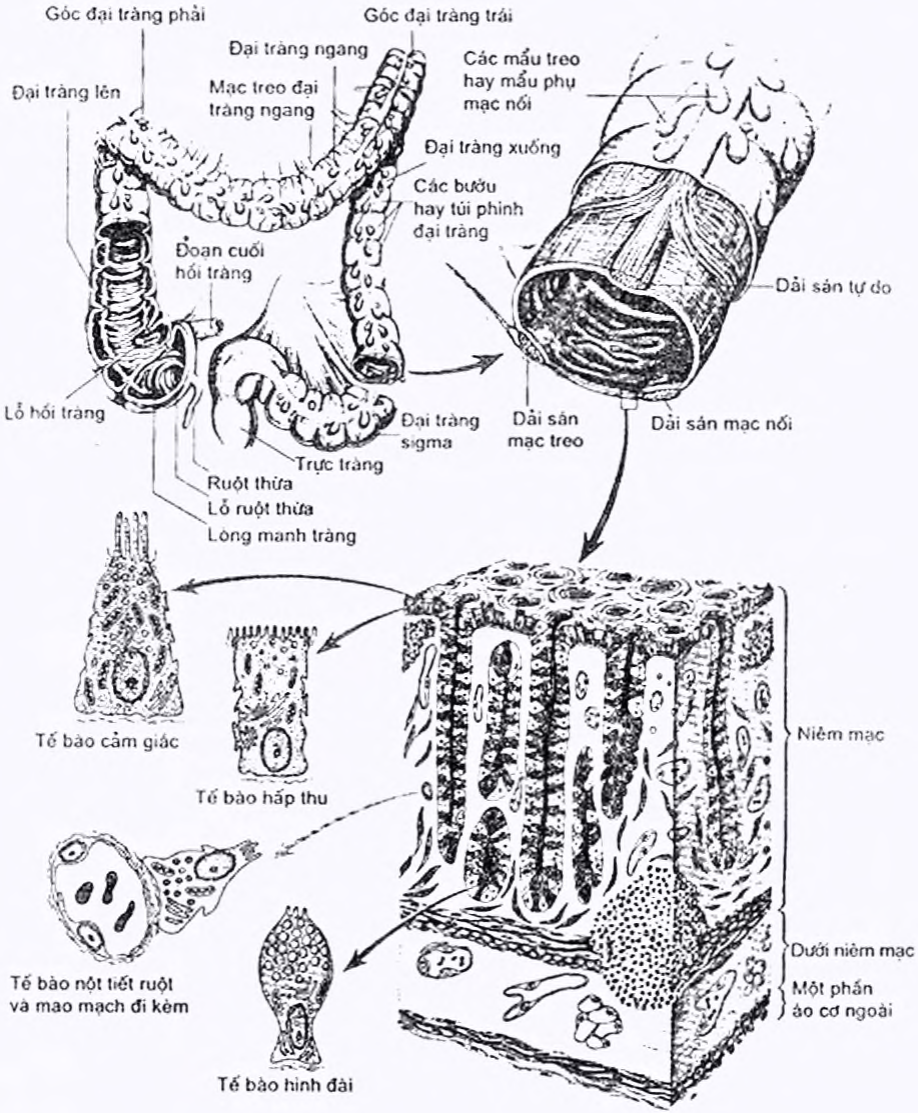

Hình 22.4. Sơ đồ các đoạn ruột già. Cấu trúc đại thể, vi thể và siêu vi thể của thành đại tràng và niêm mạc đại tràng (theo Gray)

Ykhoaonline.com

6. SO SÁNH RUỘT GIÀ VỚI RUỘT NON. ÁP DỤNG PHẪU THUẬT

So với ruột non ruột già có 4 đặc điểm về hình thể, và 3 đặc điểm về cấu tạo:

– Bốn đặc điểm ***về hình thể*** để dễ phân biệt là: 1) To hơn, 2) Có dải cơ dọc, 3) Có bướu và 4) Có mẩu phụ mạc nối.

– Ba đặc điểm ***về cấu tạo***, liên quan đến chức năng và áp dụng thực tế, là: 1) Huyết quản nghèo nàn, 2) Thành mỏng, 3) Niêm mạc không có tính chất của một niêm mạc hấp thu chất dinh dưỡng, mà chỉ hấp thu nước, muối khoáng, các chất hòa tan còn lại trong các chất cặn bã để kết phân đào thải mà thôi.

– Một đặc điểm ngoại lai khác là: Các chất ở trong đại tràng rất bẩn và dễ nhiễm trùng.

Do những điều kiện như trên, ***phẫu thuật*** ở đại tràng cũng có nhiều trở ngại khó khăn và đòi hỏi một vài nguyên tắc kỹ thuật tỷ mỉ hơn.

– Phải cắt gần một thân động mạch to, càng gần càng tốt.

– Vì mạch máu chạy thẳng góc vào đại tràng và tiếp nối rất ít với nhau ở trong đại tràng, nên khi cắt đại tràng phải cắt chếch, lẹm vào bờ tự do.

– Mũi khâu không chắc và hay tuột, rất dễ nhiễm trùng, càng sang trái càng dễ nhiễm trùng. Mũi khâu phải tỳ lên các dải sán đại tràng là chỗ chắc nhất của đại tràng. Khi cặp bằng kìm, phải cặp rất nhẹ nhàng để thành ruột khỏi bị dập nát.

– Tránh thắt các mẩu phụ mạc nối (bờm mỡ), nếu cần thắt thì không nên thắt sát chỗ bám vào đại tràng.

– Đại tràng lên và xuống dính vào thành bụng sau, nên khi muốn lôi ra ngoài ổ bụng để phẫu thuật, phải rạch phúc mạc dọc theo bờ ngoài của ruột để bóc ra khỏi thành bụng.

B. MÔ TẢ CHI TIẾT CÁC PHẦN RUỘT GIÀ

1. MANH TRÀNG VÀ TRÙNG TRÀNG (Caecum & appendix vermiformis)

1.1. Định nghĩa, giới hạn

Manh tràng (caecum) hay *ruột tịt*, là một túi cùng của ruột già ở dưới chỗ đổ vào của hồi tràng (hay góc hồi manh tràng), và liên tiếp ở tren với đại tràng lên.

Trùng tràng hay *ruột thừa* (appendix vermiformis) là phần ruột cần cỗi, trông như một con giun bám vào đầu tịt ở mặt sau trong của manh tràng, dưới góc hồi manh tràng độ 2cm.

Tai ban dep cua sach tai day

1.2. Vị trí, kích thước, hình thể ngoài (Hình 22.5; 25.6)

Bình thường manh trùng tràng nằm trong hố chậu phải, vị trí cuối cùng của hiện tượng quay của quai ruột khi phát triển phôi thai. Song nếu quai ruột quay chưa đủ mức, thì manh tràng có thể dừng lại ở cao hơn, thậm chí ngay dưới gan; hãn hữu cũng có thể ở hố chậu trái, trong tình trạng đảo ngược phủ tạng (Hình 22.6).

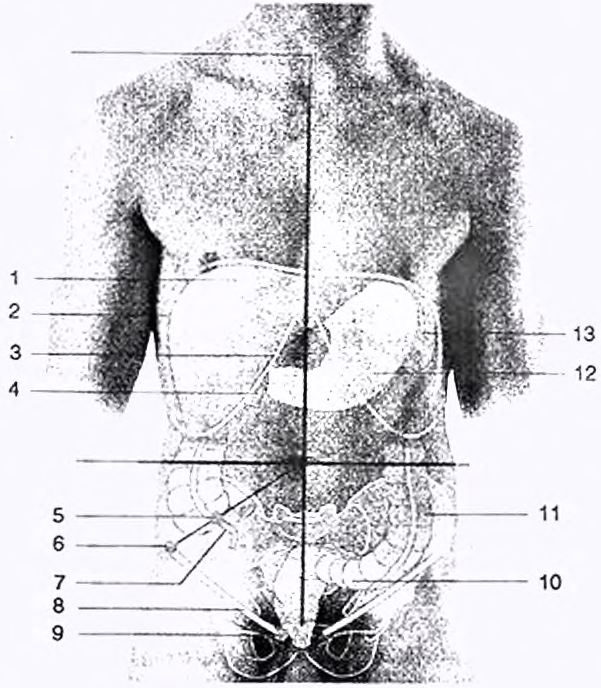

Hình 22.5. Sơ đồ đối chiếu manh trùng tràng và các tạng khác lên thành bụng trước
(theo Gray's Anatomy for Students, 2005)

1. Gan; 2. Cơ hoành; 3. Bờ sườn; 4. Túi mật; 5. Điểm Mac Burney; 6. Gai chậu trước trên; 7. Ruột thừa; 8. Dây chằng bẹn; 9. Củ mu; 10. Đại tràng sigma, 11 . Đại tràng xuống.12. Dạ dày; 13. Tỳ.

Điểm Mac Burney ở đây là điểm mốc để mổ ruột thừa, ở giữa 1/3 ngoài và 1/3 giữa đường rốn - gai chậu trước trên tương ứng với điểm bám của ruột thừa vào manh tràng. Còn điểm đau Mac Burney (để thăm khám lâm sàng) lại ở giữa đường kẻ trên.

1.2.1. Manh tràng cao độ 6cm và rộng từ 6 – 8cm, đáy nằm trong góc giữa hố chậu phải và thành bụng trước, miệng thông ở trên với đại tràng lên. Manh tràng cũng có những đặc điểm tương tự như đại tràng lên:

– Có 3 dải sán liên tiếp với các dải sán của đại tràng lên: dải trước (hay dải tự

Ykhoaonline.com

do), dải sau trong (hay dải mạc treo) và dải sau ngoài (hay dải mạc nối). Chỗ 3 dải tụm lại với nhau là nơi bám của ruột thừa.

– Giữa các dải dọc và các nếp thắt ngang có các bướu, bướu phình to nhất ở mặt trước ngoài.

– Không có mẩu phụ mạc nối (hay bờm mỡ).

– Ở nơi tiếp giáp với đại tràng lên, mặt sau trong manh tràng có hồi tràng đổ vào, tạo thành góc hồi manh tràng: Đó là một mốc thực tế để tìm ruột thừa.

Manh tràng màu xám còn tiểu tràng màu hồng.

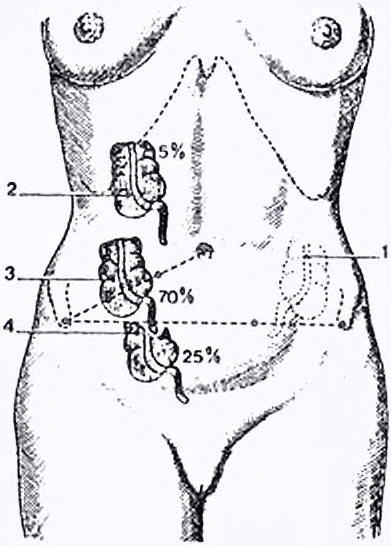

Hình 22.6. Biến đổi giải phẫu về vị trí manh trùng tràng trong ổ bụng (theo P. Kamina)

1. Vị trí đảo ngược (lộn sang trái); 2. Vị trí cao, dưới gan (quai ruột nguyên thuỷ quay chưa đủ); 3. Vị trí bình thường ở hố chậu phải; 4. Vị trí thấp, trong chậu hông bé (quay quá mức).

1.2.2. Trùng tràng hay *ruột thừa* là một ống hẹp như hình con giun dất to, rộng 5 – 7mm, dài 2 – 20cm, trung bình 8cm, đầu nhọn hay phình tròn, bám vào thành sau trong của manh tràng, ở dưới góc hồi manh tràng trên dưới 2cm. Song đầu tự do của ruột thừa có thể chiếm một vị trí ít nhiều thay đổi (Hình 22.7):

– Có thể quặt ra sau, nằm sau manh tràng hoặc sau đầu dưới đại tràng lên: *ruột thừa sau manh tràng* và *sau đại tràng* (retro caecal & retro colic);

– Có thể trĩu xuống chậu hông nhỏ: *ruột thừa chậu hông* hay *ruột thừa đi xuống* (pelvic, or descending), do đó liên quan rất gần với niệu quản và buồng trứng ở phụ nữ;

Tai ban dep cua sach tai day

– Có thể nằm *dưới manh tràng* (subcaecal);

– Có thể nằm *trước hồi tràng* (preileal) và sát thành bụng trước;

– Hoặc cũng có thể nằm *sau hồi tràng* (postileal).

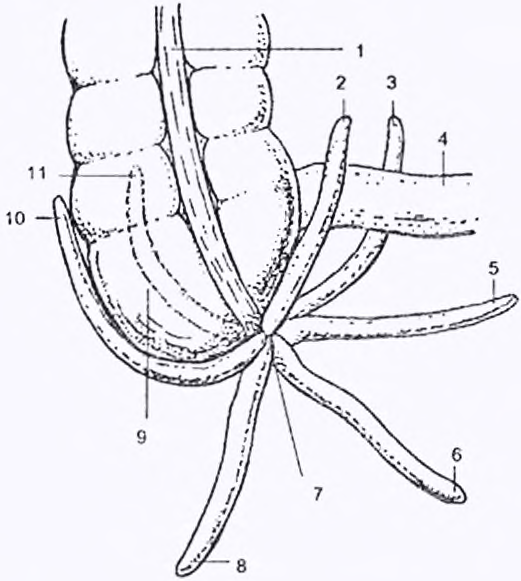

Hình 22.7. Biến đổi giải phẫu vị trí của ruột thừa so với hồi manh tràng (theo Gray)

1. Dải sán đại tràng; 2. Vị trí trước hồi tràng; 3. Vị trí sau hồi tràng; 4. Hồi tràng; 5. Vị trí ngang gò nhỏ; 6. Vị trí trong chậu hông bé; 7. Điểm bám ruột thừa; 8. Vị trí dưới manh tràng; 9. Manh tràng; 10. Vị trí cạnh và trước manh tràng; 11.Vị trí sau manh tràng.

Dù sao điểm cố định của ruột thừa vẫn là điểm bám vào mặt sau trong manh tràng, đối chiếu lên thành bụng thường ở giữa 1/3 ngoài và 2/3 trong của đường nối gai chậu trước trên với rốn, (điểm Mac Burney, để mổ ruột thừa) (Hình 22.5). Song điểm đau ruột thừa lại thường ở giữa đường đó (điểm Mac Burney, để khám đau ruột thừa).

Ba dải sán đại tràng tập trung ở đáy ruột thừa và hoà lẫn với lớp cơ dọc của ruột thừa. Dải sán trước của manh tràng thường rõ nhất và có thể dễ dàng lần theo đó tới rễ của ruột thừa.

1.3. Liên quan của manh trùng tràng

Khối manh trùng tràng có 6 mặt liên quan:

– *Mặt trước:* liên quan với thành bụng trước, là mặt phẫu thuật, từ nông vào

Ykhoaonline.com

sâu có: da, mô mỡ dưới da, cân cơ chéo ngoài, cơ chéo trong, cơ ngang bụng, mạc ngang và phúc mạc thành.

Điểm rạch da để mổ ruột thừa là điểm ở giữa 1/3 ngoài và 2/3 trong đường nối giữa rốn và gai chậu trước trên; rạch thẳng góc với đường đó, theo hướng của cơ chéo ngoài, để lần lượt tách các lớp cơ theo hướng của chúng.

Điểm đau thông thường nhất để thăm khám ruột thừa là điểm Mac Burney, ở giữa đường nối gai chậu trước trên với rốn. Song do ruột thừa có thể có nhiều vị trí bất thường khác, nên điểm đau cũng có thể ít nhiều thay đổi, không nhất thiết ở điểm Mac Burney. Đặc biệt khi ruột thừa ở sau manh tràng thì điểm đau lại ở phía sau; và ruột thừa ở chậu hông thì điểm đau lại ở thấp hơn và trong hơn nên có thể dễ nhầm với sỏi niệu quản, hoặc viêm phần phụ ở phụ nữ, v.v...

– *Mặt sau*: nằm trên cơ thắt lưng chậu; song còn được ngăn cách với cơ bởi một lá mạc chậu (fascia iliaca) dày, và một lớp mô liên kết dưới phúc mạc dày, rồi mới đến phúc mạc thành. Trong mô liên kết dưới phúc mạc có các nhánh của đám rối thần kinh thắt lưng (thần kinh đùi bì ngoài, thần kinh sinh dục đùi và thần kinh đùi). Xa hơn nữa về phía trong dưới phúc mạc còn có động mạch sinh dục, niệu quản phải và các mạch chậu phải.

Vì ruột thừa nằm trên cơ thắt lưng chậu, nên viêm cơ chậu và viêm ruột thừa cũng có thể nhầm lẫn với nhau.

– *Mặt trong*: có hồi tràng đổ vào manh tràng, và góc hồi manh tràng là một mốc thực tế để tìm ruột thừa.

– *Mặt ngoài*: liên quan với giãn thành đại tràng phải và hố chậu phải; qua đó mủ từ gan có thể chạy xuống tận hố chậu phải.

– *Mặt trên*: liên tiếp với đại tràng lên.

– *Mặt dưới*: đáy manh tràng nằm trong góc do lá thành phúc mạc từ hố chậu phải lật lên thành bụng trước.

1.4. Phúc mạc của manh trùng tràng

– Manh tràng thường di động và được bọc hoàn toàn bởi phúc mạc. Song đôi khi 2 bên bờ manh tràng cũng có thể dính vào thành bụng sau bởi những *nếp manh tràng*, giới hạn một *ngách sau manh tràng* (recessus retrocaecalis).

– Ruột thừa được treo vào phần dưới mạc treo hồi tràng bởi một *mạc treo ruột thừa* (mesoappendix) ngắn, bờ tự do có chứa động mạch ruột thừa (Hình 22.8).

Động mạch ruột thừa là một nhánh tận của động mạch hồi đại tràng, chạy sau phần tận của hồi tràng và chui vào mạc treo ruột thừa, ở phía gần đáy ruột thừa. Ở đó nó cho một nhánh quặt ngược tới nối tiếp với nhánh của động mạch manh tràng sau, rồi chạy trong bờ tự do của mạc treo ruột thừa về phía đỉnh ruột thừa. Phần tận của động mạch nằm trong thành của ruột thừa và có thể bị dông tắc khi viêm ruột thừa, gây nên hoại tử đầu xa ruột thừa.

Tai ban dep cua sach tai day

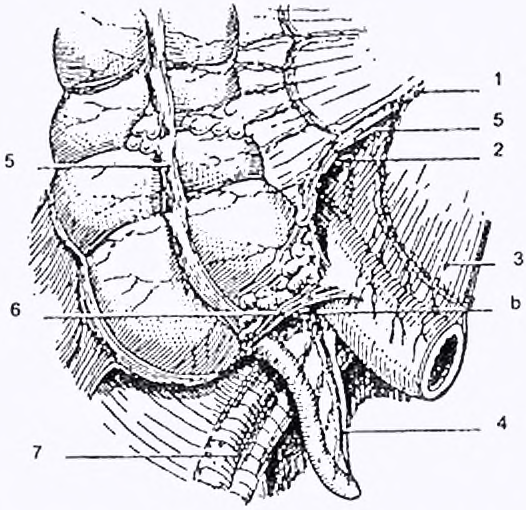

Hình 22.8. Phúc mạc manh trùng tràng. Các nếp và các ngách (theo P. Kamina)

a. Ngách hồi manh tràng trên; b. Ngách hồi manh tràng dưới; 1. ĐM hồi đại tràng; 2. Nếp mạch manh tràng; 3. Mạc treo tiểu tràng; 4. ĐM ruột thừa và mạc treo ruột thừa; 5. Dải sán tự do; 6. Nếp hồi manh tràng; 7. Động tĩnh mạch chậu ngoài.

– ***Các ngách phúc mạc của manh trùng tràng***:

* [Có thể thấy một số ngách manh tràng, được tạo nên bởi các nếp phúc mạc như sau (Hình 22.8, 22.9):

– "*Ngách hồi manh tràng trên*" (recessus ileo caecalis superior): thường gặp ở trẻ em, song có thể thu nhỏ hoặc không có ở người lớn, được tạo bởi "*nếp mạch manh tràng*" (plica caecalis vascularis) do động tĩnh mạch manh tràng trước đội lên. Ngách nằm giữa nếp phúc mạc đó ở trên, phần tận của hồi tràng ở dưới và góc hồi manh tràng ở bên phải.

– "*Ngách hồi manh tràng dưới*" (recessus ileo caecalis inferior): rõ ở người trẻ, song thường bị lấp kín bởi mỡ ở người có tuổi, tạo nên bởi "*nếp hồi manh tràng*" (plica ileo caecalis), là một nếp đi từ mặt trước dưới của phần tận hồi tràng đến mặt trước mạc treo ruột thừa hoặc ruột thừa hay manh tràng. Nếp có thể nhầm với mạc treo ruột thừa, khi ruột thừa và mạc treo của nó nằm sau manh tràng.

– "*Ngách sau manh tràng*" (recessus retro caecalis), rất thay đổi về kích thước, đôi khi có thể thọc lên trên, tới tận sau đại tràng lên và đủ sâu để có thể đút lọt cả ngón tay. Ngách được giới hạn ở trước bởi manh tràng, ở sau bởi phúc mạc thành và 2 bên bởi *các nếp manh tràng* (plicae caecales) đi từ manh tràng đến thành bụng sau. Ruột thừa có thể nằm trong ngách đó.]

Ykhoaonline.com

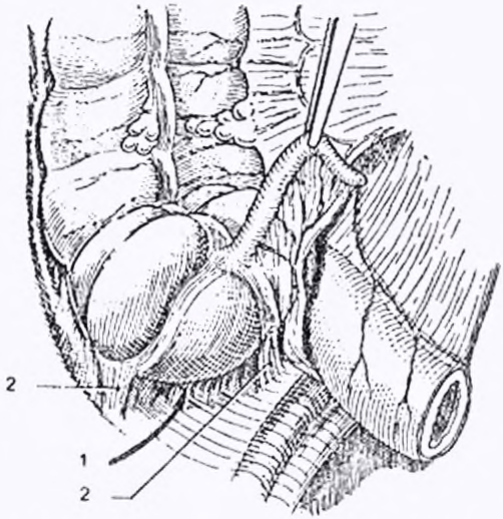

Hình 22.9. Phúc mạc manh trùng tràng. Ngách sau manh tràng (theo P. Kamina)
1. Ngách sau manh tràng, và 2. Các nếp manh tràng.

1.5. Hình thể trong của manh trùng tràng

Có một số cấu trúc theo mô tả cổ điển cần được đổi lại tên gọi, theo TNGPQT mới (Hình 22.10):

*1.5.1. **Nhú hồi tràng*** (papilla ilealis) và ***lỗ hồi tràng*** (ostium ileale)

* Ở người chết, nhìn mặt sau trong manh tràng, ở chỗ hồi tràng đổ vào manh tràng, trước đây các tác giả cổ điển vẫn quen mô tả một van gọi là "*van hồi manh tràng*" (valva ileocaecalis), và lỗ đổ vào của nó gọi là "lỗ van hồi tràng" (ostium valvae ilealis).

Song trên người sống, qua mở manh tràng (caecostomy), Rosenberg và Didio 1969 đã thấy lồi vào trong lòng manh tràng không phải là 2 nếp niêm mạc dẹt như 2 lá van, mà là một nhú tròn; nên DTGPQT N.A.1985 đã có thêm một từ mới là "*nhú hồi tràng*" (papilla ilealis).

Ngày nay người ta lại nhận thấy "*nhú hồi tràng*" ở người sống hay "*van hồi manh tràng*" ở người chết, thực chất đã không cấu tạo và không hoạt động như một van, mà gồm những sợi cơ vòng; nên TNGPQT T.A. 1997 đã loại bỏ hẳn từ "*van hồi manh tràng*", để gọi lại như sau:

Ở người sống, nhú lồi của hồi tràng đổ vào trong lòng manh tràng được gọi là "***nhú hồi tràng***" (papilla ilealis), và lỗ của nhú gọi là "***lỗ hồi tràng***" (ostium ileale) (Hình 22.10.B).

Tai ban dep cua sach tai day

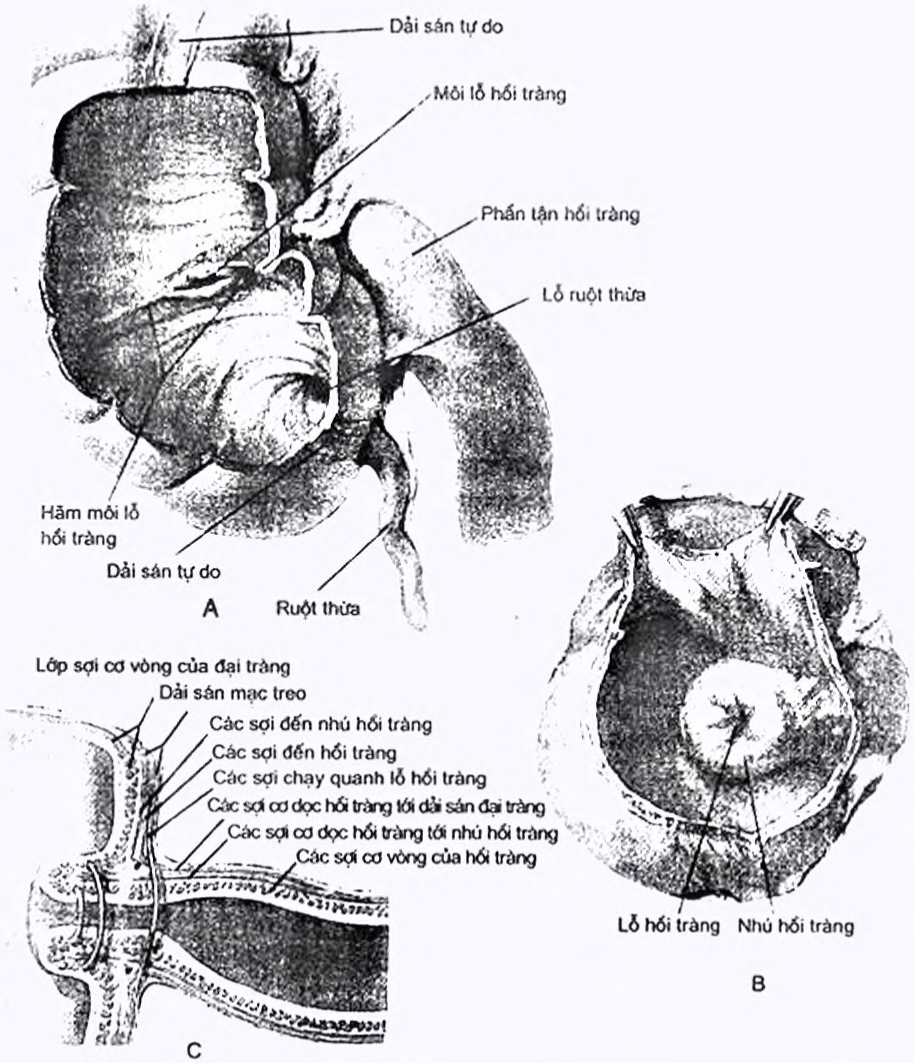

Hình 22.10. Hình thể trong của manh tràng, và cấu tạo của nhú hồi tràng
(theo F.H. Netter)

A. Môi lỗ hồi tràng (ở người chết); B. Nhú hồi tràng (ở người sống); C. Cấu tạo nhú hồi tràng.

(Nhú hồi tràng không chỉ là một nếp niêm mạc đơn thuần, mà được cấu tạo bởi các sợi cơ vòng và cơ dọc đến từ thành đại tràng và hồi tràng, tạo thành một loại cơ thắt thực sự).

Ykhoaonline.com

Còn ở xác chết, nhú hồi tràng dẹt lại thành 2 nếp niêm mạc hình bán nguyệt, trước vẫn gọi là 2 "*lá van hồi manh tràng*", nay đổi lại là 2 "***môi lỗ hồi tràng***": *môi trên* hay *môi hồi đại tràng* (labrum superius/ileocolicum) và *môi dưới* hay *môi hồi manh tràng* (labrum inferius/ileocaecale). Ở hai đầu, 2 môi dính vào nhau và kéo dài một đoạn thành 2 nếp hãm ở hai bên, trước vẫn gọi là "*hãm van hồi tràng*", nay đổi lại là "***hãm lỗ hồi tràng***" (frenulum ostii ilealis). (Hình 22.10.A).

Dù sao cũng vẫn phải công nhận rằng tác dụng của *nhú hồi tràng* không những đã tránh được trào ngược từ manh tràng trở lại hồi tràng, mà có thể còn hoạt động như một cơ thắt ở đầu tận hồi tràng, không cho chất chứa trong hồi tràng qua manh tràng quá nhanh. (Hình 22.10 A, B, C).

1.5.2. Lỗ ruột thừa (ostium appendicis vermiformis)

Lòng ống ruột thừa rất nhỏ thông với manh tràng bởi một lỗ ở dưới và hơi ra sau lỗ hồi tràng. *Lỗ ruột thừa* đôi khi có một van bán nguyệt tạo nên bởi một nếp niêm mạc. Lòng ruột thừa có thể bị bịt một phần hay toàn bộ sau tuổi trung niên.

1.6. Cấu tạo mô học của manh trùng tràng

Manh tràng và ruột thừa cũng được cấu tạo như các đoạn khác của ruột già, bởi 4 lớp chính: thanh mạc, cơ, dưới niêm mạc và niêm mạc. (Đã trình bày ở phần chung của ruột già).

Đặc biệt thành *ruột thừa* rất dày. Áo thanh mạc bọc kín xung quanh, trừ ở đường bám của mạc treo ruột thừa. Các sợi cơ dọc tập trung các dải cơ từ manh tràng dàn thành một lớp dày đều. Các sợi cơ vòng tạo thành một lớp dày hơn cơ dọc. Lớp dưới niêm mạc phát triển mạnh, và chứa rất nhiều khối mô bạch huyết, đẩy lớp niêm mạc lồi vào trong lòng ống làm cho lòng ống thu hẹp rất nhỏ và có hình thể không đều.

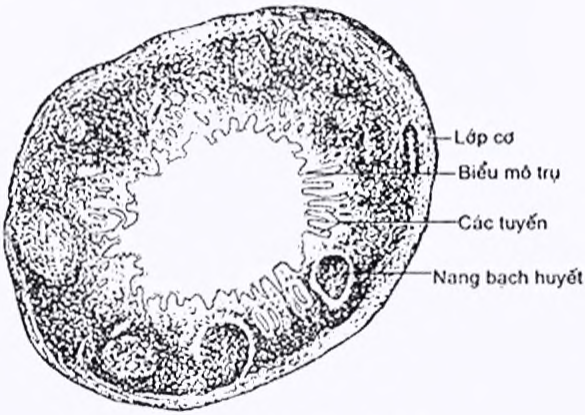

Hình 22.11. Cấu tạo của ruột thừa.
Thiết đồ cắt ngang, phóng đại 20 lần (theo Gray)

Tai ban dep cua sach tai day

Lớp niêm mạc có ít các tuyến ăn sâu vào giữa mô bạch huyết (Hình 22.11). Niêm mạc và dưới niêm mạc ruột thừa có nhiều nang bạch huyết đến nỗi có người coi ruột thừa như một tuyến hạnh nhân. Sự cấp máu phong phú và sự biệt hoá mô học của nó làm cho người ta phải nghĩ đó là một cấu trúc đặc biệt hơn là một di tích cần cỗi thoái hoá.

2. ĐẠI TRÀNG (Colon)

Đại tràng (cố GS Đỗ Xuân Hợp còn gọi là "*kết tràng*") là phần dài nhất của ruột già, gấp khúc thành 4 đoạn lớn, tạo thành một khung đại tràng ôm quanh tiểu tràng. Có thể mô tả chi tiết từng phần như sau:

* [Chú thích về TNGP: Trước đây cố GS Đỗ Xuân Hợp đã dịch "intestinum crassum" là đại tràng, và "colon" là "kết tràng". Song phân tích ngữ tiếng Latin và tiếng Hy-lạp, chúng tôi xin đổi lại: "intestinum crassum" là ruột già (với ý nghĩa chức năng là ruột kết phân), và "colon" là đại tràng" (với ý nghĩa kích thước là ruột to như những khúc chi). (Xem phần Đại cương về ruột non, trang 394 và ruột già, trang 413)].

2.1. Đại tràng lên (colon ascendens)

2.1.1. Vị trí, giới hạn, kích thước

Dài 15cm, hẹp hơn manh tràng, và tiếp theo manh tràng từ góc hồi manh tràng đi lên, tới mặt dưới gan thì gấp lại thành góc đại tràng phải (flexura coli dextra).

2.1.2. Hình thể ngoài

Đại tràng lên cũng có những đặc tính đã mô tả ở phần ruột già nói chung là: dải sán đại tràng, bướu phình đại tràng và các mẩu phụ hay mẩu treo mạc nối.

Đại tràng lên có 3 dải sán là: dải trước hay *dải sán tự do* (taenia libera), dải sau ngoài hay *dải sán mạc nối* (taenia omentalis), và dải sau trong hay *dải sán mạc treo đại tràng* (taenia meso colica).

*[Theo Đỗ Xuân Hợp (cũng như các tác giả Pháp cũ), tên các dải sán của mỗi đoạn đại tràng được gọi theo định vị so với từng đoạn đại tràng: –(Đại tràng lên có dải trước, dải sau ngoài, và dải sau trong; Đại tràng ngang có dải trước, dải sau trên, và dải sau dưới; Đại tràng xuống và đại tràng sigma chỉ còn 2 dải không rõ lắm)–. Như vậy, tên gọi của cùng một dải liên tục thay đổi theo mỗi đoạn đại tràng. Ngày nay DTGPQT đã gọi tên mỗi dải thống nhất theo suốt dọc chiều dài của nó, lấy đại tràng ngang làm mốc để định vị tên gọi: có 3 dải lần lượt chạy dọc theo chỗ bám của bờ ruột mạc treo đại tràng ngang (*dải sán mạc treo*), của mạc nối lớn (*dải sán mạc nối*) và dọc theo bờ tự do của đại tràng ngang (*dải tự do*). Các đoạn đại tràng khác không có mạc nối lớn bám, song các dải vẫn được gọi tên theo sự liên tục với dải tương đương ở đại tràng ngang. (Hình 22.1)].

2.1.3. Liên quan

Đại tràng lên nằm ở bờ phải ổ bụng, từ ngang mức mào chậu cho đến ngang mức xương sườn X, trên đường nách giữa. Ở dưới, nó nằm tương đối nông, gần

Ykhoaonline.com

thành bụng trước, càng lên cao thì càng sâu, lách giữa gan ở trước và thận ở sau. Vậy đại tràng lên liên quan:

– Ở *sau*: với hố chậu phải và vùng bên bụng phải, nằm đè lên cơ chậu, mạc chậu và cơ vuông thắt lưng. (Hình 22.12, 22.13).

– Ở *ngoài*: với thành bụng bên, tạo cùng phúc mạc thành bụng bên một *rãnh cạnh đại tràng phải* (sulcus paracolicus dextra), (theo đó dòng mủ từ gan có thể chảy xuống hố chậu phải).

– Ở *trong*: với các khúc ruột non ở dưới và phần xuống tá tràng ở trên.

– Ở *trước*: với thành bụng trước và với mặt tạng của thuỳ gan phải. (Góc phải đại tràng ấn vào gan tạo thành một ấn đại tràng ở mặt tạng gan).

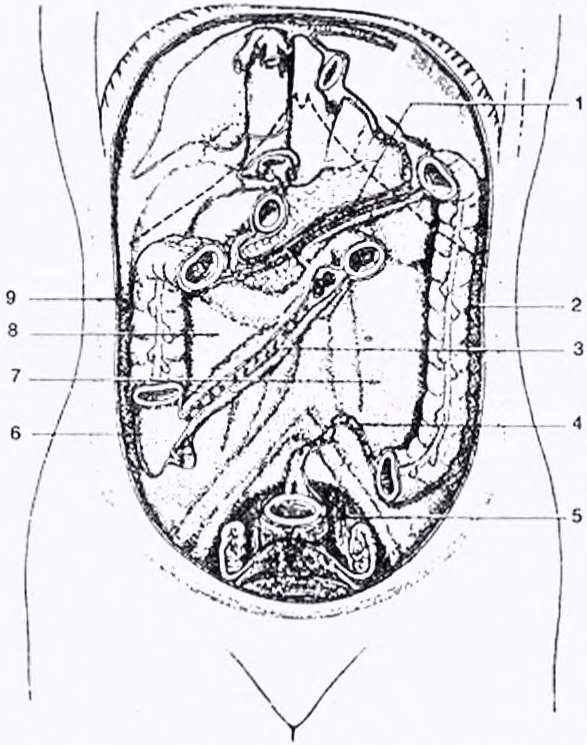

Hình 22.12. Liên quan các đoạn đại tràng cố định và các mạc treo dính của chúng
(theo P. Kamina)

1. Rễ mạc treo đại tràng ngang; 2. Đại tràng xuống; 3. Rễ mạc treo tiểu tràng; 4. Rễ mạc treo đại tràng sigma; 5. Trực tràng; 6. Diện sau manh tràng; 7. Mạc dính mạc treo đại tràng xuống; 8. Mạc dính mạc treo đại tràng lên; 9. Đại tràng lên.

Tai ban dep cua sach tai day

2.1.4. *Phúc mạc và mạc treo đại tràng lên*

Mặt sau đại tràng lên và lá sau mạc treo của nó dính vào thành bụng sau, nên đại tràng trông như nằm sau phúc mạc, (bị thành hoá). (Hình 23.13). Phúc mạc thành ở bên phải lật lên để phủ mặt bên đại tràng tạo thành *rãnh cạnh đại tràng* (sulcus paracolicus). (Hình 23.12).

Phần *mạc treo đại tràng lên* (meso colon ascendens) dính vào thành bụng sau, được giới hạn ở trên bởi rễ mạc treo đại tràng ngang, ở dưới và bên trái bởi rễ mạc treo tiểu tràng. (Hình 22.12, 22.14).

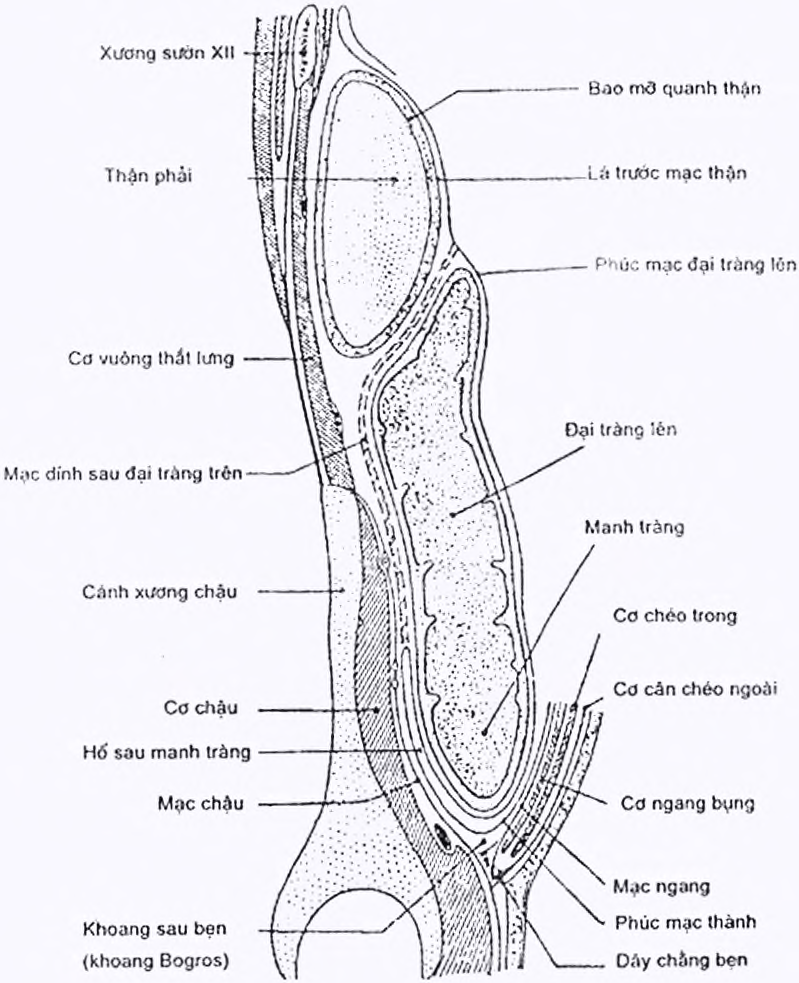

Hình 22.13. Liên quan sau của đại tràng lên
Thiết đồ đứng dọc (Đỗ Xuân Hợp, GP bụng, 1968; theo Rouvière, 1948)

Ykhoaonline.com

2.2. Góc đại tràng phải, hay góc phải đại tràng (flexura coli dextra)

Là góc gấp giữa đại tràng lên và đại tràng ngang, khoảng 60 – 80^0 mở ra trước, xuống dưới và sang trái. Góc liên quan:

– Ở *sau* với phần dưới ngoài mặt trước thận phải.

– Ở *trước* với thuỳ phải gan.

– Ở *trong* với phần xuống tá tràng.

Mặt sau không có phúc mạc phủ dính vào thành bụng sau, do đó liên quan trực tiếp với mạc thận (Hình 22.12, 22.13, 22.14).

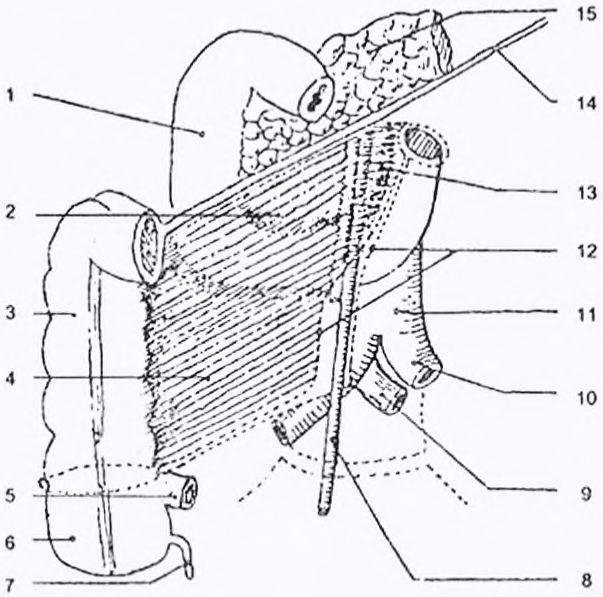

Hình 22.14. Mạc dính mạc treo đại tràng lên và rễ mạc treo tiểu tràng
(theo Đỗ Xuân Hợp, GP Bụng, 1968; sửa lại từ tranh của Gregroire và Oberlin 1954)

1. Tá tràng; 2. Mạc treo đại tràng lên (dính trước lá tuỵ); 3. Đại tràng lên; 4. Mạc treo đại tràng lên (dính vào thành bụng sau); 5. Đoạn cuối hồi tràng; 6. Manh tràng; 7. Ruột thừa; 8. Động mạch mạc treo tràng trên; 9. Tĩnh mạch chậu chung trái; 10. Động mạch chậu chung trái; 11. Động mạch chủ bụng; 12. Rễ mạc treo tiểu tràng; 13. Phần dính của mạc treo tiểu tràng; 14. Rễ mạc treo đại tràng ngang; 15. Tuỵ.

2.3. Đại tràng ngang (colon transversum)

2.3.1. Vị trí, giới hạn, kích thước (Hình 22.1, 22.2, 22.3, 22.4)

Dài khoảng 50cm, bắt đầu từ góc đại tràng phải, chạy ngang qua bụng sang vùng hạ sườn trái, tới đầu trước của tỳ thì quặt xuống dưới và ra sau, tạo thành *góc đại tràng trái* (flexura coli sinistri).

Tai ban dep cua sach tai day

Trên đường đi qua bụng đại tràng ngang trĩu xuống theo hình cung lõm lên trên và ra sau.

Vị trí đối chiếu lên thành bụng rất khó xác định vì rất thay đổi theo từng người và theo tư thế. Điểm thấp nhất ở cùng một người có thể thay đổi tới 17cm tuỳ tư thế đứng hay nằm. Chỗ trũng nhất ở đường giữa có khi ở trên rốn, có khi xuống tận xương mu, nằm sát thành bụng trước. Còn 2 góc thì ở khá sâu, góc trái cao hơn góc phải, có khi lên đến tận xương sườn 10 – 11.

2.3.2. Hình thể ngoài và liên quan

Đại tràng ngang cũng có những tính chất chung như các đoạn đại tràng khác.

Ba dải sán đại tràng ở đây được gọi tên theo chỗ bám của các nếp phúc mạc trung gian, là: *dải sán mạc nối* (ở trước), *dải sán mạc treo* (ở sau trên) và *dải sán tự do* (ở dưới).

– *Mặt trước và trên* đại tràng ngang có mạc nối lớn hay dây chằng vị đại tràng che phủ và dính vào. Có thể bóc mạc nối lớn khỏi đại tràng ngang và mạc treo của nó để vào túi mạc nối. Qua mạc nối lớn, mặt trên đại tràng ngang liên quan lần lượt từ phải sang trái với gan, túi mật, bờ cong vị lớn và đầu dưới của tỳ. (Hình 21.2; 22.2).

– *Mặt sau* của 1/3 phải đại tràng ngang là đoạn cố định, dính vào mặt trước thận phải và phần xuống tá tràng (Hình 22.12); 2/3 trái còn lại là đoạn di động, được bọc toàn bộ bởi phúc mạc và được treo vào đầu tụy và bờ trước thân tụy bởi mạc treo đại tràng ngang.

– *Mặt dưới* đại tràng ngang liên quan với các quai ruột non.

2.3.3. Mạc treo đại tràng ngang (meso colon transversum)

Là một vách phúc mạc hướng chếch ra trước và xuống dưới, treo đại tràng ngang vào thành bụng sau. Mạc rất hẹp ở hai đầu nhưng rộng ở giữa (độ 10 – 15cm), gồm có 2 bờ và 2 mặt:

– Bờ bám vào thành bụng sau gọi là *rễ của mạc treo đại tràng ngang*, bám theo một đường chếch lên trên và sang trái, từ khúc II tá tràng qua đầu tụy và bám dọc theo bờ trước thân tụy (Hình 22.12, 22.14, 22.15).

Rễ của mạc treo đại tràng ngang cũng là nơi mà các lá phúc mạc cấu tạo của mạc treo tách làm 2 ngả: 2 lá sau đi lên của mạc nối lớn tiếp tục đi lên phần trên thành sau túi mạc nối; 2 lá chính của mạc treo đại tràng ngang quặt xuống dưới để liên tiếp với mạc treo đại tràng lên và đại tràng xuống.

– Bờ bám vào đại tràng ngang gọi là *bờ ruột*.

– *Mặt trên* (hay trước trên): có 2 lá sau đi lên của mạc nối lớn hay dây chằng vị đại tràng phủ lên và dính vào, góp phần tạo nên phần dưới thành sau túi mạc nối (Hình 22.15).

Ykhoaonline.com

– *Mặt dưới* (hay sau dưới): tạo bởi 2 lá chính của mạc treo đại tràng ngang, khi tới rễ mạc treo thì quặt xuống liên tiếp với phần dính của các mạc treo đại tràng lên và xuống: Phần ở bên phải liên tiếp với mạc treo đại tràng lên phủ ở trước phần dưới tá tụy; Phần ở bên trái liên tiếp với mạc treo đại tràng xuống nằm ở sau khúc IV tá tràng. Mặt dưới mạc treo đại tràng ngang liên quan với khúc IV tá tràng, góc hồi manh tràng và các quai ruột non (Hình 22.12).

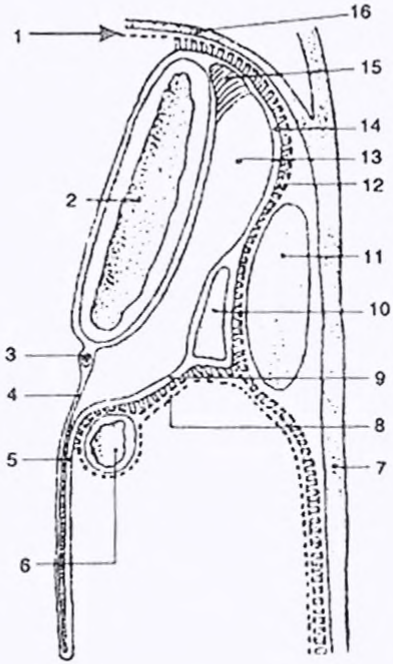

Hình 22.15. Đại tràng ngang và mạc treo đại tràng ngang

Nhìn trên thiết đồ đứng dọc ổ bụng qua túi mạc nối (theo Đỗ Xuân Hợp, GP Bụng, 1958)

1. Phúc mạc thành (hoành); 2. Dạ dày; 3. Vòng động mạch bờ cong vị lớn; 4. Mạc nối lớn (2 lá trước); 5. Mạc nối lớn (2 lá sau); 6. Đại tràng ngang; 7. Thành bụng sau; 8. Mạc treo đại tràng ngang; 9. Lá sau mạc nối lớn (dính vào mạc treo đại tràng ngang); 10. Thân tụy; 11. Thận trái; 12. Mạc dính sau túi mạc nối; 13. Túi mạc nối; 14. Thành sau túi mạc nối; 15. Dây chằng hoành vị; 16. Cơ hoành.

Về *cấu tạo*: ngoài 2 lá chính liên tiếp với mạc treo đại tràng lên và đại tràng xuống, mạc treo đại tràng ngang còn được tăng cường bởi 2 lá sau đi lên của mạc nối lớn phủ lên trên nó và dính vào nó (Hình 22.15).

Người ta có thể bóc 2 lá sau của mạc nối lớn khỏi đại tràng ngang và mạc treo đại tràng ngang để vào túi mạc nối. Hoặc cũng có thể rạch qua cả toàn bộ (4 lá) mạc treo đại tràng ngang để vào túi mạc nối, trong thủ thuật nối vị tràng.

Tai ban dep cua sach tai day

Giữa hai lá chính của mạc treo đại tràng ngang có *cung động mạch bờ đại tràng* (A. marginali coli), tạo nên do nối tiếp của các động mạch đại tràng phải và trái (A. colica dextra/sinistra). Nhiều khi còn có một động mạch đại tràng giữa (A. colica media) tách từ động mạch mạc treo tràng trên.

2.4. Góc đại tràng trái hay góc trái đại tràng (flexura coli sinistra)

Là góc gấp khúc giữa đại tràng ngang và đại tràng xuống, liên quan ở trên với đầu trước của tỳ và đuôi tụy, và ở trước với thận trái.

Góc thường hẹp khoảng 40 – 50^0, thậm chí đôi khi hẹp đến nỗi 2 đầu của 2 đoạn đại tràng áp sát vào nhau.

Góc đại tràng trái thường cao hơn và ở sâu hơn góc đại tràng phải. Nó được cột vào cơ hoành, đối diện với các xương sườn thứ 10 và 11, bởi một nếp phúc mạc gọi là *dây chằng hoành đại tràng* (ligamentum phrenico colicum), căng như một chiếc võng ở dưới đầu trước tỳ.

2.5. Đại tràng xuống (colon descendens)

2.5.1. Vị trí, giới hạn và kích thước

Từ góc đại tràng trái ở vùng hạ sườn trái đi xuống qua vùng bụng bên, tới mào chậu thì cong xuống dưới và vào trong, tận hết ở bờ trong cơ thắt lưng chậu bởi đại tràng sigma. Dài khoảng 25cm (theo Gray).

2.5.2. Hình thể ngoài

Khác hẳn đại tràng lên (to và ngắn, căng phồng, rất dễ thấy), đại tràng xuống dài và nhỏ hơn, thường trống rỗng, càng xuống càng hẹp, phải tìm ở sát thành bụng sau mới thấy. Đại tràng xuống không có bướu, trông như một ống tròn bẹt, to bằng ngón chân cái. Theo Gray, 3 dải sán ở vị trí tương tự như đại tràng lên: *dải tự do* ở trước, *dải mạc treo* ở sau trong, *dải mạc nối* ở sau ngoài. (Song theo Đỗ Xuân Hợp chỉ có 2 dải sán).

2.5.3. Liên quan

Đại tràng xuống nằm rất sâu lọt trong rãnh giữa thận trái và thành bụng bên, rồi giữa cơ thắt lưng to và cơ vuông thắt lưng, bị các khúc ruột non che phủ ở phía trước.

2.5.4. Phúc mạc và mạc treo đại tràng xuống

Đại tràng trái có phúc mạc phủ mặt trước và hai bên, còn mặt sau thì dính vào thành bụng sau.

Mạc treo đại tràng xuống: lúc phôi thai xuất phát từ mạc treo ruột cuối, sau này đã lật sang bên trái, và dính vào thành bụng sau:

– *Giới hạn trên* đi từ khuyết tụy đến góc đại tràng trái.

Ykhoaonline.com

– *Giới hạn dưới* đi từ gò nhô, chếch xuống dưới và ra ngoài ở trên các mạch chậu, trước cơ thắt lưng chậu. (Hình 22.12, 22.16).

2.6. Đại tràng sigma (colon sigmoideum)

2.6.1. Vị trí, giới hạn, kích thước

Bắt đầu từ hố chậu trái ở bờ trong cơ thắt lưng chậu, uốn thành một quai hình chữ sigma (S), rất thay đổi về chiều dài (trung bình 40cm, song có thể dài tới 80cm), do đó, có thể nằm trong chậu hông, hoặc vượt lên trên ổ bụng.

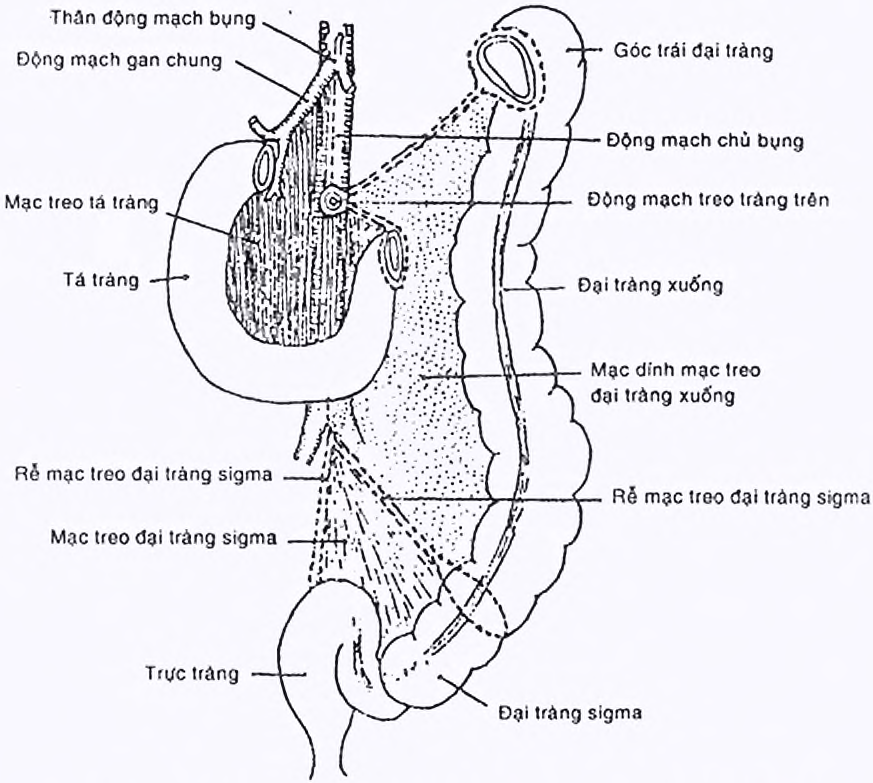

Hình 22.16. Sơ đồ sắp xếp các mạc treo tá tràng, mạc treo đại tràng xuống và mạc treo đại tràng sigma (theo Đỗ Xuân Hợp, GP Bụng, 1968).

Quai sigma thường gồm 3 đoạn: đoạn đầu đi xuống ở sát thành chậu trái, đoạn thứ 2 chạy ngang qua chậu hông ở giữa trực tràng và bàng quang ở nam hay giữa trực tràng và tử cung ở nữ, đoạn thứ 3 uốn cong ra sau để tới đường giữa ở ngang mức đốt sống cùng 3, rồi từ đó quặt xuống dưới liên tiếp với trực tràng. (Hình 22.1, 22.3, 22.17).

Tai ban dep cua sach tai day

Song thực tế, vị trí và hình thể của đại tràng sigma rất thay đổi, phụ thuộc vào nhiều điều kiện, tuỳ theo: a) Chiều dài của nó; b) Chiều dài và độ tự do của mạc treo của nó; c) Điều kiện vơi đầy của bản thân nó (khi căng nó vượt lên trên chậu nhỏ để vào ổ bụng, khi rỗng nó tụt lại trong chậu nhỏ); d) và của các cơ quan lân cận: trực tràng, bàng quang và tử cung ở nữ (khi các cơ quan này căng đầy thì đại tràng sigma bị đẩy lên và ngược lại); e) Biến đổi theo nòi giống cũng đã được Lisowski 1969 nói đến: ở một số dân tộc đặc biệt người sứ Ethiopie tỷ lệ quai sigma dài lên trên chậu hông có thể dẫn tới một tỷ lệ soắn ruột (volvulus) cao.

2.6.2. Hình thể ngoài

Đại tràng sigma không có bướu, có nhiều mẩu phụ mạc nối.

2.6.3. Liên quan

Đại tràng sigma di động và chiều dài thay đổi nên vị trí và liên quan cũng có nhiều thay đổi:

– *Ở ngoài*: với các mạch chậu ngoài, dây thần kinh bịt, buồng trứng ở nữ, ống dẫn tinh ở nam và thành chậu bên.

– *Ở sau*: với các mạch chậu trong, niệu quản, cơ hình quả lê và đám rối thần kinh cùng ở bên trái.

– *Ở dưới*: với bàng quang ở nam và tử cung ở nữ.

– *Ở trên*: với các quai hồi tràng.

2.6.4. Phúc mạc và mạc treo đại tràng sigma

Đại tràng sigma di động, được bọc trong phúc mạc và treo vào thành bụng sau bởi *mạc treo đại tràng sigma* (mesocolon sigmoideum). Mạc treo dài ở giữa, ngắn dần ở 2 đầu, nên quai sigma cũng cố định ở 2 đầu và di động rộng rãi ở giữa.

Mạc treo đại tràng sigma: bám vào thành bụng sau theo một đường gấp khúc làm 2 đoạn hình chữ V ngược lệch trái, gọi là rễ mạc treo đại tràng sigma:

– Đoạn chếch: tương ứng với giới hạn dưới của phần dính mạc treo đại tràng xuống; đi từ gò nhô chếch ra ngoài và xuống dưới, trước cơ thắt lưng chậu và các mạch chậu, bắt chéo niệu quản và các mạch sinh dục trái (Hình 22.16, 22.17).

– Đoạn thẳng: chạy thẳng từ góc nhô xuống đến đốt sống cùng thứ 3. Ở dưới đó là giới hạn trên của phúc mạc trực tràng.

Ngách phúc mạc ở sau và dưới đại tràng sigma và mạc treo đại tràng sigma, được giới hạn bởi hai đường bám vừa tả trên gọi là *ngách gian sigma* (recessus intersigmoideus). Sau ngách có các mạch chậu, và niệu quản trái bắt chéo qua.

Ykhoaonline.com

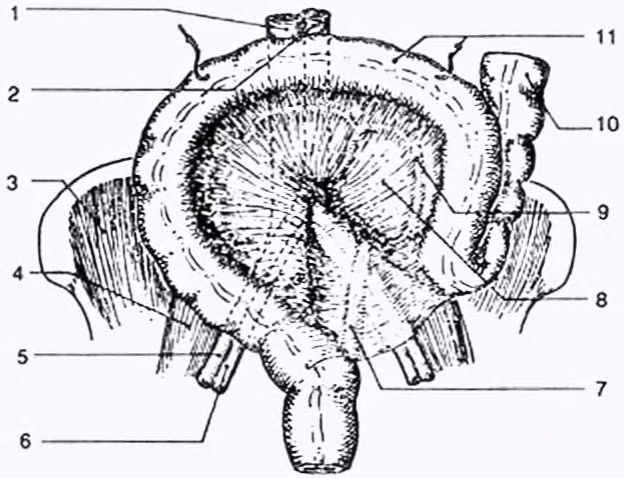

Hình 22.17. Mạc treo đại tràng sigma, sau khi đã kéo đại tràng sigma lật lên trên, để thấy ngách gian sigma và liên quan sau của nó
(theo Đỗ Xuân Hợp, GP bụng, 1968)

1. Tĩnh mạch chủ dưới; 2. Động mạch chủ bụng; 3. Cơ chậu; 4. Cơ thắt lưng to; 5. Động mạch chậu ngoài; 6. Tĩnh mạch chậu ngoài; 7. Bóng của niệu quản; 8. Mạc treo đại tràng sigma; 9. Cung động mạch sigma; 10. Đại tràng xuống; 11. Đại tràng sigma.

3. TRỰC TRÀNG VÀ ỐNG HẬU MÔN (rectum & canalis analis)

Phần cuối cùng của ống tiêu hoá gồm có *trực tràng* (rectum) và *ống hậu môn* (canalis analis), mà các tác giả Pháp và cố GS Đỗ Xuân Hợp thường gộp lại dưới một tên chung là "trực tràng", với 2 phần "bóng" và "ống". Song TNGPQT ngày nay và các tác giả Anh Mỹ lại tách ra thành 2 cấu trúc khác nhau về vị trí, đường đi, kích thước, hình thể và chức năng.

* [Nói một cách khác, từ "*trực tràng*" đã được định nghĩa khác nhau giữa hai quan niệm:

Theo Đỗ Xuân Hợp (GP bụng 1968): "*trực tràng*" là phần ống tiêu hoá đi từ đại tràng sigma tới lỗ hậu môn, gồm cả 2 phần "*bóng trực tràng*" và "*ống hậu môn*".

Theo N.A. 1985 và T.A. 1997, "*Trực tràng*" chỉ gồm phần ở trên hoành chậu, tương đương với "*phần bóng trực tràng*" của các tác giả Pháp; còn "*ống hậu môn*" ở dưới hoành chậu là một cấu trúc riêng, không thuộc trực tràng. Chúng tôi xin mô tả thống nhất theo TNGPQT].

3.1. Trực tràng (rectum)

3.1.1. Vị trí, giới hạn, hình thể, kích thước

Trực tràng tiếp theo đại tràng sigma ở ngang mức đốt sống cùng 3. Từ đó đi xuống uốn theo chiều lõm của xương cùng và xương cụt tạo nên một đường cong trước sau gọi là "*đường cong cùng*" (flexura sacralis) của trực tràng. Khi tới đỉnh

Tai ban dep cua sach tai day

xương cụt thì trực tràng quặt ra sau và xuống dưới gấp khúc thành một góc 90 độ gọi là "*góc gấp*" hay "*đường cong đáy chậu*" (flexura perinealis) của trực tràng. Đó cũng là chỗ mà trực tràng chui qua hoành chậu, (tương ứng với chỗ bám của cơ nâng hậu môn), và chuyển tiếp thành *ống hậu môn*. Điểm tiếp giáp giữa trực tràng và ống hậu môn ở vào khoảng 2 – 3cm ở trước và hơi ở dưới đỉnh xương cụt, đối diện với đỉnh tuyến tiền liệt ở nam giới.

*[DTGPQT "Flexura" đúng nghĩa Latin phải dịch là "góc gấp", song các tác giả Pháp và cố GS Đỗ Xuân Hợp vẫn quen gọi là "đường cong" (courbure) nên chúng tôi vẫn dùng cả hai từ].

Ngoài 2 góc gấp hay đường cong theo chiều trước sau đã tả, trực tràng còn uốn khúc lệch khỏi đường giữa theo *3 góc gấp* hay *đường cong lồi sang hai bên* (flexurae laterales): đường cong *trên* lồi sang phải; đường cong *giữa* cong nhất lồi sang trái; và đường *dưới* lại lồi sang phải. Các điểm bắt đầu và tận cùng của trực tràng vẫn nằm trên bình diện đứng dọc giữa (Hình 22.18, 22.19, 22.20).

Trực tràng dài khoảng 12cm, đường kính đoạn trên bằng đại tràng sigma (khoảng 4cm khi rỗng), song đoạn dưới phình to, tạo nên *bóng trực tràng* (ampulla recti).

*[Khái niệm "bóng trực tràng" theo TNGPQT ở đây hơi khác với định nghĩa "phần bóng" và "phần ống" trực tràng theo cố GS Đỗ Xuân Hợp và các tác giả Pháp đã nêu trên].

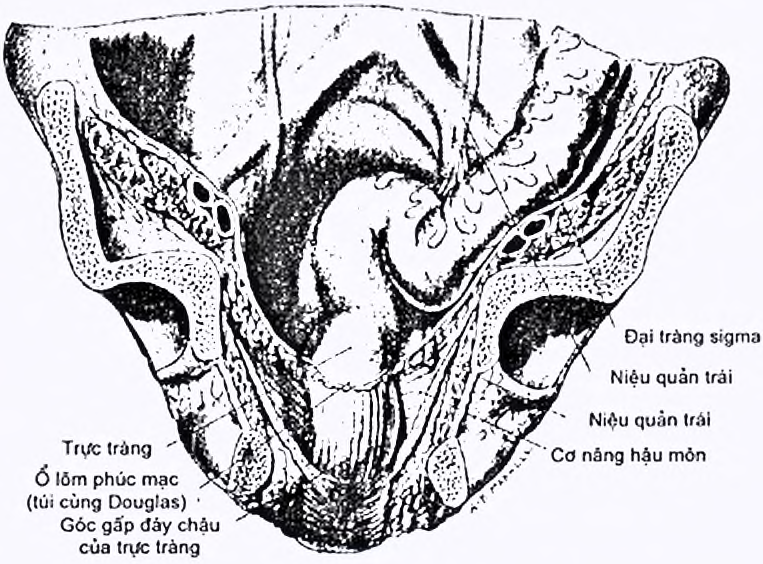

Hình 22.18. Chậu hông cắt đứng ngang, hơi chếch, để bộc lộ mặt trước trực tràng.
Liên quan với phúc mạc và hoành chậu (theo Gray)

Ykhoaonline.com

A

B

Hình 22.19. Hình ảnh Xquang trực tràng sau thụt baryt (theo P. Kamina)

A. Chụp thẳng; B. Chụp nghiêng.

1. Đại tràng sigma; 2. Trực tràng; 3. Xương cùng

Trực tràng khác đại tràng sigma là không có bướu, không có mẩu phụ mạc nối, không có mạc treo. Các dải sán đại tràng từ 5cm ở trên chỗ nối tiếp giữa đại tràng sigma và trực tràng đã toả rộng hoà lẫn với nhau để tạo thành 2 dải cơ rộng đi xuống thành trước và thành sau trực tràng.

3.1.2. Phúc mạc trực tràng

Phúc mạc chỉ phủ 2/3 trên trực tràng (theo Gray). Phúc mạc phủ ở mặt trước xuống thấp hơn ở 2 bên; vậy giới hạn đường bám quanh trực tràng chếch theo hình chữ U, nét ngang ở trước dưới và 2 nét dọc ở 2 bên.

* [Theo Đỗ Xuân Hợp, phúc mạc chỉ phủ 1/3 trên mặt trước trực tràng vì quan niệm trực tràng kéo dài xuống tận hậu môn, (gồm 2 phần: bóng trực tràng và ống hậu môn). Còn theo Gray, phúc mạc phủ 2/3 trên trực tràng, vì quan niệm trực tràng chỉ gồm riêng phần ở trên hoành chậu].

Từ mặt trước trực tràng phúc mạc lật lên bàng quang ở nam hay âm đạo tử cung ở nữ, tạo nên *ổ lõm trực tràng – bàng quang* (excavatio rectovesicalis) ở nam, hay *ổ lõm trực tràng – tử cung* (excavatio recto uterina) ở nữ, (Hình 22.21, 22.22). Điểm lật lên của phúc mạc ở nam cao hơn, khoảng 7,5cm trên hậu môn (vừa tầm một ngón tay đưa vào hậu môn), và khoảng 5,5cm ở nữ.

Ở đại tràng sigma, phúc mạc dính chặt vào lớp cơ bởi một mô liên kết mỏng (tấm dưới thanh mạc); song xuống đến trực tràng thì phúc mạc dính rất lỏng lẻo vào lớp cơ bởi một mô liên kết mỡ nhão, cho phép một độ co giãn rất lớn.

Tai ban dep cua sach tai day

* [Các tác giả Pháp (Testut và Latarjet, Rouvière) thường mô tả trực tràng được bọc trong một bao thanh mạc–sợi (gaine sero fibreuse): ở trên gồm phúc mạc và mô liên kết sợi tế bào, ở dưới chỉ có mô liên kết sợi tế bào gọi là *mạc trực tràng* (fascia recti). Trên hình 22.20. P. Kamina đã minh hoạ lớp *mạc trực tràng* đó như một bao xơ dày đặc bao quanh toàn bộ trực tràng từ trên xuống dưới. Các tác giả Anh Mỹ chỉ mô tả các phần khác nhau của *mạc chậu quanh trực tràng* gồm *mô liên kết nhão*; chỉ có một số dày lên với chiều hướng và chỗ bám đặc biệt được coi như những phương tiện nâng đỡ, cố định trực tràng. (Xem mục 3.3. "Các mạc và khoang trực tràng", ở phần sau của bài này).]

3.1.3. Hình thể trong

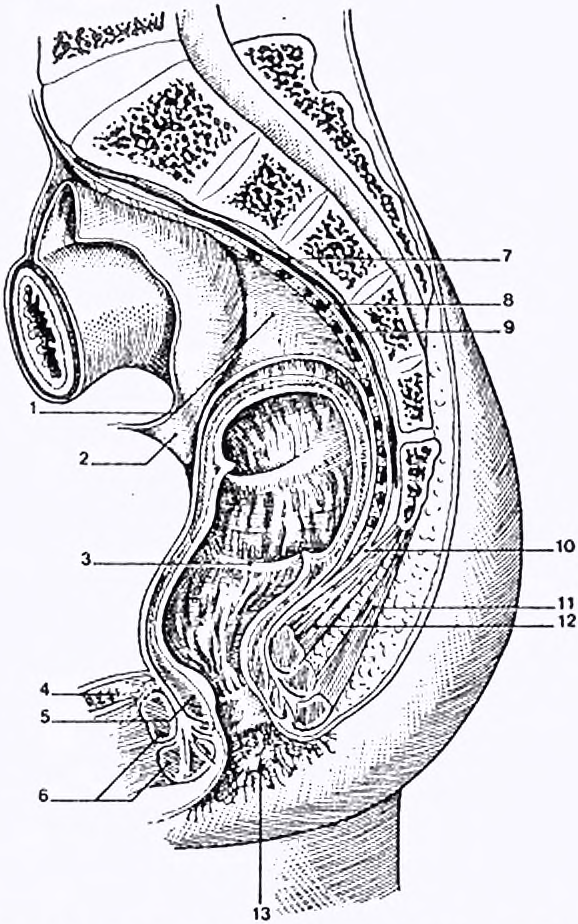

Hình 22.20. Trực tràng và ống hậu môn, cắt đứng dọc, nhìn nghiêng.
Hình thể ngoài, phúc mạc và hình thể trong (theo P. Kamina)

1. Mạc trực tràng; 2. Phúc mạc; 3. Nếp ngang trực tràng; 4. Hoành niệu sinh dục; 5. Cơ thắt trong hậu môn; 6. Cơ thắt ngoài hậu môn; 7. ĐM cùng giữa; 8. Mạc trước cùng; 9. Khoang sau trực tràng; 10. Mạc chậu hông; 11. Dây chằng hậu môn cụt; 12. Cơ nâng hậu môn; 13. Hậu môn.

Ykhoaonline.com

Niêm mạc trực tràng có một số nếp dọc khi ở tình trạng rỗng, và bị xóa đi khi căng. Song lại thường xuyên có *các nếp ngang trực tràng* (plicae transversae recti). Thường có 3 nếp, song số lượng có thể ít nhiều thay đổi (Hình 22.20):

– *Nếp trên* ở gần nguyên ủy trực tràng, có thể ở bên trái hoặc bên phải, đôi khi có thể khoanh vòng làm thắt hẹp lòng ruột ở chỗ đó.

– *Nếp giữa* rộng nhất và hằng định nhất, ở ngay trên bóng trực tràng, lồi vào trong thành trước phải ngay dưới mức phúc mạc lật lên từ thành trước trực tràng. Các thớ cơ vòng ở đó dày hơn ở các chỗ khác.

– *Nếp dưới* không hằng định nằm ở bên trái; khoảng 2,5cm ở dưới nếp giữa.

Đôi khi có một nếp thứ 4 ở bên trái khoảng 2,5cm ở trên nếp giữa đã tả trên.

3.1.4. Chức năng của trực tràng

– Theo Paterson 1912, về mặt chức năng, trực tràng có 2 phần: 1) *Phần ở trên nếp ngang giữa,* chứa phân và có thể giãn căng tự do về phía ổ phúc mạc; 2) *Phần ở dưới nếp ngang giữa* nằm ở một vị trí bị bó hẹp hơn, bọc trong một ống mô liên kết ngoài phúc mạc dày đặc, thường rỗng ở người bình thường (trừ trường hợp táo bón kinh niên, hoặc sau khi chết). Phần trên được coi là phát triển từ ruột cuối (hingut), còn phần dưới cùng với phần trên của ống hậu môn, phát triển từ ổ nhớp (cloaca, post allantoic gut).

– Một số tác giả khác (O'Beirne 1833, Hurst 1919) lại coi đại tràng sigma mới là nơi tích phân, còn trực tràng ở người bình thường thường rỗng (trừ trường hợp táo bón); và khi phân vào tới trực tràng thì thường kích thích gây mót đi ngoài (điều này đã được chứng minh bằng thực nghiệm bởi Denny Brown và Robertson 1935).

3.1.5. Liên quan

– *Ở sau*, trực tràng liên quan: ở giữa với 3 đốt sống cùng dưới và xương cụt, các mạch cùng giữa, hạch giao cảm lẻ (ganglion impar) và các nhánh của các mạch trực tràng trên; ở hai bên, đặc biệt ở bên trái với cơ hình quả lê, các nhánh trước của 3 dây thần kinh cùng dưới và các dây thần kinh cụt, thân giao cảm, các mạch cùng bên dưới, các cơ cụt và nâng hậu môn.

Trực tràng dính vào xương cùng dọc theo 2 đường các lỗ cùng trước bởi một lớp mô liên kết, trong đó có các dây thần kinh cùng, các dây thần kinh tạng chậu (đi từ các nhánh trước của các dây thần kinh cùng 2, 3, 4 để tới các đám rối chậu hông ở thành trực tràng), các nhánh của các mạch trực tràng trên, các mạch và hạch bạch huyết quanh trực tràng.

– *Ở trước*: liên quan có khác nhau giữa nam và nữ (Hình 22.21, 22.22):

Tai ban dep cua sach tai day

+ Ở nam: ở trên chỗ lật lên của phúc mạc, trực tràng liên quan với *ổ lõm* (hay *túi cùng) trực tràng bàng quang*, (trong đó có các quai hồi tràng và đại tràng sigma), và qua đó liên quan với phần trên của *đáy bàng quang* và *các túi tinh*. Ở dưới chỗ lật lên của phúc mạc, trực tràng liên quan với phần dưới của đáy bàng quang và của các túi tinh, các ống dẫn tinh, phần tận của niệu quản, và tuyến tiền liệt.

+ Ở nữ: ở trên chỗ lật lên của phúc mạc trực tràng liên quan với *ổ lõm trực tràng tử cung*, (trong đó có các quai hồi tràng và đại tràng sigma), và qua đó liên quan với phần trên của *âm đạo*. Ở dưới chỗ lật lên của phúc mạc, trực tràng liên quan trực tiếp với phần dưới âm đạo.

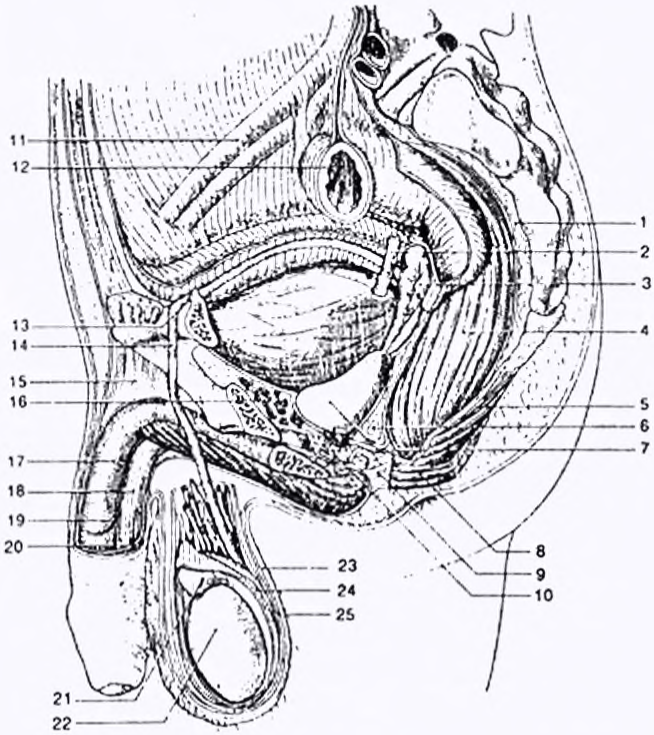

Hình 22.21. Liên quan của trực tràng ở nam (theo P. Kamina)

1. Khoang sau trực tràng; 2. Niệu quản; 3. Túi tinh, 4 Trực tràng; 5. Dây chằng hậu môn cụt; 6. Vách trực tràng – sinh dục; 7. Tuyến tiền liệt; 8. Cơ thắt ngoài hậu môn; 9. Trung tâm gân đáy chậu; 10. Cơ thắt niệu đạo; 11. Mạch chậu ngoài; 12. Đại tràng sigma; 13. Dây chằng bẹn; 14. Ống dẫn tinh; 15. DC treo dương vật; 16. Khoang trước bàng quang (+ đám rối TM trước bàng quang); 17. Vật hang; 18. Vật xốp; 19. Mạc sâu dương vật; 20. Mạc nông dương vật; 21. Mào tinh; 22. Tinh hoàn; 23. Mạc tinh người; 24. Bao tinh hoàn; 25. Mạc tinh sâu.

Ykhoaonline.com

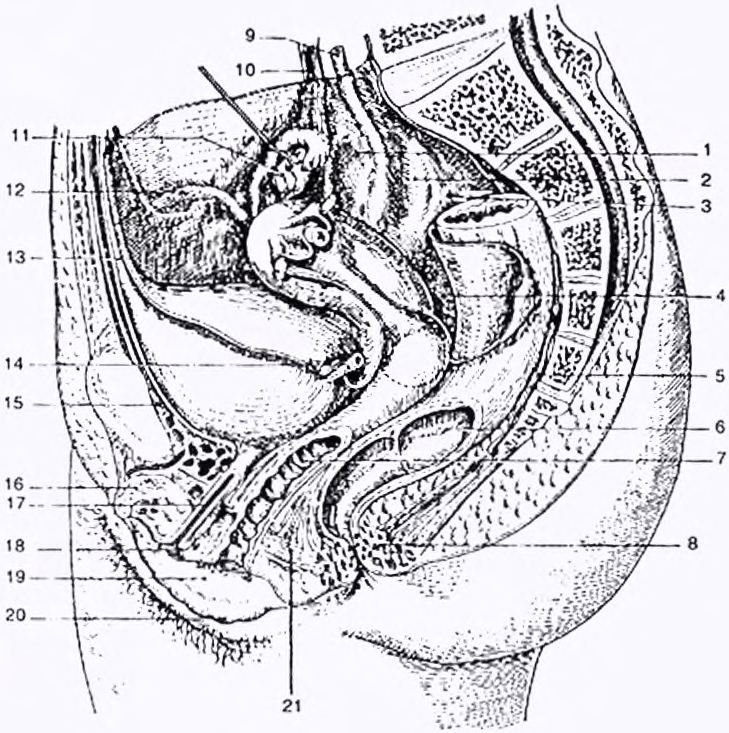

Hình 22.22. Liên quan của trực tràng ở nữ (theo P. Kamina)

1. Hố buồng trứng; 2. Hố dưới buồng trứng; 3. Nếp trực tràng tử cung; 4. Ổ lõm trực tràng tử cung (Túi cùng Douglas); 5. ĐM cùng giữa; 6. Trực tràng; 7. Âm đạo; 8. Cơ thắt ngoài hậu môn. 9. Niệu quản phải; 10. Dây chằng treo buồng trứng và ĐM buồng trứng; 11. Buồng trứng; 12. Dây chằng tròn tử cung; 13. Thừng niệu rốn; 14. Niệu quản trái; 15. Khoang sau mu, trước bàng quang (và đám rối TM Santorini); 16. Âm vật; 17. Niệu đạo; 18. Cơ thắt ngoài niệu đạo; 19. Tiền đình âm đạo; 20. Môi bé; 21. Trung tâm gân đáy chậu.

– *Ở hai bên*: ở trên phúc mạc, trực tràng liên quan với *hố cạnh trực tràng của phúc mạc* (trong đó có các quai hồi tràng và đại tràng sigma); ở dưới phúc mạc, trực tràng liên quan trực tiếp với các đám rối thần kinh giao cảm chậu, các cơ cụt và cơ nâng hậu môn, các mạch trực tràng trên và trực tràng giữa (Hình 22.23).

3.2. Ống hậu môn (canalis analis)

3.2.1. Vị trí, giới hạn, kích thước và hình thể

Ống hậu môn bắt đầu từ chỗ đầu tận của trực tràng hẹp lại một cách đột ngột, đổi hướng quặt xuống dưới và ra sau để tận hết ở hậu môn. (Milligan 1937, Gabriel 1945, Wilde 1949, Goligher và CS. 1955, Fowler 1957).

Tai ban dep cua sach tai day

Ống hậu môn dài độ 3,8cm, thành trước ngắn hơn thành sau một chút; Lòng ống khi rỗng có hình một khe dẹt trước sau hoặc một khe chẽ ba (xẻ theo 3 khía) (Hình 22.23, 22.24, 22.25).

3.2.2. Liên quan

– Ở sau: là một dải mô cơ – sợi gọi là *dây chằng hậu môn cụt* (ligamentum ano coccygeum) đi từ hậu môn đến đỉnh xương cụt (Hình 22.20).

– Ở trước: là *trung tâm gân đáy chậu* (centrum tendineum perinei) ngăn cách ống hậu môn với niệu đạo màng và hành dương vật ở nam, và với đầu dưới âm đạo ở nữ (Hình 22.20, 22.21, 22.22).

– Ở hai bên: là các *hố ngồi hậu môn* (fossa ischio–analis), DTGP cũ vẫn gọi là hố ngồi trực tràng (Hình 22.23).

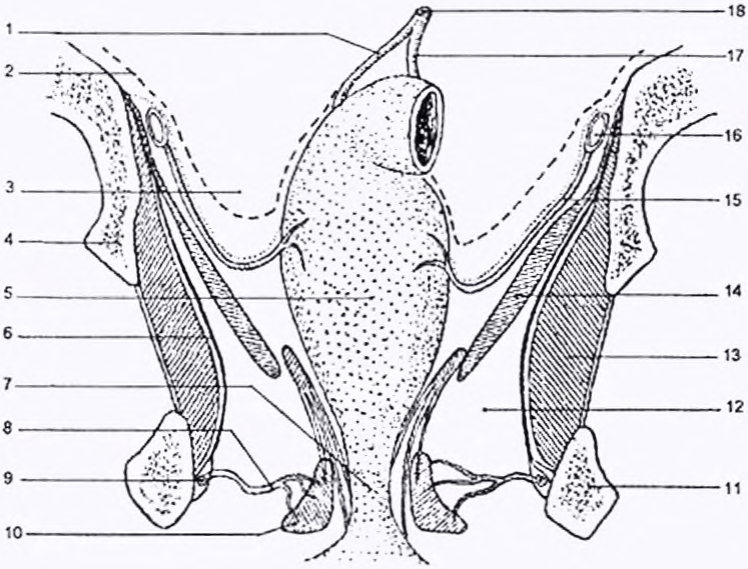

Hình 22.23. Liên quan hai bên trực tràng và các động mạch trực tràng. Sơ đồ cắt đứng ngang qua chậu hông (theo Đỗ Xuân Hợp, GP Bụng, 1968. Trịnh Văn Minh vẽ lại)

1. Ngành phải ĐM trực tràng trên; 2. Phúc mạc; 3. Hố cạnh trực tràng; 4. Xương chậu; 5. Trực tràng; 6. Cân cơ bịt trong; 7. Ống hậu môn; 8. ĐM trực tràng dưới; 9. ĐM thẹn trong; 10. Cơ thắt ngoài hậu môn; 11. Ụ ngồi; 12. Hố ngồi hậu môn; 13. Cơ bịt trong; 14. Cơ nâng hậu môn; 15. ĐM trực tràng giữa; 16. ĐM chậu trong. 17. Ngành trái ĐM trực tràng trên; 18. ĐM trực tràng trên.

Toàn chiều dài của ống được bao quanh bởi *cơ thắt ngoài hậu môn* (M. sphincter ani externus), gồm 3 phần dưới da, nông và sâu (Hình 22.24).

Ykhoaonline.com

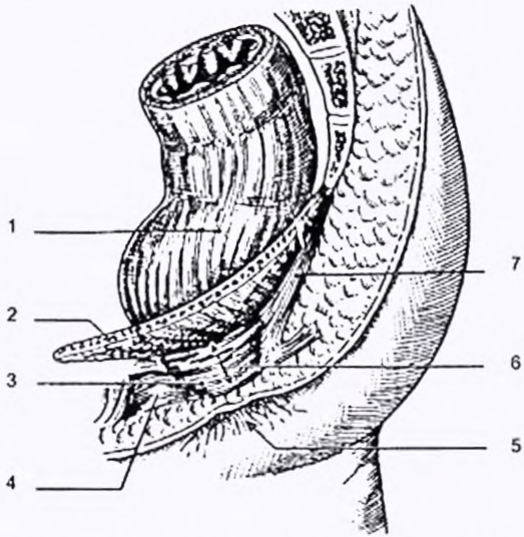

Hình 22.24. Ống hậu môn. Hình thể ngoài và liên quan với các cơ (theo P. Kamina)

1. Trực tràng; 2. Cơ nâng hậu môn; 3. Cơ thắt ngoài hậu môn; 4. Trung tâm gân đáy chậu; 5. Hậu môn; 6. Ống hậu môn; 7. Dây chằng hậu môn cụt.

3.2.3. Hình thể trong và cấu trúc lớp phủ trong

[Lớp phủ trong của ống hậu môn khác nhau tuỳ vùng, chuyển tiếp dần từ niêm mạc ở trên đến da ở dưới. Các cấu trúc hình thể trong đã được mô tả thống nhất, song tên gọi các phần vùng chuyển tiếp vẫn còn ít nhiều khác nhau giữa các tác giả. Dưới đây chúng tôi xin mô tả chủ yếu theo cách phân vùng của Gray, sử dụng sơ đồ của P. Kamina (Hình 22.25), (và ghi chú bằng chữ nhỏ, trong móc đơn, quan điểm của các tác giả khác)].

Niêm mạc phần dưới trực tràng màu hồng tái và bán trong suốt, qua đó có thể nhìn thấy các phân nhánh tận của các mạch trực tràng trên. Cấu trúc lớp phủ trong của ống hậu môn được chia làm 3 vùng:

– ***Nửa trên của ống hậu môn***: 15mm đầu cũng được phủ bởi *niêm mạc*, có màu mận do các mạch máu ở vùng dưới trực tràng tiếp giáp đó đi xuống.

* [Tính chất niêm mạc cũng thay đổi tuỳ trường hợp: một số thuộc kiểu biểu mô trụ lát tầng (stratified columnar), số khác chủ yếu là vẩy lát tầng (stratified squamous) với những mảng trụ lát tầng, xen lẫn những tế bào đa giác lát tầng và một lớp tế bào trụ đơn như trực tràng. (Walls 1958).]

Niêm mạc ở đây có nổi lên 6 – 10 nếp dọc gọi là các *cột hậu môn* (columnae anales), cao độ 1cm, dày 1 – 2mm, rộng ở dưới, nhọn ở trên. Trong mỗi cột có một rễ cùng của động mạch và tĩnh mạch trực tràng trên. Các rễ lớn nhất ở các phần tư: bên trái, phải – sau, và phải – trước của thành ống trực tràng. Sự giãn to của các rễ tĩnh mạch ở 3 địa điểm đó tạo nên *trĩ nội* nguyên phát.

Tai ban dep cua sach tai day

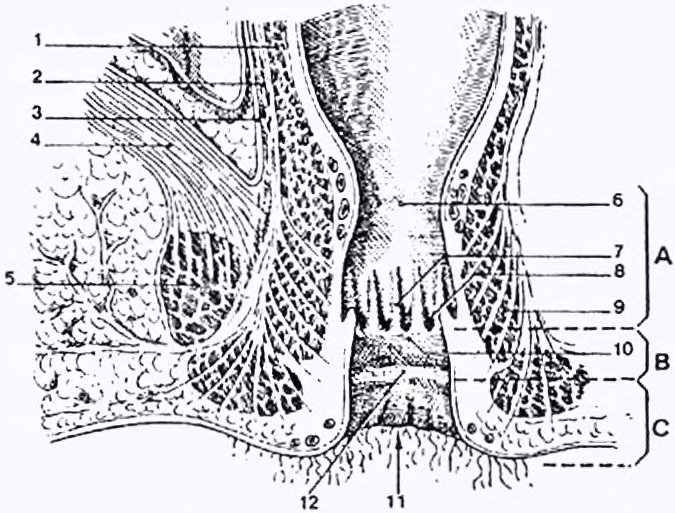

Hình 22.25. Hình thể trong và cấu tạo của ống hậu môn (theo P. Kamina)

1. Lớp cơ vòng; 2. Lớp cơ dọc; 3. Mạc trực tràng; 4. Cơ nâng hậu môn; 5. Cơ thắt ngoài hậu môn; 6. Đường hậu môn trực tràng (theo Đỗ Xuân Hợp, đường này ở thấp hơn, sát đỉnh các cột hậu môn); 7. Cột hậu môn; 8. Xoang hậu môn; 9. Cơ thắt trong hậu môn; 10. Đường lược hay đường hậu môn da; 11. Hậu môn; 12. Đường trắng hậu môn.

[Tên gọi các cấu trúc hình thể trong (6, 7, 8, 10, 11, 12) là thống nhất theo TNGPQT. Song tên gọi các vùng chuyển tiếp cấu tạo A, B, C, có ít nhiều khác nhau giữa các tác giả. Trong bài này, chúng tôi xin theo Gray là chủ yếu:

A. "*Vùng niêm mạc*" (theo Gray); "*vùng chuyển tiếp giữa da và niêm mạc*" (theo Đỗ Xuân Hợp); "*lược hậu môn*" ("pecten anal", theo P. Kamina).

B. "*Vùng chuyển tiếp*, hay *lược hậu môn*" (transitional zone or pecten theo Gray); "*vùng hậu môn da*" (zone anocutanée", theo P. Kamina).

C. "*Vùng da*" ("true skin" theo Gray, "zone cutanée", theo P. Kamina).]

Đầu dưới của các cột hậu môn được nối với nhau bởi những nếp nhỏ hình van bán nguyệt gọi là các *van hậu môn* (valvulae anales).

Các ngách nhỏ ở trên mỗi van gọi là *xoang hậu môn* (sinus anales). Các xoang sâu nhất ở thành sau của ống có thể đọng phân và bị nhiễm trùng, dẫn đến áp xe ở thành ống hậu môn. Các van hậu môn cũng có thể bị rách do một cục phân rắn, gây nên nứt hậu môn (anal fissure).

*[Định nghĩa về các "xoang hậu môn" nêu trên là theo các sách giáo khoa giải phẫu (Gray, Đỗ Xuân Hợp). Một số từ điển y học lại có vẻ đơn giản hoá một cách ít nhiều sai lạc: Theo Dictionaire Atlas d'Anatomie của P. Kamina, Pháp 1987, "xoang hậu môn là các rãnh nằm giữa các cột hậu môn". Stedman's Medical Dictionary của Mỹ, 1976, 1997, cũng định nghĩa tương tự: "the grooves between the anal columns". Song dù đó là cả những rãnh dài (ở giữa các cột hậu môn) hay chỉ là những túi nhỏ ở trên các van hậu môn, thì ý nghĩa thực tế của vấn đề vẫn là: đáy xoang là những ổ dễ gây nhiễm trùng, có thể dẫn đến áp xe hay rò hậu môn.]

Ykhoaonline.com

Đường dọc theo các van hậu môn được gọi là *đường lược* (linea pectinata, pectineal line). Đường này nằm đối diện với phần giữa cơ thắt trong hậu môn, và thường được coi là tương ứng với màng hậu môn ở thời kỳ phôi thai sớm, vậy là nơi tiếp giáp giữa phần nội bì của ống hậu môn, phát triển từ "ổ nhớp" (cloaca), và phần ngoại bì, xuất phát từ "hõm hậu môn" (proctodeum). Đó cũng là "*đường hậu môn da*" (linea anocutanea).

* [Nửa trên ống hậu môn được giới hạn ở trên bởi "*đường hậu môn trực tràng*" (ligne ano rectale); ở dưới bởi *đường lược*, hay "*đường hậu môn da*" (ligne ano cutanée) (Theo các tác giả Pháp cũ). Vùng này đã được cố GS Đỗ Xuân Hợp, 1968 gọi là "*vùng chuyển tiếp* giữa da và niêm mạc"; và P. Kamina, 1987 gọi là "*lược hậu môn*" (pecten anal) (Hình 22. 25).

Song theo các tác giả Anh Mỹ (Gray's Anatomy) đó vẫn là vùng niêm mạc, và dưới đó mới là vùng chuyển tiếp hay vùng lược (transitional zone or pecten). Stedman's Medical Dictionary,1976, 1997 cũng xác định "lược" (pecten) là vùng ở 1/3 giữa của ống hậu môn].

– ***Phần giữa của ống hậu môn***: tiếp theo đường lược xuống khoảng 15mm ở dưới các van hậu môn được gọi là *vùng chuyển tiếp* hay *vùng lược*, hay *lược hậu môn* (transitional zone/pecten/ pecten anale). Biểu mô của nó có nhiều tầng, và có bề dày trung gian giữa biểu mô niêm mạc của phần trên ống hậu môn và biểu mô da ở phần dưới, song khác da là không có tuyến mồ hôi.

Vùng chuyển tiếp tận hết bởi một vùng hẹp lượn sóng gọi là *đường trắng* (white line). Ở người sống, đường này có màu hồng, phớt xanh và hiếm khi có thể nhận biết được trên đại thể (Ewing 1954). Nó có ý nghĩa là nằm ở khoảng giữa phần dưới da của cơ thắt ngoài và bờ dưới của cơ thắt trong.

Thăm khám bằng ngón tay ở người sống có thể sờ thấy một rãnh gian cơ thắt hậu môn ở khoảng đó.

– ***Phần dưới của ống hậu môn***: 8mm cuối ở dưới đường trắng, được phủ bởi da thực sự, có màu xám xỉn hoặc nâu xỉn và có chứa các tuyến mồ hôi và tuyến bã.

Có rất nhiều biến đổi về các vùng biểu mô tả trên và thường có sự xen lẫn giữa các loại biểu mô khác nhau, cho nên các vùng có thể không được ngăn cách nhau một cách cứng nhắc.

Ở vùng các xoang hậu môn có các *tuyến hậu môn* tiết ra chất nhầy (mucin), đổ vào những chỗ lõm nhỏ của lớp phủ ống hậu môn gọi là các *hốc hậu môn* (anal crypt). Các tuyến này quan trọng về mặt lâm sàng vì có thể bị nhiễm trùng, gây nên áp xe hoặc rò. Các tuyến khá thay đổi về số lượng và chiều sâu. Chúng có thể ăn sâu vào lớp dưới niêm mạc ở trên chỗ tiếp giáp hậu môn – trực tràng. Nhiều trường hợp chúng có thể ăn thẳng vào tận cơ thắt trong.

Tóm lại: ống hậu môn dài độ 38mm, gồm 3 phần khác nhau về lớp phủ trong:

– ***Phần trên*** (15mm) tiếp theo phần dưới trực tràng, phủ bởi *niêm mạc*, có các cột hậu môn, van hậu môn và xoang hậu môn. Giới hạn trên là đường hậu môn trực tràng (ở trên các đỉnh cột hậu môn), giới hạn dưới là đường lược (nối giữa các van hậu môn).

Tai ban dep cua sach tai day

– ***Phần giữa*** (15mm ở dưới đường lược): gọi là *vùng chuyển tiếp* hay *vùng lược*, phủ bởi biểu mô trung gian giữa niêm mạc của phần trên và da của phần dưới ống hậu môn. Giới hạn trên là đường lược; giới hạn dưới là đường trắng (tương ứng với khoảng giữa phần dưới da cơ thắt ngoài và bờ dưới cơ thắt trong hậu môn).

– ***Phần dưới*** (8mm ở dưới đường trắng): được phủ bởi *da* thực sự, có các tuyến mồ hôi và tuyến bã.

3.2.4. Cấu trúc cơ thắt ống hậu môn

Thành ống hậu môn được bao quanh bởi một phức hợp cơ thắt: gồm cơ thắt ngoài và cơ thắt trong.

– ***Cơ thắt trong hậu môn*** (sphincter ani internus): là do lớp sợi cơ vòng của áo cơ ở chỗ nối tiếp giữa trực tràng và hậu môn dày lên tới 5 – 8mm; vậy là một cơ trơn bao quanh 3/4 trên (30mm) ống hậu môn, và tận hết ở ngang mức đường trắng.

– ***Cơ thắt ngoài hậu môn*** (sphincter ani externus): là một cơ vân, bao quanh toàn bộ chiều dài của ống hậu môn, gồm 3 phần (Hình 22.20 – 22.25):

+ *Phần dưới da*: là một dải dẹt, rộng độ 15mm bao quanh phần dưới ống hậu môn, ở dưới bờ dưới cơ thắt trong và phần nông cơ thắt ngoài, nằm ngay dưới da của lỗ hậu môn và dưới đường trắng. Có một số sợi bám vào trung tâm gân đáy chậu ở trước, và một số sợi bám vào dây chằng hậu môn cụt ở sau.

+ *Phần nông*: hình ellip, ở sâu hơn phần dưới da, là phần duy nhất bám xương, bám từ mặt sau đoạn tận xương cụt bởi dây chằng hậu môn cụt, bọc quanh phần dưới cơ thắt trong, và bám tận chủ yếu vào trung tâm gân đáy chậu.

+ *Phần sâu*: là một vòng cơ dày, bao quanh phần trên cơ thắt trong; các sợi sâu của nó hoà lẫn không thể tách rời với cơ mu trực tràng. Ở trước, nhiều sợi bắt chéo đường giữa và liên tiếp với các cơ ngang nông đáy chậu, (đặc biệt rõ hơn ở nữ). Ở sau, một số sợi thường bám vào dây chằng hậu môn cụt.

[Tuy nhiên một số tác giả cho rằng không có sự tách biệt rõ ràng giữa 3 phần của cơ thắt ngoài hậu môn (Goligher và cs. 1955). Ở phụ nữ, (theo Oh và Kark 1972), cơ chỉ là một dải đơn nhất, ít nhất ở phía trước của nó].

Trương lực của các cơ thắt trong và thắt ngoài giữ cho ống hậu môn và hậu môn luôn luôn đóng. Khi đi ngoài các cơ thả lỏng, phần dưới của ống hậu môn mở ra ngoài và dàn phẳng, do đó niêm mạc của phần trên ống hậu môn hiện rõ ở bề mặt. Cơ thắt ngoài có thể co theo ý muốn và do đó đóng chặt hậu môn lại.

Thần kinh chi phối cho cơ thắt ngoài tách từ nhánh trực tràng dưới của dây thần kinh thẹn và từ nhánh đáy chậu của dây thần kinh cùng 4.

3.2.5. Ngoài các cơ thắt hậu môn là cấu tạo chính, thành ống hậu môn còn có một số ***cấu trúc phụ khác***, xin nêu dưới đây để các độc giả quan tâm tham khảo thêm (Hình 22.25):

Ykhoaonline.com

– Ở chỗ nối tiếp hậu môn trực tràng, các sợi mu–cụt của cơ nâng hậu môn hoà lẫn với lớp áo cơ dọc của trực tràng để tạo nên một ***áo cơ dọc kết hợp*** của ống hậu môn, nằm giữa các cơ thắt trong và ngoài. Càng xuống dưới áo kết hợp này càng trở thành sợi chun (fibro elastic), và tới đường trắng thì nó tách thành 9 - 12 ***vách sợi chun*** toả hình quạt chủ yếu đi qua phần dưới da của cơ thắt ngoài để bám vào lớp bì (corium) của da quanh hậu môn. Các vách ở ngoài nhất đi qua giữa phần dưới da và phần nông của cơ thắt ngoài và biến mất trong mỡ của hố ngồi hậu môn. Các vách ở trong nhất lách qua giữa cơ thắt trong và phần dưới da cơ thắt ngoài để tới lớp phủ ống hậu môn ở đường trắng, được gọi là ***vách gian cơ hậu môn*** (anal intermuscular septum) và tạo nên ***rãnh gian cơ hậu môn*** (anal intermuscular groove) đã tả ở trên. Một số tác giả khác (Wide 1949, Goligher và cs. 1955, Fowler 1957) cho rằng các sợi dọc ở đó quá yếu và quá ít (so với các sợi xuyên qua phần dưới da cơ thắt ngoài) để có thể gọi là vách gian cơ hậu môn. Họ cho rằng rãnh gian cơ hậu môn là do khối cơ ở mỗi bên (cơ thắt trong ở trên, phần dưới da cơ thắt ngoài ở dưới).

– Trong lớp dưới niêm mạc của ống hậu môn ở dưới mức các xoang hậu môn có một lớp rõ rệt các sợi cơ trơn, các sợi chun vòng và mô liên kết; xuất phát chủ yếu từ các thành phần của áo cơ dọc kết hợp của ống hậu môn, đi xuống dưới và vào trong giữa các bó của cơ thắt trong. Phần lớn các sợi đó tiếp tục đi xuống dưới và ra ngoài, ở ngoài phần dưới da của cơ thắt ngoài, để bám vào lớp bì của da từ đường trắng đến trên hậu môn. Các sợi đó làm cho da ở vùng đó nhăn lại, và tạo nên ***cơ nhăn da hậu môn*** (corrugator cutis ani muscle).

– Một ***lá cơ niêm*** (muscularis mucosae) đã được mô tả ở ống hậu môn, ngay trên đường lược và có thể lan rộng ở dưới đó (Jit 1974).

– Giữa phần dưới da của cơ thắt ngoài và da của ống hậu môn có ***phần dưới của đám rối tĩnh mạch trực tràng trong***. Các tĩnh mạch nối tiếp giữa các đám rối trực tràng ngoài và trong, vậy tạo một đường nối thông giữa 2 hệ tĩnh mạch cửa – chủ.

– Lớp dưới niêm mạc ở trên đường trắng có chứa ***phần trên của đám rối tĩnh mạch trực tràng trong*** được gọi là khoang dưới niêm mạc (submucous space); còn lớp dưới niêm mạc ở dưới đường trắng chứa phần dưới của đám rối tĩnh mạch trực tràng trên, gọi là khoang quanh hậu môn (perianal space). Hai khoang đó được ngăn cách nhau bởi một lớp dưới niêm mạc dày đặc các cơ trơn và mô liên kết đã tả trên, đặc biệt rõ rệt ở dưới van hậu môn một khoảng cách ngắn.

– Theo Fowler 1957, ống hậu môn chính thức nằm giữa 2 mốc cơ có thể sờ thấy được là: ***vòng hậu môn trực tràng*** (ano rectal ring) ở trên, và ***vòng gian cơ thắt hậu môn*** (inter sphincteric ring) ở dưới. Khi giãn lỏng, bờ dưới cơ thắt trong và rãnh gian cơ thắt nằm ở lỗ hậu môn, phần dưới da cơ thắt ngoài ở bên

Tai ban dep cua sach tai day

ngoài lỗ. Và chỉ khi cơ thắt ngoài co nó mới được kéo vào để bao quanh phần dưới của ống hậu môn bề ngoài ("apparent" anal canal).

Tóm lại: ống hậu môn là một cấu trúc được khá nhiều tác giả quan tâm nghiên cứu, nên có nhiều chi tiết, cấu trúc, và nhiều tên gọi chưa có trong TNGPQT, do chưa được thống nhất giữa các tác giả. Tuy nhiên về mặt thực tế có những điều cần biết như sau:

Áp dụng thực tế:

Ở chỗ nối tiếp hậu môn trực tràng cơ mu–trực tràng, phần sâu cơ thắt ngoài và cơ thắt trong cùng phối hợp tạo một *vòng cơ hậu môn–trực tràng* (ano rectal ring of muscle) có thể sờ thấy bằng ngón tay đưa vào hậu môn. Cắt phải vòng khi phẫu thuật sẽ gây ỉa đùn (incontinence).

3.2.6. Chi phối mạch thần kinh của ống hậu môn

Do ống hậu môn có hai nguồn phát triển, phần ở trên các van hậu môn, từ nội bì ổ nhớp, và phần dưới, từ ngoại bì hõm hậu môn (proctodeum), nên cũng có những đặc điểm khác nhau:

– Ở phần ngoại bì: lớp phủ là da, chi phối bởi các thần kinh sống (thần kinh trực tràng dưới), cấp máu bởi động mạch trực tràng dưới, dẫn lưu bởi tĩnh mạch trực tràng dưới đổ vào tĩnh mạch thẹn trong (thuộc hệ chủ), và bạch huyết đổ cùng bạch huyết của da quanh hậu môn vào các hạch bạch huyết bẹn nông.

– Ở phần nội bì: niêm mạc được cung cấp bởi các thần kinh tự chủ, cấp máu động mạch chủ yếu bởi động mạch trực tràng trên (Griffith 1961), dẫn lưu bởi tĩnh mạch trực tràng trên đổ vào tĩnh mạch mạc treo tràng dưới (thuộc hệ cửa) và bạch huyết dẫn lưu cùng bạch huyết trực tràng.

Trong những trường hợp tắc hệ tĩnh mạch cửa, tuần hoàn bàng hệ do nối tiếp giữa các tĩnh mạch của 2 hệ cửa chủ ở ống hậu môn có thể làm phình giãn các tĩnh mạch đó và gây nên bệnh trĩ.

Do chi phối thần kinh khác nhau nên phần dưới rất nhậy cảm với cảm giác xúc giác và đau đớn nóng lạnh như da nói chung; còn phần trên lại sẵn sàng đáp ứng với sức căng như ruột. Hiệu quả của sự khác nhau về chi phối thần kinh có thể nhận thấy trong các trường hợp bệnh trĩ: Trĩ có thể được che phủ bởi da ở phần dưới và bởi niêm mạc ở phần trên. Khi tiêm để gây đông tắc tĩnh mạch vào những tĩnh mạch giãn đó, nên đâm kim vào phần trên vô cảm, mà không đâm vào phần dưới ngoại bì rất nhậy cảm. Nứt hậu môn (rách các van hậu môn) rất đau vì liên quan đến phần dưới rất nhậy cảm của ống hậu môn.

3.2.7. Thăm trực tràng (thăm dò hậu môn)

Khi đưa ngón tay trỏ vào hậu môn, đầu tiên ngón tay sẽ cảm thấy bị ôm bởi phần dưới da của cơ thắt ngoài, rồi cao hơn ở trong ống hậu môn, bởi cơ thắt

Ykhoaonline.com

trong, phần nông và phần sâu của cơ thắt ngoài, và cơ mu trực tràng. Lên trên nữa, ngón tay có thể sờ thấy nếp ngang trực tràng dưới, thậm chí cả nếp ngang trực tràng giữa. Có thể sờ thấy nhiều cấu trúc giải phẫu có liên quan với ống hậu môn và phần dưới trực tràng.

– *Ở nam*, qua thành trước trực tràng có thể sờ thấy hành dương vật và niệu đạo màng; rồi tuyến tiền liệt (ở trên hậu môn độ 4cm); trên đó là các bọng tinh (nếu to ra) và đáy bàng quang (nếu bàng quang căng). Ở sau có thể sờ thấy mặt chậu của phần dưới xương cùng và xương cụt. Ở hai bên có thể thấy gai ngồi (hay gai hông), ụ ngồi và các hạch bạch huyết chậu trong (nếu to). Trong bệnh lý cũng có thể phát hiện được niệu quản dày lên, chỗ sưng phồng ở hố ngồi trực tràng, và ứ dịch bất thường ở hai ổ lõm (hay túi cùng) bàng quang trực tràng.

– *Ở nữ*, qua thành trước trực tràng có thể sờ thấy cổ tử cung và những tình trạng bệnh lý gây đau hoặc thay đổi hình dạng, kích thước, mật độ, hoặc vị trí của buồng trứng, vòi tử cung, các dây chằng rộng và ổ lõm tử cung – trực tràng.

Ở cả 2 giới, cũng có thể phát hiện được cái đau của viêm ruột thừa ở vị trí chậu hông.

3.3. Các mạc và các khoang trực tràng (rectal fasciae and spaces) (*)

3.3.1. Các mạc trực tràng *

Các phần khác nhau của *mạc chậu hông quanh trực tràng*, thường được cấu tạo bởi mô liên kết nhão. Một số mô liên kết khác dày đặc hơn có chiều hướng và chỗ bám đặc biệt, được coi như phương tiện cố định trực tràng, khi phẫu thuật cần phải cắt để di động trực tràng:

– Từ mặt trước phần dưới xương cùng có một mạc dày đặc kéo tới mặt sau điểm tiếp giáp hậu môn trực tràng gọi là *mạc Waldeyer*.

– Phần mạc bao quanh các mạch trực tràng giữa đi từ thành sau ngoài chậu hông nhỏ (ở mức đốt cùng 3) tới trực tràng tạo nên các *dây chằng bên trực tràng*.

– Ở phía trước, *mạc trực tràng bàng quang* (rectovesical fascia) ở giữa trực tràng và túi tinh, tuyến tiền liệt, bám lỏng lẻo vào các cấu trúc đó hơn là vào trực tràng, nên khi phẫu thuật, bóc tách mạc dọc theo bình diện giữa trực tràng và tuyến tiền liệt – túi tinh.

3.3.2. Các khoang trực tràng *

Ngoài các *hố ngồi trực tràng* nay TNGPQT gọi là *hố ngồi hậu môn* (fossa ischioanalis), còn một số khoang khác quan trọng về mặt phẫu thuật:

– *Khoang chậu hông trực tràng* (pelvi rectal space) gồm mô liên kết lỏng lẻo ngoài phúc mạc ở trên cơ nâng hậu môn, được chia làm 2 vùng trước và sau bởi các dây chằng bên trực tràng.

Tai ban dep cua sach tai day

– *Khoang dưới niêm mạc của ống hậu môn* nằm giữa niêm mạc ống và cơ thắt trong, ở trên đường trắng, chứa đựng phần trên của đám rối tĩnh mạch trực tràng trong và các mạch bạch huyết. Nó liên tiếp ở trên với lớp dưới niêm mạc trực tràng, và ở dưới với *khoang quanh hậu môn* (perianal space).

– Phần ngoài của *khoang quanh hậu môn* được giới hạn ở trên bởi phần ngoài của vách chun hình tia đi qua phần dưới da cơ thắt ngoài, chia hố ngồi hậu môn thành một khoang chính ở trên chứa đựng những ô mỡ nhão, và một khoang quanh hậu môn ở dưới chứa đựng mỡ đặc (Xem hình 22.25).

Ở khoang quanh hậu môn có phần dưới da cơ thắt ngoài, đám rối tĩnh mạch trực tràng ngoài, và các ngành tận của mạch và thần kinh trực tràng dưới. Nhờ vách tia đi qua phần dưới da cơ thắt ngoài, mủ ở khoang quanh hậu môn có xu hướng lan tỏa về phía ống hậu môn ở đường trắng hoặc về phía bề mặt của da quanh hậu môn hơn là về phía phần chính của hố ngồi hậu môn. Do khoang bao vòng quanh phần dưới ống hậu môn, mủ ở một bên có thể lan tỏa trong khoang vòng quanh ống.

C. MẠCH VÀ THẦN KINH CỦA RUỘT GIÀ

1. ĐỘNG MẠCH

– Tóm tắt đại cương:

+ Động mạch cấp máu cho phần trên ruột già, phát triển từ ruột giữa (mid gut), (gồm manh tràng, ruột thừa, đại tràng lên và 2/3 phải đại tràng ngang) là các nhánh đại tràng của *động mạch mạc treo tràng trên*.

+ Động mạch cấp máu cho phần dưới ruột già, phát triển từ ruột cuối (hind gut), (gồm 1/3 trái đại tràng ngang, đại tràng xuống, đại tràng sigma, trực tràng và nửa trên ống hậu môn) là: các nhánh đại tràng của *động mạch mạc treo tràng dưới*, *động mạch trực tràng trên* (ngành tận của ĐM mạc treo tràng dưới), và *động mạch trực tràng giữa* (nhánh của động mạch chậu trong).

+ Động mạch cấp máu cho nửa dưới ống hậu môn là: *động mạch trực tràng dưới*, (nhánh của động mạch thẹn trong thuộc động mạch chậu trong).

Các động mạch cho đại tràng tách ra những nhánh lớn, phân nhánh chạy vào giữa các lớp áo cơ, cấp máu cho áo cơ, rồi phân chia thành các nhánh nhỏ ở trong mô dưới niêm mạc, đi vào niêm mạc.

– Mô tả cụ thể như sau:

Ykhoaonline.com

1.1. Các nhánh đại tràng của động mạch mạc treo tràng trên

Gồm có:

– *Động mạch hồi đại tràng* (A. ileo–colica).

– *Động mạch đại tràng phải* (A. colica dextra).

– *Động mạch góc phải đại tràng* (A. flexura dextra).

– *Động mạch đại tràng giữa* (A. colica media).

Các động mạch này đều đã được mô tả cùng với động mạch mạc treo tràng trên ở bài ruột non, nên không nhắc lại ở đây.

*[Về thuật ngữ giải phẫu, cũng cần nhắc lại là: tên gọi và nội dung mô tả các nhánh cho đại tràng –(của ĐM mạc treo tràng trên, và ĐM mạc treo tràng dưới), có khá khác nhau giữa các tác giả Pháp và Anh Mỹ. Mặc dù từ 1971, Hội Y học các GS Giải phẫu Pháp (College Médical Francais des Professeurs d'Anatomie) đã quyết định Pháp hoá TNGPQT; song về nội dung, định nghĩa trong từ điển Giải phẫu học của Pháp (P. Kamina, 1987) cũng vẫn có những điểm khác với Anh Mỹ. (Xem Từ điển DTGPQT Việt hoá của Trịnh Văn Minh, NXBYH Hà Nội,1999). Ở đây, chúng tôi xin theo TNGPQT là chính, gần với Anh Mỹ hơn, và chỉ chú thích bằng chữ nhỏ trong móc đơn, một số cách gọi khác của Pháp, để bạn đọc tiện đối chiếu.]

1.2. Động mạch mạc treo tràng dưới (A. *mesenterica inferior*) (Hình 22. 26)

Động mạch mạc treo tràng dưới cấp máu cho 1/3 trái đại tràng ngang, đại tràng xuống, đại tràng sigma và trực tràng.

1.2.1. Nguyên ủy: tách từ động mạch chủ bụng ở sau khúc III tá tràng, khoảng 5cm ở trên chỗ chia đôi của động mạch chủ, ngang mức trước đốt sống thắt lưng 3.

1.2.2. Đường đi, liên quan và tận cùng: từ đó động mạch đi chếch xuống dưới và sang trái, ở trong mạc treo đại tràng trái dính vào thành bụng sau. Động mạch bắt chéo ở trước chuỗi hạch giao cảm thắt lưng và cơ thắt lưng, đi ở phía trong niệu quản trái, bắt chéo ở trước các mạch chậu chung trái, tận hết ở phía trên trực tràng, ngang mức đốt sống cùng 3, bằng cách liên tiếp với *động mạch trực tràng trên* (A. rectalis superior). Động mạch trực tràng trên là động mạch chính của trực tràng, chia làm 2 ngành tận chạy ở hai bên trực tràng.

1.2.3. Ngành bên

Động mạch mạc treo tràng dưới có 3 ngành bên chính là "*động mạch đại tràng trái*", "*động mạch lên*", và "*các động mạch đại tràng sigma*".

– ***Động mạch đại tràng trái*** (A. colica sinistra) là một nhánh hằng định chính tách từ động mạch mạc treo tràng dưới ở dưới khúc III tá tràng, đi ngang tới phần giữa đại tràng xuống, thì chia 2 nhánh tận đi lên và đi xuống dọc theo bờ đại tràng, nối tiếp với các nhánh tương tự của các động mạch lân cận ở trên và ở dưới.

– ***Động mạch lên*** (A. ascendens), thường chỉ được các tác giả Anh Mỹ coi như một nhánh cùng đi lên (Woodburne), hoặc một nhánh bên thứ phát tách ra

Tai ban dep cua sach tai day

từ động mạch đại tràng trái (F. Netter), hướng tới góc trái đại tràng, chia 2 nhánh lên xuống, nối tiếp với các nhánh tận của động mạch đại tràng giữa, và của động mạch đại tràng trái, dọc theo bờ đại tràng ngang và đại tràng xuống.

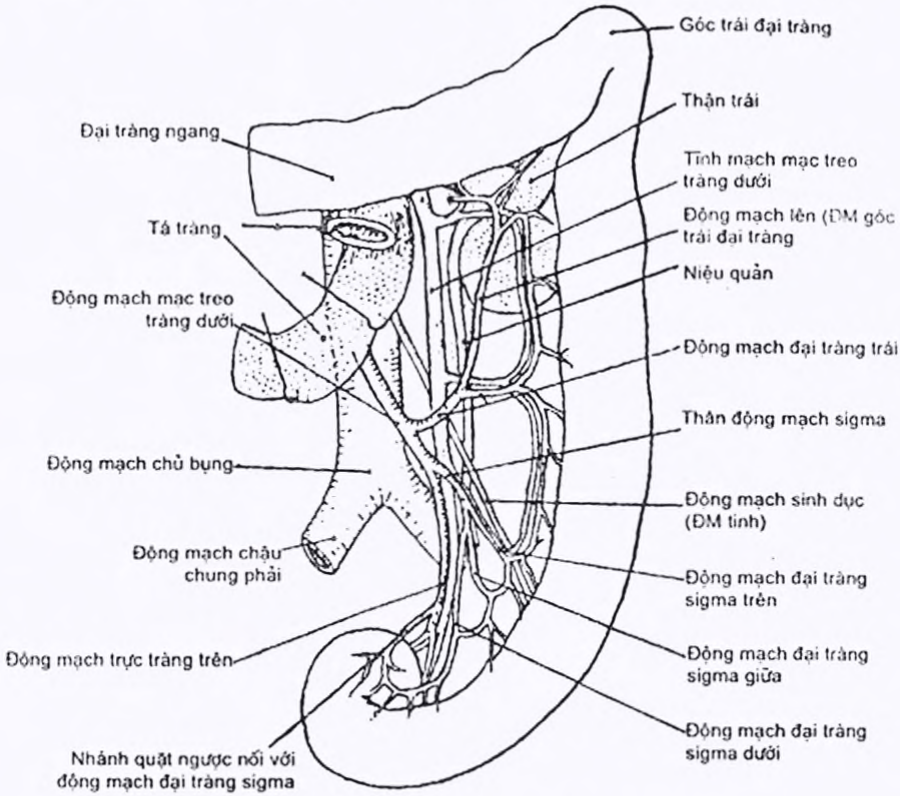

Hình 22.26. Động mạch và tĩnh mạch mạc treo tràng dưới

(Đỗ Xuân Hợp, GP Bụng, 1968; dựa theo Rouvière, 1948. Vẽ lại và sửa đổi bởi Trịnh Văn Minh)

* [ĐM lên đã được các tác giả Pháp cũ (Testut,1947), và cố GS Đỗ Xuân Hợp 1968, gọi là "*động mạch đại tràng trái trên*" (artère colique superieure gauche) hay "*động mạch góc trái đại tràng*" (artère de l'angle colique gauche), và coi như nhánh chính của đại tràng trái. Còn nhánh đi tới phần giữa đại tràng xuống, gọi là "*động mạch đại tràng trái giữa*" (artère colique gauche moyenne), chỉ là một nhánh bên thứ yếu tách ra từ động mạch này. Dictionaire Atlas d'Anatomie của P. Kamina, 1987, Pháp hoá DTGPQT, cũng định nghĩa "*động mạch đại tràng trái*" (A. colica sinistra) là "*động mạch góc trái đại tràng*".

Sở dĩ có sự quan niệm và mô tả khác nhau, là vì thực tế có rất nhiều biến đổi giải phẫu, như đã được giới thiệu một phần trên sơ đồ kèm đây của F. H. Netter, (Hình 22. 27 A, B). Nên động mạch chính điển hình của các tác giả này lại được coi như nhánh phụ của các tác giả kia.

Ở đây chúng tôi xin mô tả và vẽ lại chủ yếu theo TNGPQT mới (T.A. 1997), gần với Anh Mỹ hơn là với Pháp].

Ykhoaonline.com

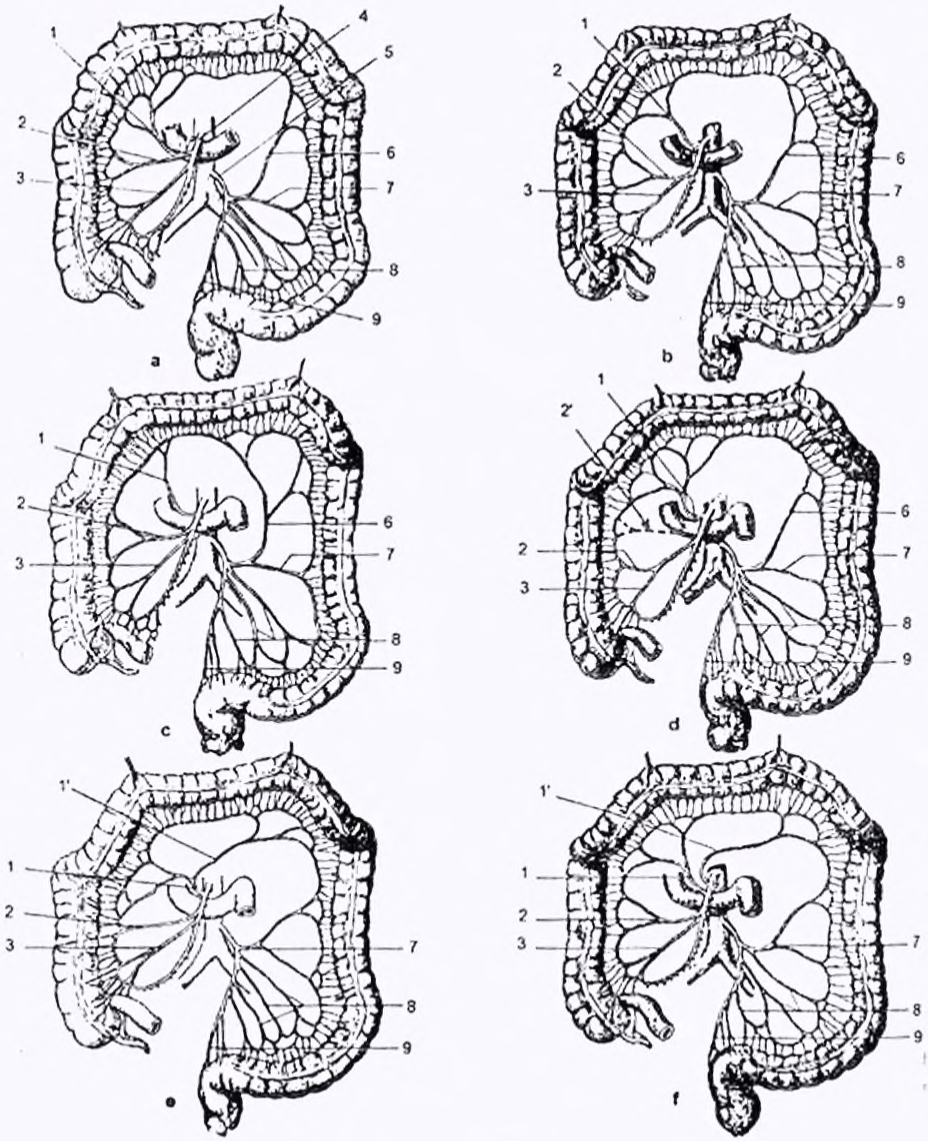

Hình 22.27.A. Các dạng biến đổi giải phẫu của các động mạch đại tràng: (F.H. Netter)

1. ĐM đại tràng giữa; 1'. ĐM đại tràng giữa phụ: nhánh tới góc trái đại tràng (hình f); 2. ĐM đại tràng phải; 3. ĐM hồi đại tràng; 4. ĐM mạc treo tràng trên; 5. ĐM mạc treo tràng dưới; 6. ĐM lên, hay ĐM góc trái đại tràng; 7. ĐM đại tràng trái; 8. Các ĐM sigma; 9. ĐM trực tràng trên.

Tai ban dep cua sach tai day

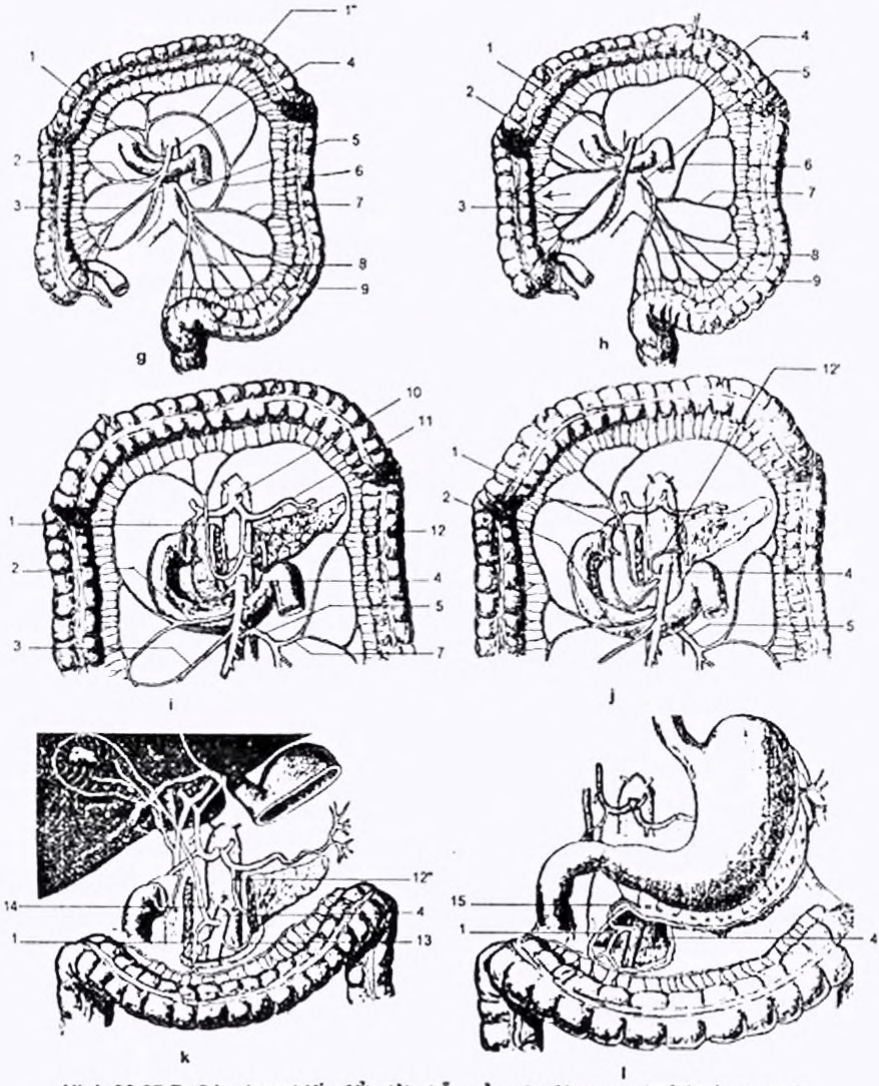

Hình 22.27.B. Các dạng biến đổi giải phẫu của các động mạch đại tràng: g – l.
(theo F.H. Netter. Trịnh Văn Minh sửa lại)

1. ĐM đại tràng giữa; 1". Cung Riolan (nối giữa ĐM đại tràng giữa và trái); 2. ĐM đại tràng phải; 3. ĐM hồi đại tràng; 4. ***ĐM mạc treo tràng trên***; 5. ***ĐM mạc treo tràng dưới***; 6. ĐM lên, (ĐM góc trái đại tràng); 7. ĐM đại tràng trái; 8. Các ĐM sigma; 9. ĐM trực tràng trên; 10. ***Thân ĐM bụng***; 11. ĐM tỳ. 12. ĐM tụy lưng từ ĐM tỳ, phát triển trội, tận hết bằng ĐM đại tràng giữa (Hình i); 12' ĐM tụy lưng bất thường tách từ ĐM đại tràng giữa của ĐM mạc treo tràng trên (Hình j); 12". ĐM tụy lưng bình thường, tách từ ĐM tỳ; 13. ĐM tụy dưới; 14. ĐM gan phải bất thường tách từ ĐM mạc treo tràng trên (Hình k); 15. ĐM vị mạc nối phải bất thường tách từ ĐM đại tràng giữa của ĐM mạc treo tràng trên (Hình l).

Ykhoaonline.com

– ***Các động mạch đại tràng sigma*** (aa. sigmoideae): gồm 2 – 3 ngành tách riêng rẽ hoặc bởi một thân chung từ động mạch mạc treo tràng dưới, chạy vào mạc treo đại tràng sigma, mỗi ngành lại chia 2 nhánh lên xuống, nối tiếp với nhau và với các nhánh lân cận, (với nhánh xuống của động mạch đại tràng trái, và nhánh lên của động mạch trực tràng trên trái). (Hình 22. 26)

*[Động mạch đại tràng sigma còn được các tác giả Pháp cũ và cố GS Đỗ Xuân Hợp gọi là "*động mạch đại tràng trái dưới*"].

– ***Động mạch bờ đại tràng*** (A. marginalis coli).

Các động mạch đại tràng khi tới gần bờ ruột đều chia thành 2 nhánh lên và xuống nối tiếp với nhau, tạo thành các cung mạch dọc theo bờ đại tràng, được gọi chung là *động mạch bờ đại tràng* (A. marginalis coli).

Các cung động mạch bờ đại tràng này khác với các cung động mạch hỗng– hồi tràng vì chúng thường chỉ có 1 cung, trừ ở đại tràng sigma có thể có 2 cung (bậc 2). Các cung đều rất rộng, dài, nên việc tái lập tuần hoàn khó khăn khi có tổn thương phải cắt và nối đại tràng.

Từ động mạch bờ đại tràng tách ra *các mạch thẳng* (vasa recta) đi vào đại tràng. Động mạch bờ nằm gần thành ruột nên các mạch thẳng thường rất ngắn.

1.3. Các động mạch của trực tràng và ống hậu môn (Hình 22. 23)

Gồm 3 nguồn chính:

– ***Động mạch trực tràng trên*** *(A. rectalis superior)*, ngành tận của động mạch mạc treo tràng dưới, là động mạch chính của trực tràng, chia làm 2 ngành đi xuống 2 bên trực tràng. Đến cách cơ nâng hậu môn chừng 3cm thì chia thành các nhánh tận chui qua lớp áo cơ, vào lớp dưới niêm mạc của trực tràng, rồi vào các cột hậu môn, đến tận các van hậu môn, tạo thành các quai nối ở đó.

Động mạch trực tràng trên cấp máu cho tất cả các lớp của trực tràng và cho niêm mạc của nửa trên ống hậu môn.

Động mạch trực tràng trên nối tiếp với các động mạch trực tràng giữa và dưới trong thành ống hậu môn. Ở trên, động mạch trực tràng trên bên trái còn cho một nhánh quặt ngược lên nối với động mạch sigma.

– ***Động mạch trực tràng giữa*** *(A. rectalis media)* là một nhánh của *động mạch chậu trong*, đi từ thành chậu tới trực tràng, chạy trong một mô liên kết gọi là lều động mạch trực tràng (Đỗ Xuân Hợp 1968) hay dây chằng bên của trực tràng (lateral ligaments of the rectum, Gray's Anatomy); tới cấp máu cho các áo cơ của phần dưới trực tràng. Các động mạch trực tràng giữa nối tiếp với nhau, song nối tiếp nghèo nàn với các động mạch trực tràng trên và dưới.

– ***Động mạch trực tràng dưới*** *(A. rectalis inferior)* tách ra từ *động mạch thẹn trong* (A. pudenda interna), nhánh của động mạch chậu trong. Động mạch

Tai ban dep cua sach tai day

chạy qua khối mỡ của hố ngồi hậu môn, phân nhánh cho khối mỡ đó, cho các cơ thắt trong và cơ thắt ngoài hậu môn, cho niêm mạc ống hậu môn ở dưới các van hậu môn và cho da quanh hậu môn.

– ***Động mạch cùng giữa (A. sacralis mediana)***, tách ra từ sau chỗ chia đôi của động mạch chủ bụng, đi xuống cho các xương cùng, cụt, cũng tham gia cấp máu cho thành sau của chỗ nối tiếp hậu môn trực tràng và của ống hậu môn, nối tiếp với các động mạch trực tràng trên và giữa.

* [Chi phối mạch thần kinh của riêng "ống hậu môn" đã được phân tích kỹ hơn ở phần B của bài ("mô tả chi tiết các đoạn ruột già"), mục 3, tiểu mục 3.2., đoạn 3.2.6." (tr.451)].

2. TĨNH MẠCH

Các tĩnh mạch của ruột già gồm 2 tĩnh mạch chính là tĩnh mạch mạc treo tràng trên và tĩnh mạch mạc treo tràng dưới, dẫn lưu những phần ruột già được cấp máu bởi những động mạch cùng tên, và đổ vào tĩnh mạch cửa.

2.1. Tĩnh mạch mạc treo tràng trên (V. mesenterica superior)

Nhận các tĩnh mạch của đại tràng phải đi kèm các nhánh đại tràng của động mạch mạc treo tràng trên: *tĩnh mạch hồi đại tràng* (V. ileo colica), *tĩnh mạch đại tràng phải* (V. colica dextra) và *tĩnh mạch đại tràng giữa* (V. colica media). (Xem "mạch thần kinh của hỗng hồi tràng và đại tràng phải") (Hình 21.10, tr 409).

2.2. Tĩnh mạch mạc treo tràng dưới (V. mesenterica inferior)

Bắt nguồn từ *tĩnh mạch trực tràng trên* (V. rectalis superior), đi theo ngược dòng động mạch mạc treo tràng dưới, cùng động mạch bắt chéo các động mạch chậu, rồi càng đi lên càng tách xa dần động mạch, bắt chéo động mạch đại tràng trái, lên tới phía trong thận trái thì vòng sang phải lên trên góc tá hỗng tràng, tới mặt sau tụy, rồi cùng tĩnh mạch tỳ hợp thành *thân tỳ mạc treo tràng* (Hình 22.26, 22.28).

Trên đường đi tĩnh mạch mạc treo tràng dưới nhận các nhánh bên đi kèm các động mạch cùng tên: *các tĩnh mạch đại tràng sigma* (Vv. sigmoideae) và *tĩnh mạch đại tràng trái* (V. colica sinistra).

Vậy tĩnh mạch mạc treo tràng dưới đã nhận máu của nửa trái đại tràng và trực tràng.

2.3. Các tĩnh mạch của trực tràng và ống hậu môn

– ***Tĩnh mạch trực tràng trên*** (V. rectalis superior): bắt đầu từ đám rối trực tràng trong ở trong ống hậu môn, đi lên ở lớp dưới niêm mạc trực tràng, dưới dạng độ 6 tĩnh mạch cỡ khá lớn, xuyên qua thành cơ trực tràng ở trên hậu môn khoảng 7,5cm, và tập trung lại thành một thân chung. Tĩnh mạch trực tràng trên liên tiếp với tĩnh mạch mạc treo tràng dưới: (để cuối cùng đổ vào hệ thống tĩnh mạch cửa).

Ykhoaonline.com

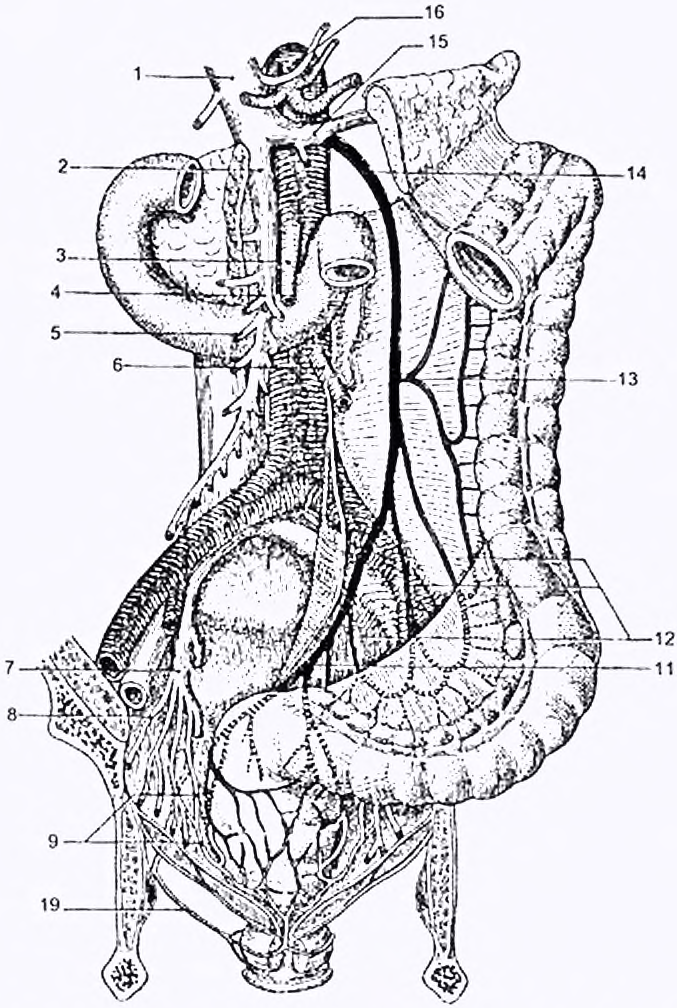

Hình 22.28. Tĩnh mạch mạc treo tràng dưới và các TM trực tràng (theo P. Kamina)

1. Thân TM cửa. 2. TM mạc treo tràng trên; 3. ĐM mạc treo tràng trên; 4. TM đại tràng giữa; 5. TM đại tràng phải; 6. ĐM mạc treo tràng dưới; 7. TM chậu trong; 8. TM bàng quang trên; 9. TM trực tràng giữa; 10. TM trực tràng dưới. 11. TM trực tràng trên; 12. Các TM đại tràng sigma; 13. TM đại tràng trái; 14. TM mạc treo tràng dưới; 15. TM tỳ (đoạn cùng đó nhận thêm TM mạc treo tràng dưới, thành thân TM tỳ–mạc treo tràng); 16. Thân ĐM bụng.

– ***Các tĩnh mạch trực tràng giữa*** (Vv. rectales mediae): bắt đầu từ lớp dưới niêm mạc của bóng trực tràng và dẫn lưu chủ yếu các thành cơ của bóng trực tràng. Các tĩnh mạch đi theo các động mạch cùng tên và đổ vào tĩnh mạch chậu trong (thuộc hệ thống tĩnh mạch chủ).

Tai ban dep cua sach tai day

– *Các tĩnh mạch trực tràng dưới* (Vv. rectales inferiores): bắt đầu từ đám rối tĩnh mạch trực tràng ngoài, dẫn lưu phần dưới ống hậu môn, đi qua hố ngồi hậu môn để đổ vào tĩnh mạch thẹn trong (V. pudenda interna), nhánh của tĩnh mạch chậu trong.

Tóm lại, các tĩnh mạch trực tràng bắt nguồn từ một hệ thống đặc biệt nối tiếp với nhau, họp thành một đám rối ở trong thành trực tràng và ống hậu môn, nhất là ở lớp dưới niêm mạc, đám rối này rất phát triển ở nửa trên của ống hậu môn ngay trên các van hậu môn. Hệ thống các đám rối tĩnh mạch đó được dẫn lưu về 2 hệ thống:

– Về hệ tĩnh mạch cửa (V. porta) bởi tĩnh mạch trực tràng trên.

– Về hệ tĩnh mạch chủ dưới (V. cava inferior) bởi các tĩnh mạch trực tràng giữa và trực tràng dưới.

Khi hệ thống cửa bị cản trở (tăng áp lực tĩnh mạch cửa, ví dụ trong bệnh xơ gan), máu sẽ dồn về hệ thống chủ qua đám rối tĩnh mạch trực tràng: các tĩnh mạch của đám rối này sẽ giãn ra và gây nên các búi trĩ.

3. BẠCH HUYẾT (Hình 22. 29)

3.1. Bạch huyết của đại tràng

– Từ các lưới mao mạch đi trong thành đại tràng và dưới thanh mạc đổ vào *các hạch cạnh đại tràng* (nodi paracolici) theo dọc bờ trong đại tràng, và một số hạch mang tên vị trí đặc biệt của nó: *các hạch trước manh tràng, sau manh tràng, trùng tràng* hay *ruột thừa* (nodi precaecales, retrocaecales, appendiculares).

– Từ đó được dẫn lưu qua những chuỗi hạch trung gian nằm trong các mạc treo đại tràng đi theo các cuống mạch cùng tên: *các hạch hồi đại tràng* (nodi ileo colici), *các hạch đại tràng phải, giữa và trái* (nodi colici dextri/medii/sinistri), và *các hạch đại tràng sigma* (nodi sigmoidei).

– Rồi đổ vào các chuỗi hạch đi theo các mạch mạc treo tràng trên và mạc treo tràng dưới: *các hạch mạc treo tràng trên, mạc treo tràng dưới* (nodi mesenterici superiores/inferiores).

3.2. Bạch huyết của trực tràng và ống hậu môn

Đổ về 3 chuỗi hạch đi theo 3 cuống mạch tương ứng:

– Cuống trên đổ vào *các hạch trực tràng trên* (nodi rectales superiores), rồi vào chuỗi hạch mạc treo tràng dưới.

– Cuống giữa: *các hạch cạnh trực tràng* hay *hậu môn trực tràng* (nodi pararectales, ano rectales), đổ về chuỗi hạch chậu trong (nodi iliaci interni).

Ykhoaonline.com

– Cuống dưới gồm 2 vùng:

+ Vùng chậu hông: đổ vào *các hạch cùng* (nodi sacrales) rồi từ đó đổ vào các hạch chậu trong (nodi iliaci interni).

+ Vùng đáy chậu: đổ vào *các hạch bẹn nông* (nodi subinguinales).

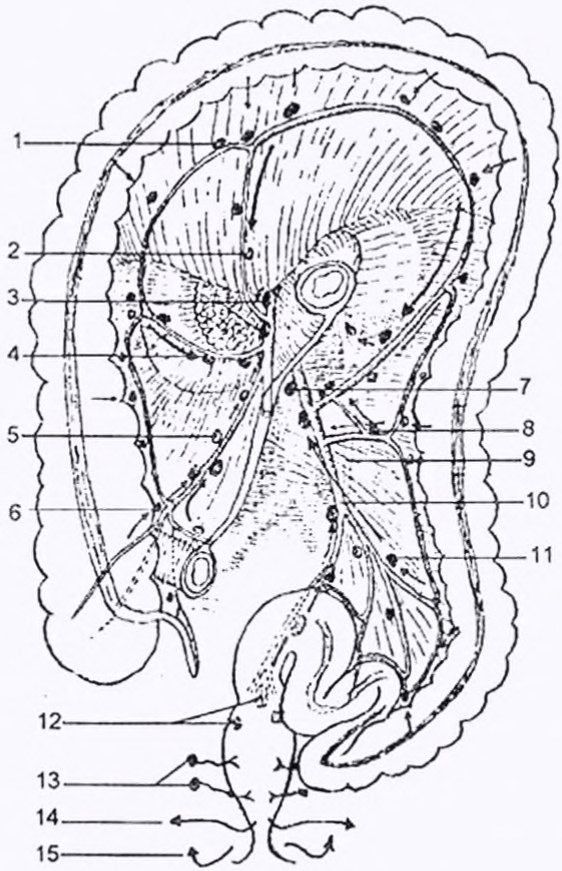

Hình 22.29. Bạch huyết của đại tràng, và trực tràng – hậu môn
(theo Đỗ Xuân Hợp, 1968, cải biên và bổ sung bởi Trịnh Văn Minh)

1. Hạch bờ đại tràng; 2. Các hạch đại tràng giữa; 3. Các hạch mạc treo tràng trên; 4. Các hạch đại tràng phải; 5. Các hạch hồi đại tràng; 6. Các hạch manh tràng; 7. Các hạch mạc treo tràng dưới; 8. Các hạch đại tràng trái; 9. TM mạc treo tràng dưới; 10. ĐM mạc treo tràng dưới; 11. Các hạch đại tràng sigma; 12. Các hạch trực tràng trên; 13. Các hạch trực tràng giữa; 14. Đường theo các mạch trực tràng dưới đổ về các hạch chậu trong; 15. Đổ vào các hạch bẹn nông.

Tai ban dep cua sach tai day

4. THẦN KINH

Thần kinh chi phối cho ruột già (trừ nửa dưới ống hậu môn) bắt nguồn từ 2 hệ thống giao cảm và đối giao cảm.

4.1. Manh tràng, trùng tràng, đại tràng lên và 2/3 phải đại tràng ngang

Nhận thần kinh giao cảm từ các hạch thần kinh bụng (ganglia coeliaca) và hạch thần kinh mạc treo tràng trên (ganglion mesentericum superior); và nhận thần kinh đối giao cảm từ các dây thần kinh X. Thần kinh được dẫn tới ruột theo các đám rối quanh các nhánh động mạch mạc treo tràng trên. (Hình 21.12, bài "Ruột non").

* [Chú thích về thuật ngữ giải phẫu: theo đúng TNGPQT ***"ganglion, ganglia"*** phải dịch là ***"hạch thần kinh"***, và ***"nodus, nodi"*** hay rõ hơn "nodi lymphatici" phải dịch là "nút bạch huyết" Chuyển sang tiếng Việt, trước đây vẫn gọi chung tất cả là "hạch", dịch theo tiếng Pháp cũ là "ganglion", chữ "hạch" dùng chung cho cả thần kinh lẫn bạch huyết đã quá quen thuộc trong ngành Y nên rất khó thay đổi. Song theo TNGPQT vẫn cần dịch rõ một cách phân biệt "ganglion" là "Hạch thần kinh" và "nodus" là "hạch bạch huyết"].

4.2. Phần ba trái đại tràng ngang, đại tràng xuống, đại tràng sigma, trực tràng và nửa trên ống hậu môn

Nhận thần kinh giao cảm từ các hạch thần kinh thắt lưng của thân giao cảm và từ đám rối hạ vị trên (plexus hypogastricus superior), qua các đám rối quanh các nhánh của động mạch mạc treo tràng dưới.

Thần kinh đối giao cảm của phần ruột nói trên xuất phát từ các thần kinh tạng chậu hay các dây thần kinh cương (nervi pelvici splanchnici, nervi erigentes). Các sợi đi qua đám rối thần kinh hạ vị dưới (plexus hypogastricus inferior) tới trực tràng và nửa trên ống hậu môn. Ngoài ra có một số sợi đi lên liên tục qua đám rối hạ vị trên để phân phối theo động mạch mạc treo tràng dưới cho đại tràng ngang, đại tràng xuống và đại tràng sigma (Hình 22. 30).

4.3. Trực tràng và nửa trên ống hậu môn

Nhận các sợi giao cảm chủ yếu đi theo các động mạch mạc treo tràng dưới, động mạch trực tràng trên và một phần qua các đám rối hạ vị trên và dưới.

Các sợi đối giao cảm từ thần kinh tạng chậu đi từ các dây thần kinh cùng tới đám rối hạ vị dưới ở hai bên trực tràng, vận động cho lớp cơ trực tràng và ức chế cơ thắt trong. Cơ thắt ngoài được chi phối bởi nhánh trực tràng dưới của dây thần kinh thẹn và nhánh đáy chậu của dây thần kinh cùng 4. Trong phẫu thuật bóc tách trực tràng, cần đi sát thành trực tràng, để khỏi làm tổn thương đến các thần kinh này, có thể làm hỏng chức năng của bàng quang và gây liệt dương ở nam giới.

Trong chứng bệnh to phình đại tràng (megacolon), (do không hạch, aganglionosis), các nơron tự chủ (hậu hạch) bị suy giảm mạnh hoặc thiếu hụt hẳn trong thành đại tràng.

Ykhoaonline.com

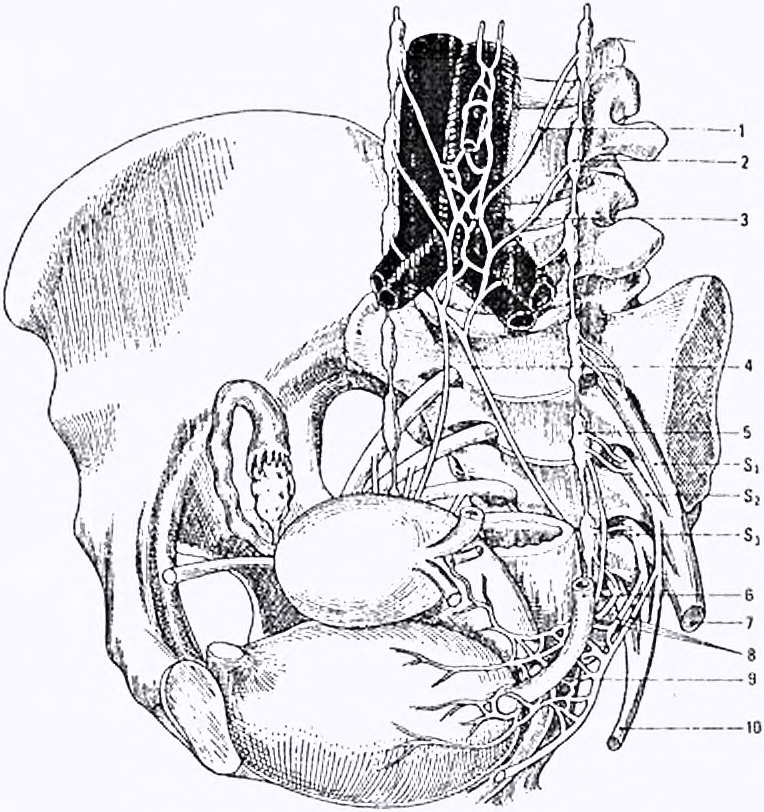

Hình 22.30. Đám rối thần kinh hạ vị (theo P. Kamina)

1. Dây thần kinh tạng thắt lưng; 2. Hạch thần kinh giao cảm thắt lưng; 3. Đám rối thần kinh hạ vị trên; 4. Dây thần kinh hạ vị; 5. Hạch thần kinh giao cảm cùng; S1, S2, S3. Các dây thần kinh cùng 1, 2, 3; 6. Niệu quản; 7. Dây thần kinh ngồi; 8. Các dây thần kinh tạng chậu; 9. Đám rối thần kinh hạ vị dưới; 10. Dây thần kinh thẹn.

Tai ban dep cua sach tai day

23. HỆ TIẾT NIỆU – SINH DỤC

(Apparatus urogenitalis, Systema urogenitale)

ĐẠI CƯƠNG VÀ PHÔI THAI

A. ĐẠI CƯƠNG VỀ HỆ TIẾT NIỆU SINH DỤC

Các cơ quan tiết niệu (organa urinaria) và sinh dục (organa genitalia) là những cơ quan có chức năng khác nhau, song liên quan rất mật thiết với nhau về phương diện giải phẫu cũng như về phát triển phôi thai. Về cả hai mặt, chúng có những phần chung nhau không thể tách rời, đặc biệt ở nam (Hình 23.1): Vì vậy chúng thường được gọi dưới một tên chung là *bộ máy tiết niệu sinh dục* (apparatus urogenitalis) hay *hệ tiết niệu sinh dục* (systema urogenitale).

– *Các cơ quan tiết niệu* ở cả hai giới gồm có: hai thận, bài tiết nước tiểu, hai niệu quản dẫn nước tiểu từ thận đến bàng quang, một bàng quang là túi tích chứa nước tiểu, và một niệu đạo là ống dẫn cuối cùng tống nước tiểu từ bàng quang ra ngoài.

– *Các cơ quan sinh dục* gồm có các tuyến sinh dục là bộ phận cơ bản sản sinh ra các tế bào sinh dục: (tinh hoàn sản sinh ra tinh trùng ở nam giới, buồng trứng sản sinh ra trứng ở nữ giới), và một hệ thống các ống dẫn và các túi chứa, rất khác nhau giữa nam và nữ. Ở mỗi giới các cơ quan sinh dục đều có những phần nằm sâu bên trong (cơ quan sinh dục trong) và những phần ở nông bên ngoài (cơ quan sinh dục ngoài).

+ *Các cơ quan sinh dục nam* gồm có các tinh hoàn nằm trong bìu, các mào tinh, ống dẫn tinh, túi tinh, ống phun tinh, dương vật, niệu đạo và một số tuyến phụ trợ: tuyến tiền liệt và các tuyến hành niệu đạo. Dương vật, niệu đạo nam và bìu là các cơ quan sinh dục ngoài, còn lại là các cơ quan sinh dục trong.

+ *Các cơ quan sinh dục nữ* gồm có các buồng trứng, vòi tử cung, tử cung, và âm đạo nằm ở bên trong chậu hông; và các cơ quan sinh dục ngoài, nằm ở trước và dưới cung mu bao gồm: gò mu, môi lớn, môi bé, âm vật, hành tiền đình, các tuyến tiền đình và tiền đình âm đạo. Các thành phần này hợp thành một tổng thể mà người ta thường gọi là "âm hộ" hay theo DTGPQT "vật thẹn nữ giới" (pudendum femininum), bộ phận kín đáo nhất của nữ.

Ở nữ giới các cơ quan tiết niệu và sinh dục tương đối tách biệt, và xuống tới tận cùng mới gặp nhau: lỗ niệu đạo thoát ra ở âm hộ, ngay dưới âm vật (Hình 23.1).

Còn ở nam giới thì các ống phóng tinh đã đổ ngay vào niệu đạo tiền liệt... và tinh trùng đã mượn đường niệu đạo để thoát ra ngoài. Vậy niệu đạo nam là một bộ phận chung, phục vụ cho cả 2 chức năng: tiết niệu và sinh dục. Mà chức năng sau lại là cơ bản. Vì mất đoạn niệu đạo dương vật cũng không ảnh hưởng lớn lắm đến chức năng tiết niệu, song chức năng sinh dục đã bị hoàn toàn loại bỏ.

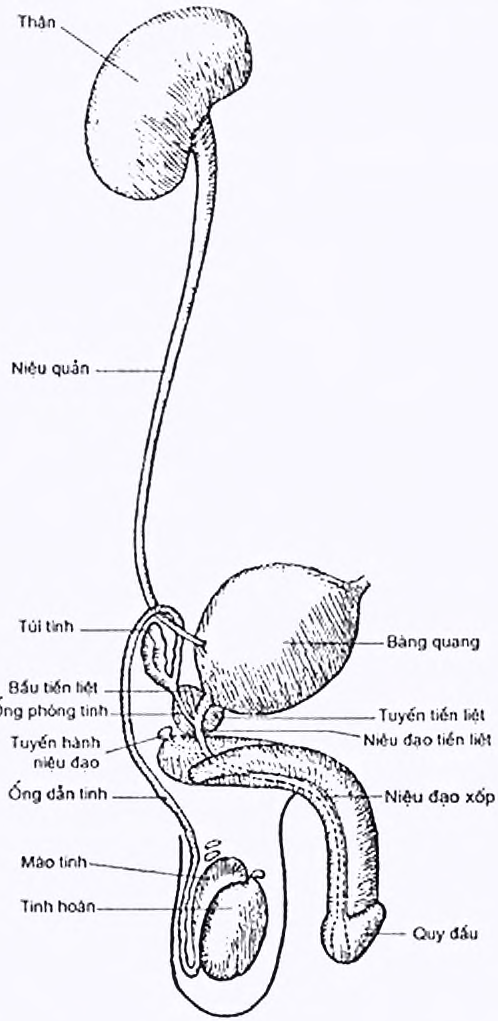

Hình 23.1. Bộ máy tiết niệu sinh dục nam (theo P. Kamina)

Về *phát triển phôi thai* các cơ quan tiết niệu và sinh dục có một mối liên quan mật thiết với nhau, phát sinh từ cùng một dải trung bì trung gian, và tận cùng ở cùng một ổ nhớp (Hình 23.2). Trong phần dưới đây chúng tôi chỉ xin tóm tắt những nét cơ bản có liên quan đến giải phẫu học, dựa theo một số tài liệu cơ bản sau đây.

[Tài liệu tham khảo về phôi thai hệ tiết niệu sinh dục: 1) Đỗ Kính, Phôi thai học người, Nhà xuất bản Y học, Hà Nội, 2001; 2) Nguyễn Hữu, Atlas de schemas d'Anatomie, Internet 2000, ANATOMIE /Web. Anat. /index.htm; 3) Stanley H. Kaplan, "Histology & Embryology notes", Stanley H. Kaplan Educational Center LTD, 1987; 4) R.G. Harrisson, "A Texbook of Human Embryology, Blackwell Scientific Publications, Oxford 1959. Tranh mượn chủ yếu của Nguyễn Hữu, một số của P. Kamina, Dictionaire Atlas d'Anatomie, 1987, và của Đỗ Kính, 2001].

B. PHÁT TRIỂN PHÔI THAI CỦA CÁC CƠ QUAN TIẾT NIỆU

1. SỰ PHÁT TRIỂN CỦA THẬN VÀ NIỆU QUẢN

Thận và niệu quản phát sinh từ hai dải trung bì trung gian gọi là hai *dải sinh thận*: trải dài ở hai bên đường giữa, từ vùng đầu đến vùng đuôi của phôi, chen vào giữa trung bì cạnh trục và trung bì bên. Dọc theo chiều dài của dải, theo thứ tự không gian và thời gian *sẽ lần lượt tạo ra* ba cơ quan bài tiết khác nhau là: *tiền thận, trung thận và hậu thận*. (Hình 23.2, 23.3).

1.1. Tiền thận

Vào tuần thứ 3, dải sinh thận phân đốt từ phía đầu phôi, lan dần về phía đuôi, tạo ra những đám tế bào trung bì gọi là những *đốt thận*. (Sự phân đốt này đi kèm theo sự phân đốt của trung bì cận trục thành những khúc nguyên thuỷ). Có 7 đốt thận, dài dần ra trở thành các *ống tiền thận ngang*. Đầu gần của mỗi ống lõm vào thành túi kín, bọc lấy những mao mạch từ một động mạch tách từ động mạch chủ lưng, tạo nên *tiểu cầu thận*. Đầu xa của chúng nối tiếp nhau, tạo nên một *ống tiền thận dọc*, chạy về phía đuôi thai.

Đến cuối tuần thứ 4, tiền thận thoái hoá và biến mất hoàn toàn.

1.2. Trung thận

Trung thận phát triển tiếp ngay ở phía đuôi tiền thận. Ở các vùng ngực, thắt lưng và cùng của phôi, dải sinh thận không phân đốt hoàn toàn sẽ tạo ra 2 – 3 đốt thận, trong khoảng tương đương với mỗi khúc nguyên thuỷ. Mỗi đốt cũng biến thành một *ống trung thận ngang* nhanh chóng dài ra và uốn cong hình chữ S.

Đầu trong của ống cũng lõm vào thành một bao, bọc lấy một cuộn mạch tạo nên bởi những nhánh phát sinh từ động mạch chủ bụng, và hợp thành một *cầu thận*. Đầu kia của các ống ngang cũng nối với nhau tạo nên một *ống trung thận dọc*, hướng về phía đuôi của phôi, và đổ vào ổ nhớp.

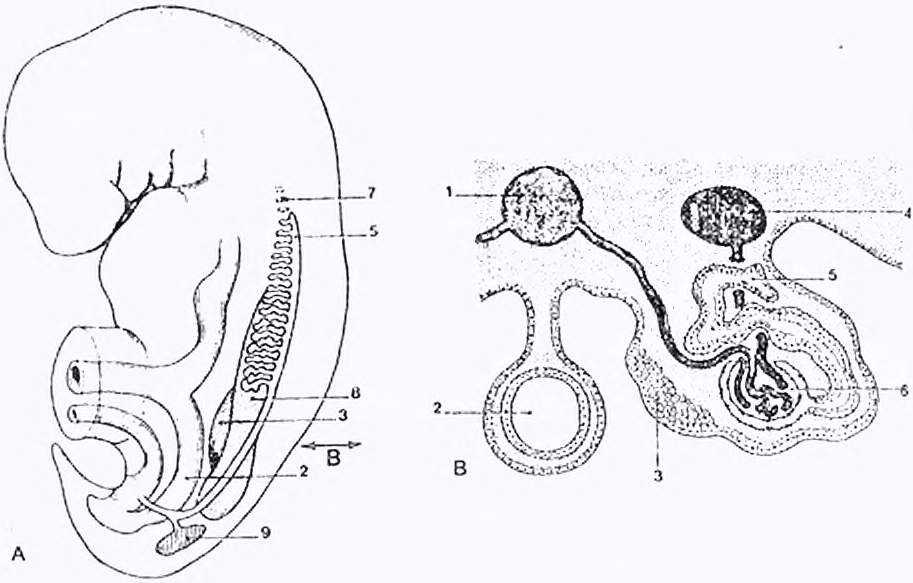

Hình 23.2. Sơ đồ hệ tiết niệu sinh dục trên một phôi 5 tuần (theo P. Kamina)

A. Nhìn nghiêng từ bên trái. B. Thiết đồ cắt ngang.

1. ĐM chủ; 2. Ruột sau; 3. Mào sinh dục; 4. TM chủ đuôi; 5. Ống trung thận; 6. Tiểu cầu trung thận; 7. Tiền thận; 8. Trung thận; 9. Hậu thận.

Vào giữa tháng thứ 2, trung thận là một cơ quan lớn hình trứng lồi vào khoang cơ thể. Lúc đó mầm tuyến sinh dục xuất hiện ở phía trong trung thận, và tạo thành *mào sinh dục*. Biểu mô khoang cơ thể phủ cả khối trung thận và mào sinh dục tạo thành mạc treo niệu sinh dục, dính vào thành lưng khoang cơ thể. Nhưng ngay sau đó những ống trung thận ngang đã bắt đầu thoái hoá và biến dần, từ trên xuống dưới.

Đến cuối tháng thứ 2 của phôi kỳ, đại đa số các ống trung thận ngang và toàn bộ tiểu cầu trung thận đã biến mất, chỉ còn sót lại một ít ống nằm cạnh mầm tuyến sinh dục. Số phận của các ống trung thận ngang và dọc này sẽ phụ thuộc vào giới tính của thai, (sẽ xem lại ở phần sau).

Như vậy trung thận phát sinh vào tuần thứ 4, tồn tại đến tuần thứ 8, cũng như tiền thận, chỉ là một cơ quan tạm thời.

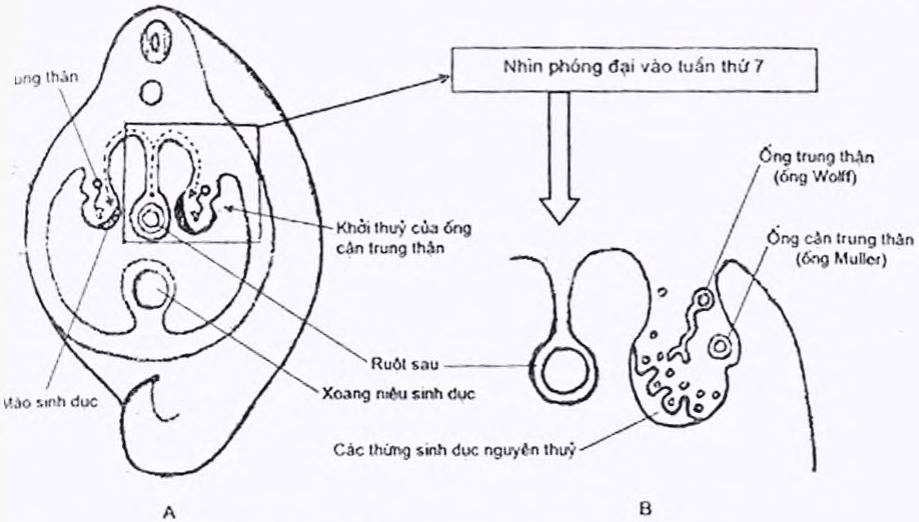

Hình 23.3. Trung thận và mào sinh dục (theo Nguyễn Hữu)

A. Nhìn toàn cục trên thiết đồ cắt ngang phần dưới phôi vào tuần thứ 5.

B. Nhìn phóng đại vùng đóng khung vào tuần thứ 7.

1.3. Hậu thận

Hậu thận mới là thận vĩnh viễn của động vật có vú. Ở người hậu thận bắt đầu phát sinh từ tuần thứ 5 ở phần đuôi của dải sinh thận và không phân đốt: gọi là *mầm hậu thận*.

1.4. Mầm niệu quản

Vào cuối tuần thứ 4, ở ngang mức khúc nguyên thuỷ thứ 28 (khúc nguyên thuỷ thắt lưng thứ V), từ thành sau của ống trung thận dọc, gần chỗ nó đổ vào ổ nhớp, nảy sinh một túi thừa gọi là *mầm niệu quản*.

Mầm này phát triển về phía mầm hậu thận, tiến dần vào bên trong, và tác động cảm ứng vào mầm này để tạo ra thận vĩnh viễn. Mầm niệu quản sẽ sinh ra niệu quản, bể thận, các đài lớn, đài nhỏ và các ống góp. Còn các ống từ tiểu cầu thận tới ống lượn xa phát sinh từ mầm hậu thận.

Như vậy tuy thận là cơ quan phát sinh từ trung bì trung gian, song xuất phát từ 2 mầm khác nhau: mầm niệu quản và mầm hậu thận (Hình 23.2; 23.7).

1.5. Sự hình thành niệu quản, bể đài thận và các ống góp từ mầm niệu quản

Mầm niệu quản tiến dần vào hậu thận. Đoạn gần của nó phát triển kéo dài trở thành niệu quản, lúc đầu đổ vào ổ nhớp qua đoạn cuối ống trung thận; (Sau này do sự sát nhập của đoạn này vào ổ nhớp để góp phần tạo thành bàng quang, nên niệu quản cũng trở thành đổ thẳng vào bàng quang) (Hình 23.6; 23.7).

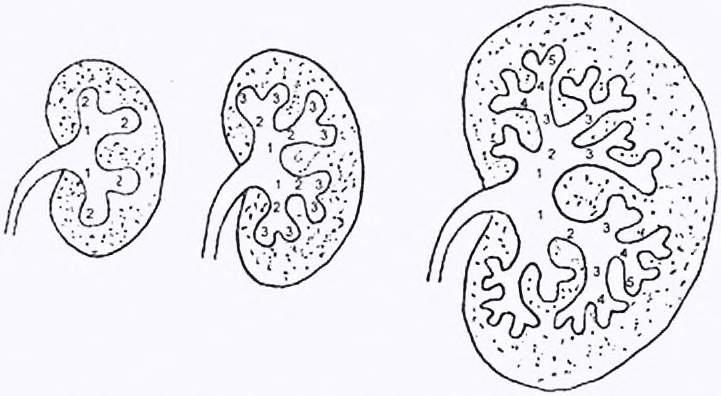

Hình 23.4. Sự xâm nhập của mầm niệu quản trong mầm hậu thận, và sự hình thành của hệ thống bể đài thận (theo Đỗ Kính. Phôi thai học người, NXBYH Hà Nội, 2001).

Đoạn xa của mầm niệu quản tiến vào hậu thận phình rộng thành bể thận, rồi phân nhánh liên tiếp như cành cây, cho đến những nhánh cấp 13 vào tháng thứ 5 của thai. Những nhánh cấp 1 nở to thành những đài thận lớn (Hình 23.4). Những nhánh cấp 2 đến 4 hợp nhau lại thành những đài thận nhỏ. Những nhánh còn lại (từ cấp 5 đến cấp 12) trở thành các ống góp. Mỗi ống từ cấp 2 đến cấp 4 có thể chia nhánh 3 – 4 lần; và con số các ống góp thông với một đài thận nhỏ có thể thay đổi từ 10 đến 25 ống, (là những ống cấp 5), tạo nên các tháp thận (Hình 23.5).

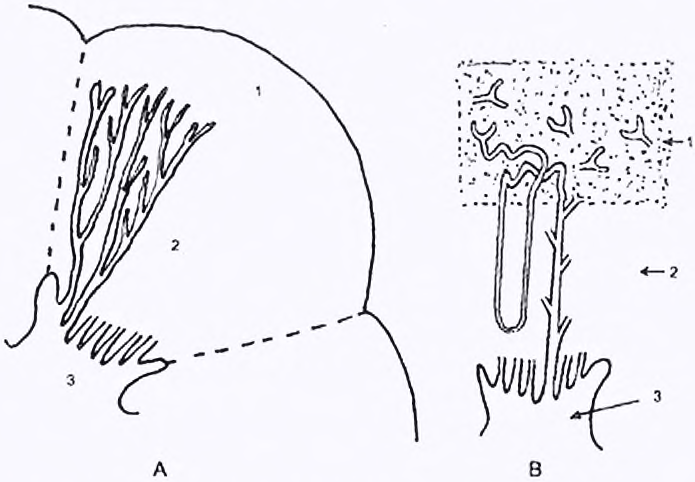

Hình 23.5. A. Sự hình thành các ống góp và các tháp thận (Tính cách chia thuỳ của thận ở thai nhi). B. Sự hình thành các đơn vị sinh niệu (thận quản) trong mầm hậu thận từ tháng thứ 3 trở đi (theo Đỗ Kính. Phôi thai học người, NXBYH, 2001).

1. Vỏ thận; 2. Tuỷ thận và tháp thận; 3. Đài nhỏ.

1.6. Sự hình thành các đơn vị tiết niệu hay thận quản từ mầm hậu thận

Các ống góp chui vào khối mô mầm sinh hậu thận phân nhánh nhiều lần, đã đẩy xa mầm hậu thận ra chu vi, tạo thành *mũ hậu thận* (metanephrotic cap), và thúc đẩy các tế bào của mô mũ hậu thận tạo thành đơn vị tiết niệu của thận gọi là các *ống thận*, hay *thận quản* (nephrons). Đoạn đầu của *thận quản* tạo nên *bao tiểu cầu thận* (Bowman); đoạn cuối nối với một ống góp; và đoạn giữa tạo nên *ống lượn gần (vi tiểu quản lượn gần)*, *quai Henlé* và *ống lượn xa (vi tiểu quản lượn xa)* (Hình 23.5.B).

1.7. Sự di chuyển của thận

Lúc mới đầu, hậu thận nằm ở vùng thắt lưng dưới và vùng xương cùng; sau di chuyển dần về phía đầu phôi: do sự lớn dần của vùng thắt lưng cùng, sự giảm dần độ cong của thân phôi, và sự phát triển lớn dần của mầm niệu quản. Sự cấp máu của thận do đó cũng thay đổi theo: Thoạt tiên ở vùng hố chậu, hậu thận được cấp máu bởi nhánh chậu của động mạch chủ. Trong quá trình di cư lên cao, nó được cấp máu bởi những nhánh động mạch ngày càng cao hơn của động mạch chủ. Những nhánh bên dưới thường thoái hoá dần. Sự tồn tại bất thường của chúng có thể gây ra những biến đổi giải phẫu, có 2 – 3 động mạch thận.

2. SỰ PHÁT TRIỂN CỦA BÀNG QUANG VÀ NIỆU ĐẠO

2.1. Sự tạo thành của xoang niệu sinh dục (Hình 23.7)

Vào tuần thứ 7, ổ nhớp được một vách trung mô gọi là "vách niệu sinh dục" chia làm 2 phần: xoang niệu sinh dục ở phía bụng, và ống hậu môn ở phía lưng.

Xoang niệu sinh dục lại được chia làm 3 đoạn: *đoạn bàng quang niệu đạo* (pars vesico urethral), *đoạn chậu* (pars pelvina) và *đoạn dương vật* (pars phallica) hay *đoạn sinh dục*. Như tên gọi của nó, đoạn bàng quang niệu đạo: sẽ tạo ra bàng quang, đoạn gần của niệu đạo tiền liệt ở nam, toàn bộ niệu đạo ở nữ, và các tuyến phụ thuộc niệu đạo. Đoạn chậu sẽ cho đoạn xa của niệu đạo tiền liệt và niệu đạo màng; và *đoạn dương vật* (hay *đoạn sinh dục*) sẽ cho niệu đạo xốp hay niệu đạo dương vật ở nam, (và góp phần tạo nên tiền đình âm đạo ở nữ).

*[Phallus tiếng Hylạp có nghĩa là dương vật. Đoạn cuối của xoang niệu sinh dục đã được gọi là *đoạn dương vật*, vì sẽ cho đoạn niệu đạo dương vật ở nam. Song ở nữ thì đoạn này và đoạn chậu đều mở lên trên để tạo thành *tiền đình*; và toàn bộ niệu đạo nữ là do phần dưới của đoạn bàng quang niệu đạo (R.G. Harrisson, 1963). Vậy "pars phallica" dịch theo đúng nghĩa là "đoạn dương vật", song chúng tôi xin tạm gọi chung là "đoạn sinh dục" cho phù hợp với cả hai giới].

2.2. Sự hình thành của bàng quang

Đoạn bàng quang niệu đạo của xoang niệu sinh dục liên tiếp với niệu nang (allantois) ở phía bụng, và nhận các ống trung thận dọc đổ vào ở phía lưng (ở chỗ tiếp giáp giữa đoạn bàng quang niệu đạo và đoạn chậu) (Hình 23.2 A, 23.7. A).

Khi đoạn bàng quang niệu đạo của xoang niệu sinh dục phát triển mạnh để trở thành bàng quang thì đoạn cuối của 2 ống trung thận (ở dưới chỗ đổ vào của mầm niệu quản) cũng phát triển phình rộng thành 2 sừng lớn, mở vào mặt sau của xoang niệu sinh dục, và hòa nhập với thành sau của xoang (góp phần tạo nên một phần của thành đó) (Hình 23.6). Kết quả là các niệu quản và các ống trung thận dọc trở thành tách xa nhau và đổ riêng rẽ vào thành sau đoạn bàng quang niệu đạo.

Khi phần trên đoạn cuối của 2 ống trung thận phát triển giãn rộng để trở thành thành sau (hay đáy) bàng quang thì 2 lỗ niệu quản cũng bị kéo xa dần về phía đầu và mở vào đáy bàng quang. Còn phần dưới vẫn thu hẹp tạo thành đoạn đầu niệu đạo và nhận các ống trung thận dọc (sau trở thành các ống phun tinh ở nam). Vùng có hình tam giác giới hạn ở giữa các lỗ niệu quản và niệu đạo, gọi là tam giác bàng quang (Hình 23.6. D; 23.7. B,C,D). Mô trung bì ở đó (lúc đầu được tạo nên bởi sự sát nhập của đoạn cuối các ống trung thận vào thành lưng bàng quang), có thể được thay thế bằng biểu mô nội bì (phát sinh từ xoang niệu sinh dục), nên toàn bộ bàng quang sẽ được lát bởi nội bì.

Phần niệu nang ở đỉnh bàng quang thu hẹp lại thành ống niệu rốn (urachus), sau khi sinh sẽ tịt lại thành một thừng xơ, và trở thành dây chằng rốn giữa.

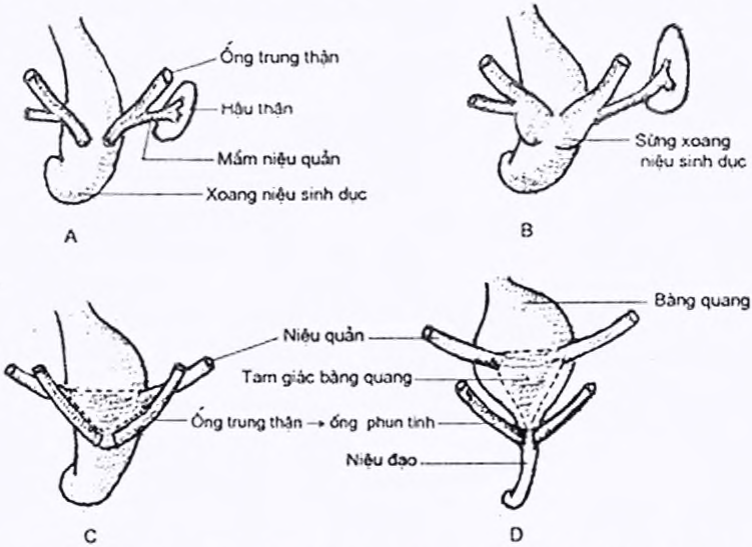

Hình 23.6. Sự tiến triển của xoang niệu sinh dục (nhìn từ sau) **và những biến đổi của đoạn cuối ống trung thận dọc và mầm niệu quản** (theo GS. Nguyễn Hữu)

A. Cuối tuần thứ 5: phát sinh mầm niệu quản từ đoạn cuối ống trung thận dọc. B. Phình rộng đoạn cuối ống trung thận dọc, tạo thành các sừng của xoang niệu sinh dục. C. Tuần thứ 7: sát nhập các sừng nói trên vào thành sau xoang niệu sinh dục tạo thành tam giác bàng quang, và tách biệt các lỗ đổ vào của niệu quản. D. Tuần thứ 8: niệu quản mở vào bàng quang; các ống trung thận, vào đoạn đầu của niệu đạo.

2.3. Sự tạo thành của niệu đạo

Niệu đạo nam

Về mặt giải phẫu cổ điển gồm 3 đoạn: niệu đạo tiền liệt, niệu đạo màng, và niệu đạo xốp (hay niệu đạo dương vật) (Hình 23.1, 23.6, 23.7, 23.11). (TNGPQT hiện đại còn phân biệt thêm một đoạn trước tiền liệt).

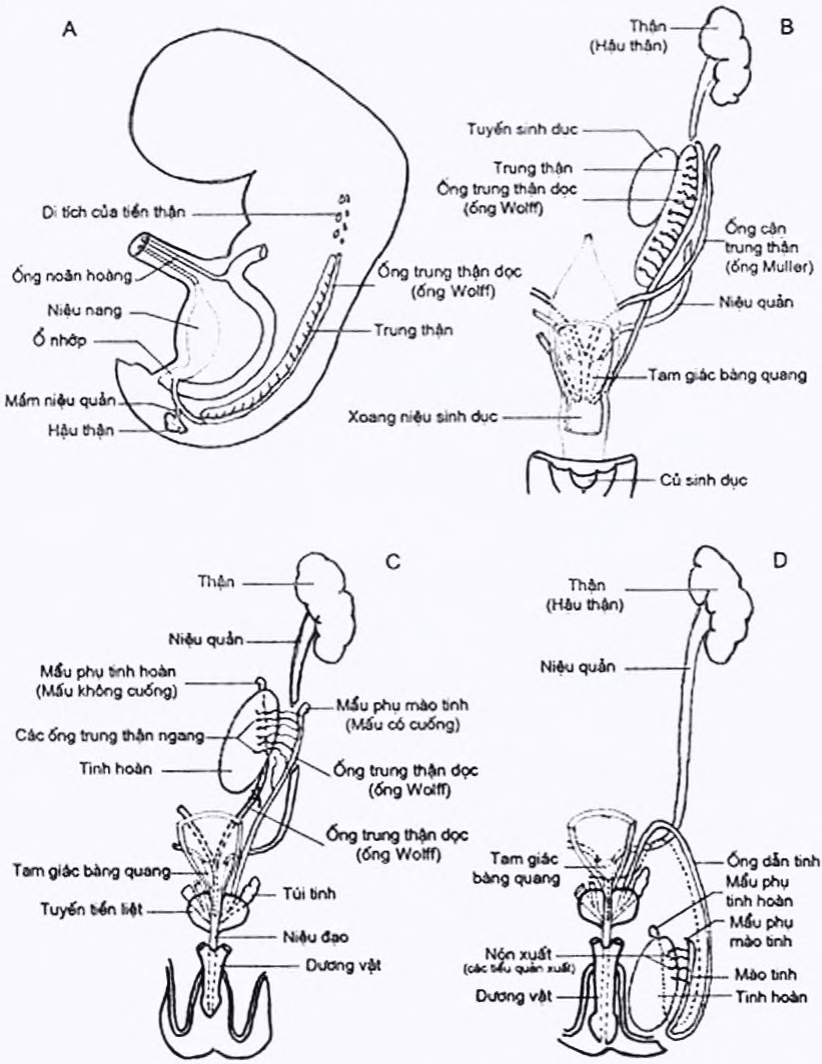

Hình 23.7. Phát triển hệ tiết niệu sinh dục ở nam (theo Nguyễn Hữu. Trịnh Văn Minh vẽ lại)

A. Hệ tiết niệu sinh dục ở phôi 5 tuần, (nhìn nghiêng); B. Phát triển ở giai đoạn chưa biệt hoá giới tính; C. D. Các giai đoạn biệt hoá nam. (Tinh hoàn chưa và đã di cư).

– *Đoạn gần của niệu đạo tiền liệt*: ở trên các lỗ ống phun tinh là thuộc *đoạn bàng quang niệu đạo* của xoang niệu sinh dục. Song thành sau của nó cũng như tam giác bàng quang đã nêu trên là do các ống trung thận mà ra. (Hình 23.6).

– *Đoạn xa của niệu đạo tiền liệt* (ở dưới các lỗ ống phun tinh) *và niệu đạo màng* phát triển từ *đoạn chậu* của xoang niệu sinh dục.

– *Niệu đạo xốp* (hay niệu đạo dương vật) phát triển từ *đoạn dương vật* của xoang niệu sinh dục.

– *Đoạn xa của niệu đạo xốp* phát sinh từ các tế bào ngoại bì của quy đầu dương vật (Hình 23.7).

Niệu đạo nữ

Xét một cách đơn giản toàn bộ niệu đạo nữ cũng có nguồn gốc như đoạn gần niệu đạo tiền liệt ở nam.

*[Theo Stanley H. Kaplan, 1987: 2/3 trên phát triển từ các ống trung thận, và 1/3 dưới từ xoang niệu sinh dục. Còn theo Đỗ Kính, 2001: toàn bộ niệu đạo nữ là từ đoạn bàng quang niệu đạo của xoang niệu sinh dục. Theo R.G. Harrisson, 1963, như đã nêu ở mục 2.1, cũng vậy].

3. CÁC DỊ DẠNG BẨM SINH CỦA CƠ QUAN TIẾT NIỆU

Theo Stanley H. Kaplan, 1987, có tới khoảng 10% có dị dạng bẩm sinh, song thường không có triệu chứng (Hình 23.8, 23.9).

– *Thận không phát triển* (renal agenesis): một hoặc cả hai thận không phát triển do thoái hoá sớm mầm niệu quản. Thận không phát triển thường gặp một bên. Thể không phát triển cả hai bên sẽ sớm dẫn đến tử vong sau khi sinh.

– *Thận đa nang* (renal cysts): hình thành những nang có thành mỏng, chứa đầy chất lỏng, vì tắc các tiểu quản thận, có thể do không thông giữa các ống góp và các ống lượn xa.

– *Thận lạc chỗ* và *thận hình móng ngựa*: lần lượt do một thận không di chuyển lên trên (thường nằm trong chậu hông), hoặc do 2 thận dính với nhau ở đầu tận của chúng, và không di chuyển đi lên (do bị ngăn cản bởi động mạch mạc treo tràng dưới).

– *Niệu quản đôi* do phân chia sớm của mầm niệu quản, hoặc do phát triển hai mầm niệu quản.

– *Thận đôi*: 2 thận có chung một niệu quản do mầm sinh hậu thận chia đôi.

– *Thận đôi kèm niệu quản đôi*.

– *Lòi bàng quang* (extrophy of the bladder): thành sau bàng quang lòi ra ngoài qua một điểm yếu của thành bụng trước.

– *Rò bàng quang trực tràng* (ở nam giới).

– *Thông ống niệu rốn* (patent urachus): niệu nang không bịt kín có thể gây rò rốn bàng quang (urachal fistules). Ống niệu nang còn lại cũng có thể gây ra *u nang ống niệu rốn* (urachal cysts). Ở trẻ nam bị tắc đái do van bẩm sinh ở niệu đạo tiền liệt, hoặc ở ông già bị to tuyến tiền liệt, một ống niệu nang còn thông có thể gây *rò rốn bàng quang* (nước tiểu ứ trệ thoát ra đường rốn).

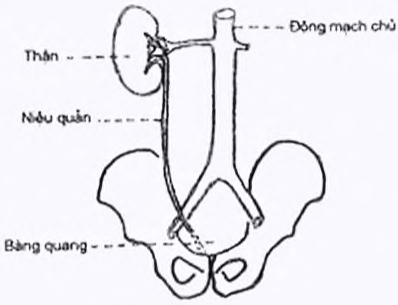

Thiếu thận bẩm sinh
(do không phát triển thận trái)

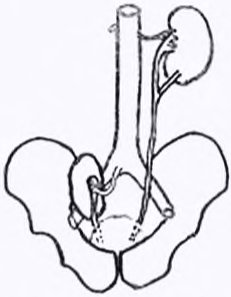

Thận lạc chỗ trực tiếp (một bên)
(thận phải ở vùng chậu)

Hai thận trái do niệu quản chẽ đôi
(uretère bifide)

Thận đôi, niệu quản đôi
(uretère double)
(do hai mầm niệu quản)

Thận hình sigma
(2 thận dính lệch nhau ở đường giữa)

Thận lạc chỗ chéo dính nhau
lệch một bên

Hình 23.8. Các dị tật bẩm sinh của thận (theo GS. Nguyễn Hữu)

7. Thận hình móng ngựa
(do dính hai cực dưới)

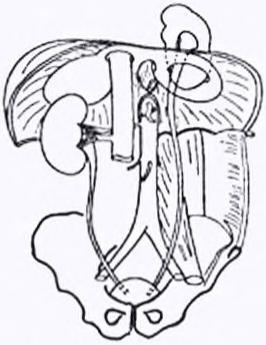

8. Thận lạc chỗ lên ngực
(do di cư quá xa)

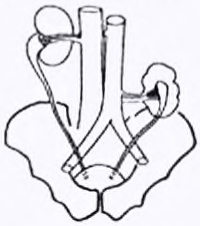

9. Thận quay sai chiều
(bên phải quay ra ngoài;
bên trái di cư và quay chưa đủ)

10. Thận hình bánh

A: Sự di cư đi lên và quay bình thường của thận (rốn thận hướng vào trong)

B: Thận quay chưa đủ, rốn thận hướng:

C: Thận quay quá mức, rốn thận hướng:



11. Các dị dạng do sự quay (chưa đủ, hay quá mức) của thận trong quá trình di cư đi lên

Hình 23.9. Các dị tật bẩm sinh của thận, tiếp theo (theo GS. Nguyễn Hữu).
(Nguyễn Đức Nghĩa và Chu Văn Tuệ Bình vẽ lại).

C. PHÁT TRIỂN PHÔI THAI CỦA CÁC CƠ QUAN SINH DỤC

Giới tính của thai được xác định về mặt di truyền học bởi sự có mặt hay vắng mặt của nhiễm sắc thể Y ở tinh trùng thụ tinh. Song các tuyến sinh dục ở phôi vẫn chưa thể hiện rõ là nam hay nữ cho tới tuần thứ 7.

Như vậy sự phát triển của các cơ quan sinh dục gồm các tuyến sinh dục, các đường ống sinh dục trong, và các cơ quan sinh dục ngoài đều trải qua 2 giai đoạn:

– Giai đoạn trung tính, hay giai đoạn chưa biệt hoá là giai đoạn đầu: hình dáng và cấu tạo của các cơ quan sinh dục ở nam hay nữ đều giống nhau.

– Giai đoạn có giới tính hay giai đoạn biệt hoá: các cơ quan sinh dục phát triển theo một trong hai hướng có thể xác định được là nam hay nữ.

1. SỰ HÌNH THÀNH CÁC CƠ QUAN SINH DỤC TRUNG TÍNH

1.1. Tuyến sinh dục trung tính

Các tế bào sinh dục nguyên thuỷ xuất hiện ở phôi người vào cuối tuần thứ 3, từ nội bì thành sau túi noãn hoàng gần niệu nang. Từ đó các tế bào sinh dục nguyên thuỷ di chuyển bằng những cử động giả túc (amaeboid movement) dọc theo mạc treo ruột lưng của ruột sau (hay ruột cuối), và vào tuần thứ 6 đã tới nằm dưới biểu mô khoang cơ thể ở phía trong trung thận. Các tế bào sinh dục cảm ứng gây tăng sinh biểu mô phủ ở trên, làm cho lớp này dày lên và tạo ra những thừng tế bào biểu mô có chứa các tế bào sinh dục nguyên thuỷ, gọi là các *thừng sinh dục nguyên thuỷ* (chordae sexuales, tiếng Latin; primitive sex cords, tiếng Anh hay cordons sexuels primaires, tiếng Pháp), tiến sâu vào trong trung mô. Cả khối dội lên thành một nếp lồi ở mặt trước trong trung thận, gọi là *mào sinh dục* (crista gonadalis/genitalis). Đó chính là mầm tuyến sinh dục ở giai đoạn trung tính (Hình 23.10. số 1, 2).

Thoạt tiên, tuyến cùng với trung thận lồi vào khoang cơ thể tạo nên một khối chung gọi là mào niệu sinh dục, được treo vào thành lưng khoang cơ thể bởi mạc treo niệu sinh dục. Về sau tuyến sinh dục lồi hẳn lên thành một khối riêng và được treo vào trung thận bởi một mạc treo sinh dục; Còn trung thận được treo vào thành bụng bởi mạc treo trung thận. Hình 23.10. (3). Ở phía trên, mạc treo này tạo nên dây chằng hoành, ở phía dưới trung thận nó tạo nên dây chằng bẹn. Hình 23.10. (2').

Khi trung thận thoái triển, dây chằng hoành dính vào cực trên của tuyến sinh dục, còn dây chằng bẹn dính vào cực dưới của tuyến sinh dục.

1.2. Các ống sinh dục trung tính

Cho đến tuần thứ 7, các ống dẫn hay *đường sinh dục trong* ở nam và nữ đều giống nhau, và bao gồm: *các ống trung thận* (gồm có các ống trung thận ngang

và các ống trung thận dọc), *các ống cận trung thận*, và *xoang niệu sinh dục* thuộc ổ nhớp.

– *Các ống trung thận*: vào tuần thứ 6 khi các "*thừng sinh dục nguyên thuỷ*" của mầm tuyến sinh dục trung tính tiến sâu vào vùng trung tâm thì trung thận cũng bắt đầu thoái triển. Toàn bộ các tiểu cầu thận và một số ống trung thận ngang (ở phía đầu) dần dần thoái hoá. Số còn lại một đầu nối với các thừng sinh dục nguyên thuỷ bởi những dây nối nhỏ gọi là những dây nối niệu– sinh dục, còn đầu kia đổ vào ống trung thận dọc tương ứng. Các ống trung thận dọc đi xuống đổ vào xoang niệu sinh dục (của ổ nhớp).

– Cũng vào tuần thứ 6: hai ống cận trung thận bắt đầu hình thành do biểu mô khoang cơ thể ở ngoài trung thận lõm vào thành một giãn (Hình 23.3), rồi hai bờ giãn khép lại thành một ống, tách rời khỏi biểu mô khoang cơ thể, và kéo dài về phía đuôi phôi. Ở trên hai ống cận trung thận nằm ở phía ngoài các ống trung thận, rồi bắt chéo ở trước các ống đó để vào trong, tiến về phía đường giữa, sát nhập với nhau, và mở vào xoang niệu sinh dục bởi một miệng lỗ chung ở khoảng giữa 2 miệng ống trung thận dọc (Hình 23.7, 23.10).

– Xoang niệu sinh dục và các lỗ đổ vào của các ống trung thận và cận trung thận đã được mô tả ở phần phôi thai hệ tiết niệu (Hình 23.6; 23.7).

1.3. Các cơ quan sinh dục ngoài trung tính

Vào khoảng tuần thứ 5 của phôi, xung quanh màng ổ nhớp có những cấu trúc trung mô phủ bởi ngoại bì lồi lên ở mặt ngoài vùng sau này sẽ trở thành đáy chậu. Các cấu trúc đó bao gồm:

– *Các nếp ổ nhớp:* là hai nếp ở hai bên màng ổ nhớp. Cùng với sự ngăn cách ổ nhớp thành xoang niệu sinh dục và ống hậu môn, màng ổ nhớp cũng được chia thành màng niệu sinh dục và màng hậu môn; và các nếp ổ nhớp cũng được chia đôi thành nếp sinh dục vây quanh màng niệu sinh dục ở phía trước, và nếp hậu môn vây quanh màng hậu môn ở phía sau.

– *Củ ổ nhớp*: được tạo ra do hai nếp ổ nhớp ở hai bên sát nhập với nhau ở đường giữa, phía trước màng ổ nhớp. Củ ổ nhớp phát triển ra phía trước tạo thành củ sinh dục. Mặt dưới củ lõm thành một rãnh niệu sinh dục, được phủ bởi một lá biểu mô do các tế bào ngoại bì của màng niệu sinh dục lan về phía trước tạo thành, gọi là "lá niệu sinh dục".

– *Các gờ ổ nhớp:* gồm hai gờ nổi lên ở phía ngoài hai nếp ổ nhớp. Ở phía trước hai gờ sát nhập với nhau và chùm lên gốc của củ sinh dục. Ở phía sau, gờ liên tiếp với nếp hậu môn. Khi đáy chậu phát triển, hai phần tách rời nhau ra: nếp hậu môn vây quanh ống hậu môn, còn gờ ổ nhớp gọi là gờ sinh dục hay gờ môi bìu vì sẽ tạo ra môi lớn âm hộ ở nữ giới và bìu ở nam giới.

2. SỰ PHÁT TRIỂN CÁC CƠ QUAN SINH DỤC NAM

2.1. Sự phát triển của tinh hoàn

Dưới tác động của nhiễm sắc thể Y, các thừng sinh dục nguyên thuỷ tạo thành các thừng tinh hoàn; các thừng này được tách rời khỏi biểu mô khoang cơ thể bởi sự tăng sinh của trung mô. Lớp mô này tập trung lại để tạo thành một bao xơ mô liên kết chắc dặc của tinh hoàn gọi là *áo trắng* (tunica albuginea). Từ đó sẽ tách ra các vách sợi giới hạn các tiểu thuỷ. Các thừng tinh hoàn bao gồm các tế bào mầm nguyên thuỷ sẽ cho *các nguyên bào tinh* (spermatogonia). Còn các tế bào của thừng sinh dục có nguồn gốc trung mô sẽ biệt hoá thành các tế bào Sertoli.

Vào tháng thứ 4, các thừng tinh hoàn có hình chữ U, và tạo nên các tiểu quản sinh tinh, (song lòng ống vẫn còn đặc kín cho tới khi dậy thì). Phần tận của các ống sinh tinh đổ vào các dây nối niệu sinh dục, tạo thành những tiểu quản thẳng, tập trung ở gần rốn tinh hoàn thành lưới tinh hay mạng tinh (rete testis). Các mạng tinh tiếp với các tiểu quản trung thận ngang còn sót lại, tạo thành các tiểu quản xuất. Trung mô ở giữa các tiểu quản sinh tinh sinh ra các tế bào kẽ Leydig (interstitial cells of Leydig), tiết ra testosteron.

2.2. Sự phát triển của ống sinh dục nam (Hình 23.10, 23.11)

– Phần đầu của các ống trung thận dọc và ngang, đã thoái hoá và biến đi gần hoàn toàn, chỉ còn lại một di tích dính vào đầu mào tinh gọi là *mẩu phụ mào tinh* (appendix epididymis).

* [Theo TNGPQT mới, chúng tôi dịch "appendix epididymis" là "*mẩu phụ mào tinh*"; trước đây DTGP cũ vẫn gọi là "*mẩu có cuống*" hay "*thuỷ bào có cuống*", (hydatid pédiculé/pedunculated hydatid) vì trông giống như một giọt nước. "Hydatid" mượn từ tiếng Hy lạp "hudatis", có nghĩa là túi nước, "hudôr" là nước. Chữ "hidatide" (là túi nước) còn được dùng trong Ký sinh trùng học để chỉ một loại ấu trùng nước của sán echinococcus; nên Từ điển Y học Pháp Anh Việt, NXBYH Hà Nội 2001, đã dịch nhầm danh từ giải phẫu "hydatid pédiculé" theo nghĩa ký sinh trùng là "*nang sán có cuống*"].

– Phần ống trung thận dọc ở ngang mức tinh hoàn nở rộng tạo thành *mào tinh* (epididymis). Các ống trung thận ngang ở mức đó tiếp với mạng lưới tinh hoàn, tạo nên các tiểu quản xuất (ductuli efferentes).

– Đoạn dưới tinh hoàn của ống trung thận dọc tạo nên ống dẫn tinh (ductus deferens), có thành dày. Và đoạn cuối của ống đổ vào niệu đạo tiền liệt tạo thành ống phóng tinh (ductus ejaculatorius). Phần cuối của ống dẫn tinh nảy ra một mầm biểu mô phát triển thành túi tinh (vesicula seminalis).

* [Ngoài các ống trung thận ngang đã biến thành các tiểu quản xuất, còn một vài ống trung thận ngang khác ở ngoài diện tiếp xúc với tinh hoàn có thể còn tồn tại dưới dạng những di tích phôi thai, tạo nên các tiểu quản lạc (ductuli aberrantes) trên và dưới, dính vào đầu và đuôi mào tinh, và cơ quan cận tinh hoàn (paradidymis), ở phía trên đầu tinh hoàn].

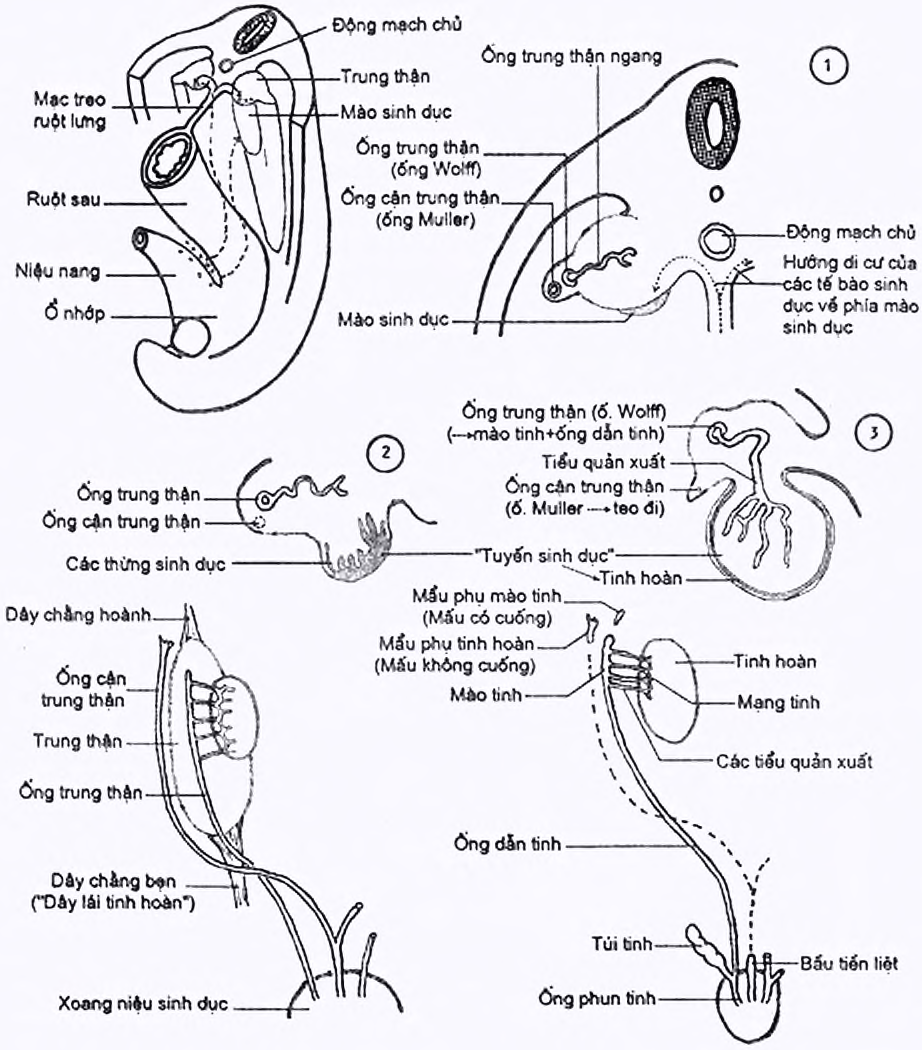

Hình 23.10. Sự hình thành các cơ quan sinh dục trong ở nam
(theo Nguyễn Hữu. Trịnh Văn Minh vẽ lại)

1. Sự di cư của các tế bào sinh dục (gonocytes) qua mạc treo ruột lưng tới vùng thắt lưng.
2. Sự hình thành các cơ quan sinh dục trong ở giai đoạn trung tính, (chưa biệt hoá giới tính).
3. Sự bắt đầu biệt hoá, nam tính hoá.

(Mỗi giai đoạn phát triển được giới thiệu bằng 1 sơ đồ và 1 thiết đồ cắt ngang tương ứng).

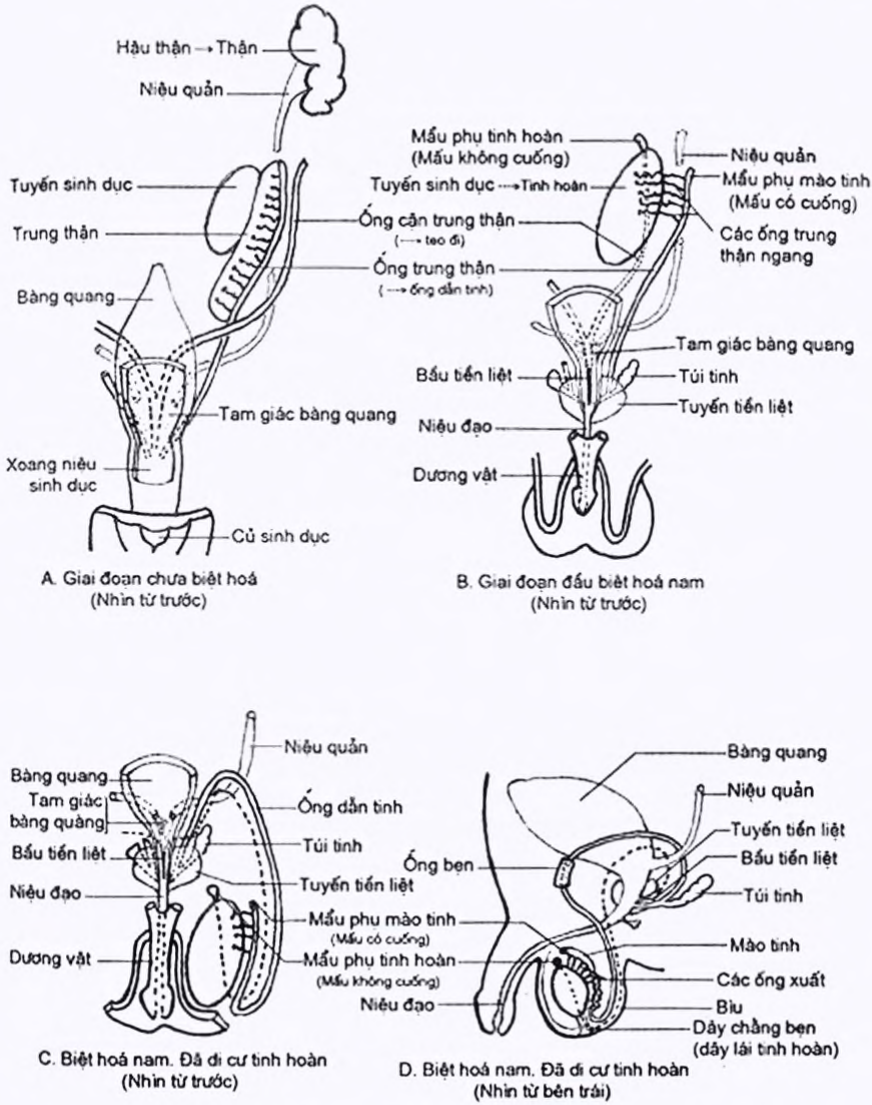

Hình 23.11. Sự phát triển các cơ quan sinh dục trong và ngoài ở nam (tiếp)
(theo Nguyễn Hữu. Trịnh Văn Minh vẽ lại).

A. Giai đoạn chưa biệt hoá. B, C, D: Các giai đoạn đã biệt hoá nam.

– Phần dưới bàng quang của xoang niệu sinh dục tạo nên các đoạn niệu đạo (trước tiền liệt, tiền liệt, màng và xốp) đã được mô tả ở phần phôi thai tiết niệu. Tuyến tiền liệt phát sinh từ đoạn niệu đạo tiền liệt, và tuyến hành niệu đạo từ

– Các ống cận trung thận: ở nam sẽ thoái hoá và biến đi, chỉ để lại hai di tích nhỏ ở phần đầu và cuối của nó là *mẩu phụ tinh hoàn* (appendix testis), bám vào cực trên tinh hoàn, và bầu tiền liệt (utriculus prostaticus) tương đương với âm đạo của nữ giới.

2.3. Sự phát triển của các cơ quan sinh dục ngoài nam (Hình 23.11)

Sự phát triển của các cơ quan sinh dục ngoài nam chịu ảnh hưởng của các nội tiết tố nam (androgens) do tinh hoàn của phôi tiết ra. Vào tuần thứ 7, củ sinh dục phát triển mạnh dài ra thành dương vật (penis), đầu tận phình ra thành quy đầu (glans). Sự kéo dài của dương vật kéo theo các nếp dương vật ra phía trước tạo thành hai thành bên của một rãnh niệu đạo.

Vào cuối tháng thứ 3, các nếp sinh dục khép kín lại ở trên lá niệu đạo (urethral plate) để tạo nên niệu đạo dương vật, mở ra ở đầu tận dương vật bởi lỗ ngoài niệu đạo.

Hai gờ sinh dục di chuyển về phía sau, tạo nên hai nửa của bìu.

2.4. Sự di cư của tinh hoàn (Hình 23.11, 23.12)

Tinh hoàn phát sinh từ rất cao ở sát thành lưng của phôi. Cuối tháng thứ 2, tinh hoàn ngày càng biệt hoá tách rời khỏi trung thận. Mạc treo niệu sinh dục trở thành mạc treo trung thận. Đến khi trung thận thoái hoá, thì phần trên trở thành *dây chằng hoành*, dính vào cực trên của tuyến sinh dục; và phần dưới trở thành *dây chằng bẹn* dính vào cực dưới:

Vậy cuối cùng *dây chằng bẹn* hay *dây lái tinh hoàn* (gubernaculum testis) đã được tạo nên bởi phần còn lại của mạc treo niệu sinh dục, gồm những thớ sợi đi từ cực dưới tinh hoàn tới gờ bìu.

* ["Gubernaculum" tiếng Latin có nghĩa là tay lái ("a helm" tiếng Anh). Người ta gọi thế vì cho rằng dây chằng đó có vai trò hướng dẫn trong việc di chuyển xuống bìu của tinh hoàn].

Vào tháng thứ 2 của sự phát triển, thân phôi tăng trưởng rất nhanh. Dây lái tinh hoàn không dài ra một cách tương ứng, vẫn giữ tinh hoàn ở vị trí gần bìu, nên cho kết quả tương đối như tinh hoàn di chuyển xuống thấp dần so với vị trí ban đầu của nó ở thành sau cơ thể.

Vào tháng thứ 5 tinh hoàn nằm gần vùng bẹn, sau phúc mạc. Tháng thứ 6, tinh hoàn nằm ở lỗ sâu ống bẹn, và đi qua ống đó vào tháng thứ 7, để đến vị trí vĩnh viễn vào tháng thứ 8.

* [Tuy nhiên thời gian di chuyển của tinh hoàn cũng có thể ít nhiều thay đổi tuỳ theo cá thể. Thời gian nêu trên là theo tài liệu của Đỗ Kính, 2001. Còn theo tài liệu của Stanley H. Kaplan,1987, thì tinh hoàn bắt đầu vào ống bẹn ở tháng thứ 7 và tới bìu vào lúc thai ra đời].

Trong quá trình di chuyển ở trong ổ bụng, tinh hoàn đều nằm sau phúc mạc. Đến khi bắt đầu chui qua ống bẹn thì nó kéo theo phúc mạc bao quanh nó tạo nên *mỏm bao tinh hoàn*, được gọi tắt là *mỏm bao* (processus vaginalis).

Phần phúc mạc bọc lấy tinh hoàn ở trong bìu được gọi là *bao tinh hoàn* hay *áo bao tinh hoàn* (tunica vaginalis testis). Còn *mỏm bao* sau này sẽ bít lại, và bị xơ hoá thành một dây chằng, gọi là *di tích mỏm bao tinh hoàn* (vestigium processus vaginalis).

* ["*Mỏm bao tinh hoàn*" trước đây DTGP Pháp cũ còn gọi là "*ống phúc tinh mạc*", vì là một ống phúc mạc chui qua ống bẹn và nối phúc mạc ổ bụng với tinh mạc bao quanh tinh hoàn. Do đó "*di tích mỏm bao tinh hoàn*" trước đây cũng được DTGP Pháp cũ gọi là *dây chằng phúc tinh mạc*].

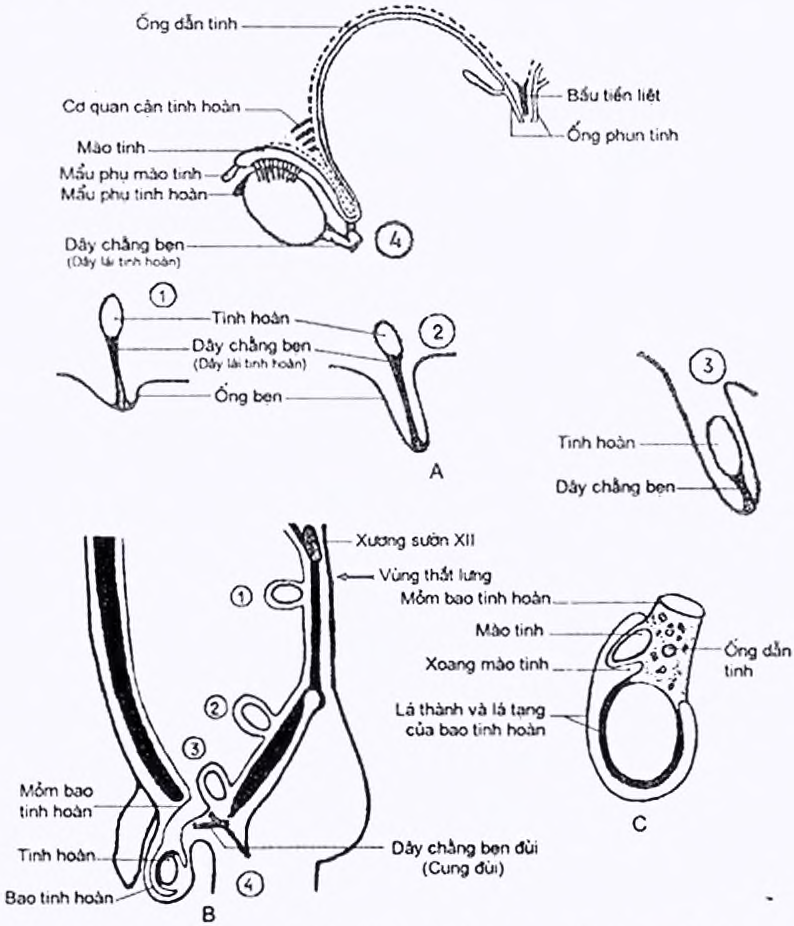

Hình 23.12. Sự di cư của tinh hoàn (từ vùng thắt lưng qua ống bẹn, xuống bìu), và sự hình thành của bao tinh hoàn (theo Nguyễn Hữu)

A. Các giai đoạn di cư (1, 2, 3, 4) và dây chằng bẹn (dây lái tinh hoàn).

B. Thiết đồ đứng dọc qua ổ bụng: Các vị trí di chuyển (1.2.3.4) và liên quan với phúc mạc.

C. Thiết đồ đứng ngang giới thiệu liên quan với bao tinh hoàn ở giai đoạn trưởng thành.

2.5. Các dị tật bẩm sinh do phát triển bất thường ở nam

Ở đây chúng tôi chỉ xin nêu một số dị dạng quan trọng thường gặp:

– *Tinh hoàn lạc chỗ* (ectopia testis): do tinh hoàn bị dừng lại ở một điểm bất kỳ trên đường di chuyển của nó. Hiện tượng tinh hoàn không xuống tới bìu còn gọi là "tinh hoàn ẩn" (cryptorchidism), có thể xảy ra ở một bên hay cả hai bên.

– *Thoát vị bẹn bẩm sinh*: là do còn lại mỏm bao tinh hoàn.

– *Lỗ đái thấp* hay *lỗ đái lệch dưới* (hypospadias): là lỗ đái mở ra ở mặt dưới quy đầu, mặt dưới thân dương vật hay mặt dưới bìu. Trong trường hợp này dương vật thường teo và cong xuống dưới.

– *Lỗ đái lệch trên* (epispadias): hiếm gặp, lỗ đái mở ra ở mặt trên dương vật.

Một số dị dạng khác liên quan đến giới tính của cả hai giới như:

– *Không phát triển tuyến sinh dục đơn thuần* (pure gonadal agenesis): Các tế bào mầm sinh dục nguyên thuỷ không hình thành hoặc không di cư, do đó tuyến sinh dục không phát triển. Hệ thống ống và các cơ quan sinh dục ngoài biệt hoá theo nữ tính cho đến khi sinh.

– *Lưỡng tính thật* hay *ái nam ái nữ thực* (true hermaphrodites), có một tinh hoàn, một buồng trứng, và các cơ quan sinh dục ngoài của cả 2 giới. Hiếm gặp.

– *Lưỡng tính giả* (pseudo hermaphrodites): tuyến sinh dục và kiểu hình nhân (karyotype) của một giới, các đặc tính sinh dục phụ của một giới khác. Có hai kiểu lưỡng tính giả:

+ *Lưỡng tính giả nam* (male pseudohermaphrodites): có tinh hoàn, song nội tiết tố nam không đủ hoặc sản sinh muộn sau khi sự cảm ứng mô của các cấu trúc sinh dục đã hình thành. Bệnh nhân bị mất cảm ứng đó chịu hậu quả là hội chứng nữ tính hoá tinh hoàn, đặc trưng bởi các cơ quan sinh dục ngoài của nữ, nhưng hệ thống ống dẫn của nam.

+ *Lưỡng tính giả nữ* (female pseudohermaphrodites): có buồng trứng, song sản sinh quá nhiều steroids do quá sản thượng thận vỏ lúc phôi thai, gây nên hội chứng sinh dục thượng thận (adreno genital syndrom) với nam tính hoá các cơ quan sinh dục ngoài.

3. SỰ PHÁT TRIỂN CỦA CÁC CƠ QUAN SINH DỤC NỮ

3.1. Sự phát triển của buồng trứng

Buồng trứng bắt đầu biệt hoá vào cuối tuần thứ 8 của phôi, nghĩa là muộn hơn tinh hoàn.

Các thừng sinh dục nguyên thuỷ bị chia cắt thành những đám tế bào mầm nguyên thuỷ, do sự tăng sinh của trung mô, tạo nên phần tuỷ buồng trứng (ovarian medulla). Trong khi biểu bì ở bề mặt tăng sinh lần thứ 2 để tạo nên các thừng sinh dục thứ phát còn gọi là những thừng sinh dục vỏ (cortical cords), chứa các tế bào sinh dục nguyên thuỷ đã di cư tới đó. Vào tháng thứ 4, các thừng này

chia cắt thành những đám tế bào bao quanh một hay nhiều tế bào mầm nguyên thuỷ. Các tế bào mầm biệt hoá thành các *nguyên noãn bào* (oogonia). Và các nguyên bào noãn lại phân chia gián phân tích cực ở trong vỏ buồng trứng để tạo nên các *noãn bào nguyên thuỷ* (primary oocytes). Các noãn bào nguyên thuỷ được bao quanh bởi một lớp đơn tế bào biểu mô, biệt hoá thành những *tế bào nang* (follicular cells); noãn bào nguyên thuỷ và các tế bào nang bao quanh nó tạo nên một *nang trứng nguyên thuỷ* (primordial follicle).

Cũng như ở tinh hoàn, các thừng sinh dục bị tách khỏi biểu mô khoang cơ thể phủ mầm tuyến sinh dục, do trung mô xen vào giữa, tạo ra màng trắng. Song ở buồng trứng màng trắng kém rõ nét hơn; biểu mô khoang cơ thể phủ màng tuyến sinh dục tồn tại suốt đời và trở thành biểu mô buồng trứng.

3.2. Sự phát triển của các ống sinh dục nữ

Trái với nam, ở nữ các ống cận trung thận phát triển mạnh tạo nên các đường sinh dục chính (vòi tử cung, tử cung và âm đạo); còn các ống trung thận thoái hoá, teo biến gần hoàn toàn, chỉ còn lại vài di tích không có tác dụng chức năng gì.

3.2.1. Các ống trung thận thoái hoá, chỉ còn để lại các di tích như sau (Hình 23.13)

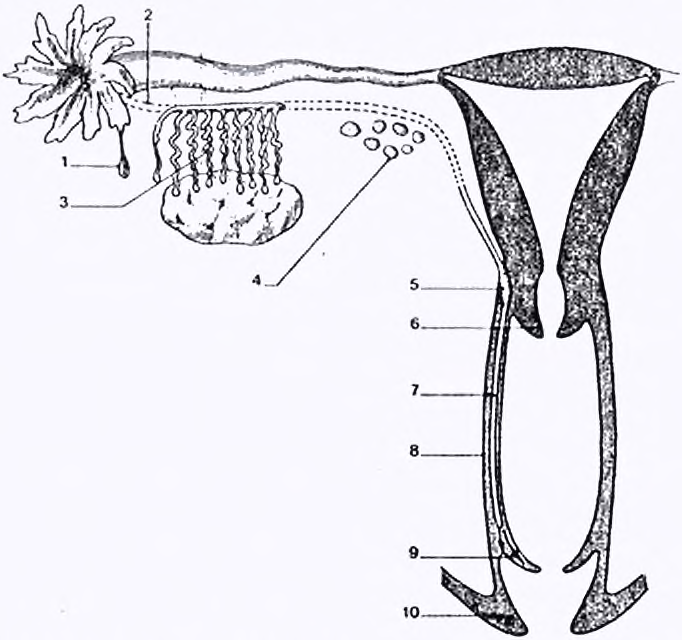

Hình 23.13. Các di tích bào thai của ống trung thận ở nữ (theo P. Kamina)

1. Mẩu phụ loa vòi trứng; 2. Phần ống trung thận trên buồng trứng đã tiêu biến; 3. Vật trên buồng trứng; 4. Vật cạnh buồng trứng; 5. Chỗ giãn hình bóng; 6. Cổ tử cung; 7. Di tích của phần dưới ống trung thận dọc: ống dẫn cạnh âm đạo, hay ống Gartner (ductus deferens paravaginalis, canal de Gartner); 8. Thành âm đạo; 9. Màng trinh; 10. Môi bé.

– Đoạn ống trung thận dọc ở phía trên buồng trứng tiêu biến, chỉ còn lại một di tích rất nhỏ như một giọt nước dính ở loa vòi tử cung, gọi là "mẩu phụ loa vòi tử cung", hay "mẩu phụ hình bọng" (appendix vesiculosa), trước đây còn gọi là "*thuỷ bào có cuống*".

– Đoạn ống trung thận dọc và ngang ở cạnh buồng trứng biến thành *vật trên buồng trứng* (epophooron), nằm ở giữa buồng trứng và vòi tử cung.

– Đoạn ống trung thận dọc ở ngay dưới buồng trứng biến thành *vật cạnh buồng trứng* (paroophoron), nằm ở giữa buồng trứng và tử cung.

– Đoạn ống trung thận dọc từ dưới trung thận đến mầm niệu quản thoái hoá và biến đi hoàn toàn trong tháng thứ tư. Song đôi khi nó chỉ thoái hoá một phần và để lại trên đường đi của nó những di tích có thể trở thành những u nang ở thành tử cung và âm đạo.

3.2.2. Các ống cận trung thận, mỗi ống gồm 3 đoạn, phát triển như sau (Hình 23.14)

– Đoạn trên ống cận trung thận, đứng thẳng, sẽ tạo nên đoạn trên của vòi tử cung, mở vào ổ bụng bởi "*loa vòi*".

– Đoạn giữa ống cận trung thận, hướng chếch, bắt chéo dây chằng bẹn, sẽ tạo nên đoạn dưới của vòi tử cung.

– Đoạn cuối ống cận trung thận, đứng thẳng, sát nhập với bên đối diện tạo nên "*ống tử cung âm đạo*", sau sẽ biệt hoá thành tử cung và phần trên âm đạo.

+ Phần trên ống tử cung âm đạo: vách ngăn giữa hai ống cận trung thận bị tiêu đi, sẽ tạo thành *thân và eo tử cung*. Lòng thân tử cung phát triển rộng vào tháng thứ 3, cùng với sự sát nhập của các sừng tử cung.

+ Phần dưới ống tử cung âm đạo: góp phần tạo nên một "*tấm hay lá âm đạo*" ("plaque ou lame vaginale", theo tiếng Pháp, "vaginal plate", tiếng Anh).

Tấm âm đạo lúc đầu còn là một khối tế bào đặc kín, rồi sau mới xuất hiện lòng ống, do sự tiêu đi của các tế bào ở phần lõi. Phần trên của tấm âm đạo sẽ tạo nên một phần cổ tử cung; và phần dưới của nó sẽ tạo nên phần trên của âm đạo. Sự tiêu đi của biểu mô vây quanh cổ tử cung, sẽ tạo nên một "*vòm âm đạo*" ở xung quanh cổ tử cung. (Đỗ Kính, Phôi thai học người, 2001).

3.2.3. Sự hình thành phức hợp của âm đạo (từ xoang niệu sinh dục và ống tử cung âm đạo) (Hình 23.15, 23.16)

Thoạt tiên ống tử cung âm đạo tận cùng bằng một đáy kín, lồi vào thành sau của xoang niệu sinh dục tạo thành *hành xoang âm đạo*, (hay *củ xoang*, hoặc *củ Muller* của một số tác giả). Biểu mô của thành sau xoang niệu sinh dục và của đầu tận ống tử cung âm đạo ở chỗ tiếp giáp đó cùng phát triển dày lên thành "*tấm hay lá âm đạo*". Vậy "tấm hay lá âm đạo" được tạo nên do sự tăng sinh tế bào của cả hai cấu trúc. Sau đó, khối tế bào biểu mô hình trụ đó mới biến thành một ống "*âm đạo*", do sự tiêu huỷ các tế bào ở trong lòng ống).

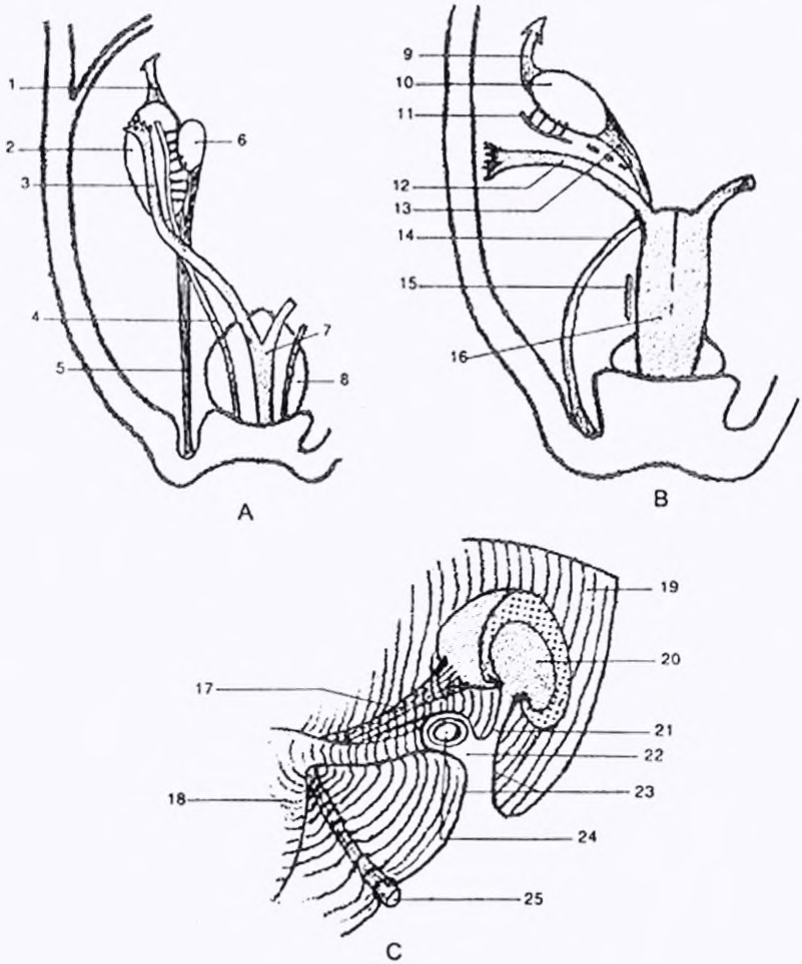

Hình 23.14. Sự phát triển của các cơ quan sinh dục nữ. Sự hình thành các ống sinh dục và các dây chằng (theo Nguyễn Hữu; Trịnh Văn Minh trích và vẽ lại)

A. Giai đoạn chưa biệt hoá. B. Giai đoạn đã biệt hoá nữ (thoái triển các ống trung thận, và phát triển các ống cận trung thận). C. Sự di cư của vòi tử cung và buồng trứng, kéo theo phúc mạc, tạo thành dây chằng rộng (cắt đứng ngang).

1. Dây chằng hoành; 2. Trung thận; 3. Ống cận trung thận; 4. Ống trung thận; 5. Dây chằng bẹn; 6. Tuyến sinh dục; 7. Đoạn sát nhập của các ống cận trung thận; 8. Xoang niệu sinh dục; 9. Dây chằng hoành; 10. Buồng trứng; 11. Vật trên buồng trứng; 12. Vòi tử cung; 13. Dây chằng riêng buồng trứng; 14. Dây chằng tròn; 15. Ống Gartner; 16. Ống tử cung âm đạo; 17. Dây chằng riêng buồng trứng; 18. Tử cung; 19. Phúc mạc thành; 20. Buồng trứng; 21. Mạc treo buồng trứng; 22. Mạc treo vòi tử cung; 23. Dây chằng rộng; 24. Vòi tử cung; 25. Dây chằng tròn.

Sự tiêu huỷ tế bào tiến dần từ trên xuống dưới, và để sót lại một màng mỏng ở đáy gọi là "*màng trinh*", ngăn cách âm đạo với đoạn chậu của xoang niệu đạo sinh dục. Màng được cấu tạo bởi một màng liên kết, bao phủ ở cả 2 mặt bởi biểu mô của đoạn chậu xoang niệu sinh dục (có nguồn gốc nội bì). Về sau màng trinh sẽ có lỗ thủng và đoạn chậu của xoang niệu sinh dục nằm dưới màng trinh sẽ tạo ra tiền đình âm hộ.

Như vậy, biểu mô âm đạo có 2 nguồn gốc: một phần từ trung bì (của phần tận ống tử cung âm đạo) và một phần từ nội bì (của thành sau xoang niệu sinh dục). Thực ra rất khó phân biệt ranh giới rõ rệt giữa 2 nguồn cấu tạo.

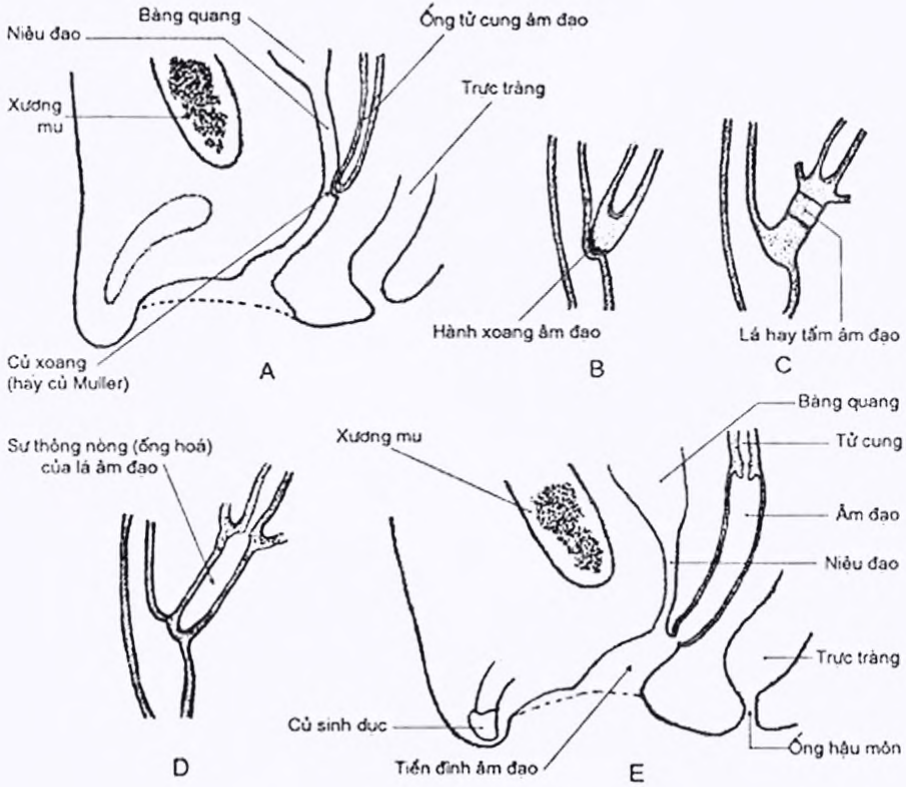

Hình 23.15. Các giai đoạn hình thành phức hợp của âm đạo
(theo Nguyễn Hữu; Trịnh Văn Minh trích và vẽ lại)

A, B. Tận cùng của ống tử cung âm đạo bởi *củ Muller* (*củ xoang* hay *hành xoang âm đạo*) ở thành sau xoang niệu sinh dục.

C. Hình thành "*lá*" hay "*tấm âm đạo*" do tăng sinh của cả hai nguồn biểu mô.

D. Tiêu huỷ các tế bào lõi và ống hoá lá âm đạo

E. Hình thành âm đạo.

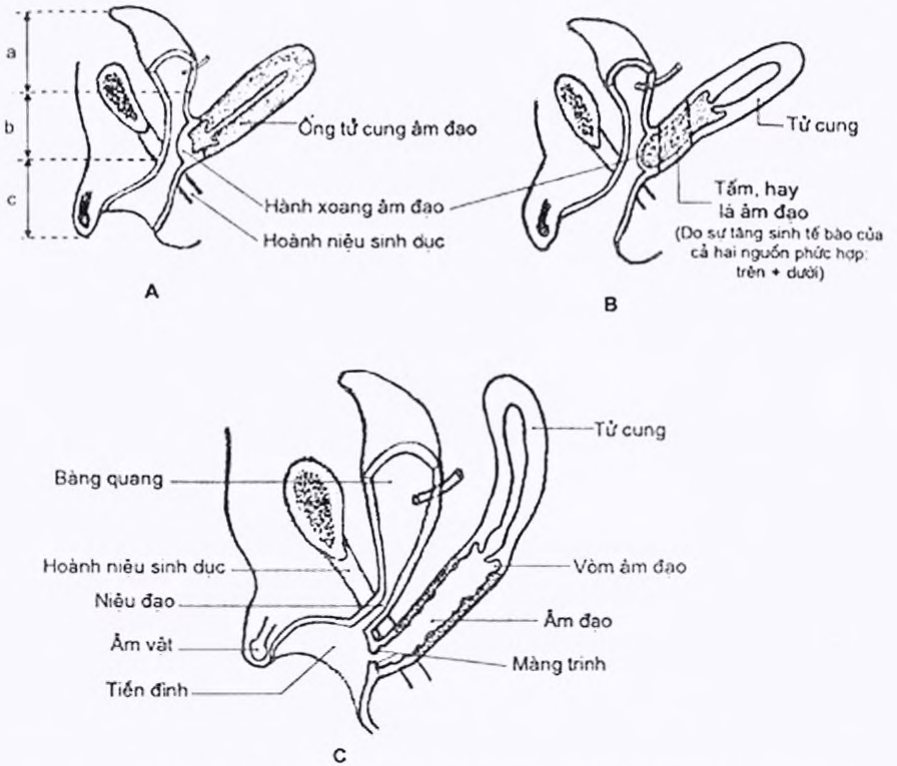

Hình 23.16. Phát triển phôi thai của tử cung và âm đạo (tiếp theo)
Sau khi sát nhập phần cuối 2 ống trung thận và hình thành ống tử cung âm đạo vào tuần thứ 9
(theo Nguyễn Hữu, Trịnh Văn Minh trích và vẽ lại)

A. Sự hình thành của mầm tử cung và phần trên âm đạo (từ ống tử cung âm đạo), và của hành xoang âm đạo (từ thành sau xoang niệu sinh dục, sẽ phát triển cho phần dưới âm đạo).

B. Sự hình thành của "tấm" hay "lá âm đạo" (nguyên ủy không rõ ràng, từ cả hai nguồn) ở giữa hai phần kể trên.

C. Sự ống hoá âm đạo, do tiêu huỷ các tế bào lõi của tấm âm đạo, và sự tồn dư của màng trinh.

a: Đoạn bàng quang niệu đạo (pars vesicourethral); b. Đoạn chậu (pars pelvina) và c: Đoạn sinh dục (pars phallica) của xoang niệu sinh dục.

* [Mô tả tổng hợp nêu trên chủ yếu là dựa theo Nguyễn Hữu. Còn các sách và tài liệu tham khảo khác đã mô tả khá khác nhau –(về tỷ lệ giữa 2 nguồn cấu tạo, về tên gọi, số lượng, và nguồn gốc cấu tạo của "củ Muller" hay "hành xoang âm đạo"); Chúng tôi xin trích dẫn dưới đây một số tác giả để độc giả tham khảo:

– Theo Đỗ Kính (Phôi thai học người, NXBYHHN, 2001): "... biểu mô 4/5 trên của âm đạo phát sinh từ ***củ Muller*** *thuộc ống tử cung âm đạo*, còn biểu mô 1/5 dưới từ xoang niệu sinh dục".

– Theo Stanley H. Kaplan (Histology Embryology notes, 1987, tài liệu đào tạo lại của Mỹ): "1/3 trên âm đạo là do ống tử cung âm đạo; 2/3 dưới âm đạo xuất phát từ *2 chỗ lõi lõm của*

*thành sau xoang niệu sinh dục, gọi là các "**hành xoang âm đạo**"* (the sino vaginal bulbs). Các tế bào của hành xoang âm đạo tăng sinh để tạo nên *tấm âm đạo* (vaginal plate), lan tỏa từ xung quanh đầu tận của ống tử cung âm đạo. Tấm âm đạo biến thành ống (ống hoá) vào tháng thứ 5, song lòng ống âm đạo vẫn còn ngăn cách với xoang niệu sinh dục bởi một mô mỏng là màng trinh, xuất phát từ tấm âm đạo và xoang niệu sinh dục". Có 2 "hành xoang âm đạo" tương ứng với 2 ống cận trung thận; cho phép giải thích dị tật bẩm sinh do thiếu sát nhập của hai yếu tố đó ở 2 bên, sinh ra 2 tử cung hoặc 2 âm đạo".

– Còn R.G. Harisson (A Text book of Human Embryology, Blackwell Scientific Public., Oxford, 1963, tr.171) không nói tới *"lá hay tấm âm đạo"* song lại viết: "Sự tăng sinh từ *đoạn chậu của xoang niệu sinh dục* tiến lên trên để tạo nên biểu mô lát toàn bộ âm đạo (Bulmer, 1957)".

Sự khác nhau nêu trên, về tỷ lệ giữa 2 nguồn cấu tạo, về tên gọi và định nghĩa cấu tạo của cùng một cấu trúc giải phẫu (*"củ Muller"* của Đỗ Kính thuộc ống tử cung âm đạo, và *"hành xoang âm đạo"* kép (2 hành) của Kaplan thuộc thành sau xoang niệu sinh dục), không khỏi gây khó khăn và nhầm lẫn cho người đọc.

– Theo Nguyễn Hữu (Hình 23.15, 23.16), chúng tôi muốn nhấn mạnh: *"củ Muller"* và *"hành xoang âm đạo"* chỉ là 2 tên gọi ít nhiều lẫn lộn về thành phần cấu tạo của cùng một cấu trúc là phần lồi lên ở thành sau xoang niệu sinh dục, do đầu tận ống tử cung âm đạo ấn vào. Bình thường chỉ có một củ hay hành xoang (trừ trường hợp dị dạng bẩm sinh thiếu sát nhập 2 ống cận trung thận). Còn *"lá hay tấm âm đạo"* là một cấu trúc có nguồn gốc phức hợp, do sự tăng sinh tế bào của cả 2 nguồn cấu trúc giáp nhau đó, (mà không phải chỉ của riêng *"củ Muller thuộc ống tử cung âm đạo"* của Đỗ Kính hay *"hành xoang âm đạo thuộc thành sau xoang niệu sinh dục"* của Stanley H. Kaplan)].

Cuối cùng, sự phát triển của các ống sinh dục nữ có thể ***tóm tắt*** như sau:

- Vòi tử cung là do phần tự do (đoạn đầu và đoạn giữa) của các *ống cận trung thận* tạo nên.

- Tử cung và phần trên âm đạo là do *ống tử cung âm đạo*, hợp bởi sự chập lại của đoạn cuối 2 ống cận trung thận, tạo thành.

- Còn phần dưới âm đạo là do sự tăng sinh của các tế bào ở thành sau *xoang niệu sinh dục* tạo thành.

- Cái gọi là *"lá âm đạo"* thực chất là một khối biểu mô đặc kín xuất phát phức hợp từ cả 2 nguồn: từ phần dưới ống tử cung âm đạo, và từ thành sau xoang niệu sinh dục. Sau mới biến thành ống, do tiêu huỷ dần các tế bào lõi từ trên xuống dưới, để sót lại một di tích dưới cùng gọi là *màng trinh*.

(Phần trên của "tấm âm đạo", bắt nguồn từ ống tử cung âm đạo, cho cổ tử cung và phần trên âm đạo; phần dưới của nó, bắt nguồn từ thành sau xoang niệu sinh dục, cho phần dưới âm đạo. Khó xác định tỷ lệ ranh giới rõ rệt giữa hai phần).

3.3. Sự phát triển của các cơ quan sinh dục ngoài ở nữ

Phát triển dưới ảnh hưởng của các nội tiết tố nữ oestrogens sinh ra bởi rau thai và người mẹ:

– *Củ sinh dục* phát triển nhẹ tạo nên *âm vật* (clitoris)

– *Các nếp sinh dục* không sát nhập với nhau như ở nam giới, biệt hoá thành *môi nhỏ* (labia minora) ở hai bên tiền đình âm đạo.

– *Các gờ sinh dục* phát triển mạnh hơn tạo ra các *môi lớn* (labia majora).

– *Tiền đình âm đạo* nằm dưới màng trinh là do đoạn chậu và đoạn sinh dục của xoang niệu sinh dục tạo thành (Hình 23.16c).

– Lỗ niệu đạo đổ vào đó ở phía sau âm vật.

(Đoạn sinh dục của xoang niệu sinh dục ở dưới âm vật hầu như không đáng kể ở nữ. Và niệu đạo nữ hầu như phát sinh toàn bộ từ đoạn bàng quang niệu đạo của xoang).

3.4. Sự di cư của buồng trứng và các dây chằng, mạc treo (Hình 23.14.)

– *Ở giai đoạn trung tính*: cả khối mầm tuyến sinh dục và trung thận được treo vào thành sau khoang cơ thể bởi mạc treo niệu sinh dục. Mào sinh dục lại được treo vào trung thận bởi mạc treo sinh dục (Hình 23.10).

– Mạc treo niệu sinh dục sau trở thành mạc treo trung thận. Đến khi trung thận thoái hoá, thì nó sẽ dính trực tiếp vào 2 cực của tuyến sinh dục, và trở thành dây chằng hoành, và dây chằng bẹn.

– *Khi các ống cận trung thận* di xuống dưới và vào trong để *sát nhập với nhau thành ống tử cung âm đạo*, nếp biểu mô (phúc mạc) của khoang cơ thể và các mạc treo niệu sinh dục cũng bị kéo theo về phía đường giữa. Nếp biểu mô khoang cơ thể bị kéo theo phủ ở trên toàn khối, đi từ 2 bên tử cung tới thành bên chậu hông tạo nên dây chằng rộng tử cung, treo tử cung vào 2 bên thành chậu (Hình 23.14 C).

– Lúc đầu *vòi tử cung* (tạo bởi đoạn trên của ống cận trung thận) gần như thẳng đứng. Về sau do sự phát triển của tử cung đẩy đầu trong của nó lên trên, làm cho nó trở thành nằm ngang. Do đó buồng trứng lúc đầu nằm ở phía trên, về sau nằm ở phía sau vòi tử cung. Các mạc treo và dây chằng cũng bị kéo theo:

– Dây chằng hoành dính trực tiếp vào cực trên buồng trứng khi trung thận thoái hoá, trở thành *dây chằng thắt lưng buồng trứng*.

– *Dây chằng bẹn* dính vào cực dưới buồng trứng, chằng nó vào gờ sinh dục (hay môi lớn) được gọi là *dây lái* (gubernaculum) buồng trứng.

Khi vòi tử cung trở thành nằm ngang và gấp góc với bờ trên tử cung thì dây lái này cũng gấp góc theo và dính vào góc tử cung vòi: Đoạn nối buồng trứng với tử cung trở thành *dây chằng riêng buồng trứng*, đoạn đi từ tử cung qua ống bẹn đến môi lớn (do gờ sinh dục tạo thành) sẽ trở thành *dây chằng tròn tử cung*. Dây chằng tròn đội phúc mạc lên tạo thành cánh trước của dây chằng rộng.

– Buồng trứng được treo vào mặt sau dây chằng rộng bởi *mạc treo buồng trứng*; (mạc treo này tạo thành cánh sau của dây chằng rộng).

– Còn vòi tử cung nối với phần còn lại ở dưới bởi mạc treo vòi trứng, tạo thành cánh trên của dây chằng rộng.

3.5. Các dị tật bẩm sinh do phát triển bất thường ở nữ

Có nhiều loại dị tật, ở đây chỉ xin kể những dạng chính.

3.5.1. Những dị tật của tử cung, âm đạo có thể là:

– Do *thiếu sát nhập các ống cận trung thận*, gây nhiều mức phân đôi ống tử cung âm đạo khác nhau: *tử cung đôi* (uterus didelphe) có thể kèm theo âm đạo đôi, hoặc âm đạo đơn; *tử cung 2 sừng* (uterus bicorne) cũng có thể 2 sừng 1 cổ (uterus bicorne unicervical) hay 2 sừng 2 cổ (uterus bicorne bicervical).

– Do *không tiêu vách ngăn* 2 ống cận trung thận sau khi sát nhập: tử cung hình thái bên ngoài vẫn có vẻ bình thường nhưng bên trong lại có hai buồng (uterus biloculaire); có thể là *tử cung 2 buồng 2 âm đạo* hay *1 âm đạo, 2 buồng toàn bộ* (uterus biloculaire total), hay *2 buồng 1 phần ở thân* hoặc ở cổ (uterus biloculaire corporeal ou cervical), do còn lại 1 phần vách ngăn ở đáy, hoặc ở cổ.

– Do thiếu phát triển một ống cận trung thận: gây nên *tử cung một sừng* (uterus unicorne), có thể là một sừng thực, do không phát triển hoàn toàn một bên, hay tử cung một sừng với một vòi tử cung thô sơ.

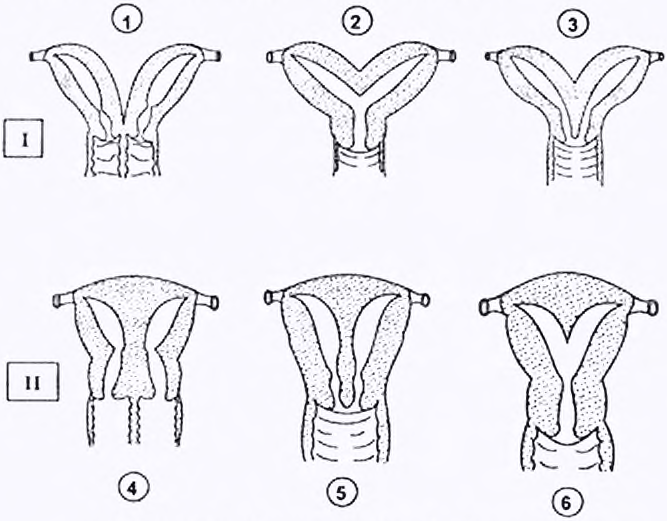

Hình 23.17. Một số dị tật bẩm sinh của tử cung – âm đạo
(theo GS. Nguyễn Hữu. BS. Nguyễn Đức Nghĩa vẽ lại)

I). *Do thiếu sát nhập các ống cận trung thận* =>: 1. Tử cung đôi (uterus didelphe); 2. *Tử cung hai sừng một cổ* (uterus bicorne unicervical); 3. *Tử cung 2 sừng 2 cổ* (uterus bicorne bicervical);

II). *Do không tiêu vách ngăn* => tử cung 2 buồng (uterus biloculaire) hay tử cung có vách: 4. *Tử cung hai buồng hai âm đạo*; 5. *Tử cung hai buồng toàn bộ* (uterus biloculaire total) *một âm đạo*; 6. *Tử cung hai buồng ở phần thân* (uterus biloculaire corporeal).

– Do *thiếu phát triển ống tử cung âm đạo* (atresie du canal utero vaginal): có thể không phát triển hoàn toàn hoặc một phần các ống cận trung thận, và hành xoang âm đạo, gây nên không phát triển hoặc thu hẹp tử cung hay âm đạo, tịt cổ tử cung hoặc tịt âm đạo (do "lá biểu mô âm đạo" không thông nòng, hoặc chỉ bị tịt

ở đoạn trên). Trong hội chứng Rokitansky–Kuster–Hauser, tử cung chỉ là 2 khối nhỏ đại diện cho 2 sừng tử cung sơ khai, và âm đạo ít nhiều bị bịt kín.

– *Do còn lại di tích của ống trung thận dọc,* gây nên *u nang thành tử cung* hay *thành âm đạo*, gọi là u nang Wolff.

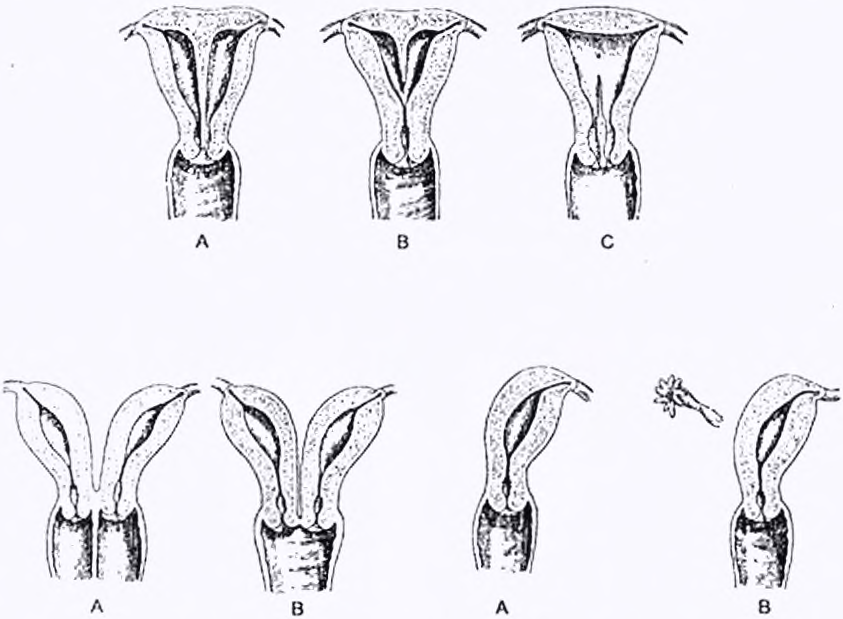

Hình 23.18. Một số dị tật bẩm sinh khác của tử cung – âm đạo (theo P. Kamina)

I. Do thiếu tiêu vách ngăn → *tử cung có vách*: A. Vách ngăn hoàn toàn; B. Vách ngăn một phần từ đáy; C. vách ngăn một phần từ cổ.

II. Do thiếu sát nhập các ống cận trung thận → *tử cung đôi:* A. Tử cung đôi, âm đạo đôi; B. Tử cung đôi, âm đạo đơn.

III. Do thiếu phát triển một ống cận trung thận → *tử cung một sừng:* A. Tử cung một sừng thật; B. Tử cung một sừng, với một vòi thô sơ.

3.5.2. Những dị tật của buồng trứng

– *Thiểu sản buồng trứng* (ovarian hypoplasia): ở bệnh nhân bị hội chứng Turner (XO). Các tế bào mầm nguyên thuỷ di cư về một tuyến sinh dục không biệt hoá, song các nang nguyên thuỷ không phát triển. Các tế bào mầm có thể thoái hoá. Các tuyến sinh dục không sản sinh ra nội tiết tố sau khi sinh. Và các đặc tính giới tính vẫn mãi mãi ở trạng thái trẻ con.

3.5.3. Dị tật chung cho cả 2 giới: Đã kể ở phần dị tật của nam.

24. CƠ QUAN TIẾT NIỆU

(Organa urinaria)

THẬN, NIỆU QUẢN. TUYẾN THƯỢNG THẬN

Các cơ quan tiết niệu gồm có: 2 thận (renes) bài tiết nước tiểu; 2 niệu quản (ureters) dẫn nước tiểu từ thận đến bàng quang; bàng quang (vesica urinaria) là túi tích chứa nước tiểu tạm thời, trước khi tống ra ngoài; niệu đạo (urethra) là ống tháo nước tiểu từ bàng quang ra ngoài. Niệu đạo ở nữ chỉ là một ống dẫn nước tiểu đơn thuần, còn ở nam thì kiêm cả 2 nhiệm vụ tiết niệu và sinh dục. Nhiệm vụ sau lại là quan trọng, không thể thiếu khi mô tả các cơ quan sinh dục.

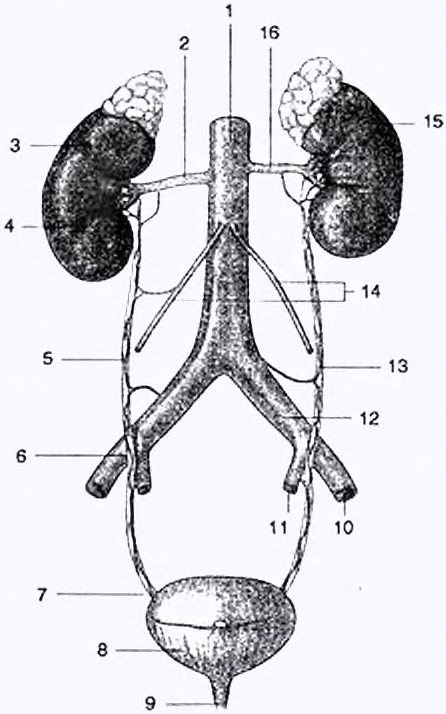

Hình 24.1. Sơ đồ hệ tiết niệu (theo Gray's Anatomy for students, 2005)

1. ĐM chủ bụng; 2. ĐM thận phải; 3. Thận phải; 4. Điểm thắt hẹp 1 ở chỗ nối bể thận – niệu quản; 5. Niệu quản phải; 6. Điểm thắt hẹp 2 ở lỗ vào chậu hông; 7. Điểm thắt hẹp 3 ở chỗ vào bàng quang; 8. Bàng quang; 9. Niệu đạo; 10. ĐM chậu ngoài; 11. ĐM chậu trong; 12. ĐM chậu chung; 13. Niệu quản trái; 14. Các ĐM tinh hoàn (hay buồng trứng); 15. Thận trái; 16. ĐM thận trái.

Tai ban dep cua sach tai day

Tất cả các cơ quan tiết niệu đều nằm ngoài (sau và dưới) phúc mạc.

Bài này mới chỉ trình bày 2 phần đầu: thận và niệu quản; song đi kèm với thận ở vùng thắt lưng còn có tuyến thượng thận, không thuộc hệ tiết niệu, song không thể tách rời thận về mặt định khu. Cho nên chúng tôi cũng xin ghép chung vào cùng một bài, để tiện kết hợp cả hai mục tiêu: mô tả hệ thống và định khu.

A. THẬN

(Ren)

Với chức năng ngoại tiết, bài tiết nước tiểu, thận có nhiệm vụ đào thải các sản phẩm chuyển hoá cuối cùng và lượng nước dư thừa trong cơ thể, do đó duy trì cân bằng nước, điện giải trong các mô. Thận cũng có chức năng nội tiết, sản sinh và đưa vào máu chất erythroprotein có tác dụng trong việc tạo huyết, chất renin ảnh hưởng đến huyết áp, chất 1,25 hydroxycholecalciferol liên quan đến việc chuyển hoá calci, và cuối cùng là một nội tiết tố dẫn chất của vitamin D có thể ảnh hưởng đến tác dụng của nội tiết tố cận giáp (o'Riordan 1978).

1. VỊ TRÍ, KÍCH THƯỚC, SỐ LƯỢNG

Mỗi người có 2 thận, hình hạt đậu, màu nâu đỏ, nằm ở phần sau ổ bụng, hai bên cột sống, sau phúc mạc, bao quanh bởi một khối mô liên kết mỡ; Đầu trên ngang mức bờ trên đốt sống ngực 12, đầu dưới tương đương với đốt sống thắt lưng 3. Thận phải thường thấp hơn thận trái, do bị gan đè xuống. Thận trái hơi dài hơn, hẹp hơn, và hơi nằm gần đường giữa hơn (Hình 24.2).

Trục dọc của mỗi thận hướng hơi chếch xuống dưới và ra ngoài. Trục ngang hướng ra sau và ra ngoài. Do đó các mặt trước và sau của thận thực tế là trước ngoài và sau trong.

Mặt phẳng qua môn vị đi qua phần trên rốn thận phải và phần dưới rốn thận trái.

Mỗi thận dài khoảng 11cm, rộng 6cm, dày 3cm, nặng khoảng 150 g ở nam và 136 g ở nữ; có hai mặt: mặt trước lồi, mặt sau phẳng; 2 bờ: bờ ngoài lồi, bờ trong lõm ở giữa tạo nên rốn thận, và lồi ở trên và ở dưới; 2 đầu: đầu trên và đầu dưới (Hình 24.3).

Ở người gầy, cơ thành bụng thả lỏng, có thể sờ thấy cực dưới thận bằng 2 tay trên dưới, khi hít vào hết sức. Song bình thường do thận nằm ở sâu, nên thăm khám khó sờ thấy được.

Trường hợp dị dạng bất thường có thể chỉ có một thận hoặc hai thận dính nhau hình móng ngựa nằm vắt ngang qua cột sống thắt lưng. Cũng có thể gặp thận u nang hay thận đa nang bẩm sinh, hoặc thận lạc chỗ nằm trong vùng hố chậu.

tieulun.hopto.com

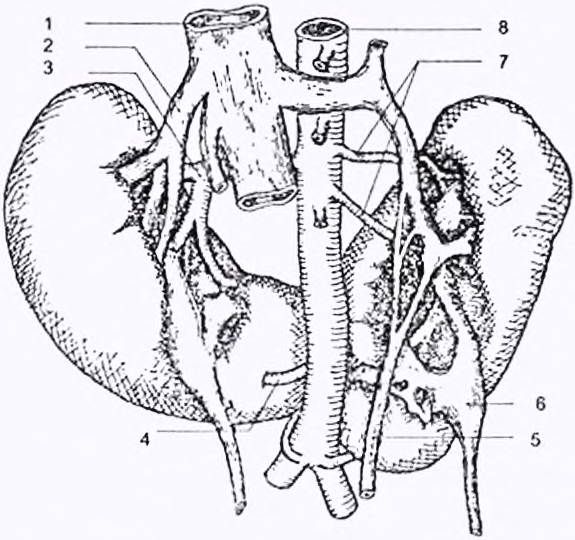

Hình 24.2. Thận dị dạng, lạc chỗ hình móng ngựa ở vị trí thấp
(do dính 2 cực dưới khi còn phôi thai) (theo Đỗ Xuân Hợp, GP bụng, 1968).

1. TM chủ dưới; 2. TM thận phải; 3. ĐM thận phải; 4. ĐM cực dưới thận phải; 5. TM tinh; 6. Bể thận trái; 7. ĐM thận trái; 8. ĐM chủ bụng.

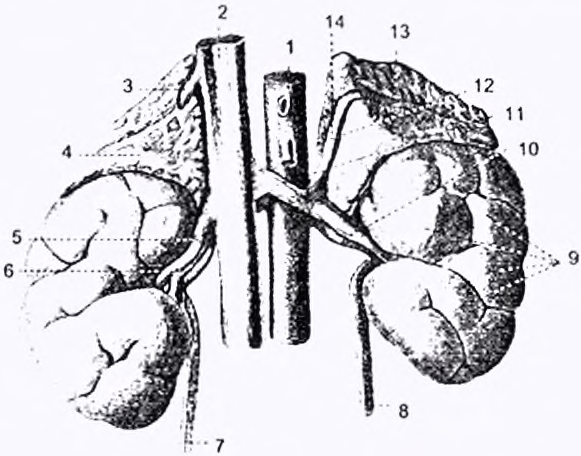

Hình 24.3. Thận và tuyến thượng thận ở thai nhi (theo Sinelnikov - Nga)

Hình ảnh thận chia thuỳ ở bề mặt và kích thước tương đối lớn của tuyến thượng thận ở thai nhi.

1. ĐM chủ bụng; 2. TM chủ dưới; 3. TM thận phải; 4. Tuyến thượng thận phải; 5. TM thận phải; 6. ĐM thận phải; 7. Niệu quản phải; 8. Niệu quản trái; 9. Các thuỳ thận; 10. ĐM thận trái; 11. TM thận trái; 12. ĐM mạc treo tràng trên; 13. Tuyến thượng thận trái; 14. TM thượng thận trái.

Tải bản đẹp của sách tại đây

2. ĐỐI CHIẾU LÊN BỀ MẶT (Hình 24.2)

Ở tư thế nằm, thận đối chiếu lên bề mặt thành ngực bụng thắt lưng như sau, (thận phải hơi thấp hơn thận trái khoảng 1,25cm):

– *Mặt trước*: trung tâm rốn thận ở khoảng ngang mức mặt phẳng qua môn vị, cách mặt phẳng giữa khoảng 5cm và hơi ở trong đỉnh của sụn sườn 9. Rốn thận trái ở ngay trên mặt phẳng qua môn vị, và rốn thận phải ở ngay dưới.

Lấy vị trí đó của rốn thận làm mốc, có thể vẽ một hình thận dài 11cm, rộng 4,5cm, cực trên cách đường giữa khoảng 2,5cm và cực dưới khoảng 7,5cm. (Do trục ngang thận nằm hơi chếch ra sau và ra ngoài, chiều rộng của hình đối chiếu lên bề mặt có hẹp hơn thực độ 1,5cm).

– *Mặt sau*: trung tâm rốn thận nằm đối diện với bờ dưới gai đốt sống thắt lưng 1, cách mặt phẳng giữa khoảng 5cm. Theo điểm mốc đó cũng có thể vẽ hình đối chiếu tương tự như trên.

Cực dưới thận thường hơi ở trên phần cao nhất của mào chậu độ 2,5cm.

Ở tư thế đứng, thận nằm thấp hơn ở tư thế nằm khoảng 2,5cm và di động lên xuống theo nhịp thở.

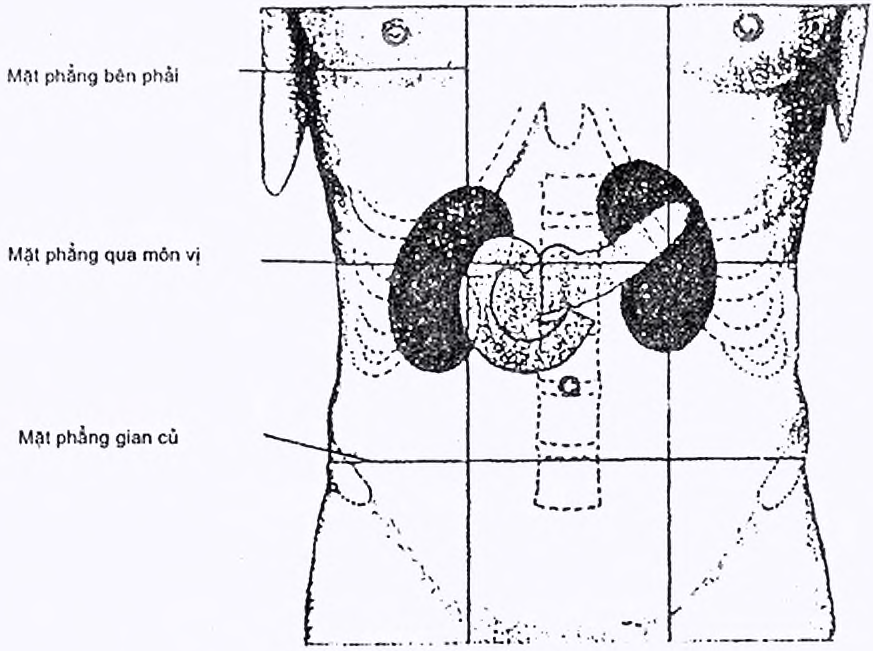

Hình 24.4. Đối chiếu của thận lên bề mặt và khung xương (theo Gray)

Ykhoaonline.com

3. HÌNH THỂ NGOÀI VÀ LIÊN QUAN

Thận có 2 mặt (trước, sau), 2 bờ (trong, ngoài), và 2 đầu (trên, dưới).

Hình thể ngoài đã được giới thiệu ở hình 24.3. Các hình sau đây xin minh hoạ chủ yếu về mặt liên quan:

3.1. Mặt trước (facies anterior)

Lồi, hướng ra trước và ra ngoài, liên quan với các tạng hơi khác nhau ở bên phải và bên trái (Hình 24.3A, 24.6, 24.7).

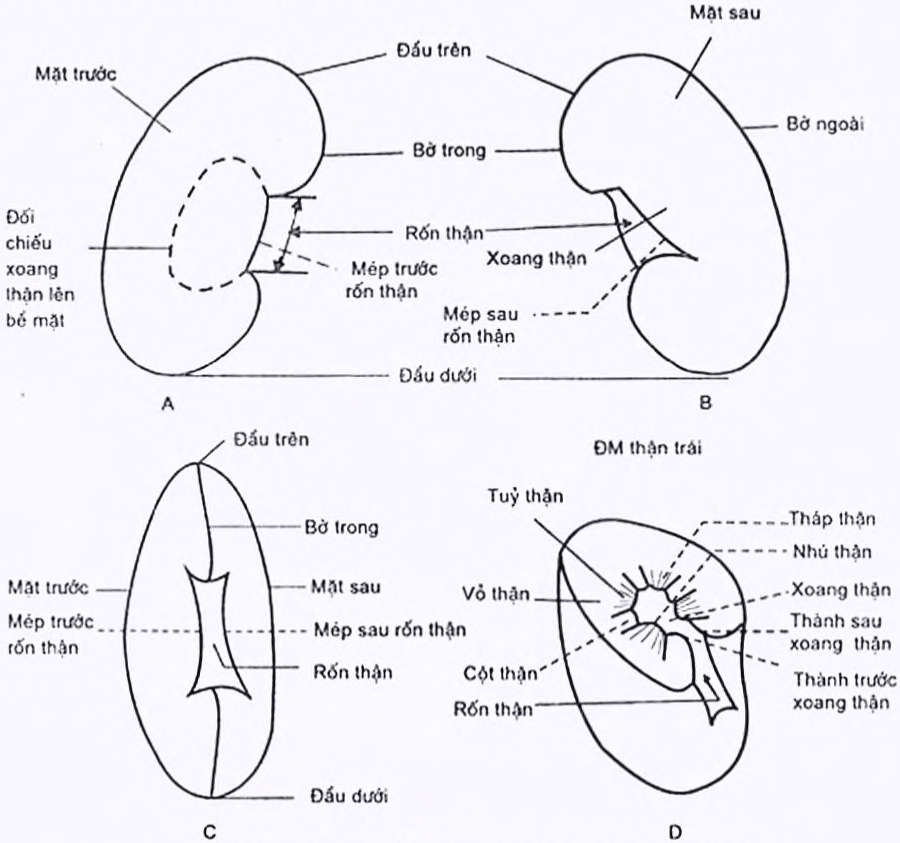

Hình 24.5. Hình thể ngoài của thận phải và xoang thận
(Trịnh Văn Minh và Nguyễn Đức Nghĩa vẽ lại, dựa theo Nguyễn Hữu và Sinelnikov)

Thận phải

– Cực trên và phần trên bờ trong liên quan với tuyến thượng thận phải.

– Dưới đó, 3/4 mặt trước ngoài liên quan với mặt dưới thuỳ phải gan, và một diện hẹp ở gần bờ trong, với khúc II tá tràng.

Tai ban dep cua sach tai day

– Ở dưới, mặt trước thận phải liên quan với góc phải đại tràng.

Phần liên quan với gan có phúc mạc phủ; phần liên quan với tuyến thượng thận, tá tràng và đại tràng không có phúc mạc.

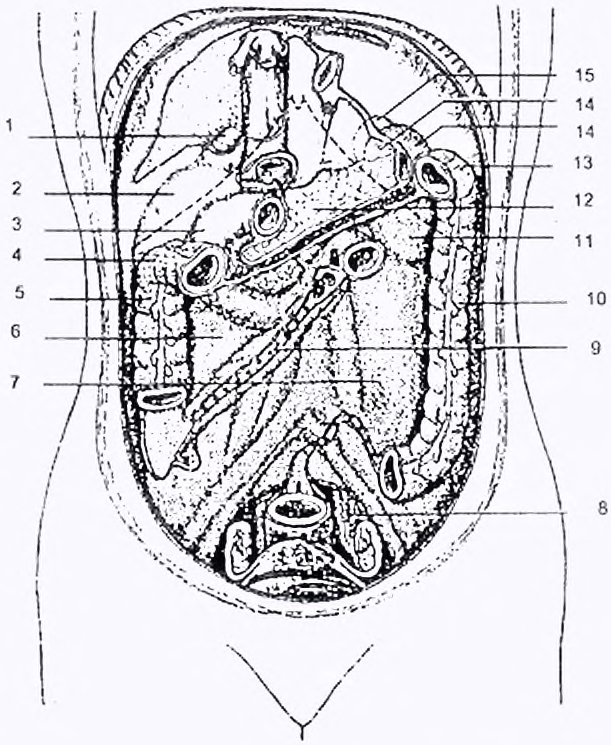

Hình 24.6. Liên quan trước của thận và tuyến thượng thận (theo P. Kamina)

1. Tuyến thượng thận phải; 2. Thận phải; 3. Tá tràng; 4. Góc đại tràng phải; 5. Đại tràng lên; 6. Mạc dính mạc treo đại tràng lên; 7. Mạc dính mạc treo đại tràng xuống; 8. Chậu hông bé; 9. Rễ mạc treo tiểu tràng; 10. Đại tràng xuống; 11. Thận trái; 12. Tụy; 13. Góc đại tràng trái; 14. Thận trái; 15. Tuyến thượng thận trái.

Thận trái

– Cực trên và bờ trong liên quan với tuyến thượng thận trái.

– Dưới đó, khoảng 2/3 trên nửa ngoài thận liên quan với tỳ; khoảng giữa nửa trong liên quan với thân tụy và các mạch tỳ. Ở trên tụy, là một diện hẹp hình tam giác, (giữa tụy, tuyến thượng thận và tỳ) liên quan với dạ dày.

– Ở dưới các diện tụy và tỳ, phần ngoài mặt trước thận trái liên quan với góc

Pkhoahnhe.com

trái đại tràng và đoạn đầu đại tràng xuống, phần trong liên quan với các quai hỗng tràng đầu tiên.

Diện liên quan với dạ dày có phúc mạc thành sau túi mạc nối phủ. Diện liên quan với tỳ có phúc mạc thành của ổ phúc mạc lớn phủ. Diện liên quan với hỗng tràng có phần dính của mạc treo đại tràng trái phủ, nằm trong đó còn có một vài nhánh mạch đại tràng. Các diện liên quan với thượng thận, tụy, và đại tràng không có phúc mạc phủ, và dính sát vào các cơ quan đó (Hình 24.6).

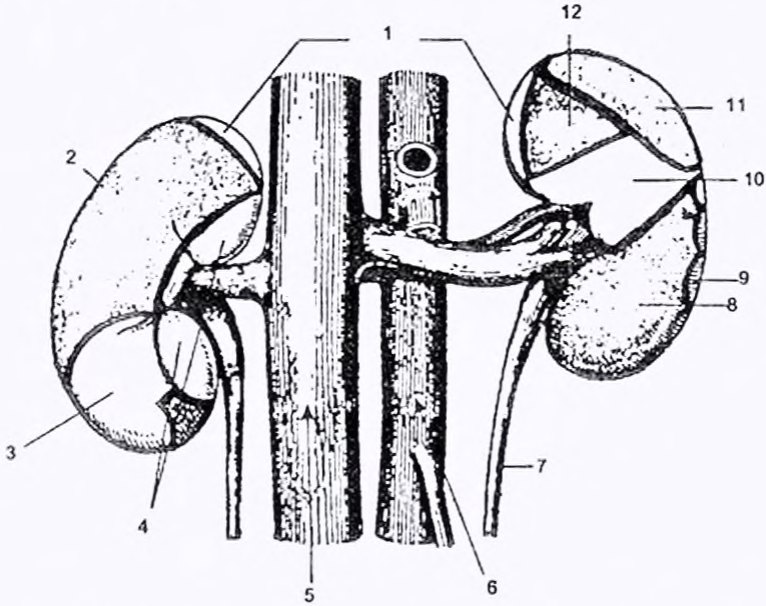

Hình 24.7. Mặt trước thận và các diện liên quan với các tạng ở trước (theo Gray)

1. Diện thượng thận; 2. Diện gan; 3. Diện đại tràng; 4. Diện tá tràng; 5. Tĩnh mạch chủ dưới; 6. Động mạch chủ bụng; 7. Niệu quản; 8. Diện hỗng tràng; 9. Diện đại tràng trái; 10. Diện tụy; 11. Diện tỳ; 12. Diện dạ dày

3.2. Mặt sau (facies posterior)

Phẳng, nhìn ra sau và vào trong, nằm trên một khối mỡ, tựa lên cơ hoành, các dây chằng cung trong và cung ngoài, cơ thắt lưng to, cơ vuông thắt lưng, cân cơ ngang bụng, các mạch dưới sườn và các dây thần kinh dưới sườn, thần kinh chậu hạ vị và thần kinh chậu bẹn (Hình 24.8).

Cực trên của thận phải ở ngang mức với xương sườn 12, và thận trái với sườn 11 và 12 (Hình 24.11). Qua cơ hoành thận liên quan ở sau với ngách sườn hoành của màng phổi (Hình 24.11, 24.12). Song đôi khi cơ hoành để hở một hỗng hình tam giác ở ngay trên dây chằng cung ngoài: và qua đó mô mỡ cạnh thận liên quan trực tiếp với phế mạc hoành (Hình 24.8).

Tai ban dep cua sach tai day

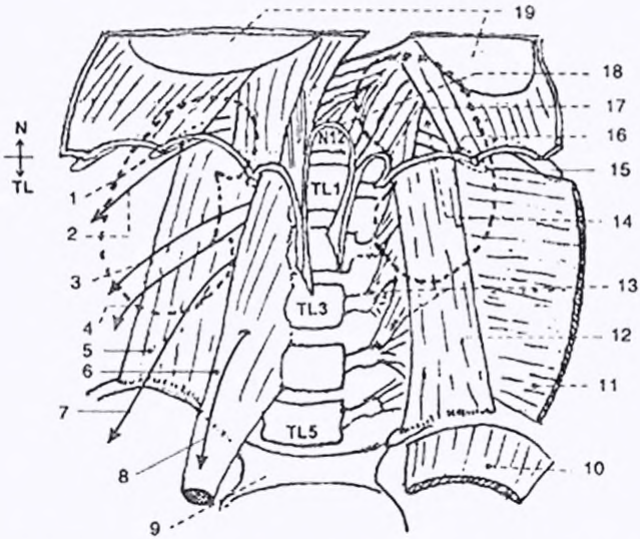

Hình 24.8. Vị trí của thận liên quan với các xương, cơ ở thành ngực – bụng sau
Nhìn từ trước (theo Nguyễn Hữu)

1. Xương sườn 12; 2. Thần kinh dưới sườn; 3. Thần kinh chậu hạ vị; 4. Thần kinh chậu bẹn; 5. Cơ vuông thắt lưng; 6. Cơ thắt lưng to; 7. Thần kinh bì đùi ngoài; 8. Thần kinh sinh dục đùi; 9. Gò nhô; 10. Cơ chậu; 11. Cơ ngang bụng; 12. Cơ vuông thắt lưng; 13. Mạc bám sau của cơ ngang bụng; 14. Hỗng sườn hoành; 15. Xương sườn 11; 16. Dây chằng cung ngoài; 17. Dây chằng cung trong; 18. Lỗ (há) động mạch chủ; 19. Trung tâm gân hoành.

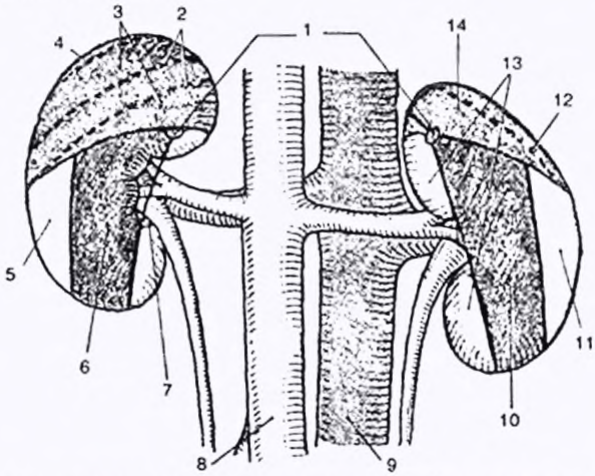

Hình 24.9. Mặt sau thận và các diện liên quan với các cơ ở thành bụng sau (theo Gray)

1. Mỏm ngang đốt sống TL1; 2. Sườn 12; 3. Diện cơ hoành; 4. Sườn 11; 5. Diện cân cơ ngang bụng; 6. Diện cơ vuông thắt lưng; 7. Mỏm ngang đốt sống TL 2; 8. ĐM chủ bụng; 9. TM chủ dưới; 10. Diện cơ vuông thắt lưng; 11. Diện cân cơ ngang bụng; 12. Sườn 12; 13. Diện cơ thắt lưng to; 14. Diện cơ hoành.

Ykhoaonline.com

* [Mặt sau là mặt phẫu thuật vào thận, cần được mô tả liên quan sâu theo định khu; đã được cố GS Đỗ Xuân Hợp (Giải phẫu Bụng, 1968) chia thành 2 tầng liên quan, lấy xương sườn 12 làm mốc (Hình 24.10, 24.11, 24.12, 24.13):

– ***Tầng trên hay tầng ngực:*** là tầng nguy hiểm cho phẫu thuật vì liên quan đến màng phổi. Nếu đi từ sau ra trước, qua các lớp da và cơ, vào đến lớp sâu sẽ phải qua 3 bình diện sau:

+ Xương sườn 11 và 12, và các dây chằng thắt lưng sườn (ligamentum lumbo costale): đi từ mỏm ngang của các đốt sống thắt lưng 1, 2 tới xương sườn. Cần cắt các dây này trên đường vào thận; nên cần biết rõ liên quan thay đổi của chúng, tuỳ theo xương sườn 12 dài hay ngắn:

• Nếu sườn 12 dài, lấn ra quá bờ ngoài thận, thì hai bó của dây chằng thắt lưng sườn đều bám vào xương sườn 12 (Hình 24.10, 24.12, 24.13).

• Nếu sườn 12 ngắn, chưa tới bờ ngoài của thận, thì dây chằng sườn thắt lưng có một bó bám vào sườn 12 và một bó bám vào sườn 11.

+ Ngách sườn hoành của màng phổi: chạy ngang từ bờ dưới đốt sống ngực 12, bắt chéo sườn 12 cách đường giữa 6cm và sườn 11 cách đường giữa 11cm. Khi sườn 12 ngắn, dây chằng thắt lưng sườn có một bó bám sang sườn 11 sẽ liên quan nhiều với màng phổi. *Khi cắt dây chằng này để vào thận, phải rất thận trọng để khỏi chạm vào màng phổi và bó mạch thần kinh liên sườn 12.* Nếu xương sườn 12 dài, dây chằng thắt lưng sườn ít liên quan tới màng phổi (Hình 24.11, 24.13).

+ Cơ hoành: bám vào dây chằng cung trong (ở trên cơ thắt lưng to) và dây chằng cung ngoài (ở trên cơ vuông thắt lưng). Các thớ cơ bám vào dây chằng cung ngoài có thể để hở một lỗ hổng hình tam giác, thông mô mỡ quanh thận với mô dưới phế mạc (Hình 24.8).

– ***Tầng dưới, hay tầng thắt lưng:*** (đi từ xương sườn 12 đến mào chậu), là tầng phẫu thuật vào thận. Qua các lớp cơ ở hai bên cột sống, trước khi vào tới mạc thận, còn có một lớp mỡ cạnh thận, trong đó có các dây thần kinh gian sườn 12, chậu hạ vị và chậu bẹn. Các cơ sắp xếp thành 2 nhóm:

+ Các cơ cạnh cột sống ở trong: gồm có khối cơ dựng cột sống, cơ vuông thắt lưng và cơ thắt lưng, là những cơ rất dày, ở giữa lại có những mỏm ngang của các đốt sống, nên không thể rạch được, mà phải rạch ở ngoài khối cơ này (Hình 24.8, 24.10, 24.12, 24.13).

+ Các cơ dẹt ở ngoài, xếp làm 3 lớp:

• Lớp nông gồm có cơ lưng rộng và cơ chéo bụng ngoài. Bờ trong của cơ chéo bụng ngoài và bờ ngoài của cơ lưng rộng cùng với mào chậu tạo thành một tam giác thắt lưng (trigonum lumbalis), (còn gọi là tam giác Jean Louis Petit) (Hình 24.10).

• Lớp giữa gồm có cơ răng bé sau dưới và cơ chéo bụng trong. Bờ dưới của cơ răng bé, bờ trong của cơ chéo trong họp cùng mào chậu và bờ ngoài của khối cơ cạnh sống một khoang bốn cạnh (còn gọi là tứ giác Grynfelt) (Hình 24.10). Khoang này và tam giác thắt lưng kể trên là 2 khu yếu của vùng thắt lưng.

• Lớp sâu có cân sau của cơ ngang bụng, chia làm 3 lá: hai lá (trước và sau cơ vuông thắt lưng) dính vào mỏm ngang, lá thứ 3 (che phủ khối cơ chung) dính vào mỏm gai.

• Cân cơ ngang bụng được tăng cường bởi: dây chằng thắt lưng sườn. Dây chằng này cần được chú ý, vì được dùng làm mốc để tránh chạm vào phế mạc khi mổ xẻ.

Tóm lại vùng phẫu thuật thận nằm ở góc sườn thắt lưng, giữa xương sườn 12 và bờ ngoài khối cơ chung cạnh sống. Muốn mở rộng vùng phẫu thuật thận, phải để bệnh nhân nằm nghiêng trên một cái gối kê ở mạng mỡ. Muốn thấy thận phải rạch 3 lớp cân cơ dẹt].

Tai ban dep cua sach tai day

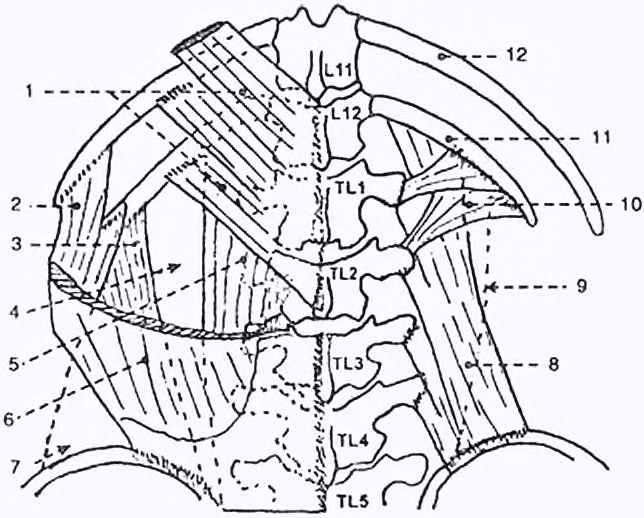

Hình 24.10. Liên quan của thận với các cơ thành ngực – thắt lưng
Nhìn từ sau (theo Nguyễn Hữu)

1. Cơ răng bé sau dưới; 2. Cơ chéo bụng ngoài; 3. Cơ chéo bụng trong; 4. Tứ giác Grynfelt; 5. Các cơ dựng cột sống; 6. Cơ lưng rộng; 7. Tam giác thắt lưng; 8. Cơ vuông thắt lưng; 9. Bờ ngoài các cơ dựng cột sống; 10. Dây chằng sườn thắt lưng; 11. Xương sườn 12; 12. Xương sườn 11.

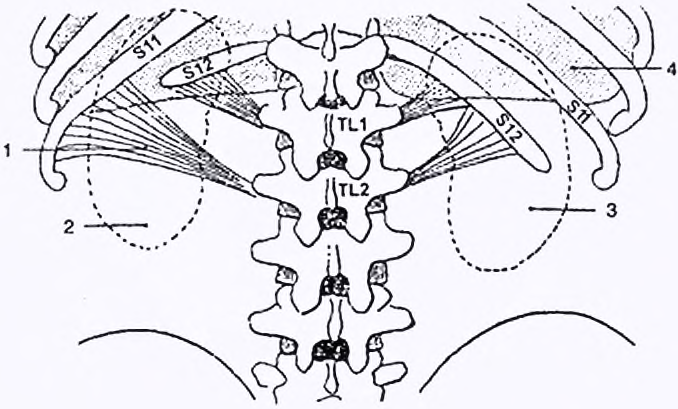

Hình 24.11. Liên quan sau của thận với các dây chằng sườn thắt lưng, và màng phổi:
Nhìn từ sau (theo Đỗ Xuân Hợp, GP bụng, 1958).

(Bên trái: trường hợp sườn 12 ngắn, dây chằng sườn thắt lưng bám một phần vào sườn 11)

1. Dây chằng sườn thắt lưng; 2. Thận trái; 3. Thận phải; 4. Màng phổi.

Ykhoaonline.com

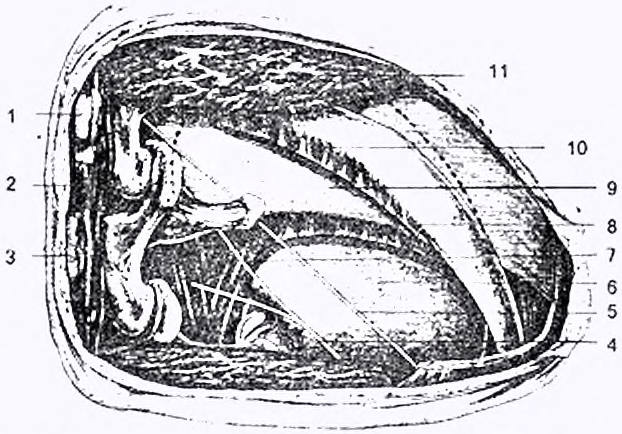

Hình 24.12. Liên quan sau của thận phải với màng phổi và cơ hoành (theo Gray)

(Đã cắt bỏ một phần các lớp cơ nông, cơ sâu và các dây chằng sườn thắt lưng. Phần trên thận bị che lấp bởi màng phổi và cơ hoành được giới thiệu bởi đường đứt đoạn, chấm chấm).

1. Mỏm gai đốt sống N 12; 2. Dây chằng gian gai; 3. Mỏm gai đốt sống TL_1; 4. TK chậu hạ vị; 5. TK dưới sườn (kéo xuống dưới); 6. Thận phải; 7. Cơ thắt lưng to; 8. Cơ hoành; 9. Màng phổi; 10. Cơ vuông thắt lưng; 11. Cơ dựng cột sống.

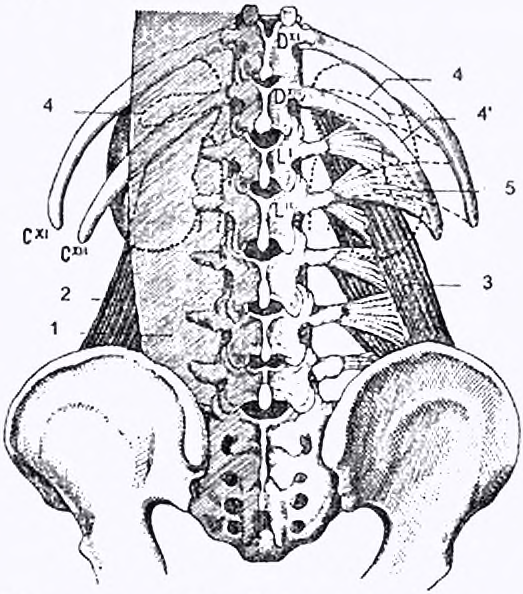

Hình 24.13. Liên quan sau của thận với các cơ ở vùng thắt lưng cạnh cột sống
(theo Testut và Latarjet)

1. Khối cơ dựng cột sống; 2. Cơ vuông thắt lưng trái; C 11, C 12, các xương sườn 11 và 12; 3. Cơ vuông thắt lưng phải (được bộc lộ sau khi đã cắt bỏ khối cơ dựng cột sống) 4. Trường hợp sườn 12 ngắn (với các dây chằng sườn thắt lưng tương ứng, vẽ nét đứt khúc); 4' Trường hợp sườn 12 dài; 5. Dây chằng sườn thắt lưng.

Tai ban dep cua sach tai day

3.3. Cực trên (extremitas superior)

Dày và tròn, ở gần mặt phẳng giữa hơn cực dưới; liên quan với tuyến thượng thận.

3.4. Cực dưới (extremitas inferior)

Nhỏ hơn và mỏng hơn cực trên, xuống tới khoảng 2,5cm trên mào chậu.

3.5. Bờ ngoài (margo lateralis): lồi

Bờ ngoài thận trái ở trên được phủ bởi phúc mạc thành của ổ bụng lớn, tiếp giáp với tỳ, và ở dưới với đại tràng xuống.

Bờ ngoài thận phải cũng được phủ bởi phúc mạc thành của ổ bụng lớn, tiếp giáp với thuỳ phải gan.

3.6. Bờ trong (margo medialis)

Lồi ở 2 phần trên và dưới, liên tiếp với hai cực thận, và lõm ở phần giữa:

– Ở giữa phần lõm của bờ trong có một khe đứng dọc mở ra trước và vào trong gọi là *rốn thận* (hilum renale), giới hạn bởi 2 mép trước và sau. Rốn thận là nơi có các mạch thần kinh thận và *bể thận* (pelvis renalis) đi vào thận và từ thận đi ra; liên quan lần lượt như sau: Tĩnh mạch thận ở trước, động mạch ở giữa và bể thận ở sau. Động mạch thận còn cho một ngành sau đi vào rốn thận ở sau bể thận; và hãn hữu cũng có thể gặp một ngành tĩnh mạch ở sau bể thận. Mép sau rốn thận lấn sâu ra ngoài hơn mép trước, nên để lộ mặt sau bể thận nhiều hơn. (Hình24.3).

– Ở trên rốn thận, bờ trong thận liên quan với tuyến thượng thận, và ở dưới, với đoạn đầu của niệu quản.

– Rốn thận mở vào một ngách lõm sâu vào trong lòng thận gọi là *xoang thận* (sinus renalis). Xoang được tiếp tục bao phủ bởi bao xơ của thận (capsula fibrosa), và được lấp đầy gần hoàn toàn bởi hệ thống bể đài thận, các mạch thận và mô mỡ.

4. MẠC THẬN, THỂ MỠ QUANH THẬN VÀ CẠNH THẬN

4.1. Thận nằm tựa trên một khối mỡ ở sát thành bụng sau gọi là ***thể mỡ cạnh thận*** (corpus adiposum pararenale).

4.2. Thận và các mạch thận còn được bọc bởi một khối mô liên kết mỡ quanh thận gọi là ***bao mỡ*** (capsula adiposa). Bao mỡ dày hơn ở các bờ thận và ăn sâu vào trong xoang thận.

4.3. Mô xơ của bao mỡ quanh thận cô đặc lại để tạo thành một bao gọi là ***mạc thận*** (fascia renalis) (Hình 24.14, 24.15).

– ***Nhìn trên một thiết đồ nằm ngang*** (Hình 24.15): Mạc thận gồm 2 lá trước và sau. Bắt đầu từ bờ ngoài thận, 2 lá dính với nhau, rồi toạc ra ôm lấy thận:

+ Lá trước thận tỏa vào trong ở trước các mạch thần kinh thận, hòa cùng mô

Ykhoaonline.com

liên kết ở quanh động mạch chủ bụng và tĩnh mạch chủ dưới, rồi liên tiếp với lá trước ở bên đối diện. Phần tỏa vào trong đó của lá trước mạc thận rất mỏng và không lên cao quá động mạch mạc treo tràng trên (Hình 24.14).

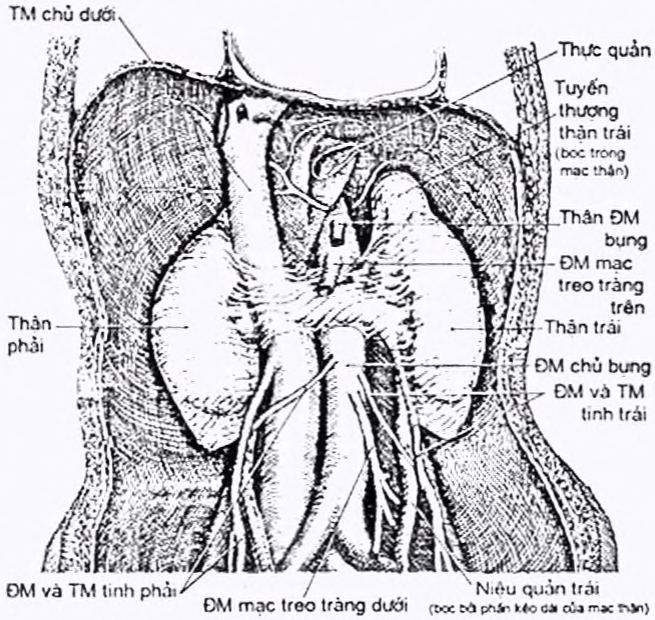

Hình 24.14. Thận, mạc thận, và các thành phần sau phúc mạc
(Hình gốc của Mark A. Hayes, Am. J. Anat., 87: 137, 1950. Trích lại theo Woodburne, Essentials of Human Anatomy, 1957, 1987).

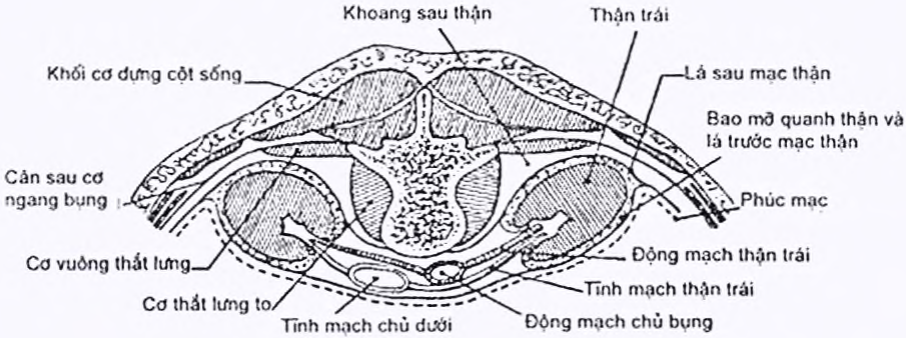

Hình 24.15. Thận và mạc thận nhìn trên thiết đồ cắt ngang
(theo Đỗ Xuân Hợp, 1968)

+ Lá sau thận tỏa vào trong ở trước mạc cơ vuông thắt lưng và cơ thắt lưng to, dính vào mạc đó ở bờ ngoài và bờ trong cơ thắt lưng to, rồi dính vào các đốt sống và các đĩa gian đốt.

Tai ban dep cua sach tai day

Ở trong, 2 lá mạc thận dính với nhau và vào các mô liên kết quanh mạch nên hai ổ thận không thông với nhau.

Ở bờ trong thận, còn có một chẽ ở sâu nối giữa 2 lá trước và sau với nhau, và bị xuyên qua bởi các mạch thận (Martin 1942). Nhờ đó mà chất lỏng (nhiễm trùng) ở một khoang quanh thận thường không lan sang bên đối diện. Tuy nhiên nếu bơm hơi thì hơi vẫn qua được theo đường đó (Grossman 1954).

– ***Nhìn trên một thiết đồ đứng dọc*** (Hình 24.16)

Ở trên tuyến thượng thận: 2 lá mạc thận dính lại với nhau và dính vào cơ hoành.

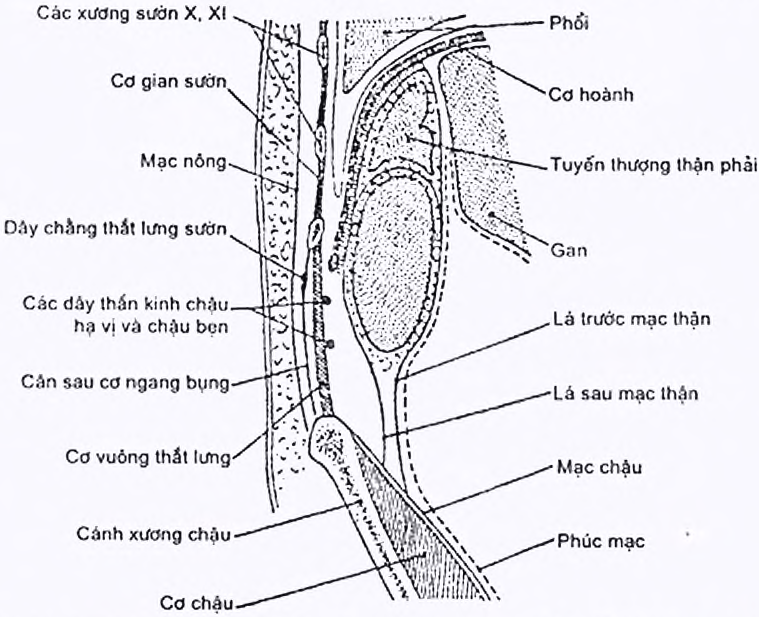

Hình 24.16. Thận và mạc thận, nhìn trên thiết đồ đứng dọc (theo Đỗ Xuân Hợp, 1968)

Ở dưới thận, 2 lá xích lại gần nhau song vẫn tách riêng không dính. Lá trước biến dần trong mô ngoài phúc mạc của hố chậu, còn lá sau hòa lẫn với mạc chậu. Do đó mạc thận không đủ để giữ thận tại chỗ. Song mạc thận còn có một vách ngang giữa thận và tuyến thượng thận, nên khi thận bị sa xuống thì tuyến thượng thận vẫn được giữ nguyên tại chỗ, (theo các tác giả Pháp và Đỗ Xuân Hợp, Giải phẫu bụng 1968).

Tuy nhiên, theo các tác giả Mỹ, (Gray's Anatomy, dựa theo Mitchell 1950): mạc thận dính với bao xơ (capsula fibrosa) của thận bởi nhiều bè sợi đi qua lớp mỡ quanh thận, chắc nhất ở gần cực dưới. Thận được giữ tại chỗ một phần là nhờ những sợi dính của mạc thận, song chủ yếu là do áp lực của các tạng xung quanh.

5. HÌNH THỂ TRONG VÀ CẤU TẠO ĐẠI THỂ

Thận được bọc trong một *bao xơ* (capsula fibrosa) mỏng nhưng chắc và dễ bóc. Ở một số bệnh nhân, bao xơ dính chặt vào thận và khó bóc khỏi thận.

Ykhoaonline.com

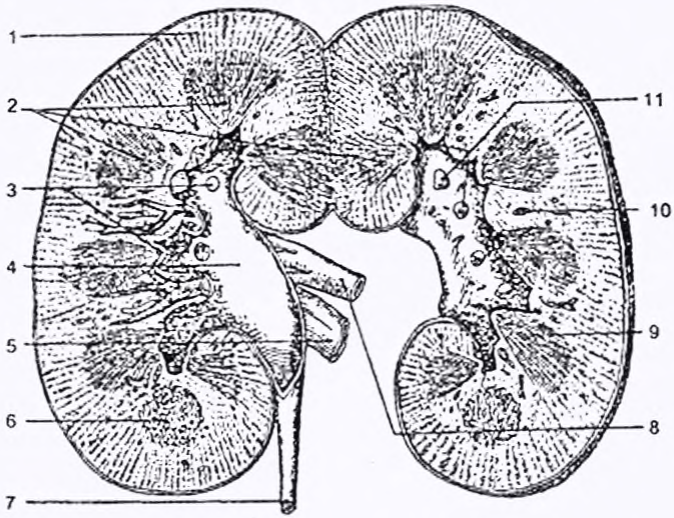

Hình 24.17. Hình thể trong của thận, bổ đôi (theo Đỗ Xuân Hợp, 1968)

1. Vỏ thận; 2. Tuỷ thận; 3. Nhú thận; 4. Bể thận; 5. Tĩnh mạch thận; 6. Tháp thận; 7. Niệu quản; 8. Động mạch thận; 9. Tháp thận; 10. Cột thận và các mạch gian thuỷ; 11. Nhú thận.

Trên một thiết đồ bổ dọc thận (Hình 24.17) có thể thấy:

– Ở giữa là *xoang thận* (sinus renalis), trong có chứa các mạch thần kinh thận, một phần *hệ thống bể đài thận* và mô liên kết mỡ.

– Xung quanh là *nhu mô thận*, uốn cong hình bán nguyệt gồm 2 vùng: *tuỷ thận* (medulla renalis), ở trong và *vỏ thận* (cortex renalis), ở ngoài.

5.1. Xoang thận và hệ thống bể đài thận

5.1.1. Xoang thận

Là một khoang rỗng lõm vào từ rốn thận, hẹp, dẹt theo chiều trước sau, lách sâu vào trong lòng thận, và mở ra ở rốn thận (Hình 24.3, 24.17, 24.18).

Thành xoang cũng được bọc bởi bao xơ thận, ăn sâu vào trong tới chỗ nối tiếp với các bao sợi của các đài nhỏ và các mạch máu. Thành xoang có nổi lên những núm lồi gọi là *nhú thận* (papillae renales) là đỉnh của các tháp thận.

* [Trên một thiết đồ bổ dọc (Hình 24.17) xoang thận có hình chữ nhật không đều: 2 cạnh trên, dưới toạc rộng chếch lên trên và xuống dưới; cạnh ngoài hay đáy xoang uốn cong theo bờ ngoài thận; cạnh trong tương ứng với mép rốn thận. Thành sau xoang hơi hẹp hơn thành trước, vì mép sau rốn thận thường lấn sâu hơn.

Xoang cao độ 7cm, sâu 30 – 35mm, rộng 10 – 12mm, so với các kích thước thận: cao 11,5cm, rộng 5,5cm, dày 3cm – (theo Gregoire)].

5.1.2. Hệ thống bể đài thận

Là một hệ thống phễu hứng nước tiểu từ các nhú thận, góp lại và đổ vào niệu quản. Bắt đầu từ:

Tai ban dep cua sach tai day

– Các *đài thận nhỏ* (calices renales minores) là những phễu nhỏ, hình chén, hứng nước tiểu từ các nhú thận. Mỗi thận có từ 7 – 13 đài nhỏ. Mỗi miệng đài loe rộng úp lên 1 – 3 nhú thận, chu vi dính vào bao xơ lát xung quanh xoang thận. Đỉnh các nhú thận có thủng lỗ chỗ một loạt những lỗ đổ vào của các ống góp tiểu quản thận.

– Các đài thận nhỏ tập trung lại thành các *đài thận lớn* (calices renales majores).

– Các sách giáo khoa giải phẫu cũ thường tả có 2 – 3 đài lớn tập trung lại thành bể thận (pelvis renalis) (Hình 24.18).

Hình 24.18. Hệ thống bể đài thận và các mạch thận (theo Sinelnikov – Nga) Thận phải nhìn từ sau. Đã khoét bỏ một phần nhu mô để bộc lộ xoang thận

(Ở đây tác giả trình bày 3 đài lớn như một trường hợp điển hình, khác với nhận xét trên các tiêu bản ăn mòn Hình 24.19 của chúng tôi)

1. Cực trên; 2. Bờ trong; 3. ĐM thận; 4. TM thận; 5. Bể thận; 6. Đài lớn; 7. Niệu quản; 8. Cực dưới; 9. Cột thận; 10. Tuỷ thận; 11. Bờ ngoài; 12. Đài nhỏ; 13. Vỏ thận.

– Song, theo nhận xét của chúng tôi (cùng Trịnh Xuân Đàn, Luận án Tiến sĩ, 1999): điển hình thường chỉ thấy có 2 đài lớn, trên và dưới, thu nhận các đài nhỏ trên đường đi lên và đi xuống của chúng. Ở khoảng giữa chỗ tập trung của hai đài lớn thành bể thận, có thể có thêm từ 1 – 3 đài nhỏ trung gian đổ trực tiếp riêng rẽ vào bể thận, nhưng không tập trung thành một đài lớn thứ 3 (Hình 24.19).

* [Cũng theo luận án nêu trên: điển hình có 4 nhóm đài nhỏ (trên: I, giữa trên: II, giữa dưới: III, và dưới: IV), đổ vào 2 đài lớn đi lên và đi xuống. Biến đổi giải phẫu, số nhóm đài nhỏ có thể tăng lên thành 5 – 6 (do tách đôi 1 hoặc 2 trong số đó); hoặc giảm xuống còn 3 (do hợp nhất 2 trong số đó). Song chủ yếu vẫn chỉ có 2 đài lớn. Nhiều khi có thể thấy 1 – 3 đài nhỏ trung gian tăng cường cho nhóm II và/hoặc III, đổ vào phần giữa bể thận, xong không tập trung thành một đài lớn thứ ba.]

Ykhoaonline.com

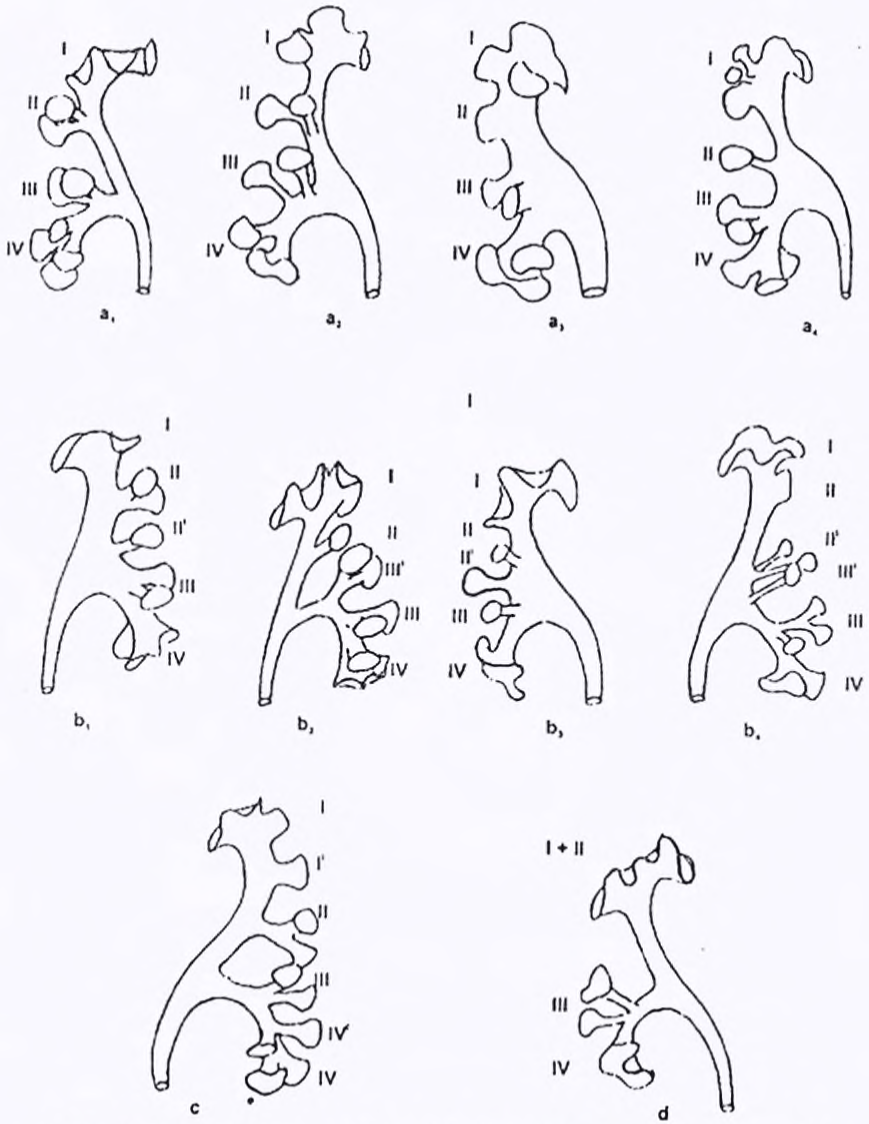

Hình 24.19. Biến đổi giải phẫu của hệ thống bể đài thận (trên 21 tiêu bản ăn mòn)
Xếp loại theo số nhóm đài nhỏ. (theo Trịnh Văn Minh và Trịnh Xuân Đàn, 1999)

a) Dạng điển hình với 4 nhóm đài nhỏ (38%): trên I, giữa trên II, giữa dưới III, và dưới IV;
b) Dạng 5 nhóm đài nhỏ (52%): thêm 1 nhóm trung gian, tăng cường cho nhóm III và hoặc II;
c) Dạng 6 nhóm đài nhỏ (4,7%): do tách đôi nhóm I và IV (thận đài);
d) Dạng 3 nhóm đài nhỏ (4,7%): do sát nhập các nhóm I+II, (thận ngắn).
[Nhận xét: Nhóm I thường là những đài kép, toả rộng hình lá sen, thu nhận nhiều nhú thận từ các hướng khác nhau. Bể thận thường hình phễu (a2, a4, b1, b3, b4), đôi khi hình chữ Y (a1, b2), hiếm khi hình bóng (a3).]

Tai ban dep cua sach tai day

Những hình ảnh Xquang ở một số sách giáo khoa giải phẫu (của Gray, Woodburne, Testut & Latarjet) cũng hoàn toàn phù hợp với những nhận xét đã nêu trên các tiêu bản ăn mòn kể trên (Hình 24.20).

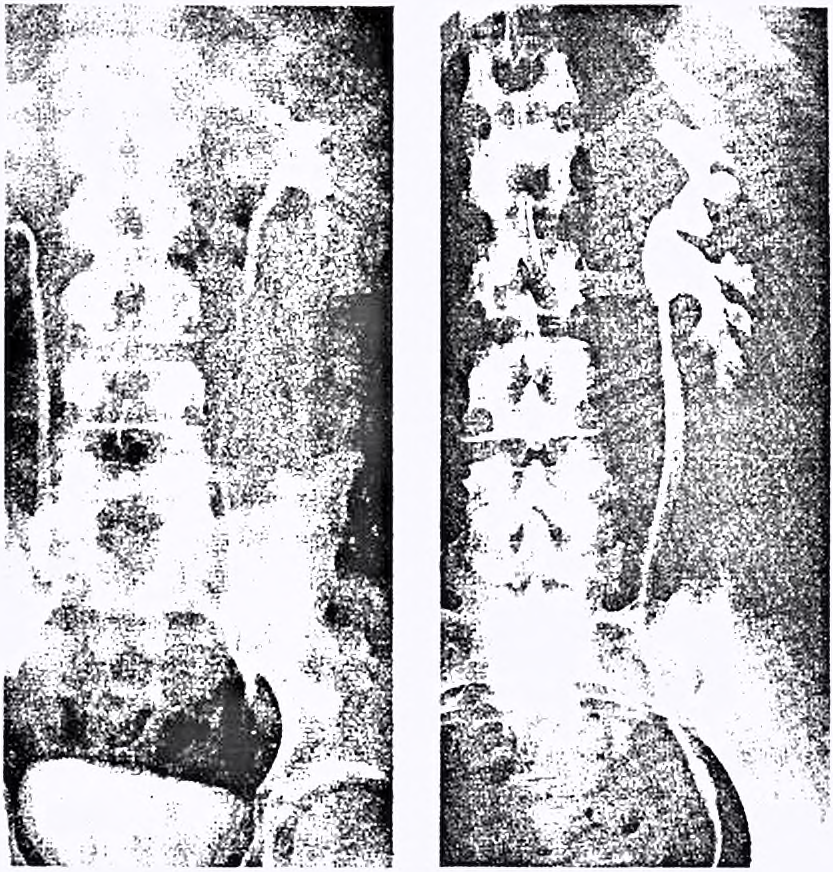

A B

Hình 24.20. Hình ảnh X quang hệ thống đài bể thận và niệu quản (theo Gray)

A. Chụp bể đài thận bơm thuốc cản quang vào tĩnh mạch (intravenous pyelogram)

B. Chụp bể đài thận trái ngược dòng (left retrogade pyelogram)

A. Cho thấy hệ thống bể đài thận và hai niệu quản suốt dọc chiều dài của chúng, trừ một số chỗ do co thắt nhu động niệu quản. Chất cản quang ngấm đầy cả bàng quang.

Bể thận hình phễu, với 2 đài lớn và 1 đài nhỏ trung gian ở giữa: (Dạng b1 của H. 24.18)

B. Cho thấy hình ảnh rõ nét hơn hệ thống đài bể thận và phần trên niệu quản. Nhận xét hình ảnh "hình chén" hay "cốc sâm banh" đặc trưng của đầu các đài nhỏ ôm lấy các tháp thận. "Calyx" có nghĩa là cái chén và "hình chén" cũng là hình ảnh bình thường của các đài nhỏ. Còn các đài lớn không có hình chén nên chưa thực đúng với tên gọi Calyx.

Bể thận hình phễu, gần chữ Y, với hai đài lớn rõ rệt, không có đài nhỏ trung gian: (Dạng a2-c của hình 24.18.)

Ykhoaonline.com

– *Bể thận* (pelvis renalis): được hợp thành chủ yếu do sự tập trung của 2 đài lớn trên và dưới, và bổ sung thất thường bởi 1 – 3 đài nhỏ trung gian ở giữa, thường có hình phễu, rộng, hẹp, to, nhỏ, dài, ngắn rất khác nhau, đôi khi có hình chữ Y.

Thường thì phần đầu bể thận và miệng phễu nằm sâu trong xoang thận, phần lớn còn lại thoát ra ngoài xoang để liên tiếp với niệu quản. Mặt sau bể lộ ra ngoài rốn thận nhiều hơn mặt trước, vì mép sau rốn thận lấn sâu ra ngoài hơn mép trước.

Đôi khi đài lớn lại có thể kéo dài ra ngoài rốn thận mới hợp nhau lại theo hình chữ Y ở ngoài rốn thận. Tình trạng này cũng có thể gọi là bể thận chẽ đôi (bifid renal pelves) (Hình 24.31), khởi đầu của một niệu quản chẽ đôi (bifid ureter), thậm chí đôi khi có thể có 2 niệu quản song song đến tận bàng quang: niệu quản đôi (duplicated ureters).

5.2. Nhu mô thận

Gồm 2 phần: tuỷ và vỏ thận.

5.2.1. Tuỷ thận (medulla renalis) (Hình 24.17, 24.21)

Gồm những khối hình nón, màu tái có khía hình tia, gọi là các *tháp thận* (pyramides renales). Đáy tháp (basis pyramidis) hướng về phía chu vi, đỉnh tháp tập trung về phía xoang thận, và lồi vào trong xoang tạo nên những *nhú thận* (papillae renales). Đầu nhú có thủng lỗ chỗ những lỗ nhỏ gọi là *diện rỗ* (hay *diện sàng*) (area cribosa). Các lỗ nhỏ gọi là các *lỗ nhú thận* (foramina papillaria), là những lỗ tận cùng của các ống tiết niệu.

Mỗi tháp thận hợp với phần vỏ thận ở trên nó thành một *thuỳ thận* (lobe renale). Ở thai nhi các thuỳ thận nổi lên rõ rệt, có khoảng trên dưới 12 thuỳ riêng biệt. Song ở người lớn thì chúng đã hoà đồng, không còn giới hạn rõ rệt, bề mặt thận nhẵn đều, mặc dù có thể vẫn còn chút dấu vết của sự chia thuỳ lúc phôi thai.

* [Số lượng nhú thận và tháp thận ít nhiều thay đổi. Đếm trên 375 thận người, Lake và cộng sự 1966 thấy từ 5 –11 trong 89%, thường gặp nhất là 8 trong 26% trường hợp. Tổng số các ống sinh niệu tận cùng hay ống góp (của Bellini) mở vào nhú thận cũng thay đổi từ 116 – 776 (trên 208 thận). Không có một tần suất đỉnh cao rõ rệt, song 23% có 275 lỗ. Trong một loạt nghiên cứu khác của Arvis 1969, trên 54 thận, số nhú thận là từ 6 – 14].

5.2.2. Vỏ thận (cortex renalis)

Nằm ngay dưới bao xơ, uốn cong ở trên các tháp thận, và ăn sâu vào giữa các tháp thận về phía xoang thận (Hình 24.17, 24.18, 24.21):

– Vùng ăn sâu vào giữa các tháp thận gọi là các *cột thận* (columnae renales).

– Vùng đi từ nền tháp tới bao xơ gọi là các *tiểu thuỳ vỏ* (lobulis corticales), dày độ 5mm; nếu soi kính lúp có thể thấy 2 phần chính:

+ *Phần tia* (pars radiata) gồm một loạt những *tia tuỷ* (radii medullares) có

Tai ban dep cua sach tai day

màu sáng hơn, trông như những lưỡi lê nhỏ từ đáy các tháp thận đâm lên, toả hình tia về phía bao thận. (Các tia tuỷ trước kia còn gọi là các *tháp Ferrein*).

+ *Phần cuộn* hay *phần lượn* (pars convoluta) là phần còn lại ở giữa các tia, có màu sẫm hơn, có cấu trúc phức tạp nên được gọi là cuộn, trước kia còn gọi là *mê đạo thận* hay *mê đạo Ludwig* (labyrinthus, renal labyrinth, Ludwig's labyrinth).

Vỏ thận cũng có thể chia thành một vùng trong và một vùng ngoài theo sự sắp xếp mô học của nó. Vỏ trong được ngăn cách với tuỷ thận bởi một đường mạch tiếp tuyến, (tạo bởi các động mạch và tĩnh mạch cung), mặc dù về phía tuỷ của đường đó vẫn còn một lớp mỏng mô vỏ, gọi là"*dưới vỏ*" (subcortex). Lớp vỏ ở sát tuỷ này còn được một số tác giả gọi là *vỏ sát tuỷ* (juxta medullary cortex).

6. CẤU TẠO MÔ HỌC CỦA THẬN

Thận được cấu tạo bởi rất nhiều những tiểu quản sinh niệu ngoằn ngoèo, áp chặt vào nhau, bao quanh bởi ít mô liên kết, trong đó có các mạch máu, bạch huyết và thần kinh. Mỗi *tiểu quản sinh niệu* (uriniferous tubule) gồm có 2 phần khác nhau về mặt phôi thai học, là: 1) Đơn vị thận, hay *thận quản* (nephron), chế tạo nước tiểu, và 2) *Tiểu quản góp* hay "*ống góp*" (collecting tubule) thu góp nước tiểu.

– ***Đơn vị thận***, hay ***thận quản*** (nephron) gồm có: *tiểu thể thận* (corpuscula renis) có nhiệm vụ lọc các chất từ huyết tương; và *tiểu quản thận* (tubulus renalis) có nhiệm vụ tái hấp thu một cách chọn lọc một phần các chất đã được lọc qua tiểu thể thận, cho đến khi gần đạt thành phần của nước tiểu.

– ***Tiểu quản góp*** hay ***ống góp*** (the collecting tubule) thu góp các chất lỏng đã được lọc từ một nhóm các tiểu quản thận vào một ống lớn gọi là *ống nhú* (papillary duct) hay *ống Bellini*. Rồi các ống nhú lại đổ vào một đài nhỏ ở đỉnh của một nhú thận. Bề mặt của mỗi nhú thận có rất nhiều những lỗ nhỏ, là những lỗ của các ống nhú, và nếu bóp một thận tươi mới lấy, có thể thấy nước tiểu rỉ ra từ các lỗ đó.

* [Chú thích về thuật ngữ: Trong TNGPQT có rất nhiều loại ống, tính chất và tên gọi rất khác nhau; song chuyển sang tiếng Việt, trước đây ta vẫn chỉ có một từ chung để dịch tất cả là "*ống*". Trong Từ Điển DTGPQT Việt hoá, 1999, chúng tôi đã cố gắng nêu lên một vài quy ước để dịch phân biệt một số từ cơ bản:

– "*Canalis, canaliculus*" tiếng Latin dùng để chỉ các loại ống trơ, không có thành riêng, được đào trong các mô khác (tỷ dụ trong xương, trong mô xơ), để cho các cấu trúc đi qua; chúng tôi dịch là "*ống, và tiểu ống*".

– "*Ductus, ductulus*" là các ống có thành riêng, được cấu tạo để dẫn chất lỏng, chúng tôi dịch là "*ống dẫn, tiểu ống dẫn hay tiểu quản*".

– "*Tubus, tubulus*" là các loại ống rỗng hình trụ, to nhỏ khác nhau; song rất khó tìm một được từ riêng thích hợp để dịch phân biệt với 2 loại trên; nên đành phải tuỳ theo kích cỡ, chức năng và cấu tạo mà dịch là ống, hay tiểu quản, vi quản. Đặc biệt "Tubulus uriniferens, tubulus renalis, v.v..." đều là những ống rất nhỏ, có thành riêng để dẫn chất lỏng, vậy gần

Ykhoaonline.com

với "ductulus" hơn là "canaliculus", nên chúng tôi ưa dịch là "tiểu quản sinh niệu, tiểu quản thận, v.v...", hơn là "tiểu ống". "Tubulus colligens, collecting tubule" dịch là "*tiểu quản góp*", hơm là "*ống góp*"; "tubulus contorsus proximalis,distalis" dịch là "*tiểu quản lượn gần,... lượn xa*", hơn là "*ống lượn gần, ống lượn xa*". Vì đó không phải là những ống trơ không có thành riêng (như canal, canalicule), mà là những ống dẫn nhỏ có thành riêng (gần với ductule hơn)].

Sau đây là mô tả chi tiết từng thành phần cấu tạo nêu trên, của các tiểu quản sinh niệu, bắt đầu từ điểm xuất phát:

6.1. Tiểu thể thận (corpuscula renis) (Hình 24.21, 24.22)

Tiểu thể thận (hay *tiểu thể Malpighi*) là những khối nhỏ hình cầu, chừng 0,2mm đường kính, nhìn thấy ở vỏ thận và các cột thận (cột Bertin), trừ một vùng hẹp ở phần chu vi vỏ thận (cortex corticis). Mỗi thận có chừng 1 – 2 triệu tiểu thể thận. Số lượng giảm dần theo tuổi (Dunnil và Halley 1973). Mỗi tiểu thể gồm hai phần: một *tiểu cuộn mạch* (glomerulus) ở giữa gọi là *tiểu cầu thận* và một bao màng ở ngoài gọi là *bao tiểu cầu* (glomerular capsule), là phần đầu toả rộng hình chén của tiểu quản thận.

6.1.1. Tiểu cầu thận (glomerulus) là một cuộn mao mạch nhỏ hình cầu dính với nhau bởi một mô liên kết thưa. Mỗi tiểu cầu bắt nguồn từ một *tiểu động mạch tới* (afferent arteriole) chui vào trong bao tiểu cầu ở một điểm đối diện với điểm nối với tiểu quản thận, và thoát ra bởi một *tiểu động mạch đi* (efferent arteriole), cũng ra khỏi bao từ cùng một điểm, gọi là *cực mạch* (vascular pole) của bao.

6.1.2. Bao tiểu cầu (the glomerular capsule) (còn gọi là bao Bowman) là đầu toả rộng và lộn sâu vào trong của tiểu quản thận, tạo thành một túi bọc quanh tiểu cầu thận.

* ["Bao tiểu cầu" gồm những tế bào biểu mô vẩy ở thành ngoài và những tế bào biểu mô có chân (epithelial podocytes) đặc biệt ở thành trong (Latta 1973, Spinelli 1974). Như vậy là giữa tiểu cầu và lớp ngoài của bao có một khoang niệu, kích thước thay đổi theo hoạt động tiết của tiểu cầu, và liên tiếp với lòng vi tiểu quản lượn gần (ống lượn gần) (proximal convoluted tubule). Có một màng đáy nằm dưới các tế bào của bao, hoà lẫn với màng đáy bao quanh các tế bào nội mô mao mạch ở trong tiểu cầu.

Màng đáy tiểu cầu hoạt động như một phễu lọc, cho phép nước và các loại phân tử nhỏ khác nhau từ máu tuần hoàn đi qua dưới áp lực. Những phân tử như hemoglobin có thể qua, song những phân tử lớn hơn thì bị giữ lại. Sự chọn lọc của quá trình đó có vẻ liên quan đến những đặc trưng lý, hoá học của phễu lọc tiểu cầu.

Ngoài các loại tế bào đã kể còn có những *tế bào nội tiểu cầu* (mesangial cells), là những tế bào không đều, có khả năng thực bào và co rút, đặc biệt nằm ở xung quanh đáy các tiểu cầu. Các tế bào này có tác dụng quan trọng là làm sạch phễu tiểu cầu khỏi các chất ứ đọng, có thể gây tắc phễu, tỷ dụ các phức hợp miễn dịch, các mảnh vỡ tế bào v.v... (Caulfield và Farquhar 1974].

Tai ban dep cua sach tai day

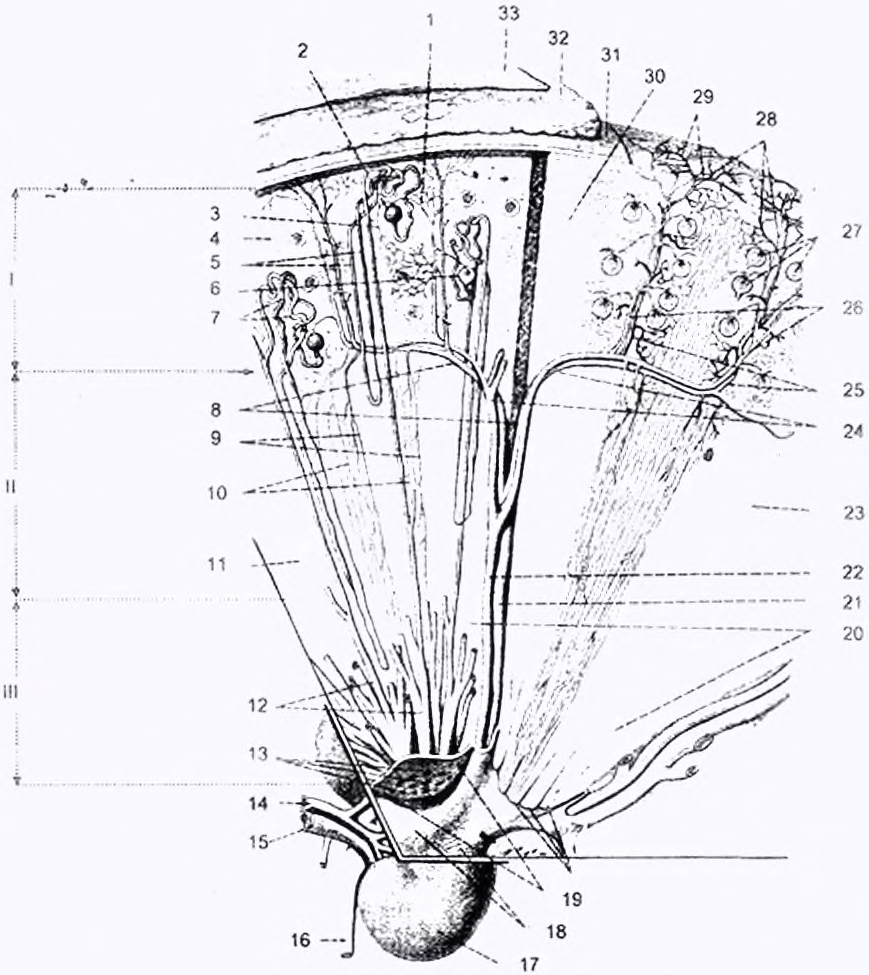

Hình 24.21. Sơ đồ tổng hợp các cấu trúc mô học của thận và cấp máu trong thận (theo Sinelnikov, 1963 – Nga)

I. Vùng vỏ thận. II. Vùng tuỷ ngoài. III. Vùng tuỷ trong

Phần bên trái: trình bày hệ thống các tiểu quản thận và vi mạch trong thận. Phần bên phải: chỉ trình bày riêng hệ thống vi mạch trong thận.

1. Tiểu ĐM tới; 2. Tiểu thể thận; 3. Tiểu ĐM đi; 4. Phần lượn; 5. Các tiểu quản thẳng; 6. Bao tiểu cầu; 7. Các tiểu quản lượn; 8. Các TM cung; 9. Các tiểu TM thẳng; 10. Các tiểu ĐM thẳng; 11. Tuỷ thận; 12. Các ống nhú; 13. Các lỗ nhú; 14. ĐM thận; 15. TM thận; 16. Niệu quản; 17. Thận; 18. Đài nhỏ; 19. Các nhú thận; 20. Các tháp thận; 21. TM gian thuỷ; 22. ĐM gian thuỷ; 23. Đáy tháp thận; 24. Các ĐM cung; 25. Các TM gian tiểu thuỷ; 26. Các ĐM gian tiểu thuỷ; 27. Tiểu cầu; 28. Các nhánh bao thận; 29. Các TM sao; 30. Phần tia vỏ thận; 31. Bao xơ; 32. Bao mỡ; 33. Mạc thận.

Ykhoaonline.com

6.2. Tiểu quản thận (tubulus renalis) (Hình 24.21, 24.22)

Mỗi tiểu quản thận gồm các phần như sau:

– *Bao tiểu cầu* (capsula glomerularis, glomerular capsule) đã tả;

– *Tiểu quản lượn gần* (tubulus contorsus proximalis, proximal convoluted tubule) tiếp với bao tiểu cầu bởi một cổ ngắn hơi hẹp hơn các phần khác một chút. Đoạn đầu tạo thành một loạt những quai uốn cong (đoạn lượn); còn đoạn cuối trở thành thẳng (nay gọi là *tiểu quản thẳng gần*, tubulus rectus proximalis), chạy về phía tuỷ, để liên tiếp với:

– *Ngành xuống của quai Henlé*, đi xuống phần tuỷ,

– Rồi lại lộn lên qua một *quai chữ U*, để tiếp với

– *Ngành lên của quai Henlé*, trở lại phần vỏ.

Ngành xuống và ngành lên của quai Henlé thu hẹp hơn và mỏng hơn ở phần lớn chiều dài của nó, tạo nên một đoạn mỏng, (gọi là *tiểu quản mảnh*, tubulus attenuatus). Song phần trên của ngành lên quai Henlé lại có đường kính tương tự như tiểu quản lượn gần, và liên tiếp với:

– *Tiểu quản lượn xa* (tubulus contorsus distalis, distal convoluted tubule), cũng gồm một đoạn thẳng và một đoạn lượn. (Đoạn thẳng tương ứng với phần trên ngành lên quai Henlé, nay gọi là *tiểu quản thẳng xa*, tubulus rectus distalis). Giữa hai đoạn có một vùng đặc biệt dày lên gọi là *vết đặc* (macula densa).

– Cuối cùng *đơn vị thận* hay *thận quản* (nephron) lại thẳng ra thành một *tiểu quản nối tiếp* (junctional or connecting tubule), tận hết bằng cách nối với:

– *Tiểu quản góp, ống góp* hay *ống thẳng* (tubulus renalis colligens, collecting or straight duct). Giữa tiểu quản lượn xa và tiểu quản nối tiếp thường có một *đoạn góc* (angular segment) ngắn, gọi là tiểu quản zích–zắc hay tiểu quản không đều (zigzag or irregular tubule).

Các ống góp hay ống thẳng bắt đầu từ những tia tuỷ của vỏ thận, hợp nhau lại từng đoạn cách quãng ngắn, và cuối cùng đổ vào những ống lớn hơn gọi là những *ống nhú* (papillary duct) hay *ống Bellini*. Các ống này đổ vào đỉnh của một *nhú thận*. Nhiều lỗ ống đổ vào làm cho đỉnh nhú thận bị thủng lỗ chỗ, tạo nên một *diện rỗ* (area cribosa).

6.3. Cấu trúc tế bào của tiểu quản thận* (Hình 24.22)

* [Các tiểu quản thận được tạo bởi một lớp đơn tế bào biểu mô, là một màng đáy có chiều dày thay đổi khác nhau (Maunsbach 1973). Hình thể của các tế bào thay đổi theo từng phần của tiểu quản, tuỳ theo chức năng của chúng: có liên quan đến sự vận chuyển vào ra của các ion khác nhau và nước, và sự lấy đi một số protein và các chất hữu cơ khác đã qua phễu lọc tiểu cầu. (Bulger 1977). Có thể tạm tóm tắt như sau:

Tai ban dep cua sach tai day

– Tiểu quản gần (proximal tubule) được lát bởi các tế bào biểu mô vuông, có bờ bàn chải có lông (microvilli) ở mặt lòng ống.

– Quai Henlé (renal loop, ansa nephroni) gồm có đoạn mỏng, hẹp (đường kính khoảng 30μm), lát bởi những tế bào từ vuông thấp đến lát vẩy; và đoạn dày (khoảng 60μm), lát bởi những tế bào vuông tựa như ở tiểu quản xa.

– Tiểu quản xa (distal tubule) được lát bởi những tế bào giống như tiểu quản gần, song có ít lông, lòng nhỏ và không đều, và vài đặc điểm khác.

– Ở chỗ nối giữa đoạn thẳng và đoạn lượn, tiểu quản xa nằm sát cực mạch của tiểu cầu và các tế bào của nó tạo thành một cấu trúc cảm giác đặc biệt là "*vết đặc*" (macula densa), có tác dụng quan trọng trong việc điều hòa dòng máu và trao đổi ion.

– Ở phần tận của tiểu quản xa biểu mô có ít nếp đáy và thưa ty lạp thể (mitochondria). Vi tiểu quản ở đó đôi khi được gọi là *ống nối* (connecting duct) vì có nhiều đặc điểm của ống góp liên tiếp với nó, song về phôi thai vẫn thuộc nguồn gốc thận sinh.

– Các *ống góp* (collecting ducts) gồm biểu mô từ vuông đến trụ, với chiều cao tăng dần từ phía vỏ trở xuống, cho tới các ống nhú lớn].

6.4. Cấu trúc tế bào và chức năng của đơn vị thận hay thận quản

Trong *đơn vị thận* hay *thận quản* (nephron) 3 quá trình cùng hoạt động để thực hiện chức năng tiết niệu và điều hòa của thận: trước hết là hiện tượng *lọc* (filtration) xảy ra ở các tiểu cuộn mạch, rồi đến *tái hấp thu có chọn lọc* (selective resorption) các chất khác nhau từ chất lọc, xảy ra dọc theo các tiểu quản thận, và thứ 3 là *bài tiết* (secretion) các chất khác nhau vào chất lọc bởi các tế bào của tiểu quản thận.

* [Hai quá trình đầu tiên được nghiên cứu nhiều nhất, và có liên quan rõ rệt đến cấu trúc tế bào của thận quản ở các đoạn khác nhau của nó].

6.4.1. Lọc qua tiểu cầu thận (glomerular filtration): là hiện tượng thấm qua của nước có chứa nhiều loại phân tử nhỏ từ máu qua khoang niệu của bao tiểu cầu. Nhưng phân tử lớn như protein huyết tương, polysaccharid và lipid cơ bản được giữ lại trong máu, vì phễu lọc là màng đáy của tiểu cầu có lỗ rất nhỏ.

Lọc xảy ra là do độ chênh lệch áp lực lớn giữa bên trong lòng mao mạch và khoang niệu.

6.4.2. Tái hấp thu chọn lọc (selective resorption) nhiều chất từ chất lọc xảy ra chủ yếu ở các tiểu quản lượn gần. Đặc biệt glucose, acid amin, phosphat, chlorid, natri, calci và carbonat. Các tế bào của tiểu quản lượn gần để nước thấm qua tự do khỏi lòng tiểu quản, theo độ chênh lệch thẩm thấu tạo nên bởi sự tái hấp thu các chất hoà tan khác nhau. Như vậy chất lọc ở vùng này vẫn đẳng trương với máu. Tiếp đó, sự hấp thu chọn lọc, đặc biệt các ion natri, cũng sẽ xảy ra ở tiểu quản lượn xa.

Ykhoaonline.com

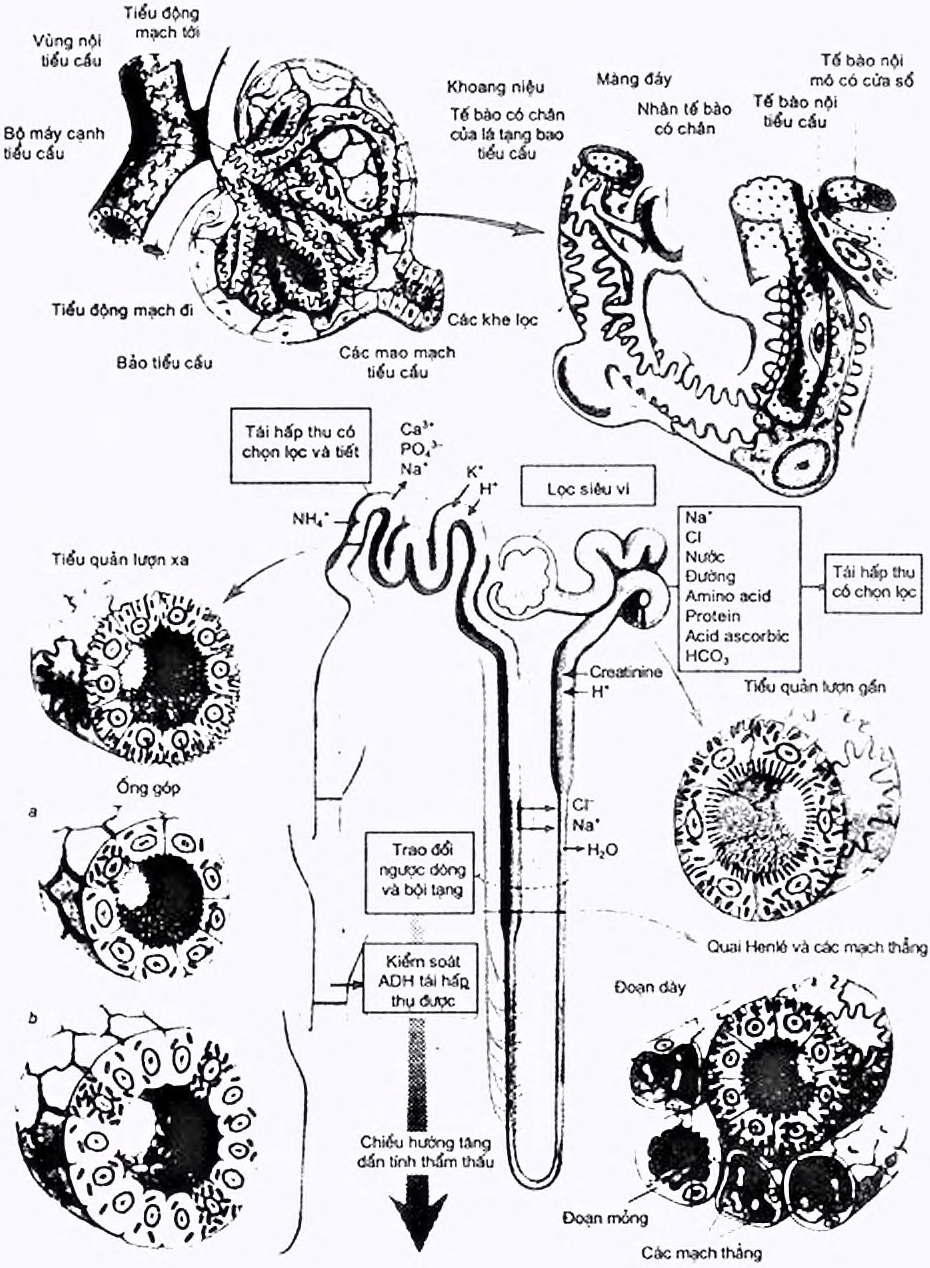

Hình 24.22. Cấu trúc vi thể và chức năng của từng đoạn đơn vị thận (nephron) và ống góp (collecting tube) (theo Gray)

Tai ban dep cua sach tai day

Phần còn lại của tiểu quản thận có vẻ đảm nhiệm cơ chế tái hấp thu phần lớn (95%) lượng nước trong chất lọc. Do đó khi tới các đài thận thì nước tiểu đã giảm khối lượng rất nhiều và trở thành ưu trương với máu.

Hệ thống điều hoà phức hợp đó rất mềm dẻo, cho phép thay đổi đáng kể tỷ lệ lọc và tái hấp thu, tuỳ theo nhu cầu của cơ thể trong mỗi thời điểm khác nhau.

6.4.3. Bài tiết (secretion) các ion khác nhau xảy ra ở nhiều địa điểm. Bài tiết các ion hydrogen và ammonium là đặc biệt quan trọng trong việc điều hoà các chất kiềm toan trong máu. Nhiều chất khác cũng được bài tiết, trong có các acid hữu cơ, các chất kháng sinh. Các tiểu quản gần và xa là những vùng chủ yếu thực hiện các hoạt động đó].

6.5. Bộ máy cạnh tiểu cầu* (the juxta glomerular apparatus) (Hình 24.22)

* [Các tiểu động mạch đến và đi của tiểu cầu nằm ở cực mạch của tiểu cầu, đối diện với điểm xuất phát của tiểu quản lượn gần. Ở mỗi đơn vị thận (nephron), ngành lên của quai Henlé từ tuỷ thận quay lại đi về phía tiểu cầu; phần đầu của tiểu quản lượn xa nằm sát cực mạch và thành ngoài của các tiểu động mạch đến và đi. Các tế bào của lớp áo giữa (tunica media) các tiểu động mạch đó khác các tế bào cơ trơn của các mạch máu khác, là chúng to, tròn, thuộc dạng biểu mô (epitheloid in type), có nhân lớn hình cầu, bào tương có hạt: được gọi là các *tế bào cạnh tiểu cầu* (juxta glomerular cells). Chúng nằm sát các tế bào nở rộng của tiểu quản lượn xa tạo nên *vết đặc* (macula densa) ở đó. Cả hai loại tế bào đó cùng các *yếu tố nội tiểu cầu* (mesangial) khác nhau tạo nên *bộ máy cạnh tiểu cầu* (juxta glomerular apparatus) của thận, (Edelman và Hartroft 1961; Barajas 1966; Dalton và Hagenan 1967, Hartroft 1968) (Hình 24.12).

Trên súc vật thực nghiệm và trên một số bệnh nhân cao huyết áp do bệnh thận, người ta nhận thấy các tế bào cạnh tiểu cầu phì đại và chứa số hạt tăng lên. Các hạt đó chứa chất *renin*, là một enzym chuyển đổi một polypeptid trong máu là angio tensinogen thành angiotensin I. Rồi chất này lại được chuyển đổi ở phổi, bởi các men khác, thành angiotensin II, có nhiều tác động lên cơ thể, trong đó có tác dụng *tăng huyết áp* và kích thích tiết aldosteron từ vỏ thượng thận. Những chi tiết về hệ thống tiết renin này vẫn chưa được rõ. Song bộ máy cạnh tiểu cầu thận có vẻ là một nguồn kiểm soát phản hồi (feed back) quan trọng *điều hòa dòng chảy qua phễu lọc tiểu cầu, tái hấp thu các ion* trong tiểu quản thận, và đậm độ cuối cùng của nước tiểu].

7. MẠCH MÁU VÀ THẦN KINH

7.1. Động mạch thận (Hình 24.23, 24.24)

Thường chỉ có 1 động mạch cho mỗi thận, song cũng có trường hợp có 2 – 3 động mạch.

Ykhoaonline.com

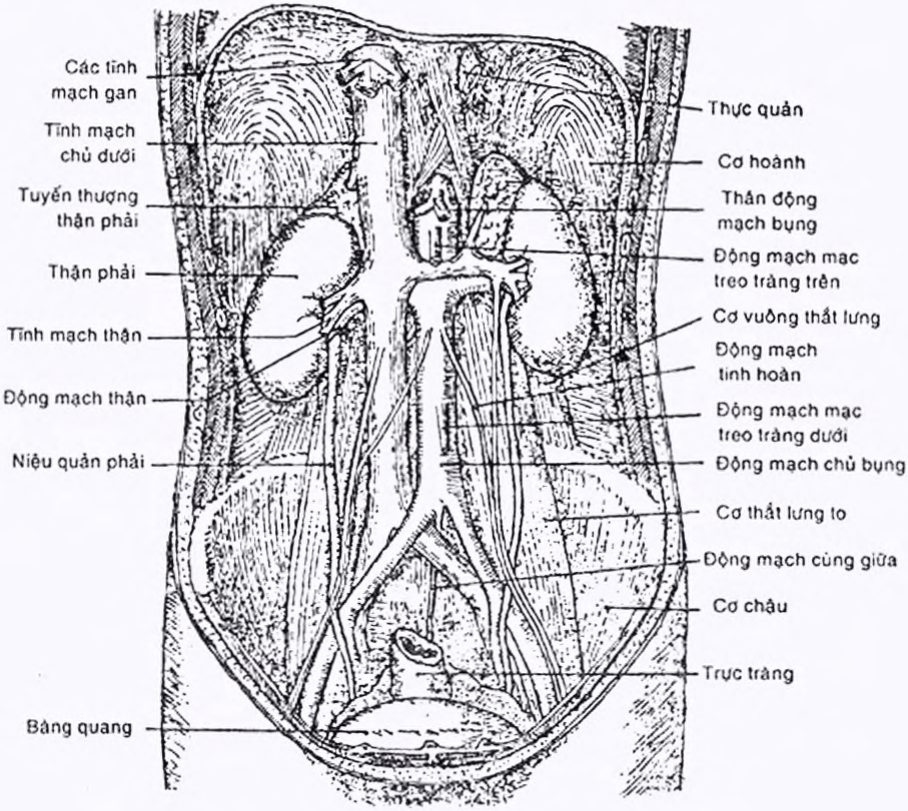

Hình 24.23. Thận, tuyến thượng thận, niệu quản và các mạch thận
(theo Đỗ Xuân Hợp, 1968. Trịnh Văn Minh sửa lại)

7.1.1. Nguyên ủy

Động mạch thận phải và trái đều tách từ động mạch chủ bụng, thường ở ngang mức bờ trên đốt sống thắt lưng 2 – (theo Woodburne, 1957, 1987) hay thân đốt sống thắt lưng 1 – (theo Đỗ Xuân Hợp, Giải phẫu bụng, 1968); khoảng 1cm dưới nguyên ủy của động mạch mạc treo tràng trên, song cũng có thể ở sát gần hơn.

7.1.2. Đường đi, liên quan, kích thước

Động mạch thận đi ngang, hoặc hơi chếch xuống dưới và ra sau, qua trước các trụ hoành và cơ thắt lưng, để tới rốn thận.

Động mạch thận phải dài hơn, và hơi thấp hơn hoặc ngang mức động mạch thận trái, đi qua sau tĩnh mạch chủ dưới, ở sau đầu tụy và khúc II tá tràng. Động mạch thận trái nằm sau tĩnh mạch thận trái, tụy và tĩnh mạch tỳ.

Tai ban dep cua sach tai day

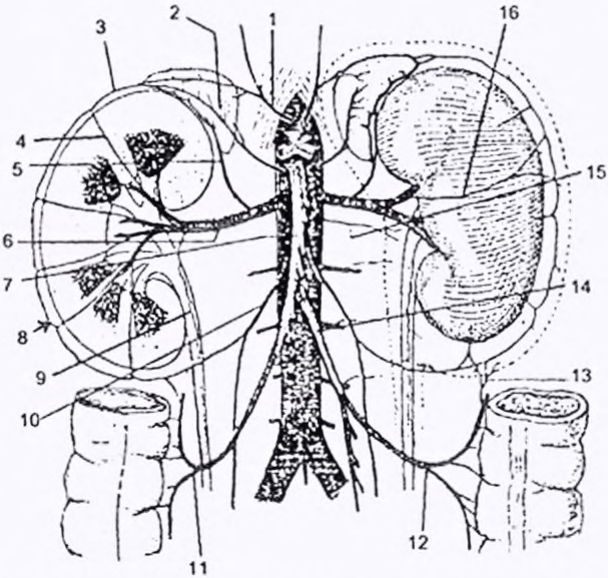

Hình 24.24. Các nhánh bên của động mạch thận và vòng nối động mạch ngoài thận
(theo Papin, trong Testut và Latarjet)

1. Động mạch hoành dưới; 2. Tuyến thượng thận; 3. Vòng động mạch ngoài thận; 4. Nhánh xiên; 5. Động mạch thượng thận dưới; 6. Động mạch thận; 7. Động mạch mạc treo tràng trên; 8. Vòng động mạch ngoài thận; 9. Động mạch niệu quản; 10. Động mạch tinh hoàn; 11. Động mạch đại tràng phải; 12. Động mạch đại tràng trái; 13. Nối tiếp với động mạch thận; 14. Động mạch mạc treo tràng dưới; 15. Động mạch thắt lưng; 16. Nhánh bao mỡ quanh thận và nối tiếp động mạch thận ngoài thận.

Các tĩnh mạch thận thường đi trước động mạch; song tới gần rốn thận thì cả hai đều chia nhánh một cách thay đổi. Nên ở rốn thận các nhánh tĩnh mạch vẫn thường nằm trước động mạch. Song đôi khi cũng có thể thấy một số nhánh động mạch đi trước tĩnh mạch.

Động mạch thận thường có kích thước lớn phù hợp với nhu cầu chức năng của thận.

* [Ở người Việt Nam, theo Lê Văn Cường (L.A. T.S. 1994): động mạch thận phải dài 55mm, động mạch thận trái 48,3mm, đường kính cả hai trung bình 4,2 – 4,3mm. Theo Trịnh Xuân Đàn (L.A. T.S., 1999): Động mạch thận phải dài 39,5mm, đường kính 5,2mm, động mạch thận trái dài 28,9mm, đường kính 5,1mm].

7.1.3. Tận cùng

Động mạch thận phân nhánh một cách rất thất thường. Nói chung gần tới rốn thận (từ 1 – 3cm) thì thường chia ra 2 ngành cùng đi trước và sau bể thận.

– Ngành trước thường sớm phân nhánh tỏa rộng ở trước bể thận, trước khi chui vào rốn thận. (Thường cho 4 nhánh từ ngoài thận, ở trước bể thận).

– Ngành sau thường đi ở trên bể thận tới góc sau trên rốn thận, rồi chạy vòng

Ykhoaonline.com

xuống dưới bắt chéo mặt sau bể thận ở sát dọc mép sau rốn thận. Như vậy, động mạch thường bắt chéo mặt sau bể thận ở đoạn trong xoang thận, và vẫn để lộ đoạn ở ngoài xoang. Nên mặt sau bể thận, không bị mạch che lấp, cũng là nơi thuận lợi để rạch bể lấy sỏi thận (Hình 24.27).

7.1.4. Ngành bên và ngành nối

Trên đường đi ngoài thận, động mạch thận tách ra:

– Một (đôi khi 2 – 3) nhánh động mạch thượng thận dưới;

– Các nhánh cho mô mỡ quanh thận, bao thận, bể thận; và

– Một nhánh cho phần trên niệu quản.

Các nhánh nói trên tiếp nối ở ngoài thận với các động mạch lân cận (động mạch hoành, động mạch sinh dục, động mạch đại tràng) và nối tiếp với nhau trong lớp mỡ quanh thận, tạo thành một vòng nối động mạch ngoài thận (Hình 24.24).

7.1.5. Các động mạch thận phụ

Tỷ lệ thận có 2 – 3 động mạch tương đối thường gặp. Các tác giả cổ điển vẫn quen gọi đó là các "*động mạch thận phụ*". Song đứng trên quan điểm hiện đại, thực chất chúng không phải là phụ, mà là những nguyên ủy tách rời bất thường của một hay những phân nhánh bình thường của động mạch thận, có thể là một động mạch phân thuỳ, hoặc lớn hơn hay nhỏ hơn một phân thuỳ (Hình 24.25).

Về nguyên ủy, chúng thường tách từ động mạch chủ, ở trên hoặc ở dưới động mạch chính, song cũng có thể tách từ động mạch chậu chung, chậu trong hay các mạch khác của bụng (thân ĐM bụng, ĐM mạc treo tràng trên...).

[Sự tồn tại bất thường của các động mạch thận ở thấp có thể giải thích bằng sự di chuyển của thận trong quá trình phát triển phôi thai: xem bài 23].

Về tận cùng, các tác giả cổ điển chỉ thấy chúng tận hết ở các cực thận, nên còn gọi đó là các động mạch cực trên và cực dưới (Hình 24.25 ĐM thận trái). Song thực chất, (theo L.A. T.S. của Trịnh Xuân Đàn, 1999), chúng còn đa dạng hơn nhiều (Hình 24.25 ĐM thận phải).

Các động mạch phụ đi đến cực dưới của thận thường bắt chéo niệu quản, nên người ta cho rằng đó có thể là một nguyên nhân gây thận ứ nước (do chèn ép vào niệu quản). Song theo Gray, thì điều đó vẫn chưa được chứng minh.

* [– Tỷ lệ thường gặp của "động mạch thận phụ" là 23% theo Anson, Cauldwell, Pick & Beaton, 1947; 30% theo Gray. Ở người Việt Nam: theo Lê Văn Cường, 1994, 37% có 1 động mạch cực trên hay cực dưới; theo Trịnh Xuân Đàn, 1999, trên 108 phẫu tích 34,26% có 2 hoặc 3 động mạch thận, không thực là cực trên, cực dưới, mà đa dạng hơn nhiều.

– Nếu so sánh giữa 2 bên và xét theo vị trí, thì: Theo Woodburne (Essentials of Human Anatomy 1957) các động mạch phụ thường gặp ở bên trái nhiều hơn và ở dưới động mạch chính nhiều hơn là ở trên. Song theo các tác giả Việt Nam (Lê Văn Cường 1994 và Trịnh Xuân Đàn 1999) thì động mạch phụ lại thường gặp ở bên phải nhiều hơn, tuy về vị trí thì cũng có khác nhau: Theo Lê Văn Cường thì động mạch cực dưới nhiều hơn cực trên. Còn theo Trịnh Xuân Đàn thì động mạch cực trên nhiều hơn cực dưới, song các động mạch phụ cũng có thể chui vào rốn thận hay thậm chí đâm thẳng vào nhu mô thận ở cạnh mép rốn thận].

Tai ban dep cua sach tai day

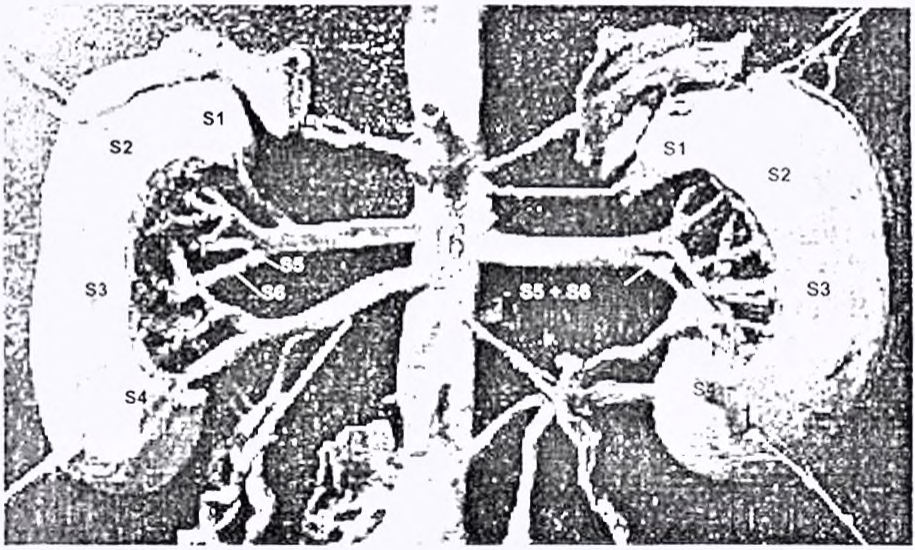

Hình 24.25. Một trường hợp đa ĐM thận. Tiêu bản phẫu tích, nhìn mặt trước
(theo Trịnh Xuân Đàn, L.A. T.S. 1999)

- Tách đôi ĐM thận phải: ĐM trên cho 3 phân thuỳ trên (S1), trước trên (S2) và sau (S5 + S6). Động mạch dưới cho 2 phân thuỳ trước dưới (S3) và dưới (S4).
- Tách 3 ĐM thận trái cho: một ĐM cực trên (S1), một ĐM cực dưới (S4) (đi sau niệu quản) và một thân chính chia đôi thành một ngành trước bể (cho S2 + S3) và một ngành sau bể (cho S5 + S6).

(Vậy những nhánh mạch tách rời nêu trên không thể gọi là động mạch phụ, như thuật ngữ cổ điển; mà là những động mạch phân thuỳ hay đa phân thuỳ thận).

7.2. Phân phối các mạch thận trong thận

7.2.1. Phân phối động mạch thận trong thận (Hình 24.21, 24.29, 24.30)

Các ngành tận ngoài thận của động mạch thận qua rốn thận vào xoang thận còn tiếp tục phân chia thành những ngành nhỏ hơn, lách giữa các đài nhỏ trước khi chui vào nhu mô thận. Vào trong nhu mô thận, các nhánh này chạy trong các cột thận ở giữa các tháp thận, được các tác giả cổ điển gọi là các *động mạch gian thuỳ* (arteriae interlobares). Tới đáy tháp thận, thì các động mạch gian thuỳ tỏa nhánh cho các *động mạch cung* (arteriae arcuatae) gần vuông góc với động mạch mẹ, uốn cong giữa tuỷ và vỏ thận. Mỗi động mạch cung còn tiếp tục chia nhỏ nữa, tỏa ra một loạt những *động mạch gian tiểu thuỳ* (arteriae interlobulares), đi lên theo hình tia trong vỏ thận. Các tận cùng của các động mạch cung không nối tiếp với nhau, mà cuối cùng cũng quặt lên vỏ thận để trở thành các động mạch gian tiểu thuỳ. Các động mạch gian tiểu thuỳ có thể đi thẳng lên về phía bề mặt vỏ

Ykhoaonline.com

thận, hoặc còn tiếp tục phân chia vài lần nữa trên đường đi. Trên đường đi các động mạch gian tiểu thuỳ tách ra một loạt các nhánh bên rất nhỏ đi tới các tiểu cầu hay tiểu cầu thận.

Các *tiểu động mạch tới tiểu cầu* (arteriolae glomerulares afferens) chủ yếu là những nhánh bên của các động mạch gian tiểu thuỳ, song một số có thể xuất phát từ các động mạch cung hay động mạch gian thuỳ. Từ các tiểu cầu đi ra có các tiểu cầu đi.

Các *tiểu động mạch đi từ tiểu cầu* (arteriolae glomerulares efferens) lại sớm phân chia để tạo thành một *đám rối mao mạch quanh tiểu quản thận* (plexus capillaris peritubularis), chạy ở giữa và xung quanh các tiểu quản lượn gần và lượn xa.

Như vậy là tuần hoàn ở vỏ thận đã có 2 loại mao mạch khác nhau: mao mạch tiểu cầu và mao mạch quanh tiểu quản thận, nối với nhau bởi các tiểu động mạch đi của tiểu cầu.

7.2.2. Dẫn lưu tĩnh mạch thận trong thận (Hình 24.21, 24.22)

Từ các đầu tận của các đám rối mao mạch quanh tiểu quản thận: các rễ nhỏ hội tụ lại thành các *tĩnh mạch gian tiểu thuỳ* (venae interlobulares). Mỗi tĩnh mạch đi theo một động mạch cùng tên.

Nhiều tĩnh mạch gian tiểu thuỳ bắt đầu từ ngay dưới bao xơ của thận, bằng sự hội tụ của một số các *tiểu tĩnh mạch sao* (venulae stellatae) dẫn lưu những phần nông nhất của vỏ thận.

Khi đi về phía giáp giới vỏ tuỷ, các tĩnh mạch gian tiểu thuỳ còn nhận phần tận của một số *tiểu tĩnh mạch thẳng* (venulae rectae) (hay *mạch thẳng đi lên* "ascending vasarecta); và tận hết ở các *tĩnh mạch cung* (venae arcuatae) đi theo các động mạch cùng tên, nhưng khác động mạch là chúng nối tiếp ít nhiều với các tĩnh mạch cung lân cận. Các tĩnh mạch cung lại dẫn lưu về các *tĩnh mạch gian thuỳ* (venae interlobulares). Các tĩnh mạch này hội tụ lại và nối tiếp với các tĩnh mạch lân cận để cuối cùng tạo thành tĩnh mạch thận.

7.2.3. Cấp mạch cho tuỷ thận (Hình 24.21, 24.22)

Các mạch tuỷ thận xuất phát chủ yếu từ các tiểu động mạch đi của các tiểu cầu cạnh tuỷ, song được bổ sung thêm bởi các tiểu động mạch đi từ các tiểu cầu ở nông hơn, và bởi một số tiểu động mạch không thuộc tiểu cầu (aglomerular arterioles) có thể là do sự thoái hoá đã xảy ra từ trước của tiểu cầu.

Các tiểu động mạch đi dành cho tuỷ thận là những mạch tương đối dài và rộng, đã đóng góp những nhánh bên cho các đám rối mao mạch lân cận trước khi vào tuỷ thận. Rồi mỗi mạch lại chia thành từ 12 – 20 *tiểu động mạch thẳng* (arteriolae rectae) hay *mạch thẳng đi xuống* (descending vasa recta). Các mạch này đi thẳng

Tai ban dep cua sach tai day

xuống tuỷ thận, cho những nhánh bên tới những đám rối mao mạch tia kéo dài, áp chặt vào các ngành lên và ngành xuống của quai Henlé và các ống góp.

Các đầu tận tĩnh mạch của đám rối mao mạch lại hội tụ lại thành các *tiểu tĩnh mạch thẳng* (venulae rectae), hay mạch thẳng đi lên (ascending vasa recta), đổ vào các *tĩnh mạch cung* hoặc *tĩnh mạch gian tiểu thuỳ*.

* [Cách mô tả và các tên gọi nêu trên chủ yếu là theo cổ điển, dựa vào các thiết đồ mô học, để thấy rõ sự cấp máu mô học liên quan đến chức năng của các phần khác nhau của thận. (Hình 24.17, 24.21, 24.22). Trên các tiêu bản ăn mòn, thường chỉ thấy rõ các ngành lớn tỏa hình lan hoa từ rốn thận. Các động mạch, tĩnh mạch cung khá nhỏ ở gần sát bề mặt tiêu bản, không thật thẳng góc với các mạch mẹ. Các động mạch tĩnh mạch gian tiểu thuỳ là những nhánh tận rất nhỏ ở sát bề mặt tiêu bản (Hình 24.29)].

7.3. Phân thuỳ động mạch thận

Tính chất phân thuỳ của mạch thận đã được nhận xét từ lâu bởi Joln Hunter 1794.

Song người đã đặt nền tảng cơ bản cho vấn đề phân thuỳ thận là Graves 1954, 1956, qua nghiên cứu chi tiết các kiểu phân nhánh bậc I của động mạch thận trên các khuôn đúc ăn mòn và các phim Xquang chụp mạch.

Graves đã mô tả 5 phân thuỳ thận (4 do các nhánh trước bể và 1 do nhánh sau bể thận) (Hình 24.26):

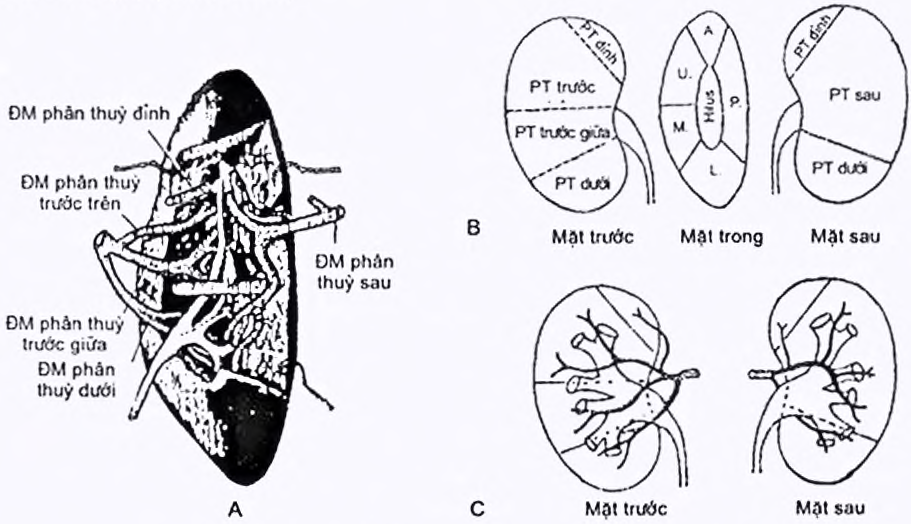

Hình 24.26. Phân thuỳ động mạch thận theo Graves, 1954
(kể theo K.L. Moore, Clinical oriented anatomy, 2nd Edit., 1985)

A. Phẫu tích các ĐM phân thuỳ trong xoang thận. Nhu mô ở thành sau xoang thận đã được cắt bỏ, trên dưới gần theo giới hạn của phân thuỳ sau.

B. Sơ đồ các phân thuỳ thận, nhìn từ mặt trước, mặt trong, mặt sau.

C. Sơ đồ các động mạch phân thuỳ thận.

Ykhoaonline.com

– *Phân thuỳ đỉnh* (apical segment): tương đương với phần liên quan của tuyến thượng thận, ở cả 2 mặt cực trên thận.

– *Phân thuỳ trước trên* (upper anterior segment) và

– *Phân thuỳ trước giữa* (middle anterior segment), mỗi phân thuỳ chiếm 1/4 mặt trước thận chia theo đường nan hoa, ở dưới vùng tuyến thượng thận.

– *Phân thuỳ dưới* (lower segment) chiếm 1/3 dưới cả mặt trước và mặt sau thận.

– *Phân thuỳ sau* (posterior segment) chiếm phần nhu mô ở mặt sau thận, còn lại ở giữa các phân thuỳ đỉnh và dưới.

Các phân thuỳ thận của Graves đã được N.A. 1985 và T.A. 1997 công nhận, song đã sửa đổi lại tên gọi chính xác hơn, như sau:

1) *Phân thuỳ trên* (segmentum superius)

2) *Phân thuỳ trước trên* (segmentum anterius superius)

3) *Phân thuỳ trước dưới* (segmentum anterius inferius)

4) *Phân thuỳ dưới* (segmentum inferius)

5) *Phân thuỳ sau* (segmentum posterius).

* [Tuy nhiên, ngoài Graves, đã có nhiều tác giả khác quan tâm đến vấn đề phân thuỳ thận:

– Nhiều nhà nghiên cứu đã cộng nhận và áp dụng cách phân chia và thuật ngữ của Graves (như **Smith** 1963, **Sykes** 1963, 1964). Song nhiều tác giả khác vẫn chưa thống nhất và đưa ra những sơ đồ khác.

– Một số chỉ chia thận làm *2 hay 3 vùng cấp máu động mạch* lớn: trước, sau, và cực dưới (**Nguyễn Hữu** và cộng sự, 1964, nghiên cứu tại Pháp và tại miền Nam Việt Nam (Hình 24. 27); Kh. Kh. Tapfer, 1969 và một số khác tại Liên Xô).

– Một số khác lại *chia nhỏ hơn*: **Faller & Ungvary**, 1962, tại Hungary đã chia phân thuỳ sau của Graves thành 3 phân thuỳ.

– Thậm chí **Lê Quang Cát**, Hà Nội 1968, đã chia thận thành 8 phân thuỳ, 4 trước và 4 sau. Song tác giả đã không mô tả rõ cách phân chia động mạch ở người, và không nêu rõ số tiêu bản nghiên cứu trên người, mà chỉ so sánh với thận chó để khẳng định: "Ở người hệ mạch thận ở phía trước và phía sau cũng đối xứng nhau, nhưng hệ mạch phía sau kém phát triển hơn phía trước." (Xem Lê Quang Cát, trong **Đỗ Xuân Hợp**, Giải phẫu bụng 1968, và tập san Hình Thái Học, Hà Nội, 1971) (nói một cách khác, 8 phần thuỳ của Lê Quang Cát tương ứng với thận chó hơn là thận người).

Tai ban dep cua sach tai day

– Một số tác giả khác đã nhấn mạnh về sự thay đổi lớn của các địa hạt cấp máu động mạch thận (Fine và Keen 1966).

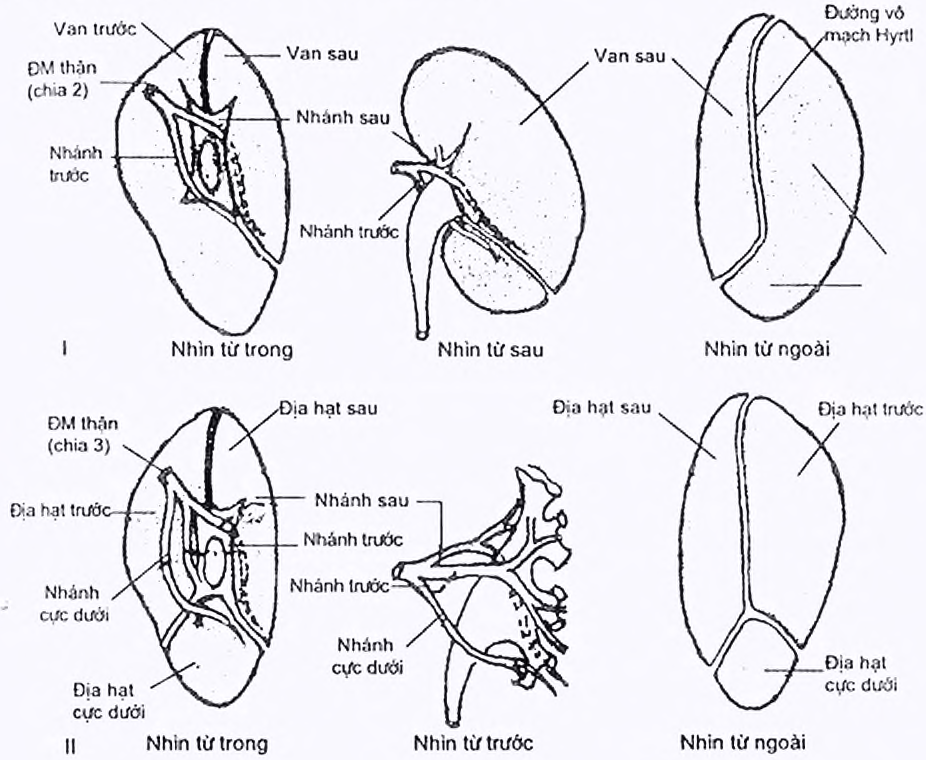

Hình 24.27. Phân thuỷ động mạch thận (theo Nguyễn Hữu, 1964)

I. ĐM thận chia đôi thành 2 ngành trước sau, cho 2 nửa không đều, hay *2 van động mạch* (2 valves arterielles).

II. Biệt hoá một ngành thứ ba (ĐM cực dưới); thành 3 nhánh bậc I của ĐM thận, cho 3 địa hạt hay 3 phân khu ĐM (territoires ou secteurs arteriels): trước (anterieur), sau (posterieur), và cực dưới (polaire inferieur).

– Cuối cùng, gần đây nhất, **Trịnh Xuân Đàn** (Luận án TS 1999, với sự hướng dẫn phụ trợ của Trịnh Văn Minh) đã có một số đề nghị bổ sung cách phân huỷ của Graves, bằng những đóng góp mới chính xác hơn, tóm tắt như sau:

+ Phân thuỷ sau có thể chia thành 2 hạ phân thuỷ sau trên và sau dưới, gần tương ứng với 2 phân thuỷ trước trên, trước dưới ở mặt trước thận. Vậy toàn bộ thận có thể chia thành 6 phân thuỷ và hạ phân thuỷ, đánh số thứ tự từ S1 – S6, hay từ I– VI (tương tự như cách đánh số các hạ phân thuỷ gan của Couinaud) (Hình 24.28).

Ykhoaonline.com

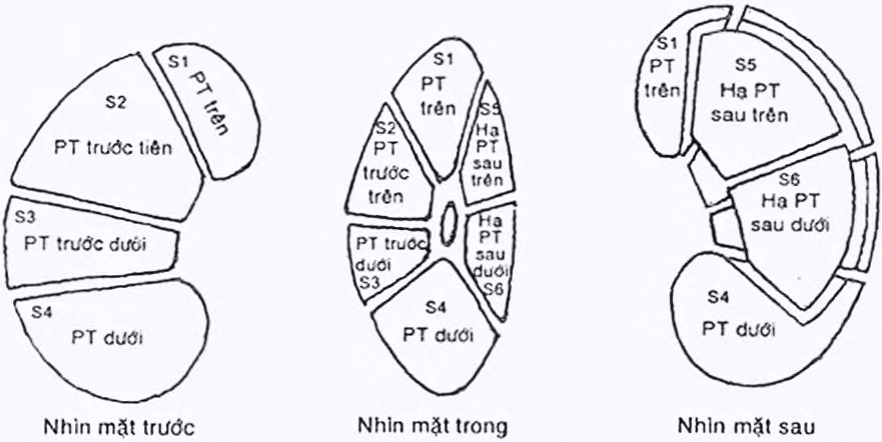

Hình 24.28. Phân thuỳ thận theo Trịnh Văn Minh và Trịnh Xuân Đàn (1999)

Phân thuỳ sau của Graves được chia đôi thành 2 hạ phân thuỳ sau trên (S5) và sau dưới (S6), dài hơn về chiều cao, song hẹp hơn về chiều rộng so với các phân thuỳ trước trên (S2) và trước dưới (S3)

+ Phân chia tận cùng của động mạch thận, và các dạng biến đổi giải phẫu của mỗi động mạch phân thuỳ đã được mô tả, và xếp loại thống kê chi tiết theo nguyên ủy, cấu tạo, liên quan, phân phối, và phát triển (Hình 24.29, 24.30, 24.31).

+ Giới hạn giữa các phân thuỳ (thay đổi theo sự phát triển cân bằng bù trừ giữa các động mạch tương ứng), đã được chính xác hoá một cách thống kê như sau:

• Phân thuỳ trên (S1) thường chỉ chiếm một phần rất nhỏ ở gần bờ trong cực trên thận (52%), đôi khi tới 1/8 (33%) hay 1/6 (10%) chiều dài của đường cong bờ ngoài giữa hai đỉnh thận. (Cấp máu động mạch không chỉ do một nhánh trên của ngành trước bể, mà đôi khi còn được phụ thêm bởi 1– 2 nhánh nhỏ của ngành sau bể.)

• Giới hạn giữa các phân thuỳ trước trên – trước dưới (S2 – S3) có thể đi ngang qua giữa thận (28,57%), hoặc ít nhiều lệch lên trên (33,25%) hay xuống dưới (38,1%). Do đó S2 thường chiếm phần lớn nhất, vì chia sẻ nửa trên mặt trước thận với S1 nhỏ nhất.

• Giới hạn giữa các phân thuỳ trước dưới và dưới (S3–S4) phụ thuộc chủ yếu vào sự phát triển của động mạch S4. ở mặt trước thận, S4 thường chiếm 1/4 dưới thận (28,5%) hoặc lớn hơn (43%), đôi khi bé hơn (28,5%). S3 kẹp giữa S2 và S4 phụ thuộc vào sự phát triển của cả hai phân thuỳ đó nên thuộc loại thay đổi nhất: thường bé hơn S2 và S4, (bé hơn 1/4 mặt trước thận, song đôi khi cũng có thể bằng hoặc lớn hơn 1/4, thậm chí hãn hữu bằng 1/3 mặt trước thận, khi S2 thu nhỏ bất thường).

• (Xem tiếp trang 531).

Tai ban dep cua sach tai day

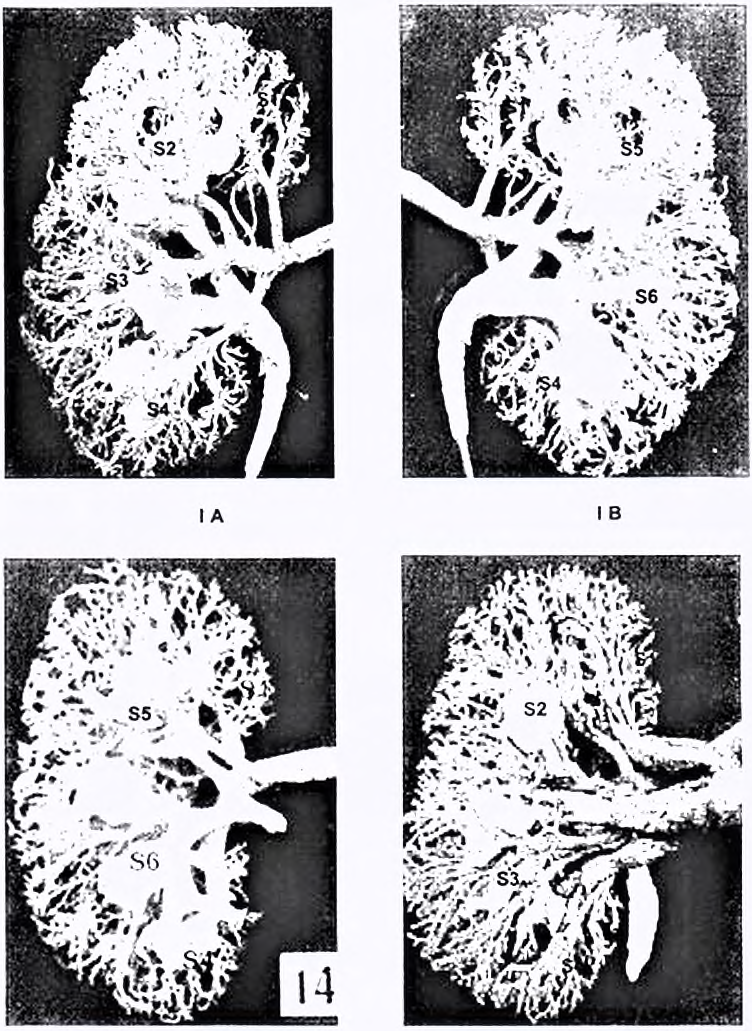

I A I B

II III

Hình 24.29. Phân chia ĐM thận và phân thuỷ thận trên một số tiêu bản ăn mòn
(theo Trịnh Xuân Đàn. L.A. T.S. 1999)

I. Nhìn mặt trước (I A) và mặt sau (I B): phân chia điển hình ĐM thận cho 4 nhánh trước cho S1, S2, S3, S4 và 1 nhánh sau chia đôi cho S5, S6.

II. Nhìn mặt sau thận trái. Một dạng biến đổi giải phẫu đặc biệt: ĐM phân thuỷ sau kém phát triển chỉ cho S5, phát triển bù ĐM S4 ra sau cho S6.

III. Liên quan ĐM và TM ở mặt trước một thận phải: Vị trí sau TM và sự xen kẽ của 4 nhánh trước ĐM (S1, S2, S3, S4) với 3 nhánh TM. Chia đôi sớm và phát triển trội của S2, S3.

Ykhoaonline.com

A

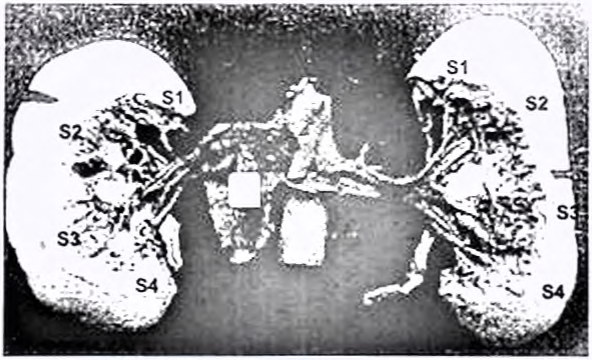

B



Hình 24.30. Phân phối điển hình và liên quan động tĩnh mạch thận trên một tiêu bản phẫu tích (theo Trịnh Xuân Đàn. LA.TS 1999). A. Nhìn mặt trước. B. Nhìn mặt sau

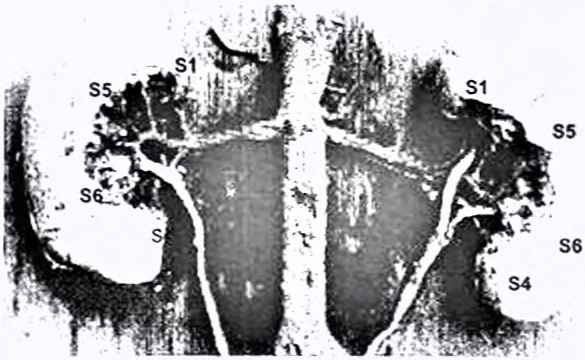

Hình 24.31. Vị trí bình thường (ở thận trái) và bất thường (ở thận phải) của ngành sau ĐM thận trong một trường hợp chẻ đôi bể thận phải, trên một tiêu bản phẫu tích nhìn mặt sau (theo Trịnh Xuân Đàn. LA.TS 1999)

Tai ban dep cua sach tai day

· Phân thuỳ sau (gồm 2 hạ phân thuỳ S5+S6) được giới hạn: ở trên bởi mặt sau của S1 (thường hẹp hơn mặt trước), và ở dưới bởi mặt sau của S4 (cũng thường hẹp hơn mặt trước một cách thay đổi), cho nên phân thuỳ sau thường mở rộng hơn về chiều cao so với S2+S3; song lại thu hẹp hơn về chiều rộng: giới hạn theo một đường răng cưa cách bờ ngoài thận từ 0 đến 1cm, do bị lấn ít nhiều bởi các phân thuỳ ở trước, không theo đường Hyrtl (1870), hay đường Brodel (1901) cổ điển.

Giới hạn cắt ngang giữa 2 hạ phân thuỳ S5–S6 gần tương đương với giới hạn giữa S2–S3, thường hơi ở trên đường ngang giữa thận một chút.

+ Như vậy, xét một cách tổng hợp, 6 phân thuỳ và hạ phân thuỳ ở cả hai mặt thận có thể tập hợp thành 4 phần hay 4 phân khu, ngăn cách nhau bởi những mặt phẳng cắt ngang toả hình nan hoa từ rốn thận (Hình 24.28):

· Phần trên tương ứng với S1, chiếm khoảng 1/8–1/6 thận.

· Phần giữa trên gồm S2+S5, chiếm khoảng 1/3 giữa trên.

· Phần giữa dưới gồm S3+S6, chiếm khoảng non 1/4 giữa dưới.

· Phần dưới tương ứng với S4, chiếm khoảng già 1/4 dưới.

Chúng tôi cho rằng cách phân thuỳ nêu trên có vẻ thực tế hơn đối với các nhà phẫu thuật, trong cắt thận bán phần. Vì không bổ dọc và cắt bỏ một phân thuỳ chỉ chiếm một phần mặt trước hoặc mặt sau thận, mà cắt ngang một phần hay một nửa thận chiếm cả bề dày thận ở cả 2 mặt, với 1 hoặc 2 – 3 cuống mạch trước sau, tuỳ theo cắt một phân thuỳ đơn (S1, S4), hay cắt kép (S2+5, S3+4, S1+2+5, S4+3+6...).

Về số lượng, cách phân chia nêu trên có thể so sánh với sự phân phối của 4 nhóm đài nhỏ của hệ thống bể đài thận đã nêu ở Hình 24.19. Song, về liên quan, cũng cần nhấn mạnh là các động mạch phân thuỳ và các phân nhánh lớn của chúng thường xen kẽ ở giữa hoặc đi trên và dưới các nhóm đài thận chính (Hình 24.29, 24.30)].

7.4. Tĩnh mạch thận

– ***Ở trong thận***: nguyên ủy và dẫn lưu tĩnh mạch đã được mô tả ở mục 7.2. cùng với phân phối động mạch trong thận.

– ***Ở rốn thận và trong xoang thận***: số lượng và liên quan của các nhánh cấu tạo bậc I còn ít được biết đến; và đã được trình bày khá khác nhau trong các sách giáo khoa giải phẫu.

Theo chúng tôi, điển hình nhất: tĩnh mạch thận thường được tạo thành chủ yếu bởi 3 ngành trước bể, đi trước động mạch (Hình 24.29.III, 24.30.A). Đôi khi có thể có thêm một nhánh sau bể, rất nhỏ và không hằng định (Hình 24.30.B). Nói chung mặt sau bể thận (phần ngoài rốn thận) vẫn là mặt ít bị che phủ bởi cả động mạch lẫn tĩnh mạch; nên cũng thường là mặt được dùng để rạch bể thận lấy sỏi.

– ***Ở cuống thận***: tĩnh mạch thận thường lớn hơn và đi trước động mạch thận (Hình 24.23, 24.29.III, 24.30.A).

Ykhoaonline.com

Tĩnh mạch thận trái thường dài hơn (7,5cm theo Woodburne; 5,9cm, theo Trịnh Xuân Đàn), và đi trước động mạch chủ ở ngay dưới động mạch mạc treo tràng trên, để đổ vào tĩnh mạch chủ dưới. Nó cũng thường nhận nhiều nhánh bên hơn: tĩnh mạch thượng thận trái, tĩnh mạch tinh hoàn (hay buồng trứng) trái, các tĩnh mạch niệu quản trên, tĩnh mạch bao mỡ quanh thận và nhiều khi cả tĩnh mạch hoành trái (đổ về cùng với tĩnh mạch thượng thận trái) (Hình 24.23, 24.32).

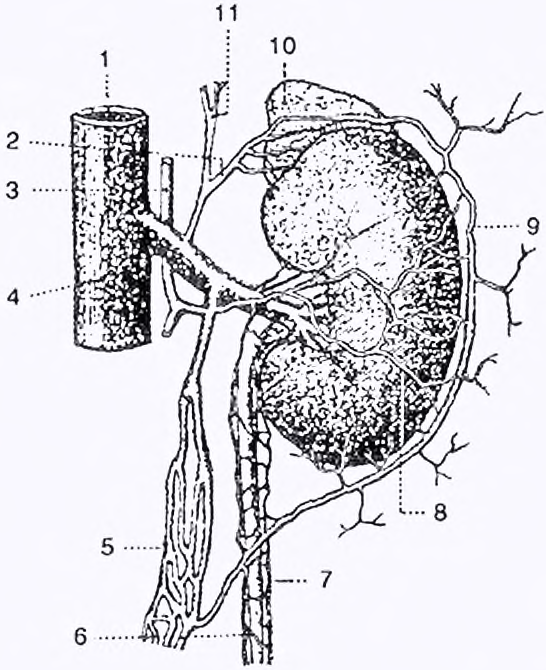

Hình 24.32. Tĩnh mạch thận trái và vòng nối tĩnh mạch quanh thận
(theo Testut và Latarjet)

1. Tĩnh mạch chủ dưới; 2. Tĩnh mạch thượng thận trái; 3. Ống nối giữa tĩnh mạch thận, tĩnh mạch đơn và tĩnh mạch thắt lưng; 4. Tĩnh mạch thận trái; 5. Tĩnh mạch tinh hoàn; 6. Niệu quản; 7. Các tĩnh mạch niệu quản; 8. Các tĩnh mạch bao mỡ trước; 9. Cung tĩnh mạch ngoài thận; 10. Tuyến thượng thận trái; 11. Tĩnh mạch hoành trái.

Tĩnh mạch thận phải ngắn hơn (2,5cm theo Woodburne, 2,2cm theo Trịnh Xuân Đàn), nằm sau khúc II tá tràng, tận hết ở bờ phải tĩnh mạch chủ dưới, thường thấp hơn tĩnh mạch thận trái một chút.

Các tĩnh mạch thận thường nối tiếp ở sau với các tĩnh mạch đơn, bán đơn, và các tĩnh mạch thắt lưng đi lên. Các ngành bên của chúng cũng tạo thành 1 vòng nối quanh thận tương tự như động mạch (Hình 24.32).

Tai ban dep cua sach tai day

*[Phân chia tĩnh mạch thận ở rốn thận còn ít được biết đến và được mô tả khá khác nhau bởi các nhà nghiên cứu khác nhau. Nhiều tác giả (S. S. Mikhailov và Sh. R. Sabirov 1976; F.T. Sampaio và A. H. Gragão 1990) đếm được từ 2– 4, thậm chí 5– 6 nhánh tĩnh mạch thận, ở cả trước và sau bể thận.

Ở người Việt Nam, theo Nguyễn Thế Trường, 1984, đại đa số trường hợp chỉ có các nhánh trước bể (95%) và hiếm khi (5%) có nhánh sau bể. Số nhánh thường là 2 (60%), đôi khi 3 (15%) hoặc 4 (15%), thường hội tụ ở ngoài xoang, đôi khi trong xoang.

Theo Trịnh Xuân Đàn 1999, trên 108 phẫu tích, ở trong xoang thận có từ 4 – 6 nhánh bậc II đi theo các động mạch phân thuỳ, tới rốn thận thì tập trung thành 2 – 4 nhánh bậc I (đường kính 4 – 6,5mm) đi trước bể thận và ra ngoài rốn thận độ 6 – 15mm thì hội tụ nhập thành 1 tĩnh mạch thận (64,81%), (Hình 24. 30), hoặc hãn hữu 2 tĩnh mạch thận song song (8,33%) đổ trực tiếp vào tĩnh mạch chủ dưới. Ngoài ra, đôi khi còn có thêm một nhánh nhỏ (đường kính 2 – 4mm) đi sau bể thận đổ về thân tĩnh mạch thận (17,59%) hoặc về thẳng tĩnh mạch chủ dưới (9,26%).

Đặc biệt: Trên 3 tiêu bản ăn mòn có bơm tĩnh mạch thận, thì cả 3 đều thấy rõ 3 nhánh tĩnh mạch thận bậc I nằm ở bình diện nông nhất, trước các động mạch trước bể và ra khỏi rốn thận độ 1 – 2cm thì tập trung lại thành thân tĩnh mạch thận. Các tĩnh mạch che lấp phần lớn nguyên ủy các động mạch phân thuỳ, song vẫn để lộ một phần các động mạch đó, ở trên, dưới và giữa 3 ngành tĩnh mạch (Hình 24.29 III).

Các số liệu Việt Nam nêu trên (Hình 24.29; 24.30) là nhằm cung cấp cho các nhà phẫu thuật một khái niệm cụ thể về liên quan động tĩnh mạch ở rốn thận, không thấy trình bày ở các tài liệu khác].

7.5. Bạch huyết của thận

Các mạch bạch huyết của thận tạo nên 3 đám rối: một ở *trong nhu mô* thận, một ở *dưới bao xơ* và một ở *trong khối mỡ quanh thận*. Hai đám rối sau thông thương với nhau. Từ nhu mô thận thoát ra 4 – 5 thân bạch huyết ở rốn thận. Ở đó chúng nhận thêm các mạch từ bao xơ, và đi theo tĩnh mạch thận tới các *hạch bạch huyết thắt lưng*. Đám rối quanh thận cùng đổ thẳng vào những hạch đó. Các hạch bạch huyết thắt lưng được dẫn lưu theo các thân thắt lưng tới bể dưỡng chấp.

7.6. Thần kinh của thận

– Chi phối *thần kinh tới* (afferent innervation) của thận là do *đám rối thần kinh thận* (plexus renalis), xuất phát từ *đám rối thần kinh bụng* (plexus coeliacus), các dây thần kinh tạng bé (nervus splanchnicus minor), thần kinh tạng cuối (nervus splanchnicus imus), và các hạch thần kinh chủ thận (ganglia aortico renalia). Đám rối thận tách ra những nhánh tới đám rối tinh hoàn (plexus testicularis) và tới tĩnh mạch chủ dưới ở bên phải.

– Chi phối *thần kinh đi* (efferent innervation) của thận chủ yếu là *thần kinh tự chủ vận mạch*, cung cấp cho lớp áo cơ của các tiểu động mạch tới và đi. Các dây thần kinh có vẻ ảnh hưởng đến tiết niệu bằng cách thay đổi lưu lượng cấp máu cho thận. Các sợi đi có vẻ tới tuỷ sống qua các dây thần kinh ngực 10, 11, 12 (Hình 24.33).

Ykhoaonline.com

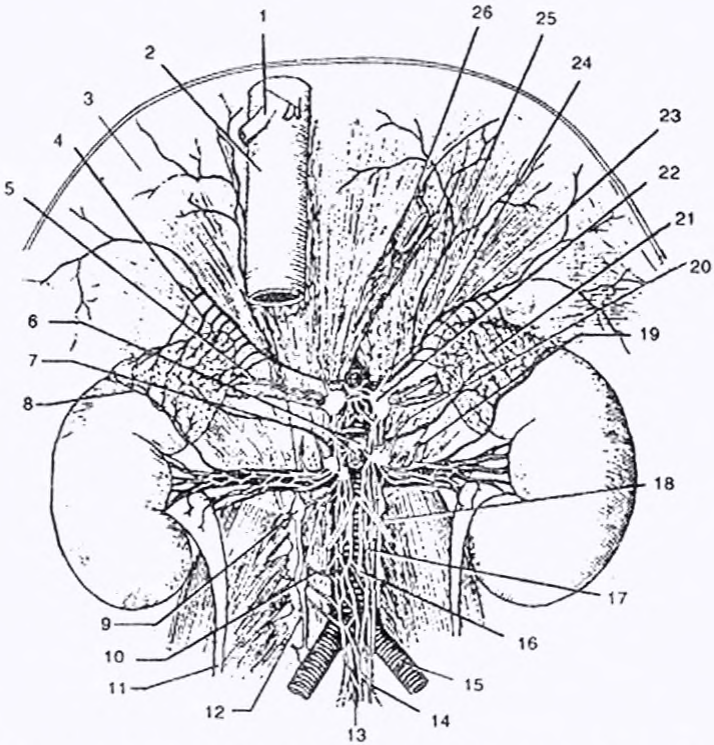

Hình 24.33. Động mạch và thần kinh thận và tuyến thượng thận (theo Woodburne)

1. Các tĩnh mạch gan; 2. Tĩnh mạch chủ dưới; 3. Cơ hoành; 4. Các động mạch thượng thận trên; 5. Các thần kinh tuyến thượng thận; 6. Đám rối và hạch thần kinh mạc treo tràng trên; 7. Động mạch thượng thận giữa; 8. Động mạch thượng thận dưới; 9. Hạch thần kinh giao cảm thắt lưng 2 và các nhánh thông; 10. Các dây thần kinh tạng thắt lưng; 11. Niệu quản; 12. Thân giao cảm thắt lưng; 13. Động mạch cùng giữa; 14. Đám rối thần kinh hạ vị trên; 15. Động mạch chậu chung; 16. Hạch và đám rối thần kinh mạc treo tràng dưới; 17. Đám rối thần kinh gian mạc treo tràng; 18. Đám rối thần kinh tinh hoàn hoặc buồng trứng; 19. Thần kinh tạng cuối và đám rối thần kinh thận; 20. TK tạng bé và hạch chủ – thận; 21. Tuyến thượng thận; 22. Hạch và đám rối thần kinh bụng; 23. Thần kinh tạng lớn; 24. Ngành sau động mạch hoành dưới; 25. Ngành trước động mạch hoành dưới; 26. Thực quản và lỗ hà thực quản (của cơ hoành).

B. NIỆU QUẢN (URETER)

1. VỊ TRÍ, ĐƯỜNG ĐI, KÍCH THƯỚC

Niệu quản gồm 2 ống dẫn nước tiểu từ 2 thận đến bàng quang (và thường được tả cùng với hệ thống bể dài thận như bộ máy bài tiết của thận) (Hình 24.23, 24.34).

Tai ban dep cua sach tai day

Hình 24.34. Hình ảnh chụp Xquang hệ thống bể đài thận, niệu quản và bàng quang sau khi bơm thuốc cản quang vào tĩnh mạch

(Nhận xét phân đoạn niệu quản; liên quan của đoạn bụng với đỉnh các mỏm ngang của các đốt sống thắt lưng; và chỗ gấp khúc chuyển tiếp sang đoạn chậu, tương ứng với bờ trước cánh xương cùng)
1. Thận; 2. Mỏm ngang; 3. Thân đốt sống TL 3; 4. Bờ ngoài cơ thắt lưng to; 5. Xương cánh chậu; 6. Bàng quang; 7. Xương cùng; 8. Niệu quản; 9. Bể thận; 10. Đài lớn; 11. Đài nhỏ.

Mỗi niệu quản dài chừng 25cm, đường kính độ 3mm, thành dày, hẹp, liên tiếp với bể thận ở trên bởi một chỗ thắt hẹp nhẹ.

Từ đó, niệu quản chạy xuống dưới và hơi vào trong ở trước cơ thắt lưng to, qua lỗ chậu trên (eo trên), bắt chéo các động mạch chậu chạy vào chậu hông, chạy chếch ra trước đổ vào đáy bàng quang.

Vị trí của niệu quản đối chiếu lên bề mặt là một đường đi từ một điểm ở mặt

Ykhoaonline.com

phẳng qua môn vị cách đường giữa 5cm, hướng gần thẳng đứng xuống dưới, hơi chếch vào trong rất nhẹ, tới củ mu.

Đường kính nói chung khoảng 3mm, song hơi thắt hẹp ở 3 nơi: ở chỗ nối với bể thận; khi qua eo trên ở bờ trong cơ thắt lưng to; và khi qua thành bàng quang; phần cuối cùng này là phần hẹp nhất (Hình 24.23, 24.34, 24.35).

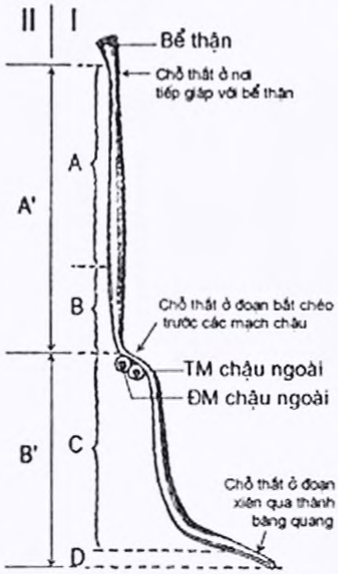

Hình 24.35. Hình thể ngoài và phân đoạn niệu quản (theo Testut và Latarjet)
(Chú thích theo Trịnh Văn Minh: so sánh quan điểm phân đoạn của các tác giả Pháp và Anh Mỹ):

I. 4 đoạn nhỏ theo các tác giả Pháp: A. Đoạn bụng; B. Đoạn cánh chậu (từ mào chậu đến lỗ chậu trên); C. Đoạn chậu hông; D. Đoạn bàng quang.

II. 2 đoạn lớn theo các tác giả Anh Mỹ: A' Đoạn bụng; B'. Đoạn chậu hông

2. LIÊN QUAN

Các tác giả Anh Mỹ thường tả, trên đường đi, niệu quản có 2 đoạn liên quan chính là đoạn bụng và đoạn chậu, chiều dài ngang nhau. Các tác giả Pháp còn phân biệt thêm 2 đoạn nhỏ là đoạn cánh chậu và đoạn bàng quang (Hình 24.35).

2.1. Đoạn bụng (pars abdominalis)

Đi từ bể thận tới lỗ chậu trên, ở sau phúc mạc.

– *Liên quan sau*: niệu quản chạy trước cơ thắt lưng to, và qua trước đỉnh mỏm ngang các đốt sống thắt lưng. Trên đường đi, ở trên niệu quản bắt chéo ở trước dây thần kinh sinh dục đùi; và ở dưới niệu quản bắt chéo ở trước phần tận của động mạch chậu chung (ở bên trái) hay phần đầu của động mạch chậu ngoài (ở bên phải) để vào chậu hông (Hình 24.23, 24.36).

Tai ban dep cua sach tai day

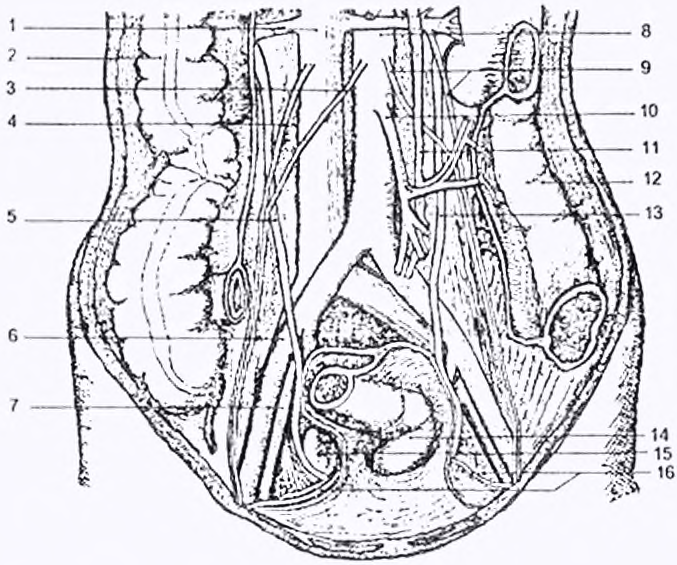

Hình 24.36. Liên quan của niệu quản
(theo Đỗ Xuân Hợp, 1968, do Trịnh Văn Minh, cải biên vẽ lại, kết hợp 2 tranh của Rouvière, 1948; Fig. 435, p. 692 + Fig. 590, p. 966)

1. TM chủ dưới; 2. Đại tràng lên; 3. ĐM tinh phải; 4; TM tinh phải; 5. Niệu quản phải; 6. ĐM chậu ngoài; 7. TM chậu ngoài; 8. ĐM chủ bụng; 9. ĐM và TM tinh trái; 10. ĐM mạc treo tràng dưới; 11. TM mạc treo tràng dưới; 12. Đại tràng xuống. 13. Niệu quản trái; 14. Trực tràng; 15. Túi tinh; 16. Ống dẫn tinh.

* [Vì động mạch chủ chạy dọc theo bên trái cột sống và chia đôi tận cùng lệch sang trái, nên niệu quản trái thường bắt chéo động mạch chậu chung (ở trên chỗ phân nhánh độ 1,5cm) và niệu quản phải bắt chéo động mạch chậu ngoài (ở dưới chỗ phân nhánh của động mạch chậu chung độ 1,5cm). Điểm bắt chéo của cả 2 niệu quản đều ở cách đường giữa độ 4,5cm. Động mạch chậu chung phân nhánh ở ngang mức gò nhô cách đường giữa độ 3,5cm ở bên phải và 4,5cm ở bên trái. Muốn tìm niệu quản thì tìm ở chỗ niệu quản bắt chéo động mạch ở 3,5 – 4,5cm cách đường giữa gò nhô].

– *Liên quan trước*: Niệu quản bụng được phúc mạc che phủ, và bị bắt chéo ở trước bởi các động mạch sinh dục.

Niệu quản phải từ nguyên ủy đã nằm sau khúc II tá tràng; khi đi xuống ở ngoài tĩnh mạch chủ dưới, lại bị bắt chéo ở trước bởi các mạch đại tràng phải và hồi đại tràng; tới gần lỗ chậu trên thì đi qua phía sau phần dưới mạc treo tiểu tràng và đoạn tận của hồi tràng.

Còn niệu quản trái bị bắt chéo ở trước bởi các mạch đại tràng trái, và tới gần lỗ chậu trên thì qua phía sau đại tràng sigma và mạc treo của nó, nằm ở thành sau ngách gian sigma. Do sự khác nhau về liên quan, khi mổ đoạn bụng của niệu quản trái dễ bộc lộ hơn niệu quản phải (Hình 24.36; xem lại Hình 22.17, 22.26).

Ykhoaonline.com

2.2. Đoạn chậu (pars pelvica)

Đi từ lỗ chậu trên tới bàng quang, trong mô liên kết dưới phúc mạc của ổ chậu. Ở cả 2 giới, lúc đầu đoạn chậu đi xuống ở phía sau ngoài thành bên chậu hông, dọc theo bờ trước khuyết ngồi lớn; tới đối diện gai ngồi thì quặt ra trước và vào trong, chạy trong mô xơ mỡ ở trên cơ nâng hậu môn để tới đáy bàng quang.

– *Ở nam:* đoạn ở thành sau ngoài chậu hông, niệu quản nằm trước động mạch chậu trong; sau đó là tĩnh mạch chậu trong, dây thần kinh thắt lưng cùng và khớp cùng chậu (Hình 24.37). Nó chạy trên mạc cơ bịt trong, và lần lượt bắt chéo động mạch rốn, thần kinh bịt, động mạch và tĩnh mạch bịt, động mạch bàng quang dưới và động mạch trực tràng dưới.

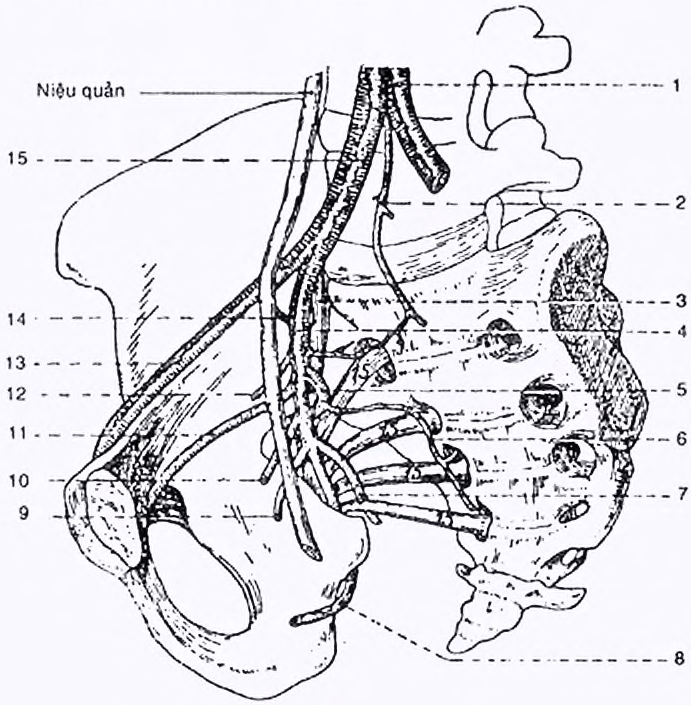

Hình 24.37. Liên quan của niệu quản với khung xương và động mạch thần kinh ở thành sau ngoài chậu hông (theo Testut và Latarjet, 1949)

1. ĐM chủ; 2. ĐM cùng giữa; 3. Thân thần kinh thắt lưng cùng; 4. ĐM chậu trong; 5. ĐM mông trên; 6. ĐM cùng bên; 7. ĐM mông dưới; 8. ĐM thẹn trong; 9. ĐM trực tràng giữa; 10. ĐM bàng quang dưới (ở nam, hay ĐM tử cung ở nữ); 11. ĐM bịt; 12. ĐM rốn; 13. ĐM chậu ngoài; 14. ĐM chậu thắt lưng; 15. ĐM chậu chung; 15'. (Số ghi trực tiếp trên hình). Các dây thần kinh cùng.

Tai ban dep cua sach tai day

Đoạn đi ra trước và vào trong, tới mặt sau bàng quang, niệu quản bị ống dẫn tinh bắt chéo ở trên và ở trước, từ ngoài vào trong. Sau đó, nó đi xuống ở trước đầu trên túi tinh, rồi xuyên chếch vào trong thành bàng quang ở góc ngoài tam giác bàng quang (trigonum vesicae) (Hình 24.38).

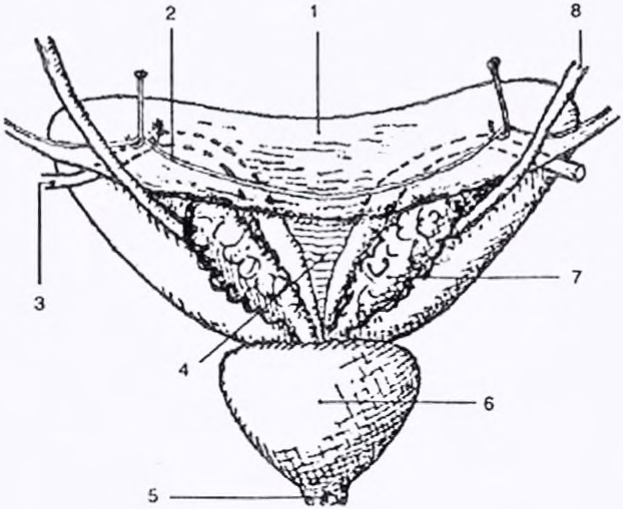

Hình 24.38. Liên quan niệu quản với các tạng sinh dục ở mặt sau bàng quang nam (theo Testut & Latarjet)

1. Bàng quang; 2. Phúc mạc; 3. Ống dẫn tinh; 4. Tam giác ống tinh; 5. Niệu đạo; 6. Tuyến tiền liệt; 7. Túi tinh; 8 Niệu quản

– *Ở nữ*: đoạn ở thành sau ngoài chậu hông cũng có những liên quan chung như ở nam; Song ở trước động mạch chậu trong, nó nằm ngay sau buồng trứng và tạo nên giới hạn sau của hố buồng trứng.

Đoạn đi ra trước và vào trong để tới bàng quang có liên quan quan trọng với động mạch tử cung, cổ tử cung và vòm âm đạo: khi qua phần trong đáy dây chằng rộng, niệu quản bị động mạch tử cung bắt chéo ở trên và ở trước, cách phía ngoài cổ tử cung độ 1,5cm (theo Đỗ Xuân Hợp, 1968). (Hình 24.39, 24.40).

*[Theo Gray: Ở nữ, niệu quản chạy ra trước ở trên vòm bên âm đạo, và thường cách cổ tử cung độ 2cm; song khoảng cách đó có thể thay đổi từ 1 – 4cm. Sau đó niệu quản chạy chếch vào trong để tới bàng quang, và liên quan ít nhiều thay đổi với mặt trước âm đạo. Do tử cung thường hay lệch về một bên so với mặt phẳng giữa, một trong 2 niệu quản có thể nằm áp nhiều hơn vào mặt trước âm đạo. Đa số trường hợp niệu quản trái thường liên quan nhiều hơn với mặt trước âm đạo và có thể bắt chéo đường giữa; Điều đảo ngược cũng có thể xảy ra, và niệu quản cũng có thể không nằm trước âm đạo].

Ykhoaonline.com

Ở cả 2 giới, khi bàng quang căng, 2 lỗ niệu quản đổ vào bàng quang cách nhau độ 5cm. Khoảng cách đó giảm đi khi bàng quang rỗng. Đoạn niệu quản xuyên chếch qua thành bàng quang, bị ép lại và dẹt lại khi bàng quang căng, do đó góp phần tránh trào ngược nước tiểu trở về niệu quản; mặc dù sự co bóp của cơ niệu quản cũng có tác dụng như vậy.

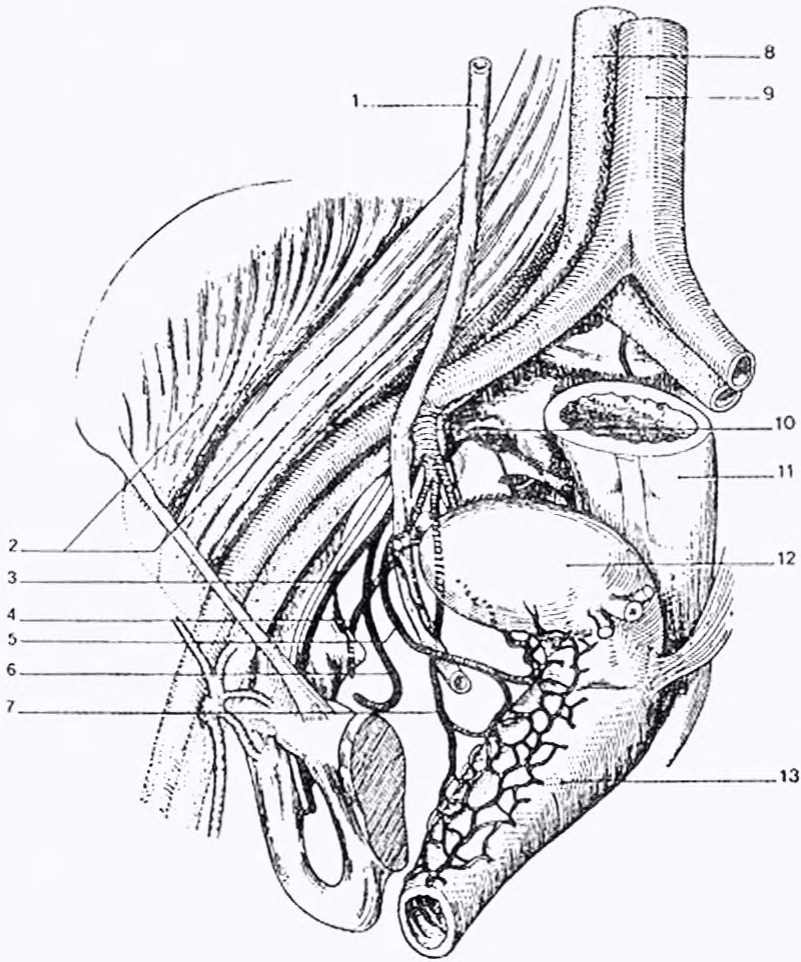

Hình 24.39. Liên quan niệu quản ở chậu hông nữ (theo P. Kamina)

1. Niệu quản; 2. Cơ thắt lưng chậu; 3. ĐM bịt; 4. ĐM thẹn trong; 5. ĐM tử cung; 6. ĐM rốn; 7. ĐM âm đạo; 8. TM chủ dưới; 9. ĐM chủ bụng; 10. ĐM chậu trong; 11. Trực tràng; 12. Tử cung; 13. Âm đạo.

Tai ban dep cua sach tai day

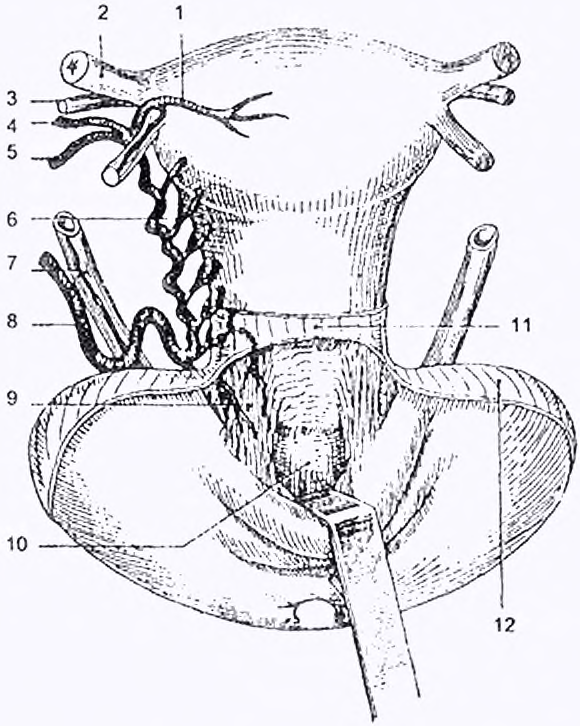

Hình 24.40. Liên quan niệu quản với động mạch tử cung và tử cung, âm đạo ở nữ, (nhìn từ trước, bàng quang kéo xuống dưới và ra trước) (theo P. Kamina).

1. Nhánh đáy tử cung của ĐM tử cung; 2. Vòi tử cung; 3. Dây chằng riêng buồng trứng; 4. Nhánh vòi tử cung; 5. Nhánh buồng trứng; 6. Các nhánh cho thân tử cung; 7. Niệu quản; 8. ĐM tử cung; 9. Dây chằng tử cung bàng quang; 10. Âm đạo; 11. Phúc mạc ở lõm tử cung-bàng quang; 12. Phúc mạc phủ bàng quang.

3. HÌNH ẢNH XQUANG

Niệu quản và hệ thống bể đài thận có thể hiện hình rõ trên người sống qua chụp Xquang:

– Sau khi bơm thuốc cản quang vào đường tĩnh mạch, để thuốc bài tiết theo nước tiểu: *chụp bể thận bằng đường đi xuống,* hay *đường bài tiết* (descending or excretion pyelography) (Hình 24.34.A), hoặc

– Sau khi bơm thuốc cản quang vào niệu quản bằng một ống thông luồn vào niệu quản, qua soi bàng quang: *chụp bể thận đi lên* hoặc *ngược dòng* (ascending or retrograde pyelography) (Hình 24.34.B).

Ykhoaonline.com

4. CẤU TẠO CỦA NIỆU QUẢN

Thành niệu quản dày, được cấu tạo bởi 3 lớp:

– *Áo ngoài* (tunica adventitia): là lớp áo xơ bọc ngoài cùng, ở trên liên tiếp với bao xơ của thận ở đáy xoang thận, và ở dưới hòa lẫn với thành bàng quang.

– *Áo cơ* (tunica muscularis):

Ở bể thận, các đài thận và 2/3 trên niệu quản áo cơ gồm 2 lớp tế bào cơ trơn: lớp dọc ở trong và lớp vòng ở ngoài.

Ở 1/3 dưới niệu quản có thêm một lớp cơ dọc ở ngoài, và lớp cơ dọc ở trong trở nên kém rõ.

Ở đoạn xiên qua thành bàng quang, cơ hoàn toàn hướng theo chiều dọc, nên khi co cơ, nòng ống vẫn giữ được thông.

– *Áo niêm mạc* (tunica mucosa): nhẵn và có khoảng 6 nếp dọc, bị xoá đi khi căng đầy. Niêm mạc niệu quản liên tiếp với niêm mạc bàng quang ở dưới, và tiếp tục kéo dài lên nhú thận ở trên.

Không có một lớp dưới niêm mạc rõ rệt.

5. MẠCH VÀ THẦN KINH

5.1. Động mạch (Hình 24.41)

Động mạch niệu quản xuất phát từ nhiều nguồn: động mạch thận, động mạch chủ bụng, động mạch tinh hoàn (hay buồng trứng), động mạch chậu chung, chậu trong, các động mạch bàng quang và tử cung. Các động mạch này cho các nhánh cấp máu cho các phần khác nhau của niệu quản trên đường đi của nó. Giữa các nhánh này có những nối tiếp phong phú với nhau dọc theo thành niệu quản.

*[Tuy nhiên, trong điều trị một số bệnh lý bàng quang, phẫu tích đoạn dưới niệu quản, lấy một đoạn ngắn cấy vào thành của một phần đại tràng lân cận, người ta đã nhận thấy có thể có nguy cơ hoại tử thiếu máu ở phần dưới niệu quản được phẫu tích, nếu các mạch nối ở vùng đó quá bé. Niệu quản có thể phẫu tích an toàn hơn ở 2cm dưới chỗ chia đôi của động mạch chậu chung. Các nhánh từ động mạch bàng quang dưới thường hằng định và cấp máu cho đoạn dưới niệu quản và một phần tương đối rộng của tam giác bàng quang].

5.2. Tĩnh mạch

Dẫn lưu máu trở về cũng đi kèm động mạch và đổ về các mạch tương ứng.

5.3. Bạch mạch

Nói chung cũng đi theo đường các động tĩnh mạch. Bạch huyết từ đoạn trên niệu quản bụng được dẫn lưu theo các mạch thận vào các hạch thắt lưng. Bạch huyết từ đoạn dưới niệu quản bụng đổ về các hạch dưới của chuỗi thắt lưng và các hạch chậu chung.

Tai ban dep cua sach tai day

Bạch huyết từ đoạn niệu quản chậu hông đổ về các hạch bạch huyết dọc theo động mạch chậu trong.

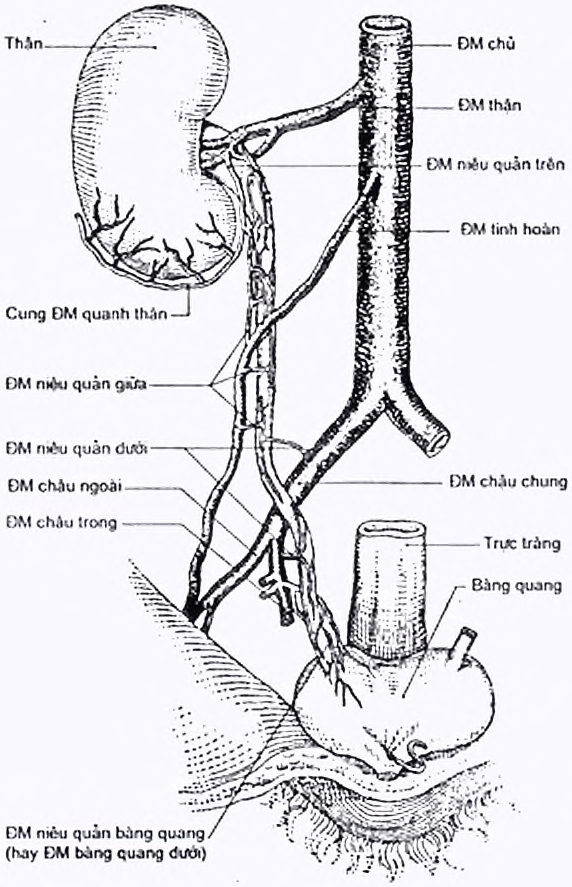

Hình 24.41. Cấp máu động mạch niệu quản
(theo Testut và Latarjet)

5.4. Thần kinh niệu quản

Xuất phát từ đám rối thần kinh thận (plexus renalis) và các đám rối mạc treo tràng trên, mạc treo tràng dưới. Qua các đám rối đó, các sợi đến đi từ các đoạn tuỷ ngực cuối, thắt lưng 1, và cùng 2 đến 4. Các đám rối niệu quản chứa đựng cả các sợi giao cảm lẫn đối giao cảm. Song chức năng chưa thật rõ. Người ta cho rằng, chúng có tính chất cảm giác là chính, vì có thể được cắt bỏ mà không ảnh hưởng đến hoạt động cơ.

Ykhoaonline.com

6. ÁP DỤNG THỰC TẾ

– Cũng như ở ruột, sự quá căng của niệu quản hoặc cơn co thắt cơ của nó là một kích thích có thể gây rất đau (cơn đau bụng thận, renal colic). Điều đó có thể xảy ra, do một hòn sỏi gây tắc niệu quản không hoàn toàn hoặc tắc từng lúc cắt quãng, đặc biệt nếu sỏi trong niệu quản bị đẩy xuống dần bởi những cơn co thắt cơ. Đau quặn từng hồi dữ dội, chiếu lên diện da được chi phối thần kinh bởi cùng đoạn tuỷ chi phối cho niệu quản. Bắt đầu từ vùng thắt lưng lan xuống dưới và ra trước tới bẹn, và bìu, hoặc môi lớn; có thể toả xuống phần trên mặt trước đùi, lan theo dọc dây thần kinh sinh dục đùi.

Sỏi niệu quản có thể dừng ở một trong những vùng thắt hẹp của niệu quản, cụ thể ở đầu trên của nó, ở chỗ nó qua lỗ chậu trên hoặc khi qua thành bàng quang. Trên Xquang sỏi dừng ở những điểm đó có thể nhìn thấy lần lượt: ở gần đỉnh của mỏm ngang đốt sống thắt lưng thứ 2, ở trên khớp cùng chậu, hoặc hơi ở trong gai ngồi.

– Đôi khi niệu quản có thể tách đôi ở một bên hoặc cả hai bên và niệu quản đôi có thể tách rời cho đến tận bàng quang, song hiếm khi đổ riêng rẽ vào bàng quang.

C. TUYẾN THƯỢNG THẬN

(Glandula suprarenalis)

Tuyến thượng thận (glandula suprarenalis), N.A. 1985 còn gọi là *tuyến adrenalin* (glandula adrenalis, theo tiếng Anh "adrenal gland"), là một tuyến nội tiết, không liên quan đến hệ tiết niệu về giải phẫu hệ thống, chức năng, nhưng liên quan chặt chẽ với thận về giải phẫu định khu, nên ở đây chúng tôi xin mô tả cùng với thận, và sử dụng các hình minh hoạ cùng với thận. Gọi là tuyến thượng thận song chỉ có một phần nhỏ của tuyến chùm lên cực trên của thận, còn phần lớn nằm úp vào phần trên bờ trong của thận, ở trên rốn thận. (Hình 24.14, 24.23, 24.33).

1. VỊ TRÍ, CHỨC NĂNG

Tuyến thượng thận gồm 2 tuyến nhỏ màu vàng nhạt, dẹt theo chiều trước sau, nằm áp lên mặt trước trong cực trên mỗi thận. Tuyến được bao quanh bởi mô liên kết mỡ quanh thận, và được bọc cùng với thận trong mạc thận, song được ngăn cách với thận bởi một chẽ mỏng mạc thận.

Tuyến gồm 2 phần vỏ và tuỷ, thực ra là 2 tuyến nội tiết khác nhau về nguồn gốc phát triển và chức năng.

Tai ban dep cua sach tai day

– *Vỏ thượng thận* giầu lipid, không chứa mô ái crôm, tiết các nội tiết tố loại steroid. Có chức năng duy trì thăng bằng nước và điện giải trong cơ thể. Nó cũng liên quan đến chuyển hoá carbonhydrate và đóng vai trò quan trọng trong các phản ứng bình thường của cơ thể với "stress".

– *Tuỷ thượng thận* ngấm nhiều muối crôm, phát triển từ cùng những tế bào sinh ra hệ thần kinh giao cảm, được coi như một cơ quan hậu hạch giao cảm, vì chỉ nhận các sợi chi phối thần kinh trước hạch. Nó tiết ra epinephrine và norepinephrine, đưa vào dòng máu cũng có tác dụng giống như các chất sinh ra do hoạt hoá phần giao cảm của hệ thần kinh tự chủ.

2. HÌNH THỂ, KÍCH THƯỚC

Các tuyến thượng thận nói chung có hình gần tam giác, tuyến phải gần như hình tháp không đều, tuyến trái gần như bán nguyệt (Hình 24. 42).

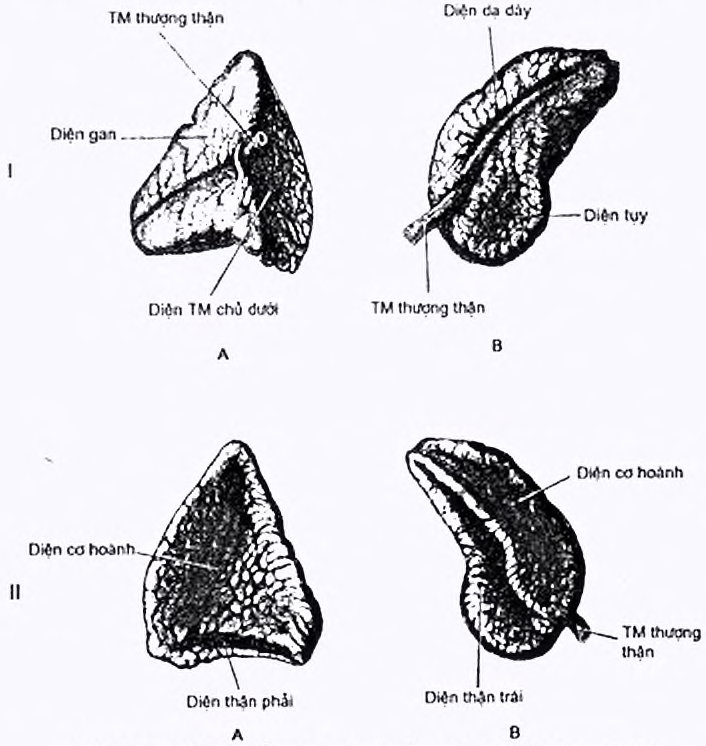

Hình 24.42. Hình thể ngoài các tuyến thượng thận (theo Gray)

I. Nhìn mặt trước. II. Nhìn mặt sau. A. Tuyến thượng thận phải. B. Tuyến thượng thận trái.

Tuyến cao 3 – 5cm, rộng 2 – 3cm, và dày dưới 1cm. Nặng khoảng 5g (theo Woodbrume 1957).

Ykhoaonline.com

* [Các kích thước trên đã được nêu ít nhiều khác nhau tuỳ theo tác giả: Theo Đỗ Xuân Hợp 1968, lần lượt là 4 – 5cm, 2 – 4cm, 7 – 8mm và 5 – 6g. Theo Gray là: 50mm, 30mm, 10mm và 5g; tuỷ thượng thận chiếm khoảng 1/10 tổng trọng lượng tuyến.

Thực tế kích thước tuyến khá thay đổi theo các thời kỳ phát triển. Khi mới sinh, thượng thận bằng khoảng 1/3 kích thước thận (Hình 24.5), còn ở người lớn chỉ bằng khoảng 1/30. Tuyến ở người lớn, lớn hơn khi mới đẻ một ít.

Sự thay đổi về tỷ lệ tương quan đó, chủ yếu là do sự phát triển của thận; còn ngược lại tuyến thượng thận sau khi sinh đã bắt đầu giảm kích thước, do sự thoái triển của vỏ lúc phôi thai. Đến cuối tháng thứ 2 trọng lượng chỉ bằng khoảng 1/2 lúc mới sinh. Đến nửa sau của năm thứ 2 tuyến mới lại bắt đầu tăng kích thước và dần dần lấy lại trọng lượng lúc mới sinh vào tuổi dậy thì hoặc trước đó một ít. Sau đó nó chỉ tăng rất nhẹ ở tuổi trưởng thành].

3. LIÊN QUAN

Mỗi tuyến có 3 mặt: trước, sau và mặt thận, và 2 bờ: trên, trong.

3.1. Tuyến thượng thận phải (Hình 24.6, 24.14, 24.23, 24.33, 24.42)

Nằm ở sau tĩnh mạch chủ dưới và sau thuỳ phải gan, trước cơ hoành và cực trên thận phải.

Tuyến có hình gần tam giác, đáy ở dưới áp lên mặt trong và trước cực trên thận phải, thường ở trên phần trên bờ trong thận phải mà không phải cực trên của thận.

– *Mặt trước* (facies anterior) hơi hướng ra ngoài, có một diện hẹp thẳng đứng ở trong nằm sau tĩnh mạch chủ dưới, và 1 diện gần tam giác ở ngoài giáp với gan, phần trên áp thẳng vào diện trần của gan, phần dưới có phúc mạc phủ lật xuống từ lá dưới dây chằng vành gan. Ở giữa 2 diện, gần dưới dỉnh tuyến có một rãnh ngắn tạo nên rốn tuyến, từ đó thoát ra tĩnh mạch thượng thận phải, đổ vào tĩnh mạch chủ dưới.

– *Mặt sau* (facies posterior) có một nếp cong nhẹ chia làm 2 phần; phần trên hơi lồi nằm trên cơ hoành, phần dưới lõm, hẹp, áp vào cực trên và một phần mặt trước thận phải.

– *Bờ trong* (margo medialis) mỏng, liên quan với hạch bụng phải (ganglia coeliaca dextra) nằm ở trong và dưới tuyến, và với động mạch hoành phải dưới chạy lên trên và ra ngoài ở trước trụ phải cơ hoành.

3.2. Tuyến thượng thận trái (Hình 24.6, 24.14, 24.24, 24.33, 24.42)

Hình bán nguyệt, chiều lõm úp vào bờ trong cực trên thận trái.

– *Mặt trước* (facies anterior) có 2 diện: diện trên được phủ bởi phúc mạc của túi mạc nối, ngăn cách nó với đầu tâm vị của dạ dày và đôi khi với đầu sau của tỳ; diện dưới không có phúc mạc phủ dính trực tiếp với tụy và động mạch tỳ.

Tai ban dep cua sach tai day

Rốn tuyến quay về phía trước dưới, nằm gần phần dưới của mặt trước; từ đó thoát ra tĩnh mạch thượng thận trái đổ vào tĩnh mạch thận trái.

– *Mặt sau* (facies posterior) cũng chia thành 2 diện bởi một nếp lồi: diện ngoài úp vào thận, và diện trong nhỏ hơn giáp với trụ trái cơ hoành.

– *Bờ trong* (margo medialis) lồi, liên quan với hạch bụng trái (ganglia coeliaca sinistra) nằm ở dưới và trong nó, và với các động mạch hoành dưới trái và vị trái đi lên ở trước trụ trái cơ hoành.

3.3. Các tuyến thượng thận phụ (glandulae suprarenales accessoriae)

Nhỏ, có thể chỉ gồm mô vỏ thượng thận, thường nằm ở trong mô liên kết xung quanh tuyến chính. Đôi khi chúng cũng có ở thừng tinh và mào tinh hoàn, và ở trong dây chằng rộng tử cung.

4. CẤU TRÚC

Nếu cắt ngang tuyến, bằng mắt thường cũng có thể nhìn thấy tuyến gồm: một phần ngoài gọi là ***vỏ*** (cortex), màu vàng, tạo nên khối chính của tuyến, và một phần trong mỏng gọi là ***tuỷ*** (medulla), chỉ gồm khoảng 1/10 của toàn tuyến, màu đỏ sẫm hoặc xám ngọc tuỷ theo lượng máu chứa bên trong. Tuỷ được hoàn toàn bọc kín trong vỏ trừ ở rốn tuyến, từ đó có tĩnh mạch thượng thận thoát ra. Tuyến được bọc trong một bao sợi tạo keo (collagen) dày, từ đó có những bè ăn sâu vào trong vỏ ở độ sâu thay đổi. Bao chứa đựng một đám rối động mạch phong phú phân nhánh vào trong tuyến.

* [*Cấu trúc mô học* của vỏ thượng thận và tuỷ thượng thận có liên quan chặt chẽ đến chức năng của hai phần đó. Chúng tôi không mô tả ở đây, mà xin dành cho mô học và sinh lý học. Tuy nhiên cũng xin giới thiệu tóm tắt sơ lược bằng sơ đồ tổng hợp kèm theo đây của Gray (Hình 24.43)].

5. MẠCH VÀ THẦN KINH

5.1. Động mạch

Các tuyến thượng thận là những tuyến nội tiết nên được cấp mạch rất phong phú. Máu đi qua tuyến so với kích thước của tuyến tương đối nhiều hơn các cơ quan khác trong cơ thể (có thể ngoại trừ tuyến giáp).

Cấp mạch cho tuyến có nhiều biến đổi giải phẫu, song có thể mô tả một kiểu tương đối thường gặp nhất. Có 3 loại động mạch thượng thận cấp máu cho tuyến (Hình 24.33, 24.44).

– ***Các động mạch thượng thận trên***: gồm 6 – 8 nhánh, tách từ động mạch hoành dưới, chủ yếu từ các ngành sau của nó. Các nhánh này có thể đi thẳng xuống bờ trên tuyến như hình răng lược, một số có thể tiếp tục phân nhánh trước khi chui vào tuyến. Một hoặc vài nhánh ở ngoài cùng tận hết ở mỡ cạnh thận.

Ykhoaonline.com

– ***Động mạch thượng thận giữa***: gồm một hoặc vài nhánh, tách từ động mạch chủ bụng ở trên mức hay ngang mức động mạch thận, chạy ngang tới phía trong tuyến chia thành nhiều nhánh tới mặt trước trong tuyến và nối tiếp với các động mạch thượng thận trên và dưới.

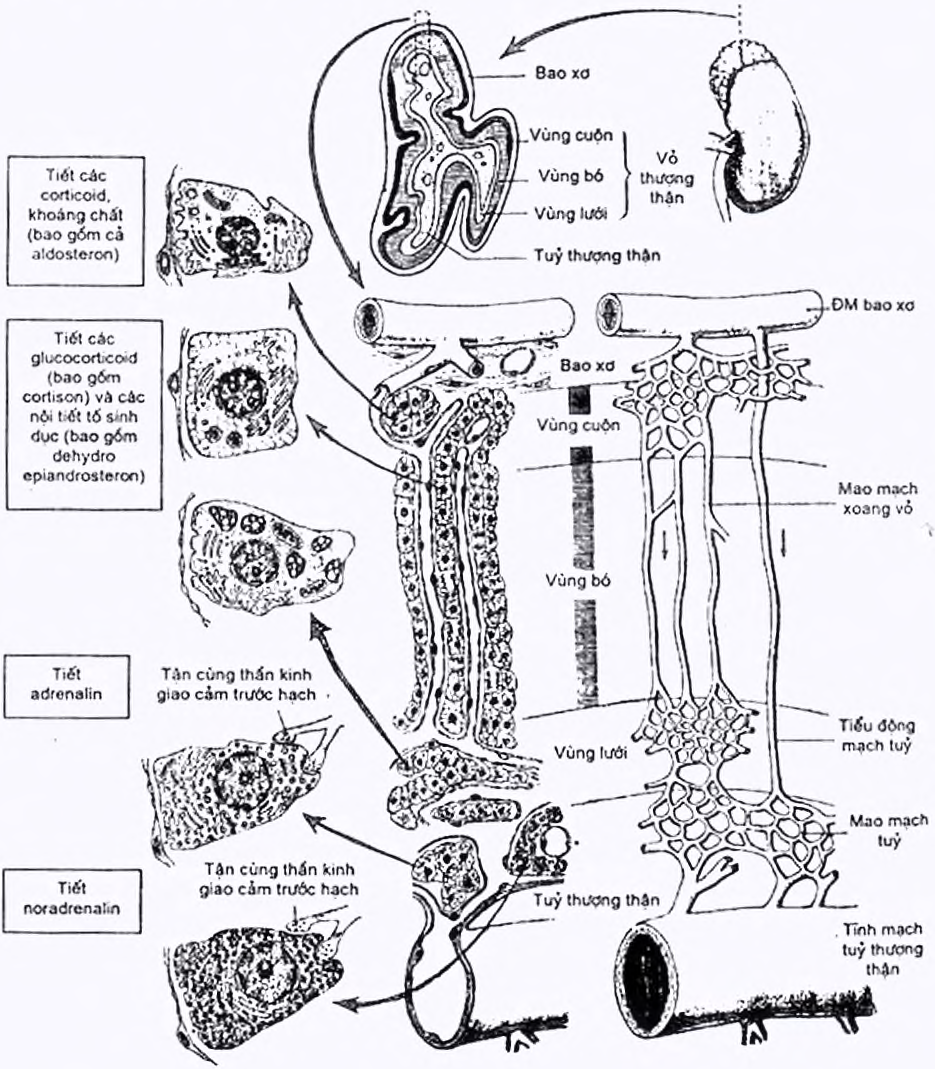

Hình 24.43. Tuyến thượng thận. Cắt ngang nhìn đại thể. Cấu trúc mô học, cấp máu nội tuyến, và cấu trúc siêu vi, kèm theo tóm tắt chức năng
(Sơ đồ tổng hợp của Gray)

Tai ban dep cua sach tai day

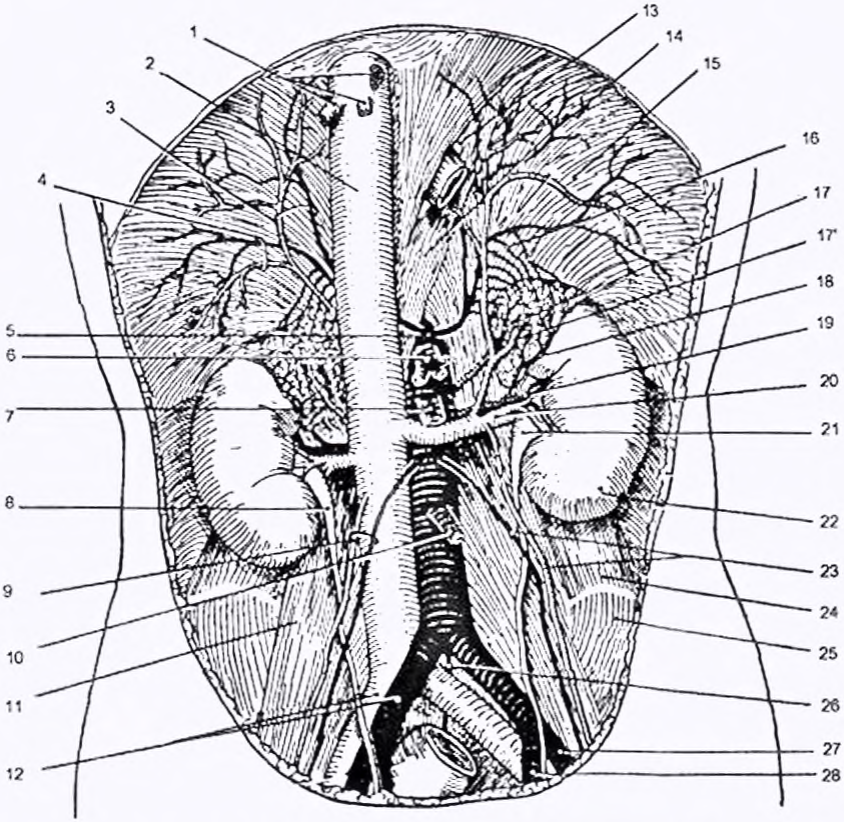

Hình 24.44. Các động tĩnh mạch của thận và tuyến thượng thận
(theo Woodburne)

1. Các TM gan; 2. TM chủ dưới; 3. Ngành trước ĐM và TM hoành dưới; 4. Ngành sau ĐM và TM hoành dưới; 5. Nguyên ủy các ĐM hoành dưới; 6. Thân ĐM bụng; 7. ĐM mạc treo tràng trên; 8. Niệu quản; 9. ĐM và TM tinh hoàn (hoặc buồng trứng); 10. ĐM mạc treo tràng dưới; 11. Cơ thắt lưng to; 12. ĐM và TM chậu chung; 13. Thực quản; 14. Trụ hoành phải; 15. Cơ hoành; 16. Các ĐM thượng thận trên; 17. ĐM thượng thận giữa; 17' TM thượng thận;18. ĐM thượng thận dưới; 19. ĐM thận trái; 20. TM thận trái; 21. Bể thận trái; 22. Thận trái; 23. ĐM và TM tinh hoàn (hoặc buồng trứng trái); 24. Cơ vuông thắt lưng; 25. Cơ chậu; 26. ĐM cùng giữa; 27. ĐM chậu ngoài; 28. ĐM chậu trong.

– ***Động mạch thượng thận dưới***: gồm một nhánh hoặc nhiều hơn, tách ra từ động mạch thận, đi ra ngoài và lên trên dọc theo bờ thận của tuyến thượng thận và cho nhiều nhánh chui vào mặt dưới tuyến.

Ba loại động mạch nêu trên cho nhiều nhánh vào tuyến. Sự đóng góp của các động mạch thượng thận trên gần tương đương với sự đóng góp phối hợp của cả 2 động mạch thượng thận giữa và dưới. Có nhiều nhánh nhỏ cho bao mỡ quanh thận và cho các đám rối thần kinh và các hạch lân cận.

Ykhoaonline.com

Thường có một vòng mạch quanh thận–thượng thận, tạo nên bởi sự tiếp nối giữa các nhánh bên của các động mạch thượng thận ở trên với các động mạch thận, gian sườn, thắt lưng và các động mạch khác ở dưới thận.

5.2. Tĩnh mạch (Hình 24.32, 24.44)

Các tĩnh mạch thượng thận nhỏ tương ứng với các động mạch đi theo các động mạch tới tuyến.

Song dẫn lưu tĩnh mạch chính là do một tĩnh mạch thượng thận lớn nhất được gọi là *tĩnh mạch trung tâm* (vena centralis) thoát ra từ rốn tuyến, ở mặt trước tuyến. Tĩnh mạch trung tâm thường có đường kính độ 5mm.

Ở bên trái nó thường hợp với tĩnh mạch hoành dưới để đổ vào tĩnh mạch thận. Còn ở bên phải nó thường đổ trực tiếp vào tĩnh mạch chủ dưới, hoặc đôi khi vào một tĩnh mạch gan phải phụ giữa dưới, thoát ra ở bờ phải rãnh TM chủ sau gan, trước khi tĩnh mạch này đổ vào tĩnh mạch chủ dưới, (theo Trịnh Văn Minh).

5.3. Bạch huyết

Các mạch bạch huyết của tuyến thượng thận xuất phát từ một đám rối ở dưới bao xơ và một đám rối khác ở trong tuỷ thượng thận. Chúng đi theo các mạch của tuyến, chủ yếu theo tĩnh mạch thượng thận và tận hết ở các hạch trên của chuỗi thắt lưng (hạch bên động mạch chủ).

5.4. Thần kinh

Tuyến thượng thận được chi phối bởi nhiều nhánh thần kinh nhỏ đi từ đám rối bụng (plexus coeliacus) và từ dây thần kinh tạng lớn (n. splanchnicus major). (Hình 24.33). Chủ yếu đó là các sợi thần kinh giao cảm tiền hạch từ dây thần kinh tạng lớn, tận hết ở các tế bào chế tiết của tuỷ thượng thận. Có vẻ chỉ có một thần kinh vận mạch cung cấp cho vỏ thượng thận.

6. GIẢI PHẪU ỨNG DỤNG (*)

* [Nhiều tình trạng lâm sàng có thể xảy ra do tổn thương vỏ hay tuỷ thượng thận:

– ***Teo*** hoặc ***lao vỏ thượng thận*** dẫn đến thiểu năng vỏ gây ra *bệnh Addison* (đặc trưng bởi các triệu chứng yếu cơ, huyết áp thấp, thiếu máu, sạm da, thay đổi cân bằng nước và điện giải trong các mô, và cuối cùng suy tuần hoàn và suy thận.)

– ***Quá tiết vỏ thượng thận*** do u hoặc tăng sản vỏ thượng thận có thể gây nhiều hiệu quả khác nhau:

+ Ở người trưởng thành, có thể gây *hội chứng Cushing* (đặc trưng bởi béo phì, nhiều lông ở mặt và thân mình, dái đường, bất lực và thiểu năng sinh dục ở nam hoặc mất kinh ở nữ).

Tai ban dep cua sach tai day

+ Ở phụ nữ *nam tính hoá* (*virilism*) các dấu hiệu giới tính phụ có thể xảy ra do quá tiết các nội tiết tố androgen.

+ Ở nam giới có thể gây *nữ tính hoá*, đặc biệt vú to.

+ Ở trẻ em, có thể gây *tăng trưởng sớm*, phát triển các cơ quan sinh dục ngoài, và có kinh sớm ở nữ.

+ Ở thai nữ, tăng sản vỏ thượng thận xảy ra ở giữa tháng thứ 3 và thứ 4, có thể gây nên tình trạng *lưỡng tính*, *nữ dạng nam* (pseudo hermaphrodism). Sự quá tiết androgen ảnh hưởng đến sự biệt hoá của xoang niệu sinh dục xảy ra ở thời điểm đó (xem phần phôi thai hệ sinh dục tiết niệu), do đó niệu đạo và âm đạo cùng mở vào trong một xoang niệu sinh dục vẫn còn lại, âm vật to lên và cơ quan sinh dục ngoài giống như nam giới.

+ Còn ở thai nam, tăng sản vỏ thượng thận ở giai đoạn đó sẽ gây *phát triển quá mức các cơ quan sinh dục ngoài*.

– ***Cắt bỏ tuyến thượng thận*** ở cả hai bên (adrenalectomy) có thể thực hiện, để điều trị một số trường hợp ung thư vú hoặc tiền liệt tuyến rải rác ở giai đoạn muộn không mổ được, không đáp ứng với điều trị tia, và độ ác tính hoá được coi như phụ thuộc vào sự kiểm soát nội tiết (androgen hoặc oestrogens).

– Các tuyến thượng thận có thể phát hiện trên ***Xquang*** bằng cách bơm hơi vào mỡ quanh thận.

– ***U tuỷ thượng thận*** *và các thể cạnh động mạch chủ* (phaeochromo cytomata) có thể xảy ra hậu quả quá tiết adrenalin và noradrenalin, gây nên những cơn tim đập nhanh, vã mồ hôi, tái da, cao huyết áp, đau đầu, và, nếu u kéo dài lâu sẽ gây viêm võng mạc và biến đổi mạch ở thận].

Ykhoaonline.com

25. BÀNG QUANG VÀ NIỆU ĐẠO

A. BÀNG QUANG

(Vesica urinaria)

1. ĐẠI CƯƠNG, VỊ TRÍ, DUNG TÍCH

Bàng quang (hay bọng đái) là một túi chứa nước tiểu từ thận xuống qua niệu quản, trước khi thải ra ngoài.

Đó là một tạng rỗng nằm ngoài phúc mạc, trong chậu hông bé, trên hoành chậu, sau xương mu, trước các tạng sinh dục và trực tràng. Hình dạng, kích thước, vị trí và liên quan thay đổi tuỳ theo lượng nước tiểu chứa bên trong, và tuỳ theo trạng thái căng đầy của các tạng lân cận.

Bình thường bàng quang chứa khoảng 200 – 250ml nước tiểu thì có cảm giác muốn đi tiểu. Nếu cố nhịn dung tích sẽ tăng lên nhiều, bàng quang có thể chứa tới 500 ml nước tiểu mà không quá căng. Trong trường hợp bí đái, bàng quang có thể chứa tới vài lít nước tiểu. Bàng quang nam thường có dung tích lớn hơn nữ.

Khi rỗng bàng quang nằm hoàn toàn trong chậu hông bé, nấp sau xương mu. Khi đầy bàng quang căng phồng nhô lên khỏi xương mu, và nằm trong ổ bụng.

Ở trẻ sơ sinh bàng quang có hình quả lê kéo dài và nằm ở vị trí tương đối cao hơn người lớn. Lỗ trong niệu đạo ở ngang mức bờ trên khớp dính mu, và bàng quang là một cơ quan trong ổ bụng hơn là trong chậu hông bé, kéo dài lên tới khoảng 2/3 khoảng cách từ khớp mu tới rốn, và được treo vào rốn bởi ống niệu rốn (urachus). Sau này bàng quang mới hạ thấp xuống dần và tới vị trí của người trưởng thành vào tuổi sau dậy thì.

2. HÌNH THỂ NGOÀI VÀ LIÊN QUAN (HÌNH 25.1, 25.2, 25.3, 25.4)

2.1. Bàng quang khi rỗng (Hình25.1)

Có thể ví như một hình tứ diện tam giác (tétrahedron) hay hình tháp tam giác; gồm có một đỉnh, một đáy, một cổ, một mặt trên, và hai mặt dưới bên. Phần chính được giới hạn bởi 4 mặt nói trên gọi là ***thân bàng quang*** (corpus vesicae).

– ***Đỉnh bàng quang*** (apex vesicae) hướng ra trước và lên trên, về phía trên khớp mu. Từ đỉnh có *dây chằng rốn giữa* – là di tích của *ống niệu rốn* (urachus) –

Tai ban dep cua sach tai day

chạy sát mặt sau thành bụng trước, và treo bàng quang vào rốn. Nếp phúc mạc do dây chằng đó đội lên gọi là *nếp rốn giữa*.

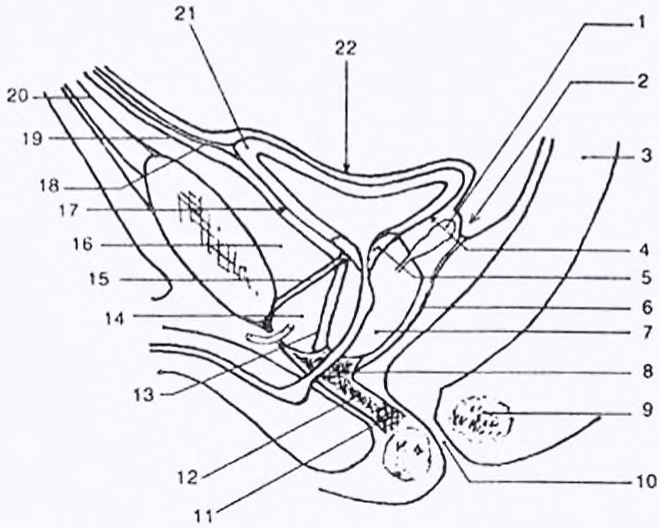

Hình 25.1. Bàng quang, nhìn trên thiết đồ đứng dọc chậu hông nam
(theo Nguyễn Hữu. Trịnh Văn Minh vẽ lại)

1. Túi tinh; 2. Ổ lõm trực tràng bàng quang; 3. Trực tràng; 4. Đáy (mặt sau dưới BQ; 5. Cơ thắt trong niệu đạo; 6. Mạc tiền liệt phúc mạc; 7. Tuyến tiền liệt; 8. Cơ thắt ngoài niệu đạo; 9. Cơ thắt ngoài hậu môn; 10. Ống hậu môn; 11. Trung tâm gân đáy chậu; 12. Hoành niệu sinh dục (màng đáy chậu + cơ ngang sâu), (xem giải thích về hoành niệu sinh dục và màng đáy chậu ở cuối mục A.6 bài "Niệu đạo"); 13. Mạc trước tiền liệt; 14. Khoang sau mu trước tiền liệt (+ đám rối TM Santorini); 15. Dây chằng mu – BQ; 16. Khoang sau mu trước BQ (khoang Retzius) 17. Mặt trước dưới BQ; 18. Dây chằng rốn giữa; 19. Mạc rốn trước bàng quang; 20. Mạc ngang; 21. Đỉnh BQ; 22. Mặt trên BQ.

– ***Đáy bàng quang*** (fundus vesicae): gọi là "đáy" đối lập với "đỉnh", song không phải là phần thấp nhất, mà là ***mặt sau dưới*** bàng quang, hình tam giác hướng ra sau và xuống dưới.

Ở nam đáy bàng quang liên quan với trực tràng: song còn ngăn cách với trực tràng ở trên bởi *ổ lõm trực tràng – bàng quang* (excavatio recto vesicalis) hay *túi cùng Douglas*, ở dưới bởi túi tinh và các ống dẫn tinh. Ở khoảng tam giác giữa 2 ống dẫn tinh, bàng quang được ngăn cách với trực tràng bởi *vách trực tràng bàng quang* (septum recto vesicale), hay *vách trực tràng tiền liệt* (septum recto prostatica), còn gọi là *mạc tiền liệt phúc mạc*, hay mạc Denonvillier (theo các tác giả Pháp cũ) (Hình 25.1).

Ở nữ đáy bàng quang liên quan chặt chẽ với thành trước âm đạo (Hình 25.4).

Ykhoaonline.com

– ***Cổ bàng quang*** (cervix vesicae) là phần thấp nhất và cũng là phần cố định nhất của bàng quang. Cổ nằm ở sau phần dưới khớp dính mu độ 3 – 4cm (nghĩa là ở trên mặt phẳng lỗ mở dưới của chậu hông bé một chút). Cổ có thủng một lỗ, là *lỗ trong niệu đạo* (ostium urethrae internum), có vị trí ít bị thay đổi bởi tình trạng của bàng quang và trực tràng; và tuy gọi là cổ song không có một chỗ thắt hẹp đặc biệt nào của bàng quang ở vị trí đó.

Ở nam giới, cổ bàng quang nằm trên và liên tiếp trực tiếp với đáy tuyến tiền liệt. Còn ở nữ cổ bàng quang nằm trên mạc chậu bao quanh phần trên niệu đạo.

– ***Mặt trên bàng quang***: hình tam giác, giới hạn bởi hai bờ bên đi từ đỉnh bàng quang đến chỗ đổ vào của hai niệu quản, và một bờ sau tương ứng với đường nối giữa hai chỗ đổ vào của niệu quản (Hình 25.2).

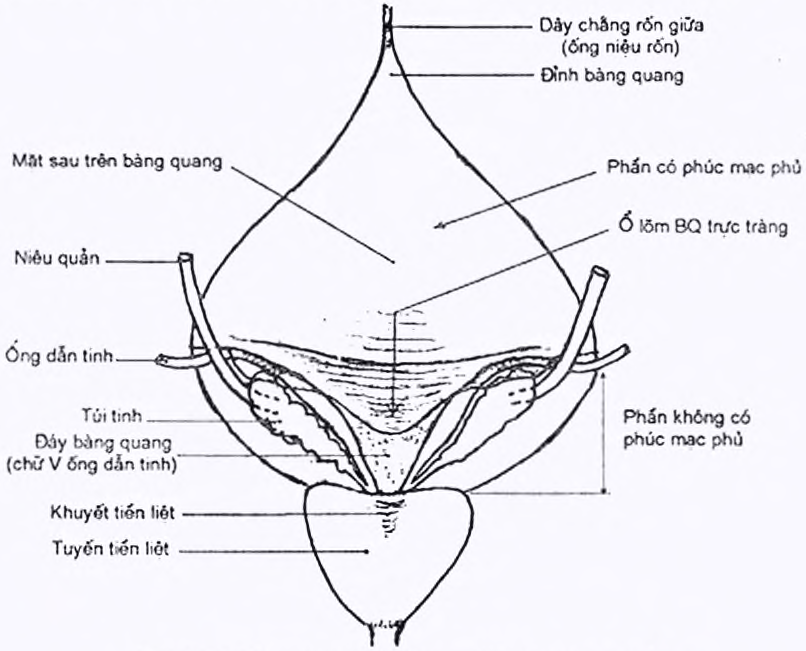

Hình 25.2. Bàng quang đầy ở nam. Nhìn từ mặt sau trên
(theo Nguyễn Hữu)

Ở nam, phúc mạc phủ hoàn toàn mặt trên bàng quang. Ở sau, phúc mạc lan xuống phủ một phần đáy bàng quang, để liên tiếp với ổ lõm hay túi cùng trực tràng bàng quang (excavatio recto vesicalis) (Hình 25.1, 25.2). Ở hai bên, phúc mạc mặt trên bàng quang liên tiếp với hai hố cạnh bàng quang (fossa paravesicalis); và ở trước, liên tiếp với phúc mạc phủ thành bụng trước và nếp rốn giữa (Hình 25.6).

Qua phúc mạc, mặt trên bàng quang liên quan với các quai ruột non cuối cùng và với đại tràng sigma.

Tai ban dep cua sach tai day

Ở nữ, phúc mạc phủ gần toàn bộ mặt trên bàng quang, tới gần bờ sau mặt trên thì lật lên phủ tử cung ở ngang mức eo tử cung (chỗ nối giữa thân và cổ tử cung), tạo nên một ổ lõm hay túi cùng bàng quang tử cung (excavatio vesico uterina). Phần sau của mặt trên không có phúc mạc phủ được ngăn cách với phần trên âm đạo của cổ tử cung bởi một mô xơ liên kết nhão (Hình 25.4).

– ***Các mặt dưới bên bàng quang***:

+ *Ở phía trước*: được ngăn cách với xương mu, bởi một *khoang sau mu* (còn gọi là *khoang trước bàng quang*, hay *khoang Retzius*), chứa đựng một khối liên kết mỡ nhão gọi là mỡ sau mu, ở trên *dây chằng mu bàng quang* (còn gọi là *dây chằng mu tiền liệt*, ở nam) (Hình 25.1, 25.5).

Ngoài ra còn một mạc mỏng ôm sát phía trước bàng quang và dây chằng rốn giữa, căng giữa các dây chằng rốn trong và đi từ rốn đến dây chằng mu bàng quang: gọi là "*mạc rốn trước bàng quang*" ("aponévrose ombilico–prévesicale", tiếng Pháp, hay "umbilical prevesical fascia", tiếng Anh, song chưa có tên trong TNGPQT mới).

* [Cố GS Đỗ Xuân Hợp trước đây gọi là "cân rốn trước bàng quang" và mô tả như một mảnh tế bào sợi hình tam giác, mà đỉnh dính vào rốn, hai cạnh là hai thừng động mạch rốn (lig. umbilicale laterale), và nền bám vào dây chằng mu bàng quang (lig. pubovesicalis) và cân đáy chậu sâu. Toàn thể trông như một cánh buồm ôm lấy phía trước bàng quang] (Hình 25.1, 25.5).

+ *Ở hai bên xa hơn về phía sau*: các mặt dưới bên bàng quang được ngăn cách với cơ nâng hậu môn và cơ bịt trong bởi mạc hoành chậu trên (fascia diaphragmatis pelvis superior) (Hình 25.3).

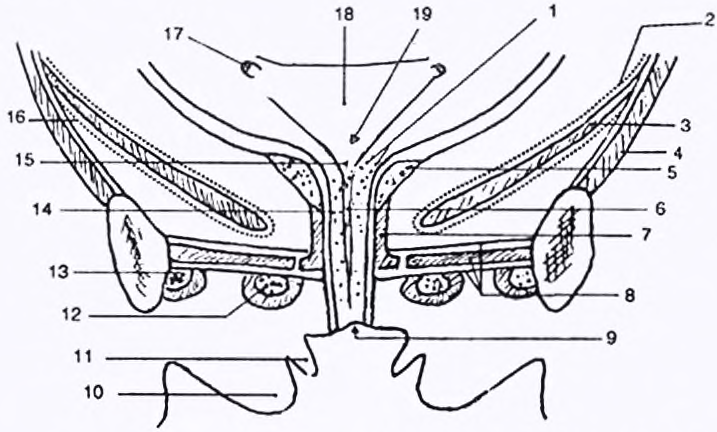

Hình 25.3. Bàng quang trên thiết đồ cắt đứng ngang chậu hông nữ
(theo Nguyễn Hữu)

1. Các hỗng tuyến niệu đạo; 2. Mạc hoành chậu trên; 3. Cơ nâng hậu môn; 4. Cơ bịt trong; 5. Cơ thắt trong niệu – đạo; 6. Mào niệu đạo; 7. Cơ thắt ngoài niệu đạo; 8. Cơ ngang sâu và mạc niệu sinh dục; 9. Lỗ ngoài niệu đạo; 10. Môi lớn âm hộ; 11. Môi bé âm hộ; 12. Hành tiền đình; 1 3. Vật hang; 14. Niệu đạo; 15. Lỗ trong niệu đạo; 16. Mạc hoành chậu dưới; 17. Lỗ niệu quản; 18. Tam giác bàng quang; 19. Cổ bàng quang.

Ykhoaonline.com

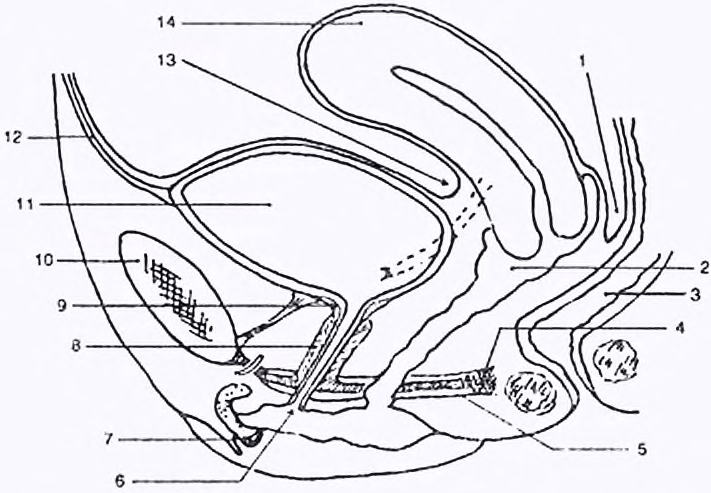

Hình 25.4. Bàng quang trên thiết đồ cắt đứng dọc chậu hông nữ
(theo Nguyễn Hữu)

1. Ổ lõm tử cung – trực tràng, (Túi cùng Douglas); 2. Âm đạo; 3. Trực tràng; 4. Trung tâm gân đáy chậu; 5. Mạc hoành niệu sinh dục (màng đáy chậu); 6. Lỗ ngoài niệu đạo; 7. Âm vật; 8. Cơ thắt ngoài niệu đạo; 9. Cơ thắt trong niệu đạo; 10. Khớp mu; 11. Bàng quang; 12. Dây chằng rốn giữa; 13. Ổ lõm bàng quang – tử cung; 14. Tử cung.

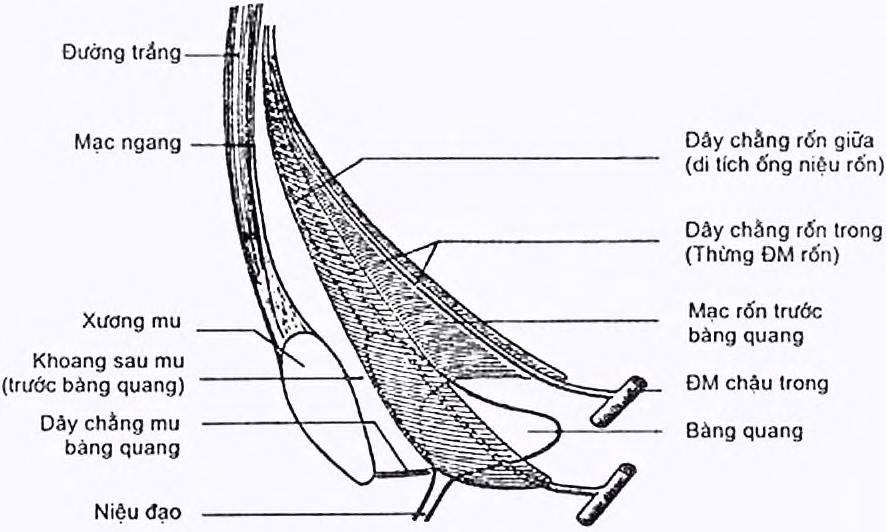

Hình 25.5. Mạc rốn trước bàng quang
(theo Đỗ Xuân Hợp, GP bụng, 1968)

Tai ban dep cua sach tai day

2.2. Bàng quang khi đầy

Các bờ tròn lại và biến mất, bàng quang trở thành hình trứng.

Phúc mạc của thành bụng trước bị đẩy lên theo. Phần trước các mặt dưới bên trở thành mặt trước, không có phúc mạc phủ nằm áp vào thành bụng trước, lên tới một độ cao nhất định ở trên khớp mu, tuỳ theo mức độ căng phồng của bàng quang. Khi bàng quang căng ở mức độ trung bình, nó vượt lên trên khớp mu khoảng 5cm. Khi quá căng nó có thể lên tới rốn, thậm chí cao hơn nữa. Như vậy bàng quang căng đầy do bí đái không thông được, có thể can thiệp phẫu thuật bằng cách rạch hoặc chọc hút bàng quang qua thành bụng trước ở trên khớp mu một chút, mà không chạm vào phúc mạc. Đỉnh cao của bàng quang đầy nhô lên trên điểm bám của dây chằng rốn giữa; Nên phúc mạc bám theo dây chằng tạo nên một ngách hay túi cùng trước bàng quang, ở giữa đỉnh vòm bàng quang và thành bụng trước.

3. CÁC DÂY CHẰNG CỦA BÀNG QUANG

– Ở hai bên bàng quang được nối với *cung gân mạc chậu* (arcus tendineus fasciae pelvis) bởi một mô liên kết cô đặc gọi là *các dây chằng bên bàng quang* (ligamentum laterale vesicae).

– Ở phía trước, cũng cùng một mô đó tạo nên hai dải dày ở sát hai bên đường giữa, gọi là "*dây chằng mu bàng quang*" (ligamentum pubovesicale), hay "*dây chằng mu tiền liệt*" (ligamentum puboprostaticum) ở nam, cố định cổ bàng quang (hay tuyến tiền liệt) vào mặt sau khớp mu (Hình 25.1).

* [Dây chằng mu tiền liệt được chia thành 2 phần: *Dây chằng mu tiền liệt ngoài* (lig. laterale puboprostaticum), đi từ đầu trước của cung gân mạc chậu xuống dưới và vào trong để hòa lẫn với phần trên bao tuyến tiền liệt; *Dây chằng mu tiền liệt trong* (lig. mediale puboprostaticum) dính vào mặt sau xương mu gần giữa khớp dính mu rồi đi xuống dưới và ra sau tới bao tuyến tiền liệt tạo nên đáy của khoang sau mu. Dây chằng mu bàng quang ở nữ cũng gồm 2 phần tương tự (Lig. laterale pubovesicale, lig. mediale pubovesicale)].

– Đỉnh bàng quang được treo vào rốn bởi di tích của ống niệu rốn (urachus), tạo nên *dây chằng rốn giữa* (ligamentum umbilicale medianum) (Hình 25.1; 25.2; 25.4; 25.6).

* [Lòng của phần dưới ống niệu rốn vẫn còn tồn tại suốt đời và được lát bởi một biểu mô chuyển tiếp đã biến đổi. Nó có thể còn thông với ổ bàng quang (Begg 1930)].

– Các tĩnh mạch của đám rối tĩnh mạch bàng quang hướng về phía sau từ hai bờ bên đáy bàng quang đổ vào các tĩnh mạch chậu trong, cũng được bao quanh bởi một dải mô liên kết, đôi khi được gọi là *dây chằng sau bàng quang*.

* [Các dây chằng nêu trên được coi là có tác dụng nâng đỡ bàng quang nên được gọi là các dây chằng thật. Ngoài ra phúc mạc từ mặt trên bàng quang còn có một loạt các nếp được gọi là các dây chằng giả. Ở phía trước có 3 nếp: *nếp rốn giữa* (plica umbilicalis mediana) do dây chằng rốn giữa đội lên, và 2 *nếp rốn trong* (plica umbilicalis medialis) phủ lên các động mạch rốn đã bị tắc lại. Phần phúc mạc từ bàng quang lật lên thành bên chậu hông tạo nên các dây chằng bên giả; các nếp cùng – sinh dục tạo nên các dây chằng sau giả] (Hình 25.6).

Ykhoaonline.com

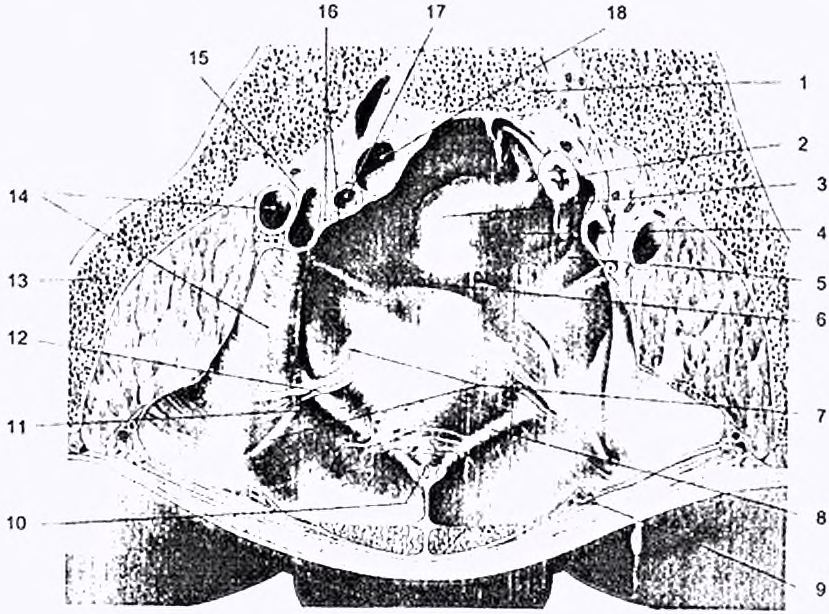

Hình 25.6. Phúc mạc và các dây chằng giả ở mặt trên bàng quang nam (theo Gray)

1. Xương cùng; 2. Đại tràng sigma (bị cắt); 3. Trực tràng; 4. Hố cạnh trực tràng; 5. Nếp cùng sinh dục; 6. Ổ lõm trực tràng bàng quang (túi cùng Douglas); 7 Ống dẫn tinh; 8. Nếp rốn trong; 9. Các mạch thương vị dưới; 10. Nếp rốn giữa + dây chằng rốn giữa; 11. Hố cạnh bàng quang; 12. Nếp ngang bàng quang; 13. Xương chậu; 14. Động mạch chậu ngoài; 15. Tĩnh mạch chậu ngoài; 16. Niệu quản; 17. Động mạch chậu trong; 18. Tĩnh mạch chậu trong.

4. HÌNH THỂ TRONG

Mặt trong bàng quang được phủ bởi một lớp niêm mạc có màu hồng nhạt, co lại thành những nếp nhăn khi bàng quang rỗng (do dính với lớp cơ ở dưới một cách rất lỏng lẻo); và các nếp bị xoá khi bàng quang đầy.

Riêng ở đáy bàng quang niêm mạc có một vùng nhỏ hình tam giác luôn luôn nhẵn (do dính chặt với lớp cơ), và có màu đỏ hơn các nơi khác: gọi là *tam giác bàng quang* (trigonum vesicae); được giới hạn ở 2 góc sau trên bởi 2 lỗ niệu quản (ostium ureteris) và ở góc trước dưới bởi lỗ trong niệu đạo (ostium urethrae internum) (Hình 25.3; 25.15).

Nối giữa 2 lỗ niệu quản là một nếp cong nhẹ gọi là *nếp gian niệu quản* (plica inter ureterica), được tạo bởi sự tiếp tục của các lớp áo cơ dọc niệu quản vào thành bàng quang. Ở hai bên, nếp còn kéo dài lên trên lỗ niệu quản bởi các nếp niệu quản, do đoạn cuối các niệu quản xiên chếch qua thành bàng quang. Khi soi bàng quang ở người sống (cystoscopy) nếp gian niệu quản là một dải màu tái nhạt, và là một mốc quan trọng để tìm các lỗ niệu quản khi cần luồn ống thông.

Tai ban dep cua sach tai day

Các lỗ niệu quản thường có hình một khe hẹp. Khi bàng quang rỗng 2 lỗ cách nhau khoảng 2,5cm và có cùng khoảng cách với lỗ trong niệu đạo. Khi bàng quang đầy các khoảng cách đó có thể tăng lên khoảng 5cm.

Lỗ trong niệu đạo ở đỉnh của tam giác là điểm thấp nhất của bàng quang. Lỗ có hình lưỡi liềm trên mặt cắt. Ở nam giới trưởng thành, đặc biệt qua tuổi trung niên, niêm mạc ở ngay sau lỗ trong niệu đạo có nổi lên một chỗ phình nhẹ, như dáy một quả nho con, do thuỷ giữa của tuyến tiền liệt đội lên, gọi là *nho con bàng quang* (uvula vesicae).

* [Chú thích về TNGPQT: "Uvula", giảm thể của "uva", tiếng Latin có nghĩa là quả nho, nên chúng tôi dịch là "nho con" hay "nho bàng quang". Trước đây, cố GS Đỗ Xuân Hợp vẫn quen dịch là *"tiểu thiệt bàng quang"*; (vì "uvula palatina" ở eo họng, tiếng Pháp gọi là "luette", tiếng Việt vẫn quen dịch là "lưỡi gà" hay "tiểu thiệt" (lưỡi nhỏ). Song xét về gốc từ: "luette" là chữ viết liền của "l'uette", cũng là giảm thể "uva" (uette = uvula); vậy cũng có nghĩa là "nho con", mà không phải "tiểu thiệt" (languette)].

5. CẤU TẠO CỦA BÀNG QUANG

Thành bàng quang gồm 3 lớp chính: thanh mạc, cơ và niêm mạc; (nếu kể cả các tấm dưới niêm mạc và dưới thanh mạc là 5 lớp):

5.1. Áo thanh mạc (tunica serosa) là phúc mạc bao phủ đã tả ở trên, dưới đó có một tấm dưới thanh mạc (tela subserosa) rất mỏng.

5.2. Áo cơ (tunica muscularis) tạo nên cơ tháo đái của bàng quang (M. detrusor vesicae), gồm 3 lớp tế bào cơ trơn: 2 lớp cơ dọc ở trong và ở ngoài và 1 lớp cơ vòng ở giữa. Cũng như ở niệu quản các thớ cơ giao nhau giữa các lớp, nên thực tế không thể tách rời riêng rẽ 3 lớp.

* [– Các thớ của *lớp cơ dọc ngoài*: hướng dọc theo 2 mặt dưới bên bàng quang, vòng qua đỉnh tới mặt trên, rồi đi xuống đáy bàng quang để hòa lẫn với bao tuyến tiền liệt hoặc với vùng trước âm đạo. Một số sợi đi tới mặt trước trực tràng, gọi là *cơ trực tràng bàng quang* (M. recto vesicalis); Một số khác qua các dây chằng mu tiền liệt và dính vào phần dưới mặt sau mỗi bên xương mu gọi là các *cơ mu bàng quang* (M. pubo vesicalis). Ở hai bên bàng quang các sợi xếp theo hướng chếch và đan chéo lẫn nhau.

– Các thớ của *lớp cơ vòng ở giữa*: rất mỏng, phân bố rải rác không đều ở thân bàng quang; chỉ có một phần số sợi chạy ngang, còn phần lớn lại hướng chếch.

Ở cổ bàng quang, chúng xếp thành một lớp cơ vòng bao quanh lỗ trong niệu đạo, gọi là *"cơ thắt bàng quang"* (sphincter vesicae) theo Gray; hay *"cơ thắt trơn niệu đạo"* theo Đỗ Xuân Hợp (Giải phẫu bụng, 1968). Nhiều tác giả khác cho rằng không có những bó cơ thắt hoàn toàn. Một số các sợi liên tiếp với các sợi cơ tiền liệt bao quanh đoạn tiền liệt của niệu đạo nam. N.A. 1985 vẫn chưa có tên cơ thắt; và đến T.A. 1997 mới công nhận đó là *"cơ thắt trong niệu đạo"* (M. sphincter urethrae internus).

– *Lớp cơ dọc trong*: mỏng, các bó xếp theo hình lưới, phần lớn có xu hướng theo chiều dọc. Có 2 dải thớ chếch bắt đầu từ sau các lỗ niệu quản, tập trung ở sau tuyến tiền liệt và bám bởi những thớ sợi vào thuỷ giữa của tuyến: Đó là các cơ của niệu quản (đã được mô tả từ lâu bởi Bell 1812) giữ niệu quản ở hướng chếch, và tránh nước tiểu trào ngược vào niệu quản khi bàng quang co].

Ykhoaonline.com

5.3. Áo niêm mạc (tunica mucosa): màu hồng tái, liên tiếp ở trên với niêm mạc các niệu quản, ở dưới với niêm mạc niệu đạo.

– Cấu trúc lỏng lẻo của lá riêng (lamina propria) làm cho niêm mạc có nếp nhăn khi bàng quang rỗng. Riêng vùng tam giác bàng quang, niêm mạc dính chặt vào áo cơ, nên nhẵn phẳng, không nhăn.

*[Niêm mạc bàng quang không có tuyến thực sự, song có một số nang niêm mạc được coi như tuyến, đặc biệt ở gần cổ bàng quang. Một số cho rằng có những tuyến niêm mạc thực sự ở gần lỗ trong niệu đạo, gọi là *"các tuyến dưới tam giác bàng quang"* (subtrigonal glands), và cho rằng khi phì đại các tuyến đó có thể gây tắc đường tháo đái của nước tiểu từ bàng quang].

6. MẠCH MÁU VÀ THẦN KINH

6.1. Động mạch (Hình 25.7, 25.8)

Động mạch cấp máu cho bàng quang gồm 2 nguồn chính:

– *Các động mạch bàng quang trên* (A.a. vesicales superiores): là những nhánh tách ra từ đoạn thông của động mạch rốn.

*[Động mạch rốn (A. umbilicalis) là một nhánh của thân trước động mạch chậu trong. Phần trên ở gần rốn đã tắc (pars occlusa) tạo nên dây chằng rốn trong (ligamentum umbilicale mediale). Phần dưới vẫn thông (pars patens) tách ra các động mạch ống dẫn tinh (A. ductus deferentis), động mạch niệu quản (A. ureterici) và các động mạch bàng quang trên (A.a. vesicales superiores)].

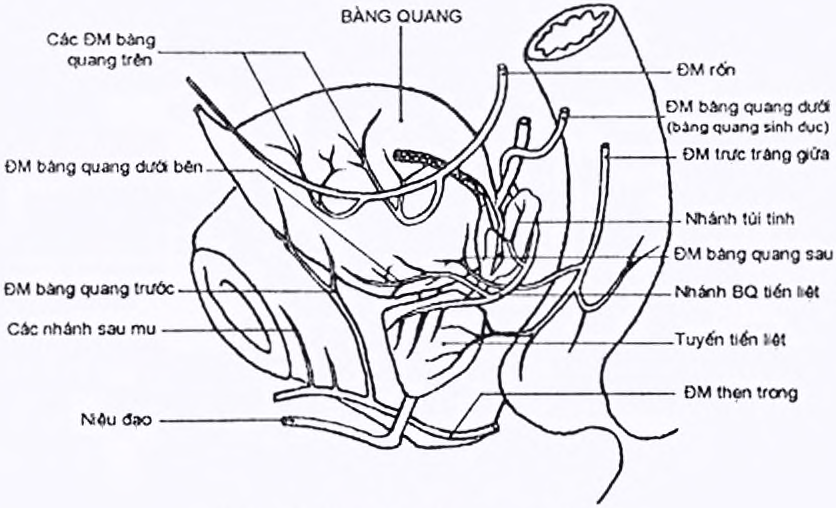

Hình 25.7. Động mạch bàng quang ở nam
(theo Nguyễn Hữu. Trịnh Văn Minh vẽ lại)

Tai ban dep cua sach tai day

– *Động mạch bàng quang dưới* (A.vesicalis inferior), (các tác giả Pháp cũ còn gọi là "*động mạch bàng quang sinh dục*"): cũng tách từ thân trước của động mạch chậu trong, phân nhánh cho đáy bàng quang, niệu quản, và ở nam giới cho cả túi tinh, ống dẫn tinh, tuyến tiền liệt. Còn ở nữ, nó tách từ một thân chung với động mạch tử cung, hiếm khi trực tiếp từ động mạch tử cung mà thường từ động mạch âm đạo, tạo nên một động mạch bàng quang âm đạo.

– Ngoài ra bàng quang còn nhận một số nhánh nhỏ từ động mạch bịt, từ động mạch thẹn trong (cho *động mạch bàng quang trước*), và từ động mạch trực tràng giữa (cho *động mạch bàng quang sau*).

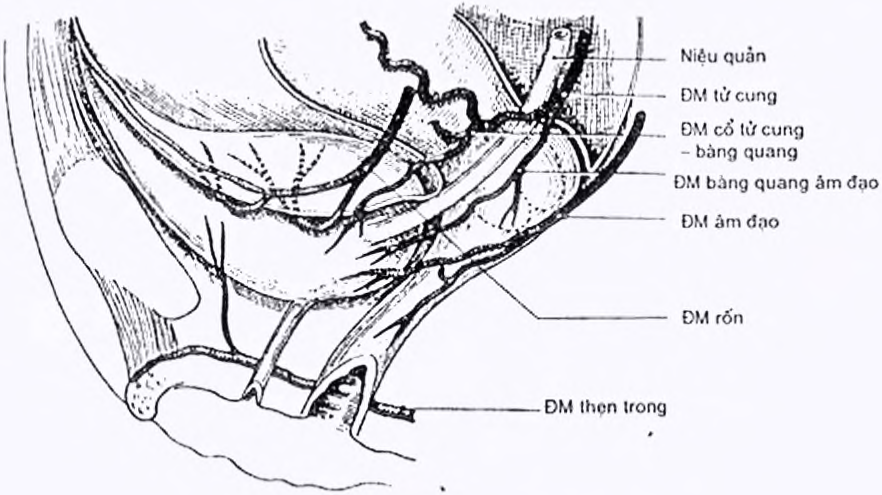

Hình 25.8. Động mạch bàng quang ở nữ (theo P. Kamina)

6.2. Tĩnh mạch (Hình 25.9)

Các tĩnh mạch tạo nên một đám rối phức hợp gọi là *đám rối tĩnh mạch bàng quang* (plexus venosus vesicalis) ở xung quanh bàng quang, nhận các tĩnh mạch từ trước, hai bên và sau bàng quang, và nối thông rộng rãi ở nam giới với *đám rối tĩnh mạch tiền liệt* (plexus venosus prostaticus), rồi được dẫn lưu về phía sau bởi *các tĩnh mạch bàng quang* (V.v. vesicales) chạy trong các dây chằng sau bàng quang, để đổ vào tĩnh mạch chậu trong.

* [– Theo TNGPQT T.A. 1997 cũng như các tác giả Anh Mỹ, "*Đám rối TM bàng quang và đám rối TM tiền liệt*" là hai khái niệm tách riêng; hơi khác các tác giả Pháp cũ, thường gộp chung lại làm một. *Đám rối tĩnh mạch tiền liệt* (plexus prostaticus), theo Woodburne, là một đám rối riêng xuất phát từ tĩnh mạch mu dương vật, toả rộng ở hai bên tuyến tiền liệt, nối tiếp với đám rối TM bàng quang ở đáy bàng quang, và được dẫn lưu bởi các *tĩnh mạch tiền liệt*, đổ về tĩnh mạch chậu trong.

Ykhoaonline.com

– Theo sơ đồ H. 25.9. của GS Nguyễn Hữu, ta cũng thấy có 2 đám rối TM bàng quang và TM tiền liệt, lần lượt được dẫn lưu bởi 2 TM bàng quang, và 2 TM sinh dục bàng quang (hay TM tiền liệt của Anh Mỹ). Song TM mu dương vật, và những nối tiếp với TM bàng quang trước đổ về các TM thẹn trong, lại là một đường dẫn lưu thứ ba.

– Còn theo cố GS Đỗ Xuân Hợp (Giải phẫu bụng 1968): ở trước bàng quang có 2 tĩnh mạch trước bàng quang chạy song song, đổ vào *đám rối tĩnh mạch Santorini* ở khoang sau mu. Ở hai bên và ở sau, các tĩnh mạch được dẫn lưu bởi một "*đám rối bàng quang tiền liệt*" chung để cuối cùng đổ vào tĩnh mạch chậu trong.

– Testut và Latarjet, (Traité d'Anatomie Humaine, tome II, pp. 212–217), cũng mô tả ở trước một *đám rối tĩnh mạch Santorini* như một tiếp nối quan trọng giữa 2 luồng tĩnh mạch trên và dưới. Ở hai bên, đám rối này được dẫn lưu chủ yếu theo các tĩnh mạch sinh dục bàng quang (veines genito–vesicales), hay "*đám rối bên bàng quang*" (plexus latero vesicaux) đổ về tĩnh mạch chậu trong; và thứ yếu theo các tĩnh mạch thẹn trong, cũng đổ về tĩnh mạch chậu trong.

Để tổng hợp các nội dung khác nhau kể trên, chúng tôi chọn sơ đồ của GS Nguyễn Hữu làm điển hình rõ ràng nhất].

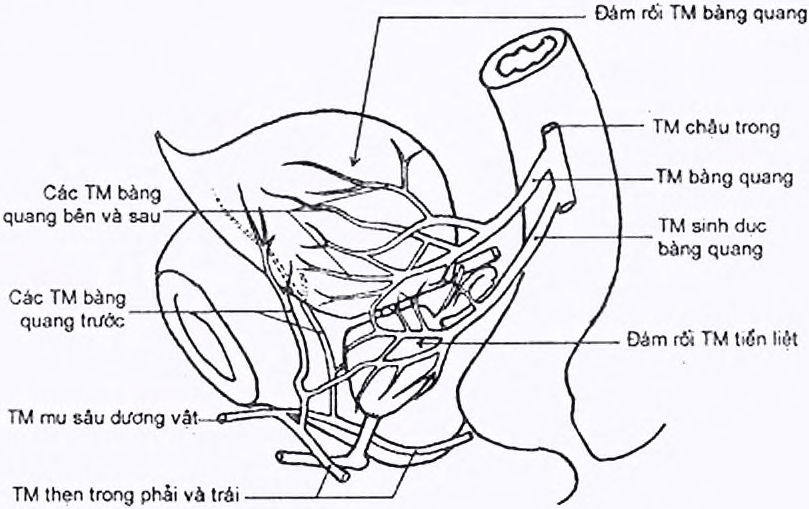

Hình 25.9. Các đám rối tĩnh mạch bàng quang và tiền liệt ở nam
(theo Nguyễn Hữu. Trịnh Văn Minh vẽ lại)

6.3. Bạch huyết

Các mạch bạch huyết từ thân bàng quang chia làm 2 nhóm: Các mạch từ mặt trên và 2 mặt dưới bên đổ vào các hạch chậu ngoài (nodi lymphatica iliaci externi). Các mạch từ mặt sau dưới hay đáy bàng quang đổ vào cả các hạch bạch huyết chậu ngoài và chậu trong (nodi lymphatici ilici externi & interni). Các mạch bạch huyết từ cổ bàng quang cùng một số từ tuyến tiền liệt đổ vào các hạch bạch huyết cùng (nodi lymphatici sacrales) và các hạch chậu chung dưới động mạch chủ (nodi lymphatici iliaci communes subaortici).

Tai ban dep cua sach tai day

6.4. Thần kinh (Hình 25.10, 25.11)

Đám rối thần kinh bàng quang (plexus vesicalis) là tiếp tục phần trước của *đám rối hạ vị dưới* (plexus hypogastricus inferior) và chứa đựng cả các sợi sau hạch giao cảm lẫn các sợi trước hạch đối giao cảm. Các sợi đối giao cảm này là những nhánh của *các dây thần kinh tạng chậu* (nervi splanchnici pelvici, còn gọi là thần kinh cương, nervi erigentes), xuất phát từ các dây thần kinh cùng 2, 3, 4. Các sợi giao cảm đi tới từ các dây thần kinh ngực 11, 12 và thắt lưng 1, 2.

Đám rối bàng quang ở mỗi bên bao quanh phần cuối của niệu quản và nằm áp vào mặt sau bên của bàng quang (Hình 25.10, 25.11). Nó chi phối cho bàng quang, đoạn dưới niệu quản, túi tinh và ống dẫn tinh, kéo dài cho tới tận mào tinh.

Chi phối thần kinh đối giao cảm cho bàng quang có tác dụng gây phản xạ tháo đái, làm co các cơ của thành bàng quang (cơ tháo đái).

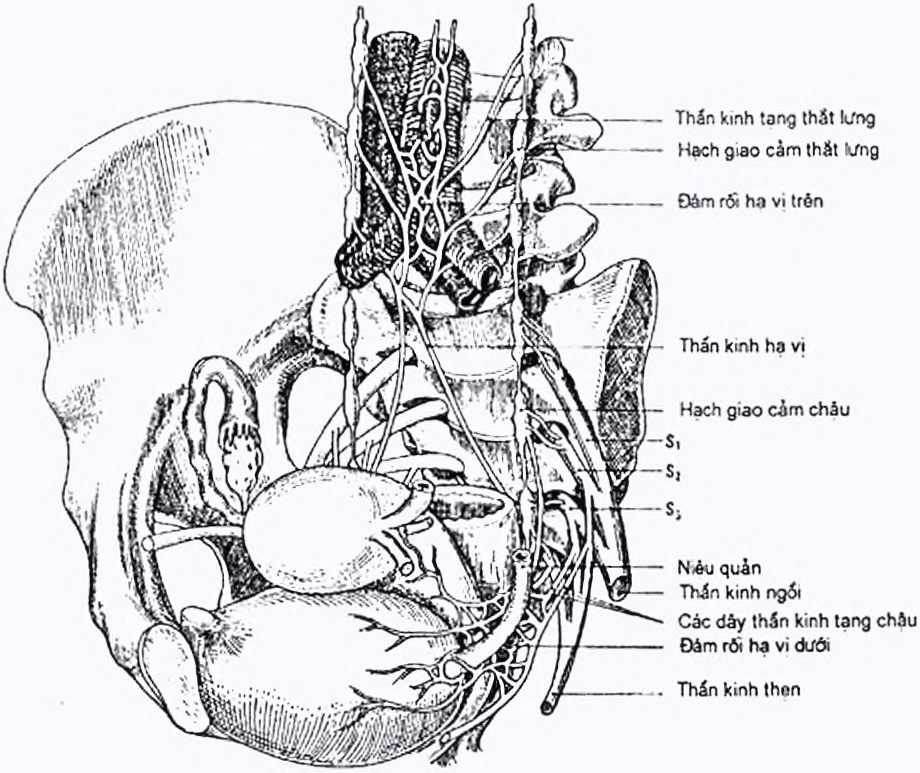

Hình 25.10. Đám rối thần kinh hạ vị và chi phối thần kinh cho các tạng ở chậu hông bé
(theo P. Kamina)

Ykhoaonline.com

Chi phối thần kinh giao cảm cho bàng quang đi tới cơ nằm ở tam giác bàng quang và các mạch máu.

Các xung động đi tới (afferent) được dẫn truyền theo cả hai thành phần thần kinh giao cảm và đối giao cảm; Xung động đau do quá căng bàng quang đi theo các sợi giao cảm. Các xung động cảm giác bản thể, khởi đầu bởi độ căng của các lớp cơ khi bàng quang đầy, đi theo các sợi đối giao cảm. Sự kích thích của chúng gây nên phản xạ tháo đái của bàng quang.

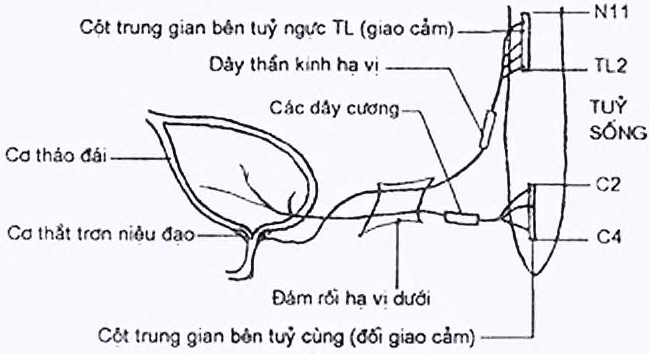

Hình 25.11. Chi phối thần kinh vận động bàng quang
(theo Nguyễn Hữu)

7. GIẢI PHẪU ỨNG DỤNG

– Bàng quang căng có thể bị *vỡ*, do chấn thương nửa dưới thành bụng trước hoặc do gãy xương chậu. *Vỡ bàng quang* có thể ở ngoài phúc mạc, hoặc trong phúc mạc nếu vỡ ở mặt trên làm rách phúc mạc.

– Nếu *tắc kinh diễn đường tháo nước tiểu*, tỷ dụ do to tuyến tiền liệt hoặc do thắt hẹp niệu đạo, bàng quang trở nên căng và phì đại lớp cơ, các bó cơ tăng kích thước và đan chéo mọi chiều gây nên hiện tượng *"bàng quang bị kéo bè"* (trabeculated bladder). Niêm mạc ở giữa các bè tạo nên những *túi thừa* (diverticula) bàng quang có thể chứa những đóng cặn phosphat.

– Khi bàng quang bị ứ tắc, không thể tháo đái hoàn toàn, lượng nước tiểu đọng lại sau khi đái có thể dễ gây *nhiễm trùng*; và nhiễm trùng có thể lây theo niệu quản lên thận. *Áp lực ngược dòng* từ bàng quang bị căng có thể gây nên giãn dần niệu quản và bể thận, và cả các tiểu quản góp ở trong thận.

– Trong *tổn thương bó thon (fasciculus gracilis) ở tuỷ sống* (tỷ dụ bệnh Tabès) làm mất cảm giác căng và buồn đi tiểu, bàng quang bị căng và chỉ tháo vơi do quá căng. Trong những *tổn thương nặng tuỷ sống* ở trên đoạn cùng, các dải thần kinh đi lên và đi xuống điều khiển sự tháo đái bình thường bị cắt đứt, gây nên hiện tượng đái dầm (tự động).

Tai ban dep cua sach tai day

– Có thể thăm khám bàng quang bằng *soi bàng quang* (cystoscopy), đưa ống soi qua đường niệu đạo, sau khi đã bơm đầy bàng quang bằng chất lỏng.

Với ống soi đặc biệt, cũng có thể luồn một ống thông vào niệu quản, để lấy mẫu nước tiểu riêng từ mỗi thận, hoặc bơm thuốc cản quang vào niệu quản và bể thận *chụp bể thận ngược dòng* (retrograde pyelography). (Hình 25.20). Bóng bàng quang cũng có thể hiện rõ khi bơm cùng loại thuốc.

– Bàng quang căng có thể chọc dò ở ngay trên khớp dính xương mu, hoặc mở bàng quang trên mu (suprapubic cystostomy) mà không gây tổn thương phúc mạc.

– Khi bàng quang chứa khoảng 300ml chất lỏng, mặt trước dưới của nó tiếp giáp trực tiếp với thành bụng trước không qua phúc mạc, khoảng 7,5cm ở trên mào mu. Có thể mở bàng quang để lấy sỏi bằng đường đó. Ở phụ nữ, do niệu đạo ngắn và dễ nong, sỏi có thể lấy qua đường niệu đạo.

Ykhoaonline.com

NIỆU ĐẠO

(Urethra)

Niệu đạo là ống dẫn nước tiểu từ bàng quang ra ngoài. Niệu đạo của nam và nữ khác nhau.

A. NIỆU ĐẠO NAM

(Urethra masculina)

Niệu đạo nam dài hơn niệu đạo nữ, vừa là đường dẫn nước tiểu vừa là đường dẫn tinh.

1. ĐƯỜNG ĐI, PHÂN ĐOẠN, KÍCH THƯỚC

1.1. Đường đi

Niệu đạo nam bắt đầu từ lỗ trong niệu đạo ở cổ bàng quang, đi xuống xuyên qua tuyến tiền liệt, qua hoành chậu và màng đáy chậu (hay hoành niệu sinh dục), rồi uốn cong ra trước và lên trên ở sau và dưới bờ dưới khớp dính mu (cách bờ đó độ 15mm), chui vào hành xốp, chạy trong vật xốp của dương vật, và tận hết ở quy đầu bởi lỗ ngoài niệu đạo.

1.2. Phân đoạn

– Về phương diện giải phẫu, hầu hết các tác giả cổ điển đều chia niệu đạo nam làm 3 đoạn: *đoạn tiền liệt* (pars prostatica), *đoạn màng* (pars membranacea) nay gọi là đoạn trung gian (pars intermedia) và *đoạn xốp* (pars spongiosa). Song đến nay TNGPQT N.A. 1997 lại phân biệt thêm một *đoạn trong thành* bàng quang hay *đoạn trước tiền liệt* (pars intramuralis; pars preprostatica). Vậy là ngày nay người ta đã có xu hướng chia niệu đạo nam thành 4 đoạn (Hình 25.12): trước tiền liệt, tiền liệt, trung gian, xốp.

– Về phương diện phẫu thuật, niệu đạo được chia làm 2 đoạn:

Niệu đạo sau hay niệu đạo *cố định*, gồm các đoạn trước tiền liệt, đoạn tiền liệt, đoạn trung gian, và một phần niệu đạo xốp nằm trong hành xốp, được cố định bởi dây chằng treo dương vật (Hình 25.13).

Niệu đạo trước hay niệu đạo *di động*, là đoạn niệu đạo xốp ở trong dương vật tự do.

Tai ban dep cua sach tai day

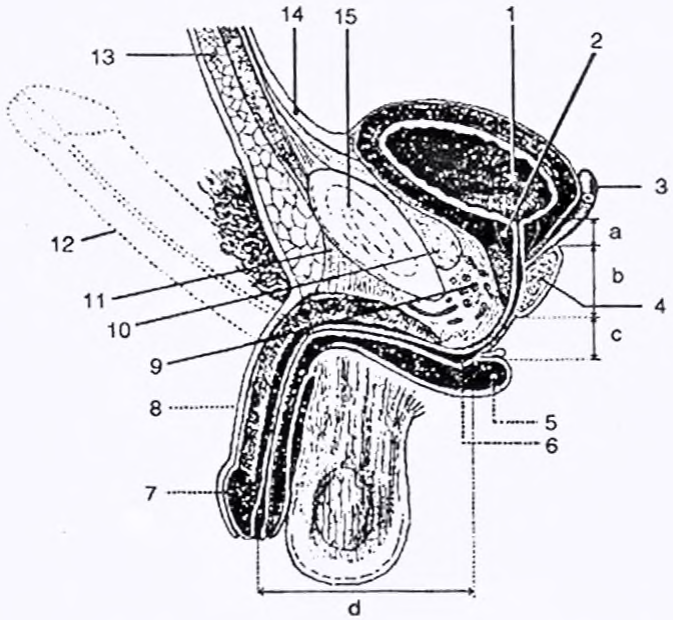

Hình 25.12. Niệu đạo nam. Thiết đồ đứng dọc (theo Testut và Latarjet)
(Trịnh Văn Minh sửa lại: Niệu đạo tiền liệt của các tác giả cổ điển được chia lại theo T.A. 1997 thành 2 đoạn: trước tiền liệt và tiền liệt)

a. Đoạn trước tiền liệt; b. Đoạn tiền liệt; c. Đoạn trung gian (hay đoạn màng); d. Đoạn xốp

1. Bàng quang; 2. Cơ thắt trong niệu đạo; 3. Túi tinh và ống dẫn tinh; 4. Tuyến tiền liệt; 5. Hành xốp; 6. Túi bịt hành; 7. Quy đầu; 8. Dương vật lúc bình thường; 9. Khoang sau mu trước tiền liệt (và đám rối TM Sautorini); 10. Khoang sau mu trước bàng quang; 11. Dây chằng treo dương vật; 12. Dương vật khi cương; 13. Thành bụng; 14. Dây chằng rốn giữa (ống niệu rốn); 15. Khớp mu.

1.3. Kích thước

Theo Đỗ Xuân Hợp (Giải phẫu bụng 1968), niệu đạo nam dài khoảng 16 – 18cm. Trong đó đoạn tiền liệt khoảng 2,5 – 3cm, đoạn màng 1,2cm, và đoạn xốp khoảng 12cm hoặc hơn. (theo Woodburne, niệu đạo nam dài 20cm; với các đoạn tương đương lần lượt là 3 – 4cm, 1cm, 15cm).

Lúc bình thường, trên các thiết đồ cắt ngang, niệu đạo chỉ là một khe hẹp: khe cong ra trước ở đoạn tiền liệt, khe ngang ở đoạn màng, khe hình chữ T ngược ở đoạn xốp, và khe đứng dọc ở quy đầu.

Lúc tiểu tiện niệu đạo mở thành một ống không đều. Có 3 chỗ phình và 4 chỗ hẹp.

– 3 chỗ phình là:

+ *Xoang tiền liệt* (sinus prostaticus) ở trong đoạn tiền liệt.

+ *Hố trong hành* (hay túi bịt hành) ở trong hành xốp của dương vật, đầu đoạn xốp.

Ykhoaonline.com

+ *Hố thuyền niệu đạo* (fossa navicularis urethrae) ở trong quy đầu, cuối đoạn xốp.

– 4 chỗ hẹp là:

+ Đoạn ở cổ bàng quang,

+ Đoạn niệu đạo trung gian,

+ Đoạn niệu đạo xốp và

+ *Lỗ ngoài niệu đạo* (ostium urethrae externum).

Tuy nhiên, niệu đạo có thể nong to và có thể kéo dài theo một ống thông cong bằng kim loại,vòng dưới khớp mu, hoặc một ống thông mềm bằng cao xu.

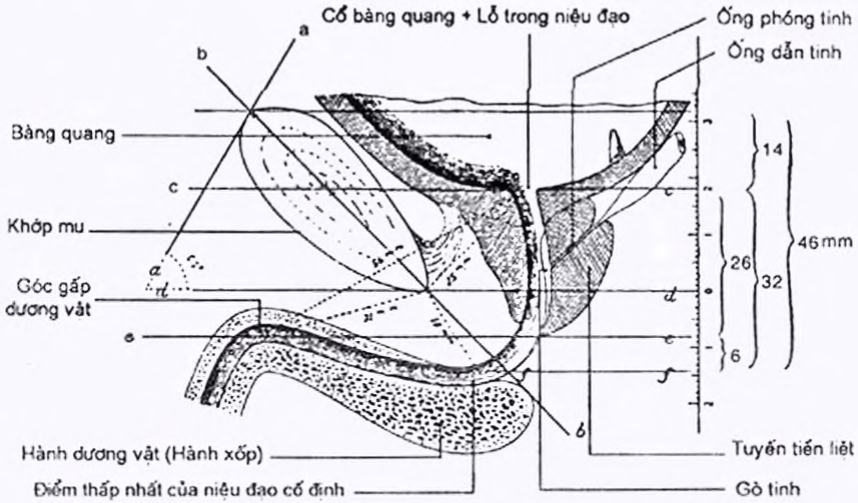

Hình 25.13. Đoạn cố định của niệu đạo nam nhìn trên một thiết đồ đứng dọc qua giữa chậu hông (kích thước thật, trên một người 46 tuổi) (Nguyên bản theo Testut và Latarjet)

2. LIÊN QUAN VÀ HÌNH THỂ TRONG

Trước đây các tác giả cổ điển chỉ tả niệu đạo nam có 3 đoạn liên quan; ngày nay theo DTGPQT T.A. 1997, niệu đạo nam gồm có 4 đoạn:

2.1. Đoạn trong thành BQ hay đoạn trước tiền liệt (pars intramuralis/ preprostatica)

Là đoạn rất ngắn xuyên qua thành bàng quang, ở dưới lỗ trong niệu đạo, và được bao quanh bởi các thớ cơ ở vùng giới hạn giữa cổ bàng quang và tuyến tiền liệt, đặc biệt *cơ thắt trong niệu đạo* (M. sphincter urethrae internus).

* ["Đoạn trước tiền liệt" chỉ mới được công nhận trong T.A.1997, và chưa được nói đến trong các sách giáo khoa giải phẫu cũ, vì vẫn được coi như thuộc cổ bàng quang và lỗ trong niệu đạo.

Tai ban dep cua sach tai day

Thực tế, quan niệm về giới hạn giữa cổ bàng quang và niệu đạo trước đây cũng đã ít nhiều khác nhau giữa các tác giả; vì cơ thắt trong niệu đạo vẫn được các tác giả Anh Mỹ (Gray, Woodburne) coi là thuộc bàng quang, và gọi là "*cơ thắt bàng quang*", còn các tác giả Pháp và Đỗ Xuân Hợp lại gọi là "*cơ thắt trơn niệu đạo*". Cho đến N.A. 1985 các nhà giải phẫu quốc tế vẫn chưa có ý kiến; và đến T.A. 1997 mới chính thức công nhận là nó thuộc niệu đạo, và gọi là "*cơ thắt trong niệu đạo*".

Với mục tiêu hiện đại hoá theo T.A. 1997, cuốn sách này, cũng như cuốn sách mới nhất của các tác giả Anh Mỹ và Canada, (Gray's Anatomy for Students, của Richard L. Drake, Wayne Vogl và Adam W.M.Mitchel; Elsevier, Philadelphia, 2005), là hai cuốn sách giải phẫu đầu tiên đã chia niệu đạo nam thành 4 đoạn, hay 4 phần: preprostatic part, prostatic part, membranous part, spongy urethra. Trong đó: "*Đoạn trước tiền liệt là đoạn dài độ 1cm, đi từ đáy bàng quang đến tuyến tiền liệt, và được bao quanh bởi một vòng sợi cơ trơn là "cơ thắt trong niệu đạo"*].

2.2. Đoạn tiền liệt (pars prostatica)

Là đoạn rộng nhất của niệu đạo, xuyên qua tuyến tiền liệt từ đáy đến đỉnh, dài độ 2;5 – 3cm. Nhưng niệu đạo không chạy theo trục của tuyến, mà đi xuống theo một đường hơi cong nhẹ lồi ra sau; còn trục của tuyến hướng chếch xuống dưới và ra trước, xuống đến gần đỉnh tuyến mới bắt chéo niệu đạo ở phía dưới. Niệu đạo nằm gần mặt trước hơn là mặt sau của tuyến, nên chỉ có một phần mỏng của tuyến ở trước niệu đạo (Hình 25.14).

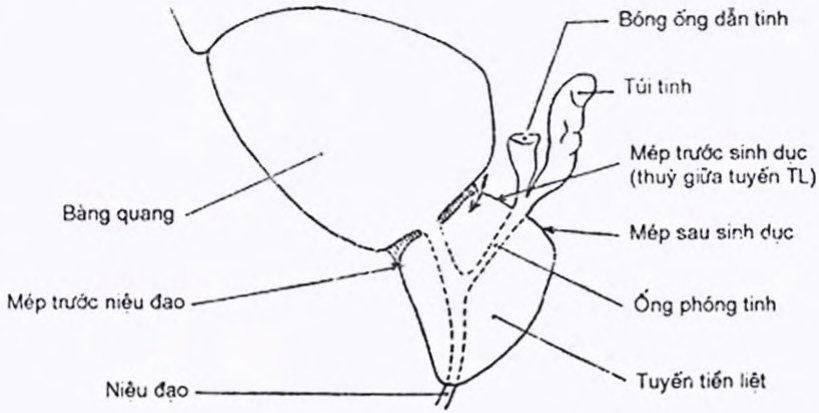

Hình 25.14. Tuyến tiền liệt và niệu đạo tiền liệt (theo Testut và Latarjet)

Về hình thể trong (Hình 25.15): ở thành sau của niệu đạo tiền liệt có nổi lên một gờ dọc giữa gọi là *mào niệu đạo* (crista urethralis). Mào liên tiếp ở trên với *nho bàng quang* (uvula urethralis), và kéo dài ở dưới xuống tận niệu đạo màng.

Phần giữa *mào niệu đạo* phình to thành một lồi hình bầu dục kéo dài gọi là *gò tinh* (colliculus seminalis), (trước đây còn gọi là *ụ núi*: veru montanum). Ở giữa

Ykhoaonline.com

gò tinh có lỗ mở của *bầu tiền liệt* (utriculus prostaticus) là di tích của đoạn cuối phần hợp nhất giữa hai ống cận trung thận lúc phôi thai, tương đương với ống tử cung âm đạo ở nữ giới, nên còn được ví như một *"tử cung nam"* (utriculus masculinus) hay một *"âm đạo nam"* (theo Đỗ Xuân Hợp). Bầu tiền liệt còn lại là một túi bịt dài khoảng 6mm.

Hai bên lỗ bầu tiền liệt có hai lỗ của ống phóng tinh đổ vào. Hai bên gò tinh và mào niệu đạo là 2 rãnh nhỏ gọi là *xoang tiền liệt* (sinus prostaticus), có các lỗ nhỏ của ống tiết tuyến tiền liệt đổ vào.

2.3. Đoạn trung gian (pars intermedia), hay đoạn màng (pars membranacea)

Trước đây vẫn được coi là đoạn ngắn nhất (khi chưa được kể thêm "đoạn trong thành" hay "đoạn trước tiền liệt"), và cũng là đoạn ít giãn nhất và hẹp nhất của niệu đạo (trừ lỗ ngoài niệu đạo). Đoạn trung gian (là đoạn ở giữa đoạn tiền liệt và đoạn xốp) đi xuống theo một đường cong nhẹ lõm ra trước, từ đỉnh tuyến tiền liệt tới hành dương vật (bulbus penis), dài khoảng 1,2cm (theo Đỗ Xuân Hợp), 1cm (theo Woodburne); và xuyên qua màng đáy chậu ở khoảng 2,5cm sau dưới khớp mu (theo Gray). Phần sau của hành dương vật áp sát vào mặt dưới màng đáy chậu, phần trước còn cách xa màng, cho nên nếu đo chiều dài của niệu đạo trung gian theo thành trước thì dài tới 2cm, song theo thành sau chỉ có 1,25cm (theo Testut) (Hình 25.12, 25.13).

* [Chú thích về TNGP: Đoạn trung gian trước đây các tác giả cổ điển vẫn quen gọi là "đoạn màng" hay "niệu đạo màng". Theo Testut: gọi là *niệu đạo màng* vì đoạn này chỉ có thành riêng của nó mà không được bọc bởi một cơ quan khác: như tuyến tiền liệt ở trên, vật xốp ở dưới. Còn theo Đỗ Xuân Hợp: gọi là màng, vì nó xuyên qua "màng đáy chậu" hay "hoành niệu–sinh dục". Song theo T.A. 1997, "đoạn màng" pars membranacea) nay đã trở thành một tên gọi không thích hợp (a misnomer) mà phải gọi là "đoạn trung gian" (pars intermedia); vì đó là phần hay đoạn "ở giữa đoạn tiền liệt và đoạn xốp", mà không phải chỉ hạn chế ở đúng phần xuyên qua "màng đáy chậu"].

Niệu đạo trung gian được bao quanh bởi *cơ thắt ngoài niệu đạo* (M. sphincter urethrae externus); phía trước liên quan với tĩnh mạch mu sâu dương vật, là tĩnh mạch chui giữa dây chằng cung mu và dây chằng ngang đáy chậu để lên đổ vào đám rối tĩnh mạch trước bàng quang ở khoang sau mu); phía sau liên quan ở hai bên với hai *tuyến hành niệu đạo* (glandula bulbo urethralis, trước đây còn gọi là tuyến Cowper) (Hình 25.1; 25.12; 25.15).

Về hình thể trong: ở thành sau dưới niệu đạo trung gian cũng có những nếp dọc, tiếp theo mào niệu đạo và biến dần ở hố trong hành. Thành niệu đạo trung gian có nhiều lỗ tuyến nhầy, phân phối không đều, nhiều hơn ở thành trước trên, ít hơn ở thành sau dưới (Hình 25.15).

2.4. Đoạn xốp (pars spongiosa)

Là đoạn dài nhất của niệu đạo, nằm trong vật xốp dương vật, dài khoảng 12cm theo Testut, và theo Đỗ Xuân Hợp, 15cm theo Gray. Bắt đầu từ dưới màng

Tai ban dep cua sach tai day

đáy chậu, nó tiếp tục niệu đạo trung gian hướng cong ra trước, tới một điểm ở trước bờ dưới khớp mu độ 3cm. Rồi từ đó cong xuống dưới theo phần "tự do" của dương vật (khi mềm) (Hình 25.12; 25.13).

Về hình thể trong: niệu đạo xốp hẹp, đường kính đều đều khoảng 5mm trong dương vật; hơi phình nhẹ ở đoạn đầu trong hành dương vật, thành một "*hố trong hành*" (intra bulbar fossa, theo Gray), hay "*túi bịt hành*" (theo Đỗ Xuân Hợp và các tác giả Pháp); và phình một lần nữa ở đoạn cuối trong quy đầu, ở "*hố thuyền*" (fossa navicularis).

* ["Hố trong hành", hay "túi bịt hành" đều chưa có tên trong TNGPQT T.A. 1997].

Chỗ phình ở hố trong hành chỉ phình xuống dưới và sang hai bên mà không phình ở trên; các lỗ ống tuyến hành niệu đạo đổ vào đó ở khoảng 2,5cm dưới niệu đạo trung gian. Chỗ phình ở trong hố thuyền có van hố thuyền (valvula fossae navicularis) là một nếp nằm ngang ở mặt trên niệu đạo, cách lỗ ngoài niệu đạo khoảng 1 – 2cm.

Lỗ ngoài niệu đạo (ostium urethrae externum), là chỗ hẹp nhất của niệu đạo; là một khe đứng dọc, dài khoảng 5 – 6mm, kẹp giữa 2 mép nhỏ.

Biểu mô niệu đạo, trừ ở phần trước nhất, có nhiều lỗ đổ vào của các tuyến và các nang nhầy nằm ở mô dưới niêm mạc gọi là *các tuyến niệu đạo* (glandulae urethrales).

Bên cạnh đó còn có một số những hỗng niêm mạc nhỏ gọi là *các hỗng niệu đạo* (lacunae urethrales), nhiều kích cỡ khác nhau, có các ống tuyến niệu đạo đổ vào. Lỗ của các hỗng này hướng ra trước và có thể gây cản trở đến đầu mũi ống thông (catheter) đưa vào. Một hỗng to hơn cả "*hỗng lớn*"(lacuna magna) nằm ở trên trần hố thuyền, tạo bởi van hố thuyền.

3. CẤU TẠO NIỆU ĐẠO NAM

Niệu đạo nam gồm một áo niêm mạc, được nâng đỡ bởi mô dưới niêm mạc gắn nó với các cấu trúc khác nhau mà nó đi qua, và tất cả được bao quanh bởi một áo cơ.

3.1. Áo niêm mạc (tunica mucosa)

Niêm mạc niệu đạo liên tiếp ở trong với niêm mạc bàng quang, ở ngoài với da bao phủ quy đầu của dương vật; nó cũng ăn sâu vào trong các ống tiết của các tuyến niệu đạo, tuyến hành niệu đạo, tuyến tiền liệt, cũng như liên tiếp với niêm mạc của túi tinh, ống dẫn tinh và ống phóng tinh. Sự liên tiếp đó là một yếu tố quan trọng về phương diện lan truyền của nhiễm trùng niệu đạo (Hình 25.15).

* [Biểu mô niêm mạc ở cổ bàng quang và phần trên niệu đạo tiền liệt thuộc loại biểu mô niệu điển hình; ở niệu đạo màng và niệu đạo xốp (từ dưới các lỗ đổ vào của ống phóng tinh) thuộc loại chuyển tiếp, chuyển dần thành những đám biểu mô trụ giả lát tầng và lát tầng.

Ykhoaonline.com

Trong đó có nhiều các hỗng kích thước khác nhau, một số ăn sâu vào lớp lá riêng (lamina propria) tạo nên *các tuyến nhầy của Littré*. Ở người già tuyến có thể có những lắng cặn cô đặc (concretions) tựa như ở tuyến tiền liệt. Ở gần lỗ ngoài niệu đạo, biểu mô thuộc loại lát tầng vẩy].

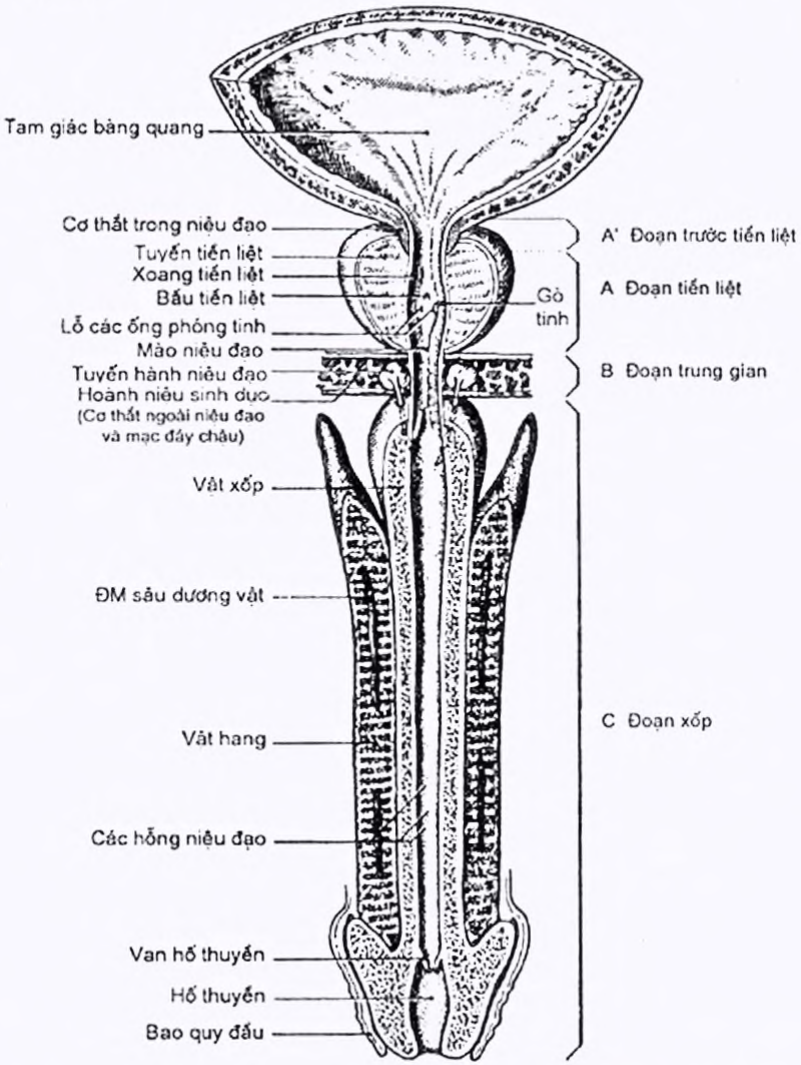

Hình 25.15. Hình thể trong niệu đạo nam, duỗi thẳng, cắt đứng ngang, nhìn từ trước
(theo P. Kamina, sửa đổi bởi Trịnh Văn Minh)

(Theo P. Kamina cũng như các tác giả cũ, niệu đạo nam chỉ gồm 3 đoạn A, B, C. Theo thuật ngữ giải phẫu quốc tế mới T.A. 1997, chúng tôi xin vẽ thêm "đoạn trước tiền liệt" (A'), và cơ thắt trong niệu đạo).

Tai ban dep cua sach tai day

Niêm mạc niệu đạo rất chun giãn, nên khi niệu đạo bị dứt, hai đầu co lại cách xa nhau, làm phẫu thuật viên khó tìm để nối lại. Niêm mạc có nhiều tuyến niệu đạo, đặc biệt ở đoạn xốp, lỗ các ống tuyến lại thường nằm sâu ở đáy các hỗng niệu đạo, nên khi viêm niệu đạo dễ chuyển thành mạn tính, làm hẹp lòng niệu đạo, (nhất là viêm do lậu cầu trùng).

3.2. Mô dưới niêm mạc

Còn được Testut và Latarjet gọi là "*áo mạch*" (tunique vasculaire), vì là một lớp mô cương xốp có nhiều mạch máu.

Ở đoạn tiền liệt và đoạn màng, lớp đó còn mỏng và chưa biệt hoá rõ; song ở đoạn xốp, thì nó phát triển rất mạnh, tạo thành "*vật xốp*", với đầy đủ tính chất của một mô cương.

3.3. Áo cơ (tunica muscularis)

Gồm một lớp tế bào cơ trơn xếp theo chiều dọc ở trong, và một lớp cơ vòng ở ngoài; hiện rõ nhất trên các mặt cắt ở đoạn tiền liệt và đoạn màng.

4. CÁC CƠ THẮT NIỆU ĐẠO

Có 2 cơ thắt niệu đạo:

– ***Cơ thắt trong niệu đạo***, (hay *cơ thắt trơn niệu đạo* của Đỗ Xuân Hợp), ở cổ bàng quang, bao quanh "*đoạn trong thành* hay *trên tiền liệt*" của niệu đạo, ở trên lỗ đổ vào của các ống phóng tinh, là một cơ thắt trơn không theo ý muốn, chi phối bởi các sợi thần kinh giao cảm và đối giao cảm tách từ đám rối thần kinh bàng quang.

– ***Cơ thắt ngoài niệu đạo***, (hay *cơ thắt vân niệu đạo* của Đỗ Xuân Hợp), bao quanh đoạn niệu đạo màng, là một cơ thắt vân, chi phối bởi nhánh chậu hông của dây thần kinh thẹn, và hoạt động theo ý muốn, ngay từ tuổi trẻ thơ.

* ["*Cơ thắt trong niệu đạo*" là tên gọi mới nhất theo T.A. 1997. Trước đây đã có nhiều ý kiến khác nhau. Nhiều tác giả cho rằng có một tập hợp mô cơ quan trọng hoà lẫn với một số lớn các sợi chun giãn và sợi tạo keo (collagen), ở quanh lỗ thoát ra của bàng quang (Vincent 1966). Song nhiều tác giả khác lại cho rằng những thớ cơ trơn ở cổ bàng quang vẫn chỉ xếp theo nhiều hướng như ở trong thành bàng quang, và không thấy một dải các sợi cơ vòng thực sự (Woodburne 1961, Angell 1969).

Dù sao về mặt sinh lý cấu trúc này vẫn có chức năng như một cơ thắt, giữ cho nước tiểu ở bàng quang không chảy xuống, giữa 2 lần tiểu tiện. Nó lại nằm ở phía trên lỗ đổ vào của các ống phóng tinh, nên mỗi khi giao hợp, tinh dịch không trào lên bàng quang mà chỉ có thể theo niệu đạo ra ngoài; và cũng vì vậy, mỗi lần phóng tinh, nước tiểu không thể chảy xuống theo.]

5. MẠCH VÀ THẦN KINH

5.1. Động mạch

– Đoạn tiền liệt niệu đạo được cấp máu bởi các nhánh tiền liệt của động mạch bàng quang dưới.

Ykhoaonline.com

– Đoạn trung gian và đoạn xốp niệu đạo được cấp máu bởi các nhánh của động mạch hành dương vật (A. bulbi penis), động mạch niệu đạo (A. urethralis) và một số nhánh của động mạch sâu dương vật (A.profunda penis) và động mạch mu dương vật (A. dorsalis penis).

5.2. Tĩnh mạch

Máu từ các đoạn niệu đạo được dẫn lưu về *đám rối tĩnh mạch tiền liệt* (plexus venosus prostaticus) và vào *tĩnh mạch thẹn trong* (V. pudenda interna).

5.3. Bạch huyết

– Bạch huyết từ niệu đạo tiền liệt và niệu đạo trung gian đổ vào các hạch dọc theo động mạch thẹn trong rồi đổ vào các hạch chậu trong.

– Bạch mạch của đoạn xốp hầu hết đổ vào các hạch bẹn sâu, một số đổ vào các hạch chậu ngoài.

5.4. Thần kinh

Chi phối cho niệu đạo, gồm những *nhánh của thần kinh thẹn*. Hầu hết các sợi đi lên từ niệu đạo chạy theo các thần kinh tạng chậu hông.

6. GIẢI PHẪU ỨNG DỤNG

– Niệu đạo tiền liệt xuyên qua tuyến tiền liệt và liên quan chặt chẽ với tuyến: nên khi *tuyến phì đại, có thể gây chèn ép niệu đạo*.

– Người ta cũng có thể dùng một dụng cụ đưa vào niệu đạo để *cắt tuyến tiền liệt qua niệu đạo* (transurethral resection of the prostate gland).

– Đoạn cuối *niệu đạo trung gian* chạy ở sau dưới bờ dưới xương mu nên dễ bị dập đứt khi ngã kiểu ngồi ngựa.

Mặt khác do niệu đạo chọc qua màng đáy chậu (hay hoành niệu sinh dục) nên cũng có thể bị đứt, do bị màng này giằng xé *khi vỡ xương chậu*.

– Niệu đạo bị đứt sẽ có biến chứng trào nước tiểu khi đái. Khi bị *đứt ở cuối đoạn trung gian*, thoát nước tiểu thường xảy ra ở phía nông dưới *màng đáy chậu* (membrana perinei), nhưng ở trên lớp *mạc đáy chậu nông* (fascia perinei superficialis). Cả 2 lớp mạc đó đều dính ở 2 bên vào các ngành ngồi mu. Nước tiểu thoát ra không chảy ra phía sau được, do 2 lớp màng nói trên liên tiếp với nhau ở sau các cơ ngang nông đáy chậu; nó cũng không lan sang 2 bên được do 2 mặt đều dính chặt vào ngành ngồi mu; cũng không ngược lên trên chậu hông được do có màng đáy chậu đậy kín. Do đó hướng duy nhất mà nước tiểu có thể tìm đường thoát là lan ra trước, tràn vào mô liên kết của bìu và dương vật, rồi từ đó lên thành bụng trước. Vì vậy *viêm tấy nước tiểu* (phegmon urineux) thường gây căng phồng ứ mọng tất cả những phần đó, rất dễ nhận thấy trên lâm sàng.

Tai ban dep cua sach tai day

– Khi vỡ xương chậu, niệu đạo có thể bị *đứt ở giữa đoạn tiền liệt và đoạn trung gian*. Thoát *nước tiểu sẽ tràn vào mô dưới phúc mạc* của chậu hông nhỏ.

Cuối cùng, một điều quan trọng cần nhắc nhở bác sĩ và nhân viên y tế: khi dùng ống thông kim loại uốn cong để thông niệu đạo ở nam, cần nắm vững kỹ thuật và lựa theo đúng đường cong của niệu đạo (Hình 25.12). Vì gần đây (2010) đã có những trường hợp đáng tiếc chọc thủng niệu đạo và gây chảy máu, tử vong cho bệnh nhân!

* [Chú thích về thuật ngữ: "*Màng đáy chậu*" (membrana perinei) theo TNGPQT hiện nay, trước đây đã được quan niệm, mô tả và gọi tên khá khác nhau: Các tác giả Pháp và cố GS Đỗ Xuân Hợp vẫn gọi là "*cân đáy chậu giữa*" (aponévrose périnéale moyenne), các tác giả Anh Mỹ và Đức lại gọi là "*hoành niệu sinh dục*" (urogenital diaphragm). Hoành niệu sinh dục được tạo bởi các cơ thắt niệu đạo và cơ ngang sâu đáy chậu, kẹp giữa 2 lá mạc hoành niệu sinh dục trên và dưới. TNGPQT ngày nay chỉ công nhận một lá mạc dưới và gọi là "*màng đáy chậu*" (không có "lá trên mạc hoành niệu sinh dục). Ở phía trước niệu đạo, màng đáy chậu dày lên thành *dây chằng ngang*, và trước đó là *dây chằng cung mu*.

Trở lại các quan điểm cổ điển, Testut và Latarjet từ 1949, đã nêu rất nhiều tên gọi khác nhau, và tới 6 quan niệm mô tả khác nhau về lớp màng này. Qua bao thời gian, cuối cùng vấn đề đã được N.A. 1985 và T.A. 1997 thống nhất như trên. Mặt khác, cũng do các tên gọi "hoành niệu sinh dục", "cân đáy chậu giữa" và "màng đáy chậu" đã được quan niệm thay đổi khác trước, nên T.A. 1997 cũng đề nghị nên bỏ tên gọi là "đoạn màng niệu đạo" và đổi lại thành "đoạn trung gian" như đã nêu ở trên (trang 573)].

B. NIỆU ĐẠO NỮ

(Urethra feminina)

1. KÍCH THƯỚC, ĐƯỜNG ĐI VÀ LIÊN QUAN

Niệu đạo nữ ngắn, tương ứng với đoạn tiền liệt và đoạn màng của niệu đạo nam, thường chỉ dài khoảng 4cm, và đường kính 5 – 6mm (tuỳ tác giả).

Lỗ trong niệu đạo ở cổ bàng quang (ostium urethrae internum) nằm gần ngang mức điểm giữa khớp dính mu. Lỗ ngoài niệu đạo (ostium urethrae externum) nằm ở giữa 2 môi bé âm hộ, ngay trước lỗ âm đạo, và khoảng 2,5cm ở dưới và sau âm vật (Hình 25.3; 25.4; 25.16).

Trên đường đi hơi cong nhẹ ra trước, ở sau khớp mu niệu đạo nữ nằm ở trước nửa dưới âm đạo, và liên quan chặt chẽ với thành trước âm đạo. Niệu đạo cũng chọc qua hoành chậu và màng đáy chậu.

[Niệu đạo nữ ngắn không được phân đoạn; song cũng có một phần nhỏ nằm ở cổ bàng quang, nên TNGPQT T.A. 1997 cũng có tên là "đoạn trong thành" (pars intramuralis)].

Ykhoaonline.com

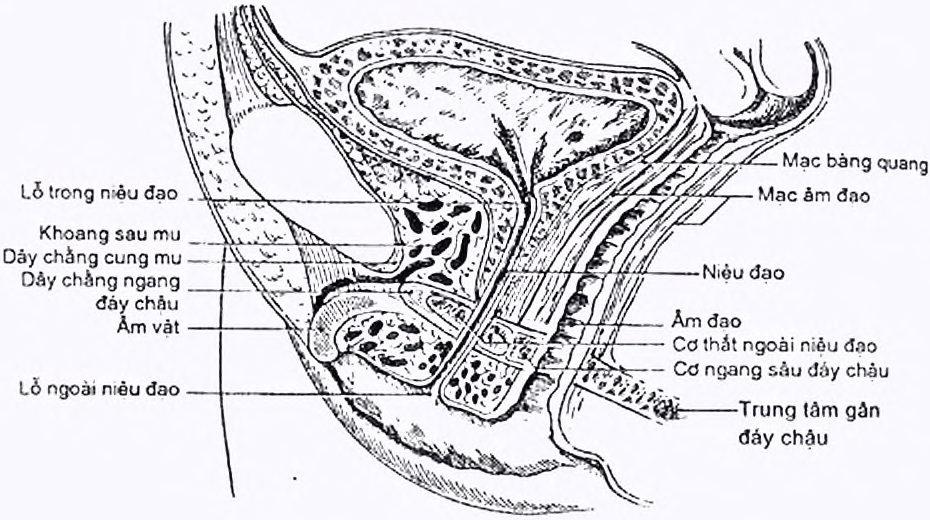

Hình 25.16. Niệu đạo nữ. Thiết đồ đứng dọc (theo P. Kamina)

2. HÌNH THỂ TRONG

Ngoài lúc có nước tiểu qua, thành trước và thành sau niệu đạo nằm áp sát vào nhau, và biểu mô niêm mạc cũng nổi lên những nếp dọc. Một trong những nếp đó ở thành sau niệu đạo nổi rõ hơn, được gọi là *mào niệu đạo* (crista urethralis) (Hình 25.3).

Có nhiều tuyến nhầy nhỏ gọi là *tuyến niệu đạo* (glandulae urethrales) và nhiều *hỗng niệu đạo* (lacunae urethrales) đổ vào trong lòng niệu đạo. Ở mỗi bên gần đầu dưới niệu đạo một số tập trung thành một nhóm đổ vào một ống chung gọi là *ống cạnh niệu đạo* (ductus para urethrales), chạy ở trong mô dưới niêm mạc và đổ vào một lỗ nhỏ ở hai bờ bên lỗ ngoài niệu đạo.

* [Các tuyến niệu đạo được ví như tương đương với tuyến tiền liệt ở nam giới, nên tuyến ở đầu gần niệu đạo đôi khi còn được gọi là "tuyến tiền liệt nữ "(female prostate). Tuy nhiên về mặt vi thể chúng không giống các tuyến tiền liệt ở nam].

Về mặt phát triển phôi thai, niệu đạo nữ chỉ tương ứng với một phần của đoạn niệu đạo tiền liệt của nam ở trên lỗ bầu tiền liệt.

3. CẤU TẠO

Thành niệu đạo nữ cũng gồm 3 lớp áo cơ, áo xốp, và áo niêm mạc, như ở nam.

Tai ban dep cua sach tai day

3.1. Áo cơ (tunica muscularis)

Liên tiếp với áo cơ của bàng quang, và gồm các thớ cơ vòng ở ngoài và các thớ cơ dọc ở trong.

Ở đầu bàng quang của niệu đạo các thớ cơ vòng của bàng quang cũng dày lên và tạo nên một *cơ thắt trong niệu đạo* (sphincter urethrae internus). Ngoài ra ở ngay trên màng đáy chậu, niệu đạo nữ cũng được bao quanh bởi một *cơ thắt ngoài niệu đạo* (M. sphincter urethrae externus) như ở nam, là một cơ vân. Theo Gray, một số sợi của cơ bọc quanh cả niệu đạo lẫn âm đạo, tạo thành một *cơ thắt niệu đạo âm đạo* (M. sphincter urethro vaginalis). Song từ này cũng không có trong TNGPQT T.A. 1997.

3.2. Áo xốp (tunica spongiosa)

Là một lớp mỏng mô cương xốp, chứa đựng một đám rối tĩnh mạch lớn, hòa trộn với những bó sợi cơ trơn và mô liên kết giầu sợi chun giãn, nằm ngay dưới áo niêm mạc.

3.3. Áo niêm mạc (tunica mucosa)

Có màu tái nhợt, liên tiếp ở trong với niêm mạc bàng quang, ở ngoài với niêm mạc âm hộ. Ở gần bàng quang, đó là một biểu mô chuyển tiếp, chuyển dần về phía đầu xa thành biểu mô vẩy lát tầng không sừng hoá, đan xen với biểu mô trụ giả lát tầng, có các hỗng và các tuyến niệu đạo.

Niệu đạo nữ dễ nong hơn nhiều so với niệu đạo nam, nên luồn ống thông hoặc ống soi bàng quang cũng dễ hơn nhiều.

Ykhoaonline.com

26. CÁC CƠ QUAN SINH DỤC NAM

(Organa genitalia masculina)

Các cơ quan sinh dục nam bao gồm:

– *Các cơ quan sinh dục trong:* tinh hoàn, mào tinh hoàn, ống dẫn tinh, túi tinh, tiền liệt tuyến và tuyến hành niệu đạo.

Các cơ quan sinh dục ngoài: dương vật, niệu đạo và bìu (Hình 26.1).

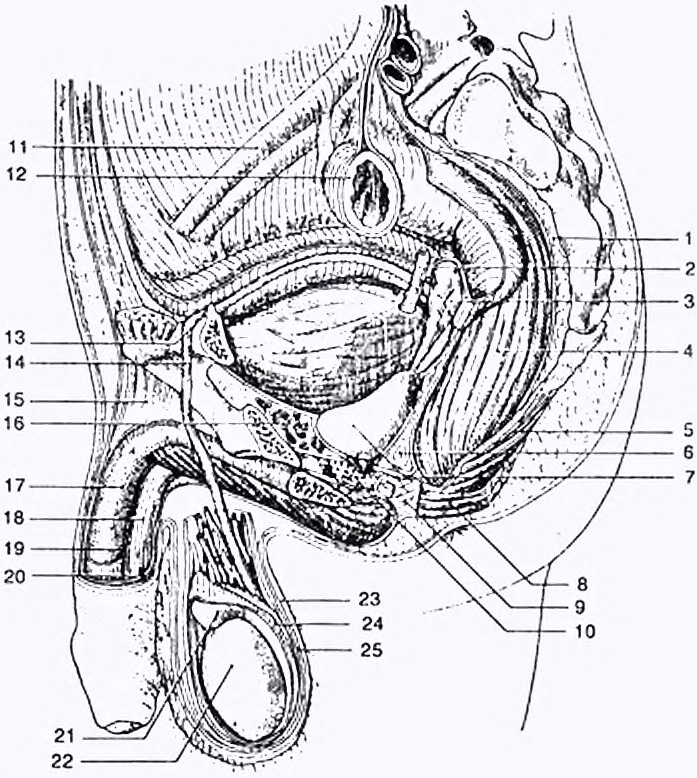

Hình 26.1. Các tạng trong chậu hông và cơ quan sinh dục nam (cắt đứng dọc)

1. Khoang sau trực tràng; 2. Niệu quản; 3. Túi tinh; 4. Trực tràng; 5. Dây chằng hậu môn cụt; 6. Vách trực tràng – sinh dục; 7. Tuyến tiền liệt; 8. Cơ thắt ngoài hậu môn; 9. Trung tâm gân đáy chậu; 10. Cơ thắt niệu đạo; 11. Mạch chậu ngoài; 12. Đại tràng sigma; 13. Dây chằng bẹn; 14. Ống dẫn tinh; 15. DC treo dương vật; 16. Khoang sau mu (trước bàng quang); 17. Vật hang; 18. Vật xốp; 19. Mạc sâu dương vật; 20. Mạc nông dương vật; 21. Mào tinh; 22. Tinh hoàn; 23. Mạc tinh nông; 24. Tinh mạc; 25. Mạc tinh sâu.

Tai ban dep cua sach tai day

1. CÁC CƠ QUAN SINH DỤC TRONG CỦA NAM GIỚI (organa genitalia masculina interna)

1.1. Tinh hoàn [testis (orchis)]

Tinh hoàn là một tuyến vừa ngoại tiết (sản xuất ra tinh trùng) vừa nội tiết (tiết ra nội tiết tố nam: testosteron).

1.1.1. Hình thể ngoài

Tinh hoàn nằm trong bìu (scrotum), tinh hoàn trái thường xuống thấp hơn tinh hoàn phải (khoảng 1cm). Tinh hoàn phát triển nhanh trong giai đoạn trưởng thành. Tinh hoàn có hình xoan dẹt, mặt nhẵn, màu trắng xanh, trục tinh hoàn hơi chếch xuống dưới và ra sau. Ở người trưởng thành, tinh hoàn có kích thước trung bình như sau: dài 4,5cm, rộng 2,5cm, trọng lượng thay đổi, trung bình khoảng 15g. Tinh hoàn sờ thấy chắc, hơi rắn và nắn có cảm giác đau đặc biệt.

Tinh hoàn có hai mặt: mặt ngoài (facies lateralis) lồi, mặt trong (facies medialis) phẳng hơn; có hai cực: cực trên (extremitas superior) và cực dưới (extremitas inferior), có hai bờ: bờ trước (margo anterior) và bờ sau (margo posterior). Ở cực trên có một mẩu nhỏ nhô ra gọi là mẩu phụ tinh hoàn (appendix testis), là di tích của đầu trên ống cạnh trung thận. Bờ sau có mào tinh hoàn úp chụp lấy tinh hoàn.

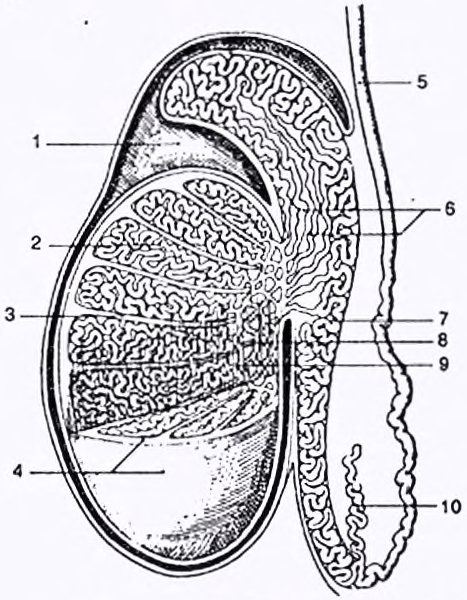

Hình 26.2. Cấu trúc của tinh hoàn và mào tinh

1. Tinh mạc (bao tinh hoàn); 2. Các vi quản sinh tinh xoắn; 3. Vách tinh hoàn; 4. Áo trắng; 5. Ống dẫn tinh; 6. Các tiểu quản xuất; 7. Ống mào tinh; 8. Mạng tinh; 9. Vi quản sinh tinh thẳng; 10. Tiểu quản lạc của mào tinh.

Ykhoaonline.com

1.1.2. Hình thể trong

Tinh hoàn được bọc trong một bao thớ dày, chắc, màu trắng xanh, được cấu tạo bởi các bó sợi trắng đan xen với nhau, gọi là áo trắng (tunica albuginea) (Hình 26.2).

Trên thiết đồ bổ dọc, tinh hoàn được chia thành nhiều tiểu thuỳ tinh hoàn (lobuli testis), mỗi tinh hoàn có khoảng 200 – 300 tiểu thuỳ. Các tiểu thuỳ được ngăn cách nhau bởi các tiểu vách tinh hoàn (septula testis). Đó là những vách không hoàn toàn đi từ mặt trong của áo trắng và hội tụ ở góc trên sau của tinh hoàn tạo nên ở đây một chỗ dày gọi là trung thất tinh hoàn (mediastinum testis).

Tiểu thuỳ của tinh hoàn có hình nón, đáy áp vào màng trắng, đỉnh của các tiểu thuỳ hội tụ ở trung thất tinh hoàn. Mỗi tiểu thuỳ có từ 2 – 4 vi (tiểu) quản sinh tinh xoắn (tubuli seminiferi contorti), mỗi vi quản dài độ 0,7m, đường kính khoảng 0,12 – 0,3mm. Giữa các vi quản sinh tinh là mô liên kết trong đó có các tế bào kẽ chứa các hạt sắc tố màu vàng. Trong mỗi tinh hoàn có khoảng 400 – 600 vi quản sinh tinh xoắn. Vi quản sinh tinh sản xuất ra tinh trùng.

Các vi quản sinh tinh xoắn trong mỗi tiểu thuỳ đổ vào một ống vi quản sinh tinh thẳng (tubuli seminiferi recti) đi từ đỉnh của tiểu thuỳ tới mạng tinh (reta testis) nằm ở phần dưới trung thất tinh hoàn.

1.2. Mào tinh (epididymis)

1.2.1. Hình thể ngoài

Mào tinh hoàn có hình chữ C, gồm đầu (caput epididymidis), thân (corpus epididymidis) và đuôi (cauda epididymidis). Mào tinh nằm dọc theo đầu trên và phần ngoài bờ sau tinh hoàn.

Đầu và đuôi dính vào tinh hoàn bởi mô liên kết, thân không dính vào tinh hoàn, lá tạng của bao tinh hoàn lách vào khe giữa thân mào tinh và tinh hoàn tạo nên một túi cùng gọi là xoang mào tinh (sinus epididymidis). Trên đầu mào tinh cũng có một mẩu phụ nhỏ dính vào gọi là mẩu phụ mào tinh (appendix epididymidis), di tích của trung thận.

1.2.2. Hình thể trong (cấu tạo)

Từ mạng tinh tách ra từ 12 đến 20 ống nhỏ xoắn cuộn thành hình nón đi từ phần trên trung thất tinh hoàn tới đầu mào tinh, gọi là các tiểu quản xuất của tinh hoàn (ductuli efferentes testis). Mỗi tiểu quản tạo nên một tiểu thuỳ nón mào tinh (lobuli coni epididymidis). Mỗi tiểu quản xuất tinh hoàn dài khoảng 15 – 20cm. Các tiểu quản xuất đổ vào một ống dẫn duy nhất gọi là ống dẫn mào tinh (ductus epididymidis), ống dài khoảng 6m, đường kính tăng dần cho tới đuôi mào tinh, ở đó ống trở thành ống dẫn tinh. Ống mào tinh chạy xoắn trong thân và đuôi của mào tinh.

Trên ống *mào* tinh có các tiểu quản lạc (ductuli aberrantes). Đó là tiểu quản lạc trên (ductulus aberrans superior) tạo thành mẩu phụ mào tinh và tiểu quản lạc dưới (ductulus aberrans inferior) ở trong đuôi mào.

Tai ban dep cua sach tai day

.3. Ống dẫn tinh (ductus deferens)

Ống dẫn tinh dài khoảng 30cm, đường kính 2 – 3mm nhưng lòng ống chỉ rộng ,5mm. Như vậy thành ống rất dày nên sờ thấy dễ dàng giữa các thành phần của ừng tinh (Hình 26.1).

Ống được cấu tạo bởi 3 lớp:

– Áo ngoài (tunica adventitia) là lớp mô liên kết.

– Áo cơ (tunica muscularis) là lớp dày nhất.

Có 3 lớp cơ: lớp ngoài gồm các thớ cơ dọc, lớp giữa là các thớ cơ vòng, lớp trong ùng gồm các sợi cơ dọc.

– Áo niêm mạc (tunica mucosa) có những nếp dọc, được tạo nên bởi những tế bào trụ không có lông chuyển.

Ống dẫn tinh liên tiếp với ống mào tinh ở đuôi mào tinh rồi quặt ngược lên trên và ra trước, chạy vào thừng tinh, qua ống bẹn vào chậu hông tới mặt sau bàng quang rồi chọc qua tuyến tiền liệt đổ vào đoạn tiền liệt của niệu đạo ở gò tinh (colliculus seminalis).

Ở sau bàng quang, khi tới cạnh túi tinh, ống phình to tạo thành bóng ống tinh (ampulla ductus deferentis). Sau cùng ống kết hợp với ống tiết (ductus excretorius) của túi tinh, tạo nên ống phóng tinh (ductus ejaculatorius).

Có thể chia ống dẫn tinh thành 5 đoạn:

1.3.1. Đoạn mào tinh

Từ đuôi mào tinh, lúc đầu ống xoắn, sau thẳng dần, chạy lên trên dọc theo bờ sau tinh hoàn và mặt trong của mào tinh.

1.3.2. Đoạn thừng tinh

Khi tới cực trên của tinh hoàn, ống dẫn tinh chạy thẳng lên trên, vào thừng tinh rồi cùng thừng tinh qua ống bẹn.

Thừng tinh là một ống chứa các thành phần từ bìu qua ống bẹn vào trong ổ bụng.

Về phương diện phôi thai, khi tinh hoàn di chuyển từ thành lưng xuống bìu thì kéo theo mạch, thần kinh và ống dẫn tinh xuống theo. Các thành phần này gặp nhau ở vòng bẹn sâu và tạo nên thừng tinh, có tính chất như một dây treo tinh hoàn trong bìu.

Thừng tinh được cấu tạo bởi các lớp áo thừng tinh (tunicae funiculi spermatici), từ ngoài vào trong gồm 3 lớp:

– Mạc tinh ngoài (fascia spermatica externa) được tạo nên bởi cân cơ chéo bụng ngoài từ các trụ của cơ trĩu xuống.

Ykhoaonline.com

– Mạc cơ bìu (fascia cremasterica) gồm nhiều sợi cùng mô liên kết hợp thành. Các sợi cơ này tạo nên cơ bìu (musculus cremaster), liên tiếp với cơ chéo bụng trong.

– Mạc tinh trong (fascia spermatica interna) do mạc ngang trĩu xuống tạo thành.

Trong các lớp áo thừng tinh có các thành phần sau: các động mạch, tĩnh mạch, bạch huyết, thần kinh, ống dẫn tinh, mô liên kết, di tích mỏm bọc tinh hoàn.

Các động mạch của thừng tinh gồm: động mạch tinh hoàn (A. testicularis), động mạch cơ bìu (arteria cremasterica) và động mạch ống dẫn tinh (A. ductus deferentis).

Các tĩnh mạch tinh hoàn tạo nên đám rối hình dây cuốn (plexus pampiniformis).

Thần kinh gồm nhánh sinh dục của thần kinh sinh dục đùi và đám rối tinh hoàn.

Động mạch tinh hoàn nằm giữa thừng tinh xung quanh là đám rối tĩnh mạch hình dây cuốn. Động mạch cơ bìu chạy theo cơ bìu.

Ống dẫn tinh nằm trong phần sau của thừng tinh.

Di tích mỏm bao tinh hoàn (vestigium processus vaginalis) là dải xơ còn lại do sự teo đi và xơ hoá của phần trung gian của mỏm bao tinh hoàn lúc phôi thai.

Khi thừng tinh sắp chui vào vòng bẹn nông thì nằm rất nông ở trên xương mu, ngay dưới da. Thường thắt và cắt ống dẫn tinh trong đình sản nam ở chỗ này.

1.3.3. Đoạn chậu hông

Ở vòng bẹn sâu, các thành phần của thừng tinh phân tán: ống dẫn tinh chạy cong trên mặt ngoài động mạch thượng vị dưới, rồi chạy lên trên ở phía trước động mạch chậu ngoài khoảng 2,5cm. Tiếp theo, ống dẫn tinh chạy ra sau bắt chéo bó mạch chậu ngoài vào trong chậu hông bé nằm giữa thành chậu hông và phúc mạc thành, phía trong dây chằng rốn trong, mạch và thần kinh bịt và *bó* mạch bàng quang. Sau đó ống dẫn tinh bắt chéo niệu quản và bẻ gập thành một góc nhọn tới mặt sau dưới bàng quang.

1.3.4. Đoạn bàng quang

Tới mặt sau bàng quang, ống dẫn tinh đi giữa đáy bàng quang và đầu trên túi tinh để tới phía trong túi tinh. Từ đó ống dẫn tinh chạy xuống dưới vào trong tới đáy tuyến tiền liệt.

Ở mặt sau dưới bàng quang, ống dẫn tinh phình ra tạo nên bóng ống dẫn tinh.

1.3.5. Đoạn trong tuyến tiền liệt (Hình 26.3)

Ở đáy tuyến tiền liệt, ống dẫn tinh hợp với ống tiết của túi tinh tạo nên ống phóng tinh.

Ống phóng tinh dài 2cm. Từ đáy tuyến tiền liệt, ống chạy ra trước và xuống dưới giữa thuỳ giữa và thuỳ phải hoặc trái của tuyến hai bên túi hay bầu tiền liệt (utriculus prostaticus), tận hết bằng cách đổ vào phần tiền liệt của niệu đạo bởi lỗ nhỏ trên gò tinh (colliculus seminalis).

Tai ban dep cua sach tai day

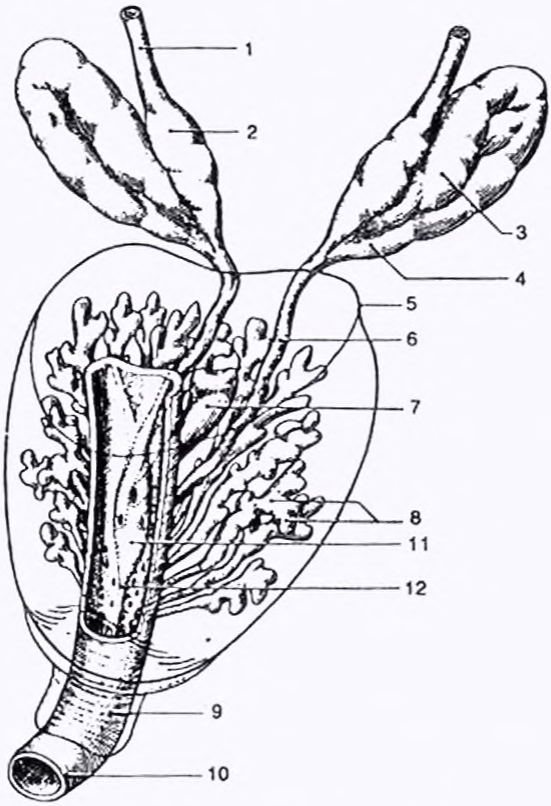

Hình 26.3. Tuyến tiền liệt, ống dẫn tinh, túi tinh

1. Ống dẫn tinh; 2. Bóng ống dẫn tinh; 3. Túi tinh; 4. Ống tiết của túi tinh: 5. Tuyến tiền liệt; 6. Ống phóng tinh; 7. Bầu tiền liệt; 8. Chất tuyến; 9. Cơ thắt niệu đạo; 10. Niệu đạo; 11. Gò tinh; 12. Mào niệu đạo.

1.4. Túi tinh (vesicula seminalis)

Có hai túi tinh nằm giữa đáy bàng quang và trực tràng.

1.4.1. Hình thể ngoài

Túi tinh hình quả lê, dài khoảng 5cm, rộng khoảng 2 – 3cm. Mặt ngoài xù xì, mặt trong có nhiều nếp gấp nên khi phẫu tích giải phóng khỏi bao túi, có thể kéo dài túi tới 10 – 15cm.

Túi tinh nằm chếch xuống dưới, vào trong, dọc theo bờ ngoài ống dẫn tinh nên hai túi tinh giới hạn nên tam giác túi tinh, ở trong tam giác này có tam giác ống dẫn tinh.

Túi tinh có hai mặt:

Ykhoaonline.com

– Mặt trước nằm sát đáy bàng quang kéo dài từ chỗ tận cùng của niệu quản tới đáy tuyến tiền liệt.

– Mặt sau liên quan với trực tràng và ngăn cách với trực tràng bởi mạc trực tràng bàng quang.

– Chạy dọc theo bờ trong của túi có ống dẫn tinh.

– Trên bờ ngoài túi tinh có các tĩnh mạch từ đám rối tĩnh mạch tiền liệt chạy ra sau đổ vào tĩnh mạch chậu trong.

Túi tinh không chỉ là nơi dự trữ mà còn là nơi sản xuất ra tinh dịch.

1.4.2. Cấu tạo

Túi tinh được cấu tạo bởi 3 lớp áo:

– Áo ngoài (tunica adventitia) là lớp mô liên kết

– Áo cơ (tunica muscularis) gồm các thớ dọc ở ngoài, thớ vòng ở trong.

– Áo niêm mạc (tunica mucosa): biểu mô niêm mạc có các tế bào trụ tiết ra tinh dịch.

1.5. Mạch và thần kinh

1.5.1. Động mạch

Tinh hoàn được cấp máu bởi động mạch tinh hoàn. Ống dẫn tinh và túi tinh được cấp máu bởi động mạch ống dẫn tinh. Ngoài ra các động mạch tiền liệt, bàng quang dưới và trực tràng giữa cũng cấp máu cho ống dẫn tinh và túi tinh.

a) Động mạch tinh hoàn (A. testicularis)

Có hai động mạch tinh hoàn, tách từ động mạch chủ bụng ngay dưới nguyên ủy của động mạch thận, ngang mức đốt sống thắt lưng 2 và 3.

Từ nguyên ủy động mạch tinh hoàn chạy xuống dưới, chếch ra ngoài sau phúc mạc thành, trên cơ thắt lưng. Động mạch tinh hoàn phải chạy phía trước tĩnh mạch chủ dưới, phía sau phần ngang của tá tràng và động mạch đại tràng phải, động mạch hồi đại tràng, rễ mạc treo tiểu tràng. Động mạch tinh hoàn trái chạy phía sau tĩnh mạch mạc treo tràng dưới, động mạch đại tràng trái và phần dưới của đại tràng xuống.

Hai động mạch tinh hoàn bắt chéo phía trước thần kinh sinh dục đùi, niệu quản và phần dưới động mạch chậu ngoài. Tới vòng bẹn sâu, động mạch chui vào thừng tinh cùng các thành phần khác của thừng tinh qua ống bẹn xuống bìu. Ở cực trên và bờ sau tinh hoàn, động mạch tinh hoàn chia thành 2 nhánh chạy trên mặt ngoài và mặt trong tinh hoàn rồi chọc qua lớp áo trắng vào tinh hoàn phân nhánh cấp máu cho tinh hoàn. Động mạch tinh hoàn còn cho các nhánh mào tinh (rami epididymales) và các nhánh niệu quản (rami ureterici).

b) Động mạch ống dẫn tinh (A. ductus deferentis)

Là một nhánh tách ra từ phần thông (pars patens) của động mạch rốn (A. umbilicalis) chạy theo ống dẫn tinh, chui vào thừng tinh ở vòng bẹn sâu. Động mạch tách ra các nhánh cho túi tinh và các nhánh tiếp nối với động mạch tinh hoàn.

Tai ban dep cua sach tai day

1.5.2. Tĩnh mạch

Tĩnh mạch đi kèm với động mạch. Ở trong thừng tinh, tĩnh mạch tạo thành đám rối hình dây cuốn.

Tĩnh mạch tinh hoàn phải (V. testicularis dextra) đổ vào tĩnh mạch chủ dưới. Tĩnh mạch tinh hoàn trái (V. testicularis sinistra) đổ vào tĩnh mạch thận trái.

1.5.3. Bạch huyết

Bạch huyết của tinh hoàn và mào tinh hoàn đổ vào các hạch bên động mạch chủ (nodi lymphatici aortici laterales).

Bạch mạch của ống dẫn tinh đổ vào các hạch chậu ngoài (nodi lymphatici iliaci externi) và bạch mạch của túi tinh đổ vào các hạch chậu trong (nodi lymphatici iliaci interni).

1.5.4. Thần kinh

– Tinh hoàn được chi phối bởi đám rối tinh hoàn (plexus testicularis) tách từ đám rối liên mạc treo tràng (plexus intermesentericus) và đám rối thận (plexus renalis).

Ống dẫn tinh được chi phối bởi các nhánh từ đám rối hạ vị dưới (plexus hypogastricus inferior).

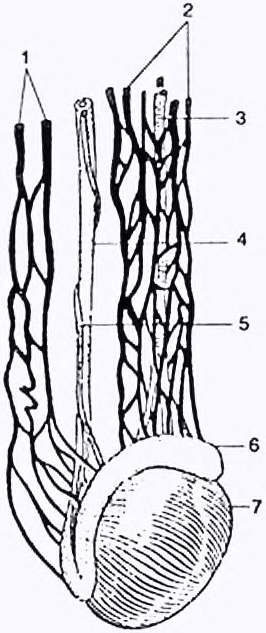

Hình 26.4. Sự cấp máu của tinh hoàn

1. Nhóm tĩnh mạch sau; 2. Các tĩnh mạch thuộc nhóm trước; 3. Động mạch tinh hoàn; 4. Ống dẫn tinh; 5. Động mạch ống dẫn tinh; 6. Mào tinh hoàn; 7. Tinh hoàn.

Ykhoaonline.com

1.6. Tuyến tiền liệt [prostata (glandula prostatica)]

Tuyến tiền liệt giống như một hạt dẻ lớn, đáy ở trên, đỉnh ở dưới.

Tuyến có mật độ chắc gồm một phần nhu mô tuyến (parenchyma), một phần cơ gọi là chất cơ (substantia muscularis). Tuyến bao quanh phần niệu đạo sau (Hình 26.5).

1.6.1. Vị trí, kích thước

Tuyến tiền liệt nằm trong chậu hông bé, phía sau phần dưới xương mu, phía trước bóng trực tràng, dưới bàng quang. Ở người trưởng thành, tuyến nặng khoảng 8g. Chiều ngang đo ở đáy tuyến khoảng 4cm, chiều trước sau 2,5cm và cao khoảng 3cm. Tuyến được bọc một bao sợi gọi là bao tiền liệt (capsula prostatica).

Trên hai mặt bao có các tĩnh mạch của đám rối tĩnh mạch tiền liệt (plexus venosus prostaticus). Ở phía trước bao tuyến liên tiếp với dây chằng mu – tiền liệt (ligamentum pubo–prostaticum). Ở dưới, bao hòa lẫn vào mạc phủ mặt sâu cơ thắt niệu đạo, cơ ngang đáy chậu sâu và trung tâm gân đáy chậu (centrum tendineum perinei). Ở phía sau, bao dính vào phúc mạc tạo nên mạc trực tràng bàng quang. Ở trên, bao phủ mặt sau túi tinh và ống dẫn tinh và liên quan với đáy của ổ lõm (hay túi cùng) trực tràng bàng quang (excavatio rectovesicalis). Ở hai bên, bao liên quan với dây chằng sau của bàng quang.

1.6.2. Hình thể ngoài và liên quan

Tuyến tiền liệt có hình nón, gồm một đáy, một đỉnh và 4 mặt.

– Đáy tuyến tiền liệt (basis prostatae) quay lên trên, liên tiếp với cổ bàng quang. Niệu đạo chọc qua tuyến ở gần bờ trước của tuyến.

– Đỉnh tuyến tiền liệt (apex prostatae) quay xuống dưới tiếp xúc với mạc phủ cơ thắt niệu đạo và cơ ngang đáy chậu sâu.

– Mặt sau (facies posterior) lồi từ trên xuống dưới, ngăn cách với trực tràng bởi lớp mô liên kết lỏng lẻo và cách hậu môn khoảng 4cm. Ở gần bờ trên có một chỗ lõm, là nơi các ống phóng tinh đi vào trong tuyến.

– Mặt trước (facies anterior) hẹp và lồi, nằm ở phía sau khớp dính mu khoảng 2cm và ngăn cách với khớp mu bởi mô mỡ lỏng lẻo và đám rối tĩnh mạch. Niệu đạo thoát khỏi tuyến ở mặt trước tuyến ngay phía trên và phía trước đỉnh tuyến.

– Các mặt dưới bên (facies inferolaterales) liên quan với phần trước cơ nâng hậu môn.

1.6.3. Hình thể trong và cấu tạo

Tuyến được chia thành hai thuỳ và một eo. Chỗ lõm trên mặt sau của tuyến nơi các ống phóng tinh đi vào tuyến chia tuyến thành hai phần:

Tai ban dep cua sach tai day

– Phần trên nhỏ nằm giữa các ống phóng tinh và niệu đạo, gọi là eo tuyến tiền liệt (isthmus prostatae), còn gọi là thuỳ giữa (lobus medius).

– Phần dưới lớn hơn, có một khe nông ở giữa, chia phần dưới thành hai thuỳ: thuỳ phải (lobus dexter) và thuỳ trái (lobus sinister).

Tuyến được bọc bởi một bao mỏng nhưng dai, chắc gọi là bao tuyến tiền liệt (capsula prostatica), do mạc chậu hông (fascia pelvica) tạo nên. Bao dính chặt vào tuyến và liên tiếp với nhu mô tuyến.

Tuyến được cấu tạo bởi hai phần: nhu mô và chất cơ.

– Chất cơ tuyến tiền liệt (substantia muscularis) là một cấu trúc riêng của tuyến. Chất cơ gồm: một lớp nằm ngay dưới bao, tạo nên bao phủ tuyến. Một lớp gồm các sợi cơ vòng bọc quanh đoạn tiền liệt của niệu đạo, liên tiếp với lớp cơ của bàng quang ở trên và phần màng niệu đạo ở dưới. Ở phía trước niệu đạo, chất cơ rất dày. Còn ở phía sau niệu đạo, chất cơ tạo nên một cấu trúc lưới, dày nhất ở đáy tuyến và ở gần bàng quang cấu trúc lưới trở nên lỏng lẻo giống như mô xốp kéo dài xuống tới đỉnh tuyến.

– Nhu mô tuyến (parenchyma) gồm nhiều nang tuyến. Các nang này đổ vào những ống nhỏ. Các ống này hợp lại thành 12 – 20 ống tiết nhỏ gọi là các tiểu quản tiền liệt (ductuli prostatici).

1.6.4. Mạch và thần kinh

a) Động mạch

Tiền liệt tuyến được cấp máu bởi các nhánh của động mạch bàng quang dưới (A. vesicalis inferior) và động mạch trực tràng giữa (A. rectalis media).

b) Tĩnh mạch

Máu được đổ về đám rối tĩnh mạch tiền liệt (plexus venosus prostaticus), nằm ở xung quanh các mặt và đáy của tuyến. Đám rối còn nhận máu từ tĩnh mạch mu sâu dương vật (V. dorsalis profunda penis) và tận hết ở tĩnh mạch chậu trong.

c) Thần kinh

Do các sợi đi từ đám rối hạ vị dưới.

1.7. Tuyến hành niệu đạo (glandula bulbo – urethralis)

Có hai tuyến nhỏ bằng hạt ngô nằm ở hai bên đoạn màng của niệu đạo, trên mặt sâu của mạc hoành niệu sinh dục dưới.

Mỗi tuyến có một ống dài khoảng 3cm, gọi là ống tuyến hành niệu đạo (ductus glandulae bulbo – urethralis). Ống chạy ra trước đổ vào phần xốp của niệu đạo bởi lỗ nhỏ ở dưới màng đáy chậu (hay mạc hoành niệu sinh dục dưới) khoảng 2,5cm.

Ykhoaonline.com

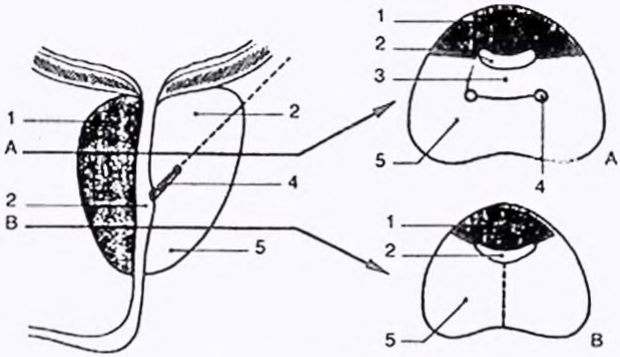

Hình 26.5. Tuyến tiền liệt

A và B. Cắt ngang qua tuyến

1. Eo tuyến; 2. Đoạn tiền liệt của niệu đạo; 3. Thuỳ giữa; 4. Ống phóng tinh; 5. Thuỳ bên (phải và trái).

2. CÁC CƠ QUAN SINH DỤC NGOÀI CỦA NAM (Organa genitalia masculnia externa)

2.1. Dương vật (penis)

Dương vật là cơ quan giao cấu và tiểu tiện của nam giới, gồm hai phần: phần sau cố định ở đáy chậu trước và phần trước lủng lẳng.

Dương vật khi mềm dài độ 10cm, khi cương dài 15 – 18cm (Hình 26.6).

2.1.1. Mô tả

Dương vật gồm rễ, thân và trụ dương vật (radix, corpus et crus penis)

a) Rễ dương vật (radix penis)

Là phần cố định của dương vật, gồm 3 khối tạng cương, nằm ở đáy chậu niệu dục, đó là hai trụ dương vật và hành dương vật.

Rễ dương vật dính vào cung mu (arcus pubicus) và màng đáy chậu (membrana perinei).

– Trụ dương vật (crus penis) là đầu sau của hai vật hang, bám vào xương ngay phía trước củ ngồi. Rồi dính dọc theo ngành dưới xương mu (ramus inferior ossis pubis), được bao bọc bởi cơ ngồi hang. Hai trụ dương vật hội tụ ở phía trước ở bờ dưới khớp mu. Từ đó hai trụ cong ra trước và xuống dưới liên tiếp với vật hang của thân dương vật.

– Hành dương vật (bulbus penis) là phần sau của vật xốp, nằm trong rãnh giữa hai trụ dương vật và dính vào mặt nông của mạc hoành niệu dục dưới. Hành dương vật thu nhỏ dần ở phía trước và cong xuống dưới ra trước, liên tiếp với vật xốp. Mặt nông của hành dương vật được phủ bởi cơ hành xốp. Ở mặt sâu của hành dương vật có niệu đạo chọc qua để đi vào giữa vật xốp.

Tai ban dep cua sach tai day

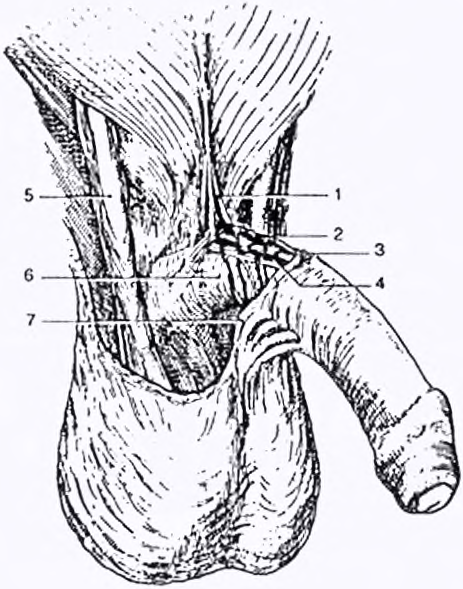

Hình 26.6. Bìu, dương vật

1. Dây chằng treo dương vật; 2. Tĩnh mạch mu sâu; 3. Tĩnh mạch mu nông; 4. Động mạch mu dương vật; 5. Thừng tinh; 6. Mạc sâu dương vật; 7. Mạc nông dương vật.

b) Thân dương vật (corpus penis)

Thân dương vật hình trụ, được tạo nên bởi các tạng cương. Thân dương vật có hai mặt: mặt trên hơi dẹt gọi là mu dương vật (dorsum penis) và mặt dưới hay mặt niệu đạo (facies urethralis) được phân thành hai nửa bởi đường đan dương vật (raphe penis).

Thân dương vật được treo bởi hai dây chằng do mạc dương vật tạo nên, đó là dây chằng đỡ dương vật và dây chằng treo dương vật. Dây chằng đỡ dương vật (ligamentum fundiforme penis) tách ra từ phần dưới đường trắng thành hai chẽ chạy xuống hai bên dương vật và liên tiếp ở dưới với vách bìu.

Dây chằng treo dương vật (ligamentum suspensorium penis) có hình tam giác, ở trên dính vào phía trước khớp mu, ở dưới hòa hợp với mạc dương vật.

c) Quy đầu dương vật (glans penis) (Hình 26.7)

Quy đầu là đầu trước của thân dương vật. Quy đầu nhẵn, màu hồng nhạt. Ở giữa có lỗ niệu đạo ngoài (ostium urethrae externum). Đáy của quy đầu lồi thành một vành rõ rệt, gọi là vành quy đầu (corona glandis). Vành quy đầu nằm chếch xuống dưới, ra trước, nên ở phía trên quy đầu dài gấp đôi phía dưới. Có một rãnh

Ykhoaonline.com

ở giữa thân dương vật và quy đầu gọi là cổ quy đầu (collum glandis). Ở mặt dưới quy đầu, giãn liên tiếp bởi hai mép với lỗ niệu đạo ngoài. Giữa hai mép có một nếp niêm mạc chạy tới da quy đầu, gọi là hãm bao quy đầu (frenulum preputii). Hãm cách lỗ ngoài niệu đạo xa hay gần tuỳ theo từng người, khi cách độ 8 – 10cm thì trật quy đầu dễ, nhưng khi hãm ngắn dính vào lỗ sáo thì trật khó khăn gây đau khi giao hợp.

Quy đầu được bọc nhiều hay ít trong một nếp nửa niêm mạc nửa da gọi là bao quy đầu (preputium penis). Bao quy đầu liên tiếp với da của dương vật, nhưng khi tới quy đầu thì lật vào trong và liên tiếp với niêm mạc. Niêm mạc khi tới rãnh và hãm quy đầu thì liên tiếp với niêm mạc của quy đầu. Bao quy đầu ở trẻ em thì rất dài. Nhiều khi bao quy đầu phủ kín quy đầu chỉ để một lỗ rất hẹp ở trước quy đầu, không thể trật lên được gọi là hẹp bao quy đầu (phimosis).

2.1.2. Cấu tạo

Dương vật được cấu tạo bởi các tạng cương và các lớp bọc dương vật (Hình 26.7).

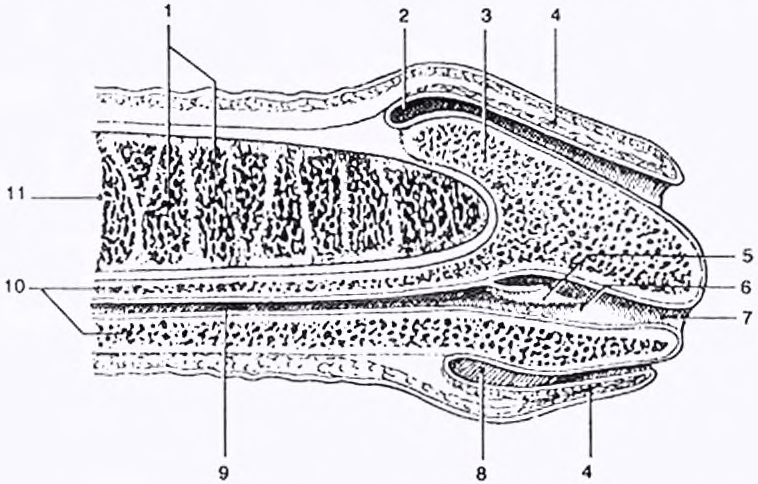

Hình 26.7. Cắt dứng dọc qua phần tự do của dương vật

1. Các hang của vật hang; 2. Cổ quy đầu; 3. Vành quy đầu; 4. Bao quy đầu; 5. Van hố thuyền; 6. Hố thuyền của niệu đạo; 7. Lỗ ngoài niệu đạo; 8. Hãm bao quy đầu; 9. Phần xốp của niệu đạo; 10. Vật xốp; 11. Vật hang.

a) Các tạng cương

Gồm hai vật hang và một vật xốp dương vật. Mỗi vật này được bọc trong một lớp sợi, đó là lớp áo trắng của vật hang (tunica albuginea corporum cavernosorum) và áo trắng vật xốp (tunica albuginea corporis spongiosi), Mặt ngoài áo trắng của hai vật hang dính với nhau trên đường giữa tạo nên vách dương vật (septum

Tai ban dep cua sach tai day

penis). Từ mặt trong áo trắng của vật hang cũng như vật xốp tách ra các bè sợi chạy vào trong lòng các tạng cương, gọi là các bè vật hang (trabeculae coporum cavernosorum) và các bè vật xốp (trabeculae coporis spongiosi). Các bè này phân chia tạng cương thành các hang nhỏ gọi là các hang vật hang (cavernae corporum cavernosorum) và các hang vật xốp (cavernae corporis spongiosi). Khi các hang này chứa đầy máu thì làm cương dương vật.

– Vật hang dương vật (corpus cavernosum penis) gồm hai vật hình trụ dẹt, thu hẹp ở phần đầu, dài khoảng 15cm (khi mềm). Phần sau dính vào ngành dưới xương mu, có cơ ngồi hang ôm quanh 3 mặt của vật hang, tạo nên rễ dương vật. Phần trước hai vật hang dính vào nhau như hai nòng súng, đi từ dưới khớp mu tới vành quy đầu thì thu nhỏ lại. Phần trước tạo nên thân dương vật.

– Vật xốp dương vật (corpus spongiosum penis), hình trụ dẹt, nằm trong rãnh mặt dưới của hai vật hang bên trong có niệu đạo. Phần sau của vật xốp phình to tạo thành hành dương vật (bulbus penis) và là thành phần của rễ dương vật. Phần trước góp phần tạo nên thân dương vật và liên tiếp với mô xốp của quy đầu. Hai cơ hành xốp dính vào nhau ở đường giữa như một cái võng để vật xốp nằm trên. Cơ hành xốp còn tách ra một bó trèo lên mu dương vật và dính với bó bên đối diện.

Khi các cơ ngồi hang và hành xốp co thì máu sẽ dồn về phía trong các hang của vật hang và vật xốp và không cho máu trở về tạo nên sự cương của dương vật.

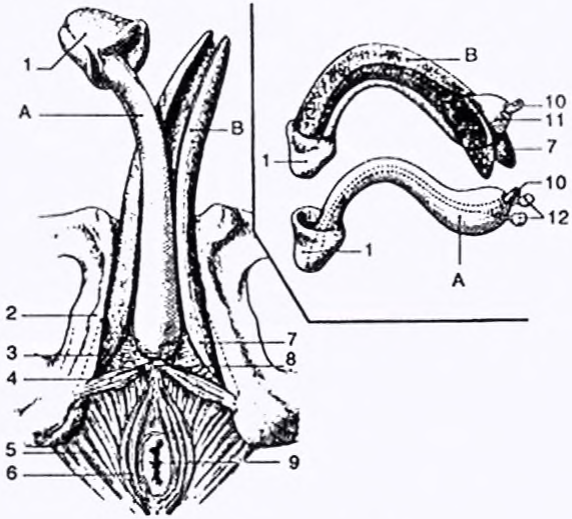

Hình 26.8. Các tạng cương của dương vật

A. Vật xốp; B. Vật hang

1. Quy đầu; 2. Ngành ngồi mu; 3. Màng đáy chậu (trước đây còn gọi là Mạc hoành niệu dục dưới); 4. Cơ ngang đáy chậu nông; 5. Cơ nâng hậu môn; 6. Cơ thắt ngoài hậu môn; 7. Trụ dương vật; 8. Trung tâm gân đáy chậu; 9. Hậu môn; 10. Niệu đạo; 11. Hành dương vật; 12. Tuyến hành niệu đạo.

Ykhoaonline.com

b) Các lớp bọc dương vật

Từ nông vào sâu, dương vật được bọc bởi các lớp sau: (Hình 26.9)

– Da mềm mỏng, liên tiếp với da bao quy đầu.

– Mạc nông dương vật (fascia penis superficialis) không có mô mỡ. Mạc nông được tạo nên bởi mô liên kết lỏng lẻo, trong lớp mô này có các sợi cơ trơn của cơ bìu (dartos).

– Mạc sâu dương vật (fascia penis profunda) bọc quanh vật hang và vật xốp. Mạch máu và thần kinh nằm trong lớp mạc này.

– Lớp áo trắng vật hang và áo trắng vật xốp (đã mô tả ở trên).

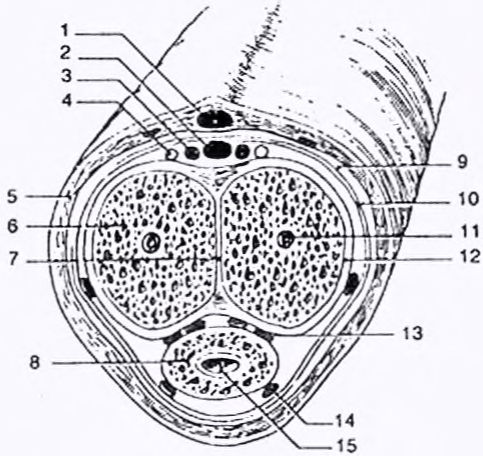

Hình 26.9. Cắt ngang qua dương vật

1. Tĩnh mạch mu nông; 2. Tĩnh mạch mu sâu; 3. Động mạch mu dương vật; 4. Thần kinh mu dương vật; 5. Cơ dartos; 6. Vật hang (thể hang); 7. Vách dương vật; 8. Vật xốp (thể xốp); 9. Mạc nông; 10. Mạc sâu; 11. Động mạch sâu dương vật; 12. Áo (màng) trắng của vật hang; 13. Tĩnh mạch hang; 14. Áo (màng) trắng của vật xốp; 15. Niệu đạo.

2.1.3. Mạch và thần kinh

a) Động mạch

Có hai loại:

– Động mạch nông gồm các nhánh nằm trong lớp mô nhão dưới da, là các nhánh của động mạch thẹn ngoài và động mạch đáy chậu nông.

– Động mạch sâu, cấp máu cho tạng cương, tách từ động mạch thẹn trong, gồm có:

+ Động mạch sâu dương vật (A. profunda penis) chạy giữa trục vật hang (Hình 26.10).

+ Động mạch mu dương vật (A. dorsalis penis) chạy dọc theo lưng dương vật, dưới lớp mạc sâu dương vật.

Tai ban dep cua sach tai day

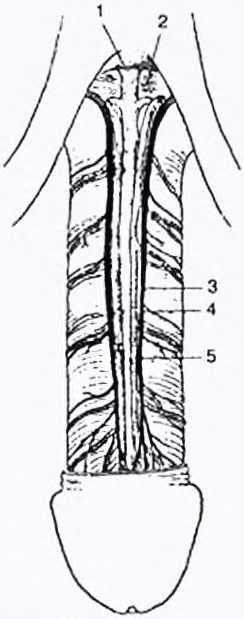

Hình 26.10. Các mạch và thần kinh mu dương vật

1. Dây chằng cung; 2. Dây chằng ngang đáy chậu; 3. Tĩnh mạch mu sâu; 4. Động mạch mu dương vật; 5. Thần kinh mu dương vật.

b) Tĩnh mạch

Các tĩnh mạch của dương vật đều đổ vào tĩnh mạch mu sâu dương vật (V dorsalis penis profunda).

c) Bạch huyết

– Bạch huyết nông đổ vào các hạch bẹn nông.

– Bạch huyết sâu đổ vào các hạch bẹn sâu.

d) Thần kinh

– Thần kinh mu dương vật (nervus dorsalis penis) tách từ thần kinh thẹn (N. pudendus).

– Các thần kinh hang dương vật (nervi cavernosi penis) thuộc thần kinh tự chủ.

2.2. Bìu (scrotum)

Tinh hoàn khi di chuyển xuống, lách giữa các lớp cơ thành bụng, qua ống bẹn, kéo các lớp cơ và mạc của thành bụng xuống tạo nên bìu.

Như vậy bìu là một túi chứa tinh hoàn, mào tinh và một phần thừng tinh. Thường bìu trái lớn hơn và sa xuống dưới hơn bìu phải, ngăn cách hai bìu là vách bìu (septum scroti).

Ykhoaonline.com

2.2.1. Cấu tạo

Từ ngoài vào trong gồm 7 lớp, tương ứng các lớp của thành bụng (Hình 26.11).

– Da: mỏng, có nhiều nếp nhăn ngang, có thể căng rộng hay co lại. Có một đường dọc ngăn cách hai bìu gọi là đường đan bìu (raphe scroti). Da màu hồng tím.

– Áo cơ dartos hay áo cơ da bìu (tunica dartos): gồm các sợi cơ trơn, sợi đàn hồi và sợi liên kết, làm cho hai bìu có thể chun giãn. Lớp này liên tiếp với lớp cơ bìu của dương vật và đáy chậu.

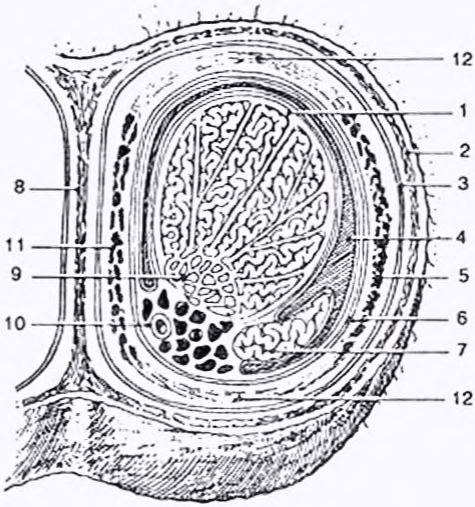

Hình 26.11. Tinh hoàn và bìu (cắt ngang qua bìu phải, nhìn từ trên xuống)

1. Lớp áo trắng; 2. Lớp cơ dartos; 3. Mạc tinh ngoài; 4. Bao tinh hoàn; 5. Cơ bìu (thớ ngoài); 6. Mạc tinh trong; 7. Thân mào tinh; 8. Vách bìu; 9. Trung thất của tinh hoàn; 10. Ống dẫn tinh; 11. Cơ bìu (thớ trong); 12. Mạc cơ bìu.

– Lớp mô dưới da: là lớp mô liên kết nhão dưới da.

– Mạc tinh ngoài (fascia spermatica externa) liên tiếp với mạc tinh ngoài của bao thớ thừng tinh, có nguồn gốc từ mạc của cơ chéo bụng ngoài.

– Cơ bìu (M. cremaster) do cơ chéo bụng trong trĩu xuống tạo thành, có tác dụng nâng tinh hoàn lên trên (có thể tìm phản xạ cơ bìu).

– Mạc tinh trong (fascia spermatica interna) do mạc ngang trĩu xuống bìu để bọc thừng tinh, mào tinh và tinh hoàn.

– Bao tinh hoàn (tunica vaginalis testis) là một bao thanh mạc tạo nên do

Tai ban dep cua sach tai day

phúc mạc bị kéo xuống bìu trong quá trình di chuyển của tinh hoàn xuống bìu. Bao tinh hoàn gồm 2 lá:

+ Lá thành (lamina parietalis) áp vào mạc tinh trong.

+ Lá tạng (lamina visceralis) bao bọc tinh hoàn trừ nơi bám của dây chằng mào tinh trên (ligamentum epididymidis superius) và dây chằng mào tinh dưới (ligamentum epididymidis inferius). Lá tạng còn che phủ đầu mào tinh và ống dẫn tinh (trên một khoảng độ 10mm). Lá tạng còn lách giữa tinh hoàn và thân mào tinh, tạo nên xoang mào tinh (Sinus epididymidis).

Giữa lá tạng và lá thành là một khoang ảo. Khi bị viêm hoặc bị chạm thương khoang này sẽ chứa dịch hoặc máu.

Mỏm phúc mạc hình ống đi từ ổ phúc mạc lớn đến bao tinh hoàn, lúc đầu còn thông gọi là mỏm bao tinh hoàn (processus vaginalis); sau này teo lại, xơ hoá, để lại một dải xơ gọi là di tích mỏm bao tinh hoàn (vestigium processus vaginalis). Nếu mỏm bao tinh hoàn còn tồn tại sẽ gây thoát vị bẩm sinh.

2.2.2. *Mạch và thần kinh*

a) Động mạch (Hình 26.12)

– Động mạch nông là những nhánh bìu trước (rami scrotales anteriores) của động mạch thẹn ngoài và các nhánh bìu sau (rami scrotales posteriores) của động mạch đáy chậu (A. perinealis) nhánh của động mạch thẹn trong.

– Động mạch sâu, do các nhánh của động mạch cơ bìu, (A. cremasterica), nhánh của động mạch thượng vị dưới cấp máu.

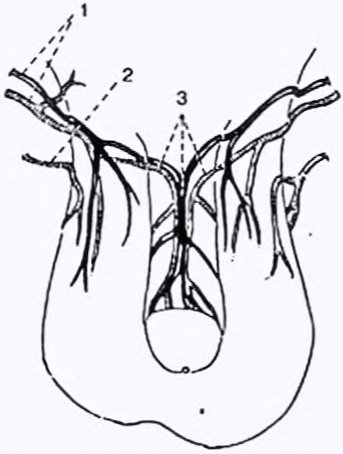

Hình 26.12. Bó mạch thẹn ngoài và sự cấp máu cho bìu và dương vật

1. Động mạch và tĩnh mạch thẹn ngoài; 2. Động mạch thẹn ngoài; 3. Các mạch nông của dương vật.

Ykhoaonline.com

b) Tĩnh mạch

– Các tĩnh mạch bìu trước (Vv. scrotales anteriores) đổ vào tĩnh mạch hiển lớn (V. saphena magna).

Các tĩnh mạch bìu sau (Vv. scrotales posteriores) đổ vào tĩnh mạch chậu trong.

c) Bạch mạch

Bạch huyết của bìu đổ vào chuỗi hạch bẹn nông.

d) Thần kinh

– Các thần kinh bìu trước (nervi scrotales anteriores) tách từ thần kinh chậu bẹn (N. ilio–inguinalis)

– Các thần kinh bìu sau (nervi scrotales posteriores) và thần kinh mu dương vật (N. dorsalis penis) tách từ các thần kinh đáy chậu (nervi perineales) nhánh của thần kinh thẹn.

Tai ban dep cua sach tai day

27. CÁC CƠ QUAN SINH DỤC NỮ

(Organa genitalia feminina)

Cơ quan sinh dục nữ bao gồm: các cơ quan sinh dục trong và các cơ quan sinh dục ngoài.

1. CÁC CƠ QUAN SINH DỤC TRONG CỦA NỮ (organa genitalia feminina interna)

Các cơ quan sinh dục trong của nữ gồm có: buồng trứng sản xuất ra trứng, vòi tử cung dẫn trứng vào tử cung, tử cung nơi trứng thụ thai làm tổ, âm đạo là đường dẫn thai ra ngoài và là cơ quan giao cấu của nữ (Hình 27.1).

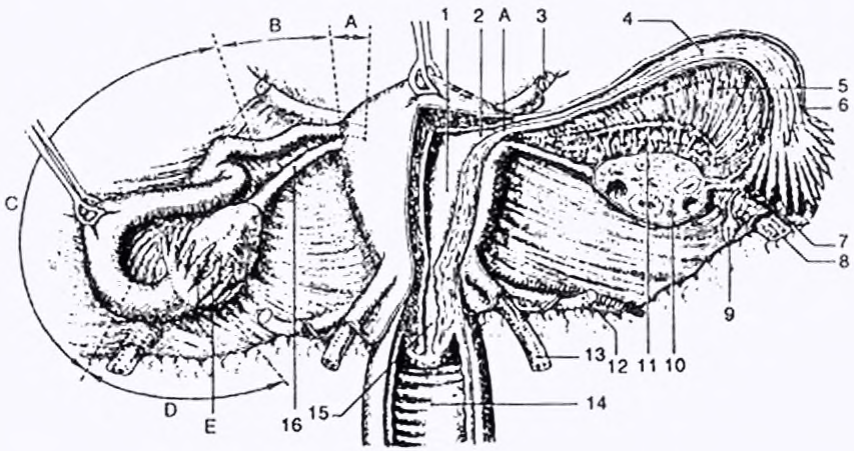

Hình 27.1. Cơ quan sinh dục trong của nữ giới (mặt sau)

A. Phần tử cung của vòi; B. Eo vòi; C. Bóng vòi; D. Phễu vòi; E. Tua vòi

1. Buồng tử cung; 2. Lỗ tử cung của vòi; 3. Dây chằng tròn; 4. Lòng vòi tử cung; 5. Mạc treo vòi; 6. Lỗ bụng của vòi; 7. Tua buồng trứng; 8. Dây chằng treo buồng trứng; 9. Mấu phụ hình bọng; 10. Buồng trứng; 11. Mạc treo buồng trứng; 12. Niệu quản; 13. Dây chằng tử cung cùng; 14. Âm đạo; 15. Ống cổ tử cung; 16. Dây chằng riêng của buồng trứng.

1.1. Buồng trứng (ovarium)

Buồng trứng là tuyến sinh dục của nữ, vừa ngoại tiết (tiết ra trứng) vừa nội tiết (tiết ra các hormon sinh dục nữ quyết định giới tính phụ như estrogen và progesteron). Có hai buồng trứng: một bên phải và một bên trái.

Buồng trứng nằm trên thành chậu hông bé, hai bên tử cung, dính vào lá sau

Ykhoaonline.com

dây chằng rộng, phía sau vòi tử cung, dưới eo chậu trên khoảng 10mm, đối chiếu lên thành bụng, điểm buồng trứng là điểm giữa đường nối gai chậu trước trên với khớp mu.

Trên người sống, buồng trứng có màu hồng nhạt. Bề mặt buồng trứng thường nhẵn nhụi cho đến tuổi dậy thì, sau tuổi dậy thì mặt buồng trứng ngày càng sần sùi vì hàng tháng 1 trứng (ovum) được giải phóng từ một nang trứng (folilculi ovarii vesiculosi) làm rách vỏ buồng trứng, để lại những vết sẹo trên mặt buồng trứng. Sau thời kỳ mãn kinh bề mặt buồng trứng lại nhẵn lại như xưa.

1.1.1. Hình thể ngoài và liên quan

Buồng trứng có hình hạt đậu dẹt, dài khoảng 3cm, rộng 1,5cm và dày lcm. Vị trí thay đổi tuỳ thuộc vào số lần đẻ nhiều hay ít của người phụ nữ. Ở người phụ nữ chưa chửa đẻ lần nào và ở tư thế đứng, trục dọc của buồng trứng nằm thẳng đứng.

Buồng trứng có hai mặt: mặt trong và mặt ngoài, hai bờ: bờ tự do và bờ mạc treo, hai đầu: đầu vòi và đầu tử cung.

a) Các mặt

– Mặt ngoài (facies lateralis), buồng trứng nằm trên phúc mạc thành bên chậu hông bé, trong một hố lõm gọi là hố buồng trứng (fossa ovarica). Hố buồng trứng được giới hạn bởi các thành phần nằm ngoài phúc mạc đội phúc mạc lên: phía trước dưới là dây chằng rộng, phía trên là động mạch chậu ngoài, phía sau là động mạch chậu trong và niệu quản. Ở đáy hố, trong mô liên kết ngoài phúc mạc có bó mạch thần kinh bịt. Vì vậy trong trường hợp viêm buồng trứng có thể có cảm giác đau lan tới mặt trong của đùi.

Trên mặt ngoài, gần bờ mạc treo buồng trứng, có một vết lõm gọi là rốn buồng trứng (hilum ovarii).

– Mặt trong (facies medialis) tiếp xúc với các tua của phễu vòi tử cung và liên quan với các quai ruột. Ở bên trái, mặt trong buồng trứng còn liên quan với quai đại tràng sigma và bên phải với manh tràng và ruột thừa. Nhiễm trùng buồng trứng phải có thể nhầm với viêm ruột thừa.

b) Các bờ

– Bờ tự do (margo liber) lồi, quay ra sau, liên quan với các quai ruột.

– Bờ mạc treo (margo mesovaricus) hướng ra trước, có mạc treo dính vào, mạc treo này treo buồng trứng vào mặt sau dây chằng rộng.

c) Các đầu

– Đầu vòi (extremitas tubaria) tròn, hướng lên trên, ở gần tĩnh mạch chậu trong, là nơi bám của dây chằng treo buồng trứng (ligamentum suspensorium ovarii). Trong dây chằng có mạch và thần kinh buồng trứng. Đầu vòi còn có tua vòi úp vào.

Tai ban dep cua sach tai day

– Đầu tử cung (extremitas uterina) nhỏ hơn, quay xuống dưới, hướng về phía tử cung và là nơi bám của dây chằng riêng buồng trứng (ligamentum ovarii proprium).

1.1.2. Cấu tạo

Buồng trứng không có phúc mạc che phủ mà được bao bọc bởi lớp áo trắng. Ngay dưới lớp áo trắng là vỏ buồng trứng. Dưới lớp vỏ, thuộc phần trung tâm là tuỷ buồng trứng.

– Lớp áo trắng (tunica albuginea) là lớp tế bào trụ phủ ngoài buồng trứng, thấy rõ ở buồng trứng của phụ nữ trẻ. Lớp tế bào này dẹt dần theo tuổi và làm cho buồng trứng có màu xám đục, khác với màu sáng bóng của phúc mạc. Vùng chuyển tiếp giữa lớp tế bào trụ phủ buồng trứng và lớp trung mô dẹt của phúc mạc là một đường trắng mảnh dọc theo bờ mạc treo của buồng trứng.

– Vỏ buồng trứng (cortex ovarii) là lớp dày nằm ngay dưới lớp áo trắng. Lớp vỏ buồng trứng chứa các nang buồng trứng (folliculi ovarii) và thể vàng (corpus luteum). Trong lớp mô đệm (stroma ovarii) của vỏ buồng trứng có các sợi mô liên kết lưới và rất nhiều tế bào hình thoi cùng các tế bào cơ trơn.

– Tuỷ buồng trứng (medulla ovarii) tập trung ở phần trung tâm của buồng trứng. Tuỷ buồng trứng bao gồm mô đệm được cấu tạo bởi mô liên kết có nhiều sợi chun, một số tế bào cơ trơn cùng rất nhiều mạch máu, đặc biệt là tĩnh mạch. Tuỷ buồng trứng nhiều mạch máu hơn ở lớp vỏ.

– Nang trứng: bé gái vừa ra đời, trong lớp vỏ buồng trứng đã có rất nhiều nang trứng nguyên thuỷ (folliculi ovarii primarii). Mỗi nang trứng nguyên thuỷ có một tế bào trung tâm lớn gọi là nõãn, được bao quanh bởi một lớp tế bào trụ nhỏ hay tế bào dẹt gọi là các tế bào nang. Trong tuổi niên thiếu và sau dậy thì, rất nhiều nang trứng bị thoái hoá.

Sau dậy thì, một số nang trứng nguyên thuỷ phát triển hàng tháng tạo nên các nang trứng bọng (nang trứng chín) (folliculi ovarii vesiculosi). Một trong số các nang trứng bọng này chín và vỡ ra. Đó là hiện tượng rụng trứng (ovolatio).

Từ sau tuổi dậy thì tới lúc mãn kinh, lớp vỏ buồng trứng có rất nhiều nang trứng, thể vàng ở trong mọi giai đoạn của sự phát triển.

– Thể vàng (corpus luteum): sau khi phóng noãn, thành của nang trứng bọng xẹp xuống, tạo thành các nếp gấp. Các tế bào của màng hạt to ra nhanh và chứa sắc tố vàng trong bào tương, trở thành các tế bào vàng (luteal cells). Các tế bào này tạo nên thể vàng. Thể vàng hoạt động từ 12 đến 14 ngày sau rụng trứng. Nếu không có thai, thể vàng thoái hoá mỡ và xuất hiện nhiều mô sợi tạo nên thể trắng (corpus albicans).

Trong thể vàng, ngoài những tế bào vàng to sản sinh ra hormon progesteron,

Ykhoaonline.com

còn có các tế bào cạnh vàng (paraluteal cells) nhỏ sản xuất ra hormon estrogen. Thể vàng tồn tại trong chu kỳ kinh nguyệt (trong trường hợp không có thai) khoảng 12 đến 14 ngày và có đường kính khoảng 1cm. Ở người mang thai, thể vàng hoạt động trong suốt giai đoạn mang thai và giữa giai đoạn mang thai, thể vàng có đường kính khoảng 2,5cm.

1.1.3. Phương tiện giữ buồng trứng

Buồng trứng được giữ tại chỗ trong ổ phúc mạc nhờ một hệ thống dây chằng:

– Mạc treo buồng trứng (mesovarium) là nếp phúc mạc nối buồng trứng vào lá sau dây chằng rộng. Buồng trứng không được phúc mạc bao phủ hoàn toàn như các tạng khác. Phúc mạc chỉ dính vào buồng trứng theo một đường dọc của bờ mạc treo.

– Dây chằng treo buồng trứng (ligamentum suspensorium ovarii). Dây chằng này bám vào đầu vòi của buồng trứng, từ đó chạy lên trên dưới phúc mạc thành bắt chéo bó mạch chậu ngoài để tận hết ở thành lưng phía sau manh tràng hay đại tràng lên. Dây chằng chủ yếu được cấu tạo bởi mạch và thần kinh buồng trứng.

– Dây chằng riêng buồng trứng (ligamentum ovarii proprium) là một dải mô liên kết nằm giữa hai lá dây chằng rộng, đi từ đầu tử cung của buồng trứng tới góc bên của tử cung ngay phía sau và dưới vòi tử cung.

– Dây chằng vòi buồng trứng: là một dây chằng ngắn đi từ đầu vòi của buồng trứng tới mặt ngoài của phễu vòi tử cung. Có một tua của phễu dính vào dây chằng này.

1.1.4. Mạch và thần kinh

a) Động mạch

Buồng trứng được cấp máu bởi động mạch buồng trứng và nhánh buồng trứng (ramus ovaricus) của động mạch tử cung.

Động mạch buồng trứng (A. ovarica) tách từ động mạch chủ bụng, dưới nguyên ủy của động mạch thận. Đường đi gần giống động mạch tinh hoàn ở nam giới. Khi tới eo trên, động mạch bắt chéo phần trên của động mạch và tĩnh mạch chậu ngoài rồi vào trong chậu hông. Động mạch chạy bên trong dây chằng treo buồng trứng, giữa hai lá của dây chằng rộng và nằm dưới vòi tử cung. Từ đó động mạch chạy ra sau giữa hai lá của mạc treo buồng trứng, phân nhánh cho buồng trứng. Động mạch buồng trứng còn tách ra nhánh cho niệu quản (rami ureterici) và các nhánh vòi tử cung (rami tubarii).

b) Tĩnh mạch

Tĩnh mạch chạy theo động mạch, tạo thành đám rối hình dây cuốn (plexus pampiniformis) ở gần rốn buồng trứng.

Tai ban dep cua sach tai day

c) Bạch huyết

Mạch bạch huyết của buồng trứng đổ vào các hạch bạch huyết cạnh động mạch chủ.

d) Thần kinh

Từ đám rối buồng trứng (plexus ovaricus) đi theo động mạch buồng trứng vào buồng trứng.

1.1.5. Vật trên buồng trứng và vật cạnh buồng trứng

Vật trên buồng trứng (epoophoron – cơ quan Rosenmuler) là di tích của những ống trung thận ngang và đoạn ống trung thận dọc bên cạnh buồng trứng.

Vật trên buồng trứng bao gồm từ 10 – 15 tiểu quản ngang (ductuli transversi) hội tụ về phía buồng trứng. Một đầu của tiểu quản đóng kín, đầu kia mở vào một ống dọc, gọi là ống dọc của vật trên buồng trứng (ductus epoophorontis longitudinalis).

Giữa vật trên buồng trứng và tua vòi thường có một vài bọng nhỏ là di tích của các ống trung thận ngang và ống trung thận dọc nằm ở phía trên buồng trứng, gọi là mẩu phụ hình bóng (appendices vesiculosae).

Vật cạnh buồng trứng (paroophoron) là di tích của đoạn ống trung thận dọc nằm ngay dưới buồng trứng. Vật cạnh buồng trứng gồm một vài tiểu quản rải rác nằm trong dây chằng rộng giữa vật trên buồng trứng và tử cung.

1.2. Vòi tử cung [Tuba uterina (salpinx)]

Gồm hai ống ở hai bên sừng tử cung dẫn trứng từ buồng trứng tới buồng tử cung. Vòi tử cung nằm trong bờ trên của dây chằng rộng tử cung, một đầu mở vào góc trên buồng tử cung, đầu kia mở vào ổ phúc mạc và liên quan chặt chẽ với buồng trứng. Thường trứng được thụ tinh trong vòi rồi mới vào làm tổ trong buồng tử cung. Nếu vì lý do nào đó, trứng thụ tinh không vào buồng tử cung mà phát triển ở trong vòi tử cung hoặc trong ổ phúc mạc thì gọi là chửa ngoài tử cung (Hình 27.2).

1.2.1. Hình thể ngoài

Vòi tử cung dài 10 – 12cm, chia làm 4 đoạn:

a) Phễu vòi tử cung (infundibulum tubae uterinae) là phần ngoài cùng của vòi, loe ra như một cái phễu dài độ 7 – 8mm.

Mặt trong hay mặt trục úp lên mặt trong buồng trứng; ở giữa có một lỗ gọi là lỗ bụng của vòi tử cung (ostium abdominale tubae uterinae), thông với ổ phúc mạc; xung quanh có khoảng 10 – 12 tua, gọi là các tua vòi (fimbriae tubae), mỗi tua dài độ 1 – 1,5cm trong đó tua dài nhất gọi là tua buồng trứng (fimbria ovarica).

Mặt trong của các tua vòi được phủ bởi một màng niêm mạc có các nếp dọc, liên tiếp với các nếp của niêm mạc phủ mặt trong phễu vòi.

Ykhoaonline.com

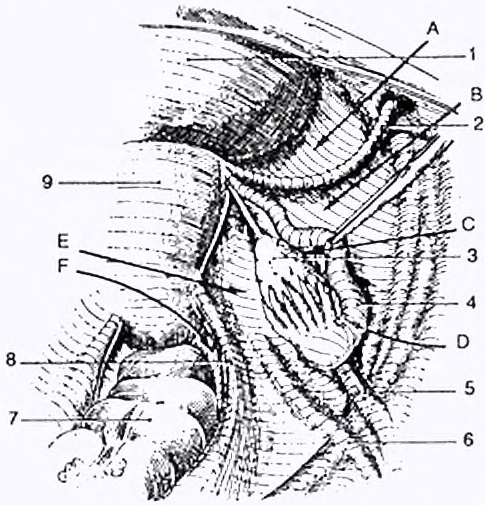

Hình 27.2. Buồng trứng, vòi tử cung và các hố, các ngách của chậu hông bé ở nữ giới

A. Hố cạnh bàng quang; B. Hố trước bàng quang; C. Ngách vòi buồng trứng; D. Túi bịt sau hố trước buồng trứng; E. Hố cạnh tử cung; F. Hố cạnh trực tràng và túi cùng trực tràng tử cung.

1. Bàng quang; 2. Dây chằng tròn; 3. Buồng trứng; 4. Vòi tử cung; 5. Dây chằng treo buồng trứng; 6. Niệu quản; 7. Trực tràng; 8. Nếp trực tràng tử cung; 9. Tử cung.

b) Bóng vòi tử cung (ampulla tubae uterinae)

Bóng vòi là phần dài nhất và phình to nhất của vòi tử cung. Bóng vòi dài 7 – 8cm, đường kính khoảng 7 – 8mm.

Bóng vòi liên tiếp với eo vòi tạo thành một góc vuông, chạy theo bờ mạc treo của buồng trứng ôm lấy buồng trứng rồi liên tiếp với phễu vòi.

c) Eo vòi tử cung (isthmus tubae uterinae)

Là đoạn hẹp nhất của vòi tử cung, dài 3 – 4cm, đường kính khoảng 3 – 4mm, tiếp theo bóng vòi đến góc bên của tử cung ở phía sau và trên dây chằng tròn, phía trước trên dây chằng riêng buồng trứng.

d) Phần tử cung (pars uterina)

Phần này nằm trong thành tử cung, từ góc bên tử cung chạy chếch xuống dưới, vào trong và mở thông vào buồng tử cung bởi một lỗ gọi là lỗ tử cung của vòi (ostium uterinum tubae).

Phần tử cung dài khoảng 1cm, đường kính trong khoảng 5mm.

1.2.2. Hình thể trong và cấu tạo

Vòi tử cung được cấu tạo bởi 4 lớp, từ ngoài vào trong gồm:

Tai ban dep cua sach tai day

– Áo thanh mạc (tunica serosa) là phúc mạc của dây chằng rộng.

– Tấm dưới thanh mạc (tela subserosa).

– Áo cơ (tunica muscularis) gồm các thớ cơ dọc ở ngoài, các thớ cơ vòng ở trong, liên tiếp với các lớp cơ dọc và cơ vòng của tử cung.

– Áo niêm mạc (tunica mucosa) có những nếp vòi (plicae tubariae), song song với trục của vòi; ở bóng vòi có nhiều nếp lan ra tới tua vòi. Thượng mô của niêm mạc vòi tử cung có nhiều lông chuyển và chỉ chuyển động theo một chiều để đẩy trứng vào buồng tử cung.

1.2.3. Mạc treo và dây chằng

Mạc treo vòi tử cung (mesosalpinx) là cánh trên của dây chằng rộng rất mỏng hình tam giác. Đỉnh ở góc tử cung, nền là dây chằng vòi buồng trứng (có tua buồng trứng dính vào), cạnh trên là vòi tử cung. Cạnh dưới là đường bám của mạc treo buồng trứng vào dây chằng rộng.

Ngoài ra còn dây chằng riêng buồng trứng và dây chằng vòi buồng trứng.

1.2.4. Mạch và thần kinh

a) Động mạch:

Là những nhánh vòi tử cung của động mạch buồng trứng và động mạch tử cung. Hai nhánh này chạy dọc theo bờ dưới của vòi tử cung, giữa hai lá của mạc treo vòi tử cung và tiếp nối với nhau.

b) Tĩnh mạch:

Đi kèm động mạch, đổ vào các tĩnh mạch buồng trứng và tử cung.

c) Bạch mạch:

Chạy vào bạch mạch của buồng trứng.

d) Thần kinh:

Gồm những nhánh tách từ đám rối liên mạc treo tràng (plexus intermesentericus) chạy xuống qua đám rối động mạch buồng trứng và từ đám rối hạ vị (plexus hypogastricus) qua đám rối của động mạch tử cung (Hình 27.3).

1.3. Tử cung (uterus)

Tử cung là một khối cơ rỗng, thành dày, là nơi nương náu và phát triển của thai. Khi thai đủ tháng, tử cung co bóp đẩy thai ra ngoài. Tử cung cũng là nơi sinh ra kinh nguyệt hàng tháng.

Tử cung nằm trong chậu hông bé, trên đường giữa, sau bàng quang, trước trực tràng, trên âm đạo và dưới các quai ruột non và đại tràng sigma. Ở người chưa đẻ lần nào, tử cung dài khoảng 6,5 – 7cm, chỗ rộng nhất khoảng 4,5cm, dày 2 – 2,5cm, trọng lượng khoảng 30 – 40g.

Tử cung gồm thân, eo và cổ (thân: 4cm, eo: 0,5cm và cổ: 2,5cm).

Ykhoaonline.com

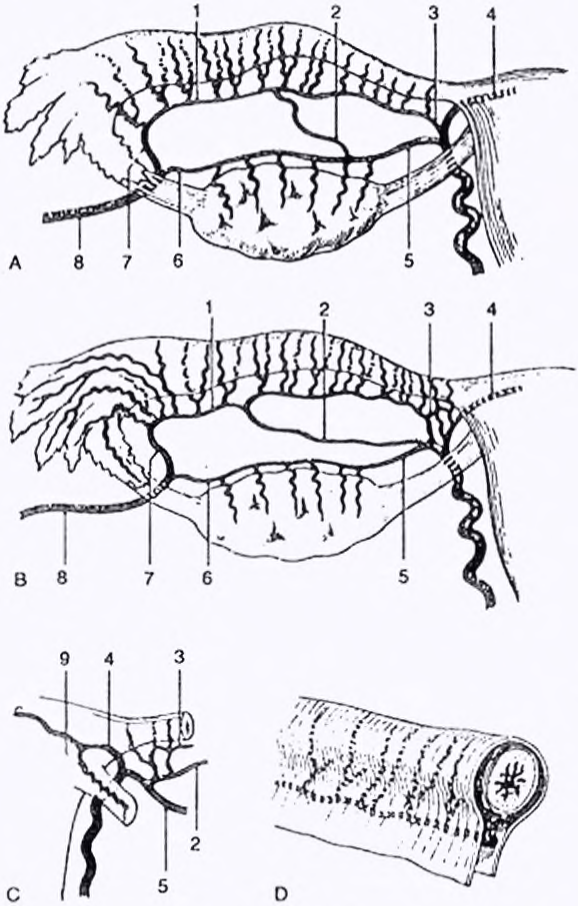

Hình 27.3. Các động mạch của vòi tử cung và buồng trứng

A. Cấu trúc bình thường; B. Dạng thay đổi của cung động mạch dưới vòi; C. Ở sừng tử cung;

D. Cung động mạch dưới vòi và các nhánh cho vòi tử cung.

1. Cung động mạch dưới vòi; 2. Nhánh vòi giữa; 3. Nhánh vòi của động mạch tử cung; 4. Nhánh sau đáy tử cung; 5. Nhánh buồng trứng của động mạch tử cung; 6. Nhánh buồng trứng của động mạch buồng trứng; 7. Nhánh vòi tử cung của động mạch buồng trứng; 8. Động mạch buồng trứng; 9. Nhánh cho dây chằng tròn.

1.3.1. Hướng và tư thế

Bình thường tư thế của tử cung là gấp ra trước và ngả ra trước (Hình 27.4).

– Gấp ra trước (anteflexio): là trục của thân tử cung hợp với trục cổ tử cung một góc khoảng 120^0 quay ra trước.

– Ngả ra trước (anteversio): là trục của thân tử cung hợp với trục của chậu hông (hay trục của âm đạo) một góc vuông 90^0 quay ra trước.

Tai ban dep cua sach tai day

Các tư thế trên làm cho trọng tâm của tử cung rơi ra trước trục âm đạo và không bị sa xuống âm đạo. Đó cũng là một trong những phương tiện giữ tử cung tại chỗ.

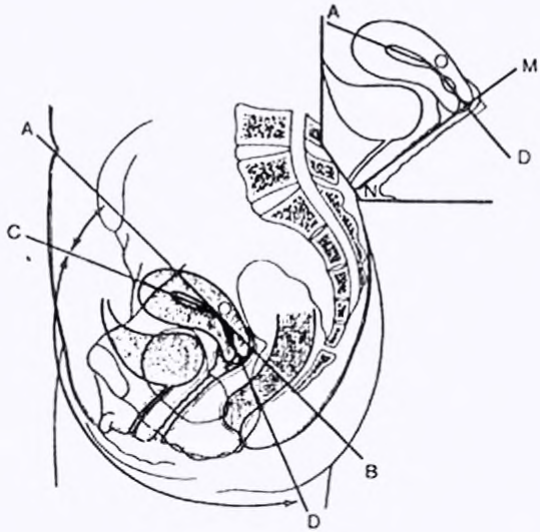

Hình 27.4. Tư thế của tử cung

O: Trung điểm của tử cung; AB: Trục rốn – cụt; OC: Trục của thân tử cung; OD: Trục của cổ tử cung; MN: Trục âm đạo.

1.3.2. Hình thể ngoài và liên quan

Tử cung có hình nón cụt, hơi dẹt trước sau mà đỉnh quay xuống dưới. Phần dưới điểm giữa của tử cung, có một chỗ thắt hẹp, gọi là eo tử cung. Ở trên eo là thân tử cung, ở dưới eo là cổ tử cung (Hình 27.5).

a) Thân tử cung (corpus uteri)

Thân tử cung rộng ở trên gọi là đáy tử cung (fundus uteri), có hai sừng hay hai góc phải và trái liên tiếp với hai vòi tử cung.

Thân tử cung có 2 mặt: mặt bàng quang và mặt ruột, 1 đáy, 2 bờ phải và trái, 2 sừng.

– Mặt bàng quang (facies vesicalis) hay mặt trước dưới. Mặt này hơi lồi, nhẵn, nhìn xuống dưới và ra trước, có phúc mạc phủ tới tận eo rồi lật lên phủ mặt trên bàng quang, tạo nên ổ lõm hay túi cùng bàng quang tử cung (excavatio vesico – uterina). Qua túi cùng này tử cung liên quan với mặt trên bàng quang.

– Mặt ruột (facies intestinalis) hay mặt sau trên. Mặt này lồi, trông lên trên và ra sau, được phúc mạc phủ. Phúc mạc phủ mặt bàng quang, phủ qua đáy tử

Ykhoaonline.com

cung rồi tiếp tục phủ mặt ruột và lách xuống phủ tiếp eo, cổ tử cung tới tận phần trên của âm đạo rồi quặt lên trên, ra sau phủ mặt trước trực tràng, tạo nên ổ lõm hay túi cùng trực tràng – tử cung (excavatio recto – uterina).

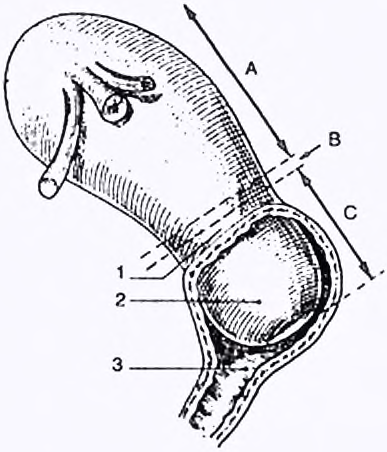

Hình 27.5. Các phần của tử cung (nhìn từ phía bên, âm đạo bị cắt bỏ một phần)

A. Thân B. Eo. C. Cổ

1. Phần trên âm đạo của cổ tử cung; 2. Phần âm đạo của cổ tử cung; 3. Âm đạo.

Qua túi cùng này, tử cung liên quan với các quai ruột non, đại tràng sigma và trực tràng. Vì vậy có thể thăm khám tử cung qua trực tràng. Túi cùng trực tràng – tử cung là nơi thấp nhất của ổ phúc mạc, dịch và máu trong ổ phúc mạc đọng ở đây (Hình 27.6).

– Hai bờ phải và trái (margo uteri dexter/sinister) dày và tròn, có dây chằng rộng bám. Dọc theo bờ bên tử cung, giữa hai lá của dây chằng rộng có mạch tử cung, vật cạnh buồng trứng di tích của các tiểu quản trung thận nằm.

– Đáy tử cung (fundus uteri) là bờ trên của thân tử cung. Đáy tử cung thì lồi, phúc mạc phủ đáy liên tiếp từ phúc mạc phủ mặt bàng quang sang mặt ruột. Đáy tử cung cũng liên quan với các quai ruột non và đại tràng sigma.

– Sừng tử cung (cornu uteri): có hai sừng phải và trái, liên tiếp với vòi tử cung. Phía trước dưới vòi tử cung có dây chằng tròn bám và phía sau dưới là nơi bám của dây chằng riêng buồng trứng vào sừng tử cung.

b) Eo tử cung (isthmus uteri)

Eo tử cung nằm giữa thân và cổ tử cung.

– Phía trước eo liên quan với bờ sau bàng quang và đáy túi cùng bàng quang – tử cung.

Tai ban dep cua sach tai day

Phía sau và hai bên eo có liên quan như liên quan của mặt ruột và hai bờ thân tử cung.

c) Cổ tử cung (cervix uteri)

Cổ tử cung dài khoảng 2,5cm, có hình trụ và hẹp hơn thân.

Âm đạo bám vào xung quanh cổ tử cung, chia cổ tử cung thành hai phần:

Phần trên âm đạo và phần âm đạo. Đường bám của âm đạo vào cổ tử cung chếch xuống dưới và ra trước. Ở phía sau âm đạo bám vào khoảng giữa cổ tử cung, còn ở phía trước bám thấp hơn khoảng 1/3 dưới cổ.

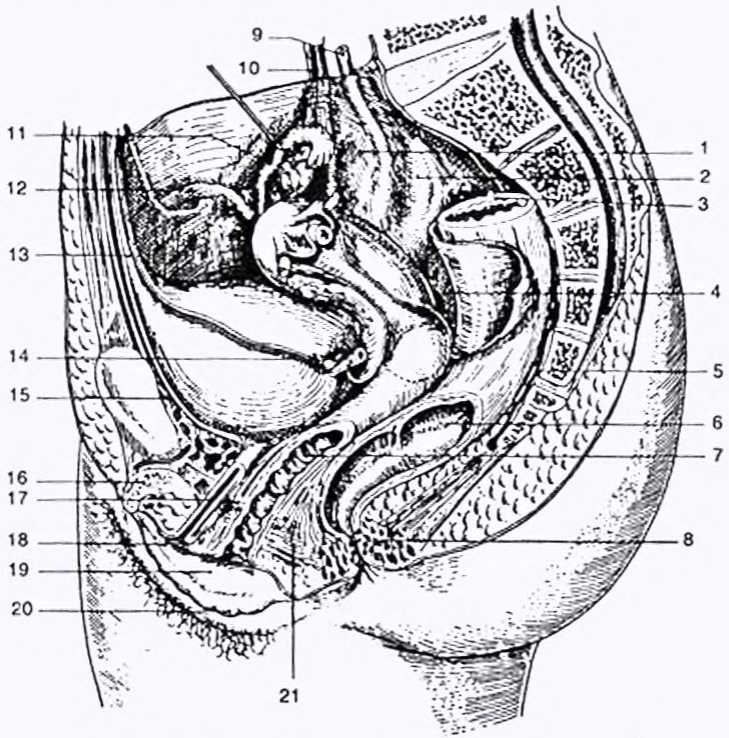

Hình 27.6. Chậu nhỏ và các tạng niệu – sinh dục của nữ giới

1. Hố buồng trứng; 2. Hố dưới buồng trứng; 3. Nếp trực tràng – tử cung; 4. Ổ lõm (túi cùng) trực tràng – tử cung; 5. Động mạch cùng giữa; 6. Trực tràng; 7. Âm đạo; 8. Cơ thắt ngoài hậu môn; 9. Niệu quản phải; 10. Dây chằng treo buồng trứng; 11. Buồng trứng; 12. Dây chằng tròn; 13. Dây chằng rốn giữa; 14. Niệu quản trái; 15. Khoang sau mu; 16. Âm vật; 17. Niệu đạo; 18. Cơ thắt niệu đạo; 19. Môi bé; 20. Môi lớn; 21. Trung tâm gân đáy chậu.

– Phần trên âm đạo của cổ tử cung (portio supravaginalis cervicis): ở phía trước liên quan với đáy của bàng quang qua một lớp mô tế bào, kéo dài sang hai bên trong đáy của dây chằng rộng. Ở hai bên cổ tử cung trong lớp mô tế bào này

Ykhoaonline.com

có niệu quản chạy xuống dưới, ra trước, bị động mạch tử cung bắt chéo ở trước cách bờ bên cổ tử cung khoảng 1,5cm.

Phía sau, phần trên âm đạo của cổ tử cung có phúc mạc phủ; phúc mạc chạy xuống dưới phủ cả phần trên của thành sau âm đạo rồi lật lên phủ mặt trước trực tràng, tạo nên ổ lõm hay túi cùng trực tràng – tử cung (excavatio recto – uterina), qua đó cổ tử cung liên quan với các quai ruột và trực tràng.

– Phần âm đạo của cổ tử cung (portio vaginalis cervicis).

Phần âm đạo của cổ tử cung trông như một mõm cá mè thò vào trong âm đạo Đỉnh của mõm có lỗ vào tử cung (ostium uteri). Ở người chưa đẻ lần nào, lỗ có hình tròn, còn ở người đã đẻ thì lỗ bè ngang và có nhiều vết rách. Lỗ được giới hạn bởi hai môi: môi trước (labium anterius) và môi sau (labium posterius).

Thành âm đạo quây xung quanh phần âm đạo của cổ tử cung tạo thành vòm âm đạo (fornix vaginae). Vòm âm đạo là một túi bịt vòng, gồm 4 phần: phần trước (pars anterior), hai phần bên (pars lateralis) và phần sau (pars posterior). Phần sau sâu nhất và liên quan ở sau với túi cùng trực tràng – tử cung. Có thể cho ngón tay vào âm đạo tới phần sau vòm âm đạo để thăm khám tình trạng của túi cùng trực tràng – tử cung.

1.3.3. Hình thể trong của tử cung

Lòng của tử cung là một khoang dẹt trước sau, có 1 chỗ thắt hẹp tương đương với eo chia thành hai phần: buồng (hay ổ) tử cung và ống cổ tử cung (Hình 27.7).

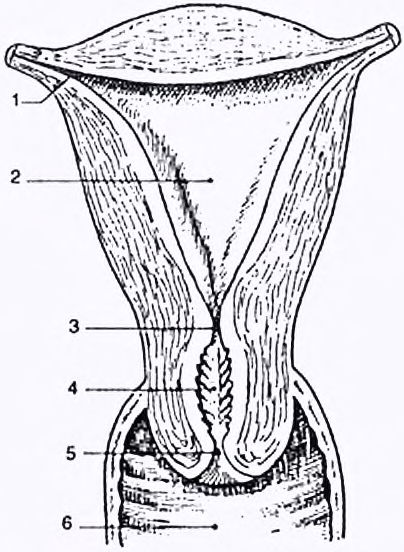

Hình 27.7. Hình thể trong của tử cung (cắt đứng ngang)

1. Lỗ tử cung của vòi; 2. Buồng tử cung; 3. Eo tử cung; 4. Ống cổ tử cung; 5. Lỗ vào tử cung; 6. Âm đạo.

Tai ban dep cua sach tai day

a) Ổ tử cung (cavitas uteri) hay buồng tử cung là một khoang dẹt (vì hai thành trước và sau của tử cung gần như áp sát với nhau), hình tam giác, đáy được tạo nên bởi mặt trong đáy tử cung, ở người chưa đẻ thì lồi, ở người đã đẻ nhiều lần thì phẳng hay lõm. Hai bờ bên lồi. Hai góc trên có lỗ tử cung của vòi tử cung. Góc dưới thông với ống cổ tử cung bởi một chỗ hẹp của eo.

b) Ống cổ tử cung (canalis cervicis uteri)

Là một ống hình thoi, dẹt trước sau, rộng ở giữa và hẹp hơn ở hai đầu. Ở trên, ống thông với ổ tử cung qua một lỗ tương ứng với eo (lỗ trong của cổ tử cung). Ở dưới, ống thông với âm đạo qua lỗ vào tử cung (ostium uteri).

Trên các thành trước và sau của ống có một lồi dọc nằm không đúng đường giữa và không đè lên nhau. Từ mỗi lồi dọc tách ra những nếp chếch lên trên ra ngoài, gọi là nếp lá cọ (plicae palmatae).

Kích thước: ở phụ nữ chưa chửa đẻ, lòng tử cung dài 55mm (25mm ở ổ tử cung, 25mm ở ống cổ tử cung và 5mm ở eo). Ở phụ nữ đã đẻ nhiều lần lòng tử cung dài 60 – 65mm (35mm ở ổ tử cung, 25mm ở ống cổ tử cung và 5mm ở eo).

1.3.4. Cấu tạo

Tử cung được cấu tạo bởi 4 lớp, từ ngoài vào trong gồm:

a) Áo thanh mạc (tunica serosa) hay màng quanh tử cung (perimetrium) là lớp phúc mạc phủ tử cung. Ở mặt bàng quang của tử cung, phúc mạc chỉ phủ tới eo rồi lật lên phủ mặt trên bàng quang, tạo nên túi cùng bàng quang – tử cung (Hình 27.8).

Ở mặt ruột, phúc mạc phủ thân và phần trên âm đạo của cổ tử cung.

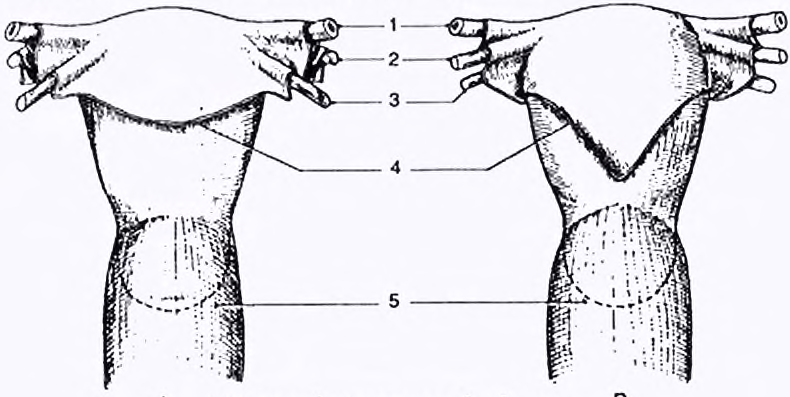

Hình 27.8. Áo thanh mạc của tử cung

A. Mặt trước; B. Mặt sau

1. Vòi tử cung; 2. Dây chằng riêng của buồng trứng; 3. Dây chằng tròn; 4. Giới hạn dính của phúc mạc; 5. Âm đạo.

Ykhoaonline.com

b) Tấm dưới thanh mạc (tela subserosa)

Là lớp mô liên kết sợi, dính vào tử cung.

c) Áo cơ (tunica muscularis) hay cơ tử cung (myometrium)

Là lớp dày nhất của tử cung. Ở phụ nữ chưa chửa đẻ lớp áo cơ dày và chắc, cắt qua lớp cơ có cảm giác cắt qua sụn, dày khoảng 1,25cm (ở thân). Lớp áo cơ gồm các bó sợi cơ trơn đan xen với mô liên kết, mạch máu, bạch huyết và thần kinh (Hình 27.9).

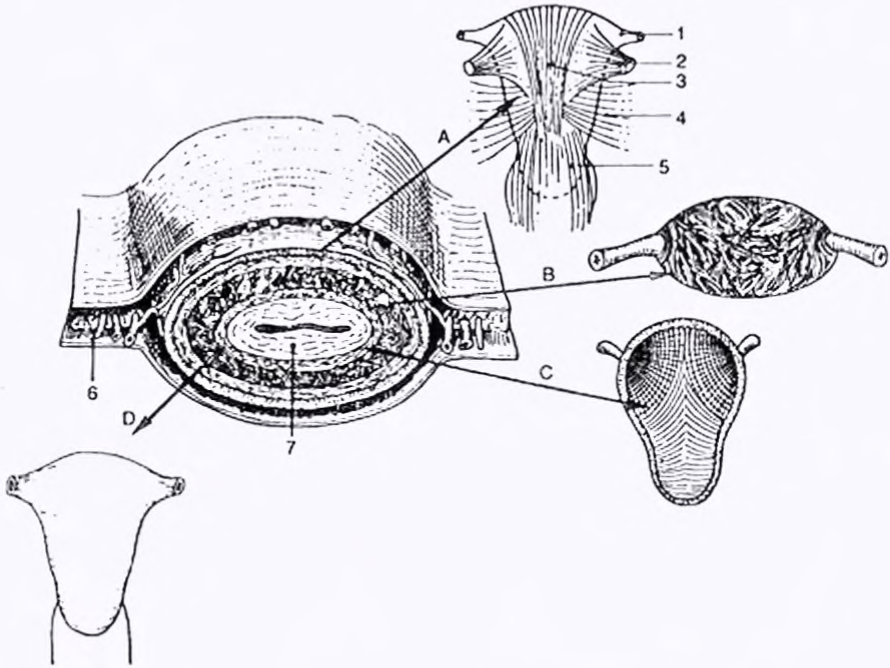

Hình 27.9. Áo cơ của tử cung

A. Lớp dưới thanh mạc; B. Lớp mạch (lớp cơ); C. Lớp dưới niêm mạc; D. Lớp trên mạch

1. Vòi tử cung; 2. Dây chằng tròn; 3. Các sợi dọc giữa; 4. Các sợi ngang; 5. Các sợi dọc tử cung – âm đạo; 6. Áo thanh mạc (phúc mạc); 7. Áo niêm mạc (nội mạc).

Trong thời kỳ mang thai mô cơ phát triển rất mạnh, các sợi cơ to ra nhiều. Áo cơ ở thân gồm 3 lớp:

– Lớp ngoài chủ yếu gồm các sợi chạy dọc về phía đáy tử cung và hội tụ ở hai sừng tử cung. Ở đây các sợi này liên tiếp với lớp sợi cơ dọc của vòi tử cung. Dưới lớp cơ dọc còn thấy lớp cơ vòng.

Tai ban dep cua sach tai day

– Lớp giữa là lớp cơ rối, các sợi chạy theo nhiều hướng, đan chéo nhau chằng chịt, quây lấy các mạch máu. Các mạch máu trong lớp này rất nhiều. Lớp cơ rối là lớp dày nhất trong các lớp của áo cơ, nhờ lớp cơ rối mà máu được cầm lại sau khi đẻ.

– Lớp trong gồm các thớ sợi vòng và còn có các thớ sợi dọc nằm ở phần sâu.

Ở cổ tử cung, áo cơ mỏng hơn nhiều và cũng gồm 3 lớp: ở giữa là các thớ cơ vòng, hai lớp nông và sâu là các thớ cơ dọc. Không có lớp cơ rối.

d) Áo niêm mạc (tunica mucosa) *hay nội mạc tử cung* (endometrium)

Niêm mạc tử cung thay đổi theo từng giai đoạn của chu kỳ kinh nguyệt. Hàng tháng khi niêm mạc bong gây ra hiện tượng kinh nguyệt. Nhìn chung, niêm mạc tử cung mỏng mảnh, dính chặt vào lớp cơ. Trong lớp niêm mạc có nhiều tuyến, gọi là các tuyến tử cung (glandulae uterinae).

1.3.5. Phương tiện giữ tử cung tại chỗ

Tử cung được giữ tại chỗ bởi:

– Sự bám của âm đạo vào cổ tử cung, mà âm đạo lại được giữ tại chỗ bởi các cơ nâng hậu môn, đoạn gấp của trực tràng và dưới cùng là màng đáy chậu. Tư thế tử cung ngả ra trước và gập ra trước có vai trò rất quan trọng làm cho tử cung không bị sa.

– Các dây chằng: dây chằng rộng, dây chằng tròn, dây chằng tử cung – cùng, dây chằng ngang cổ tử cung, nhưng tác dụng giữ tử cung của chúng rất hạn chế (Hình 27.10).

a) Dây chằng rộng (ligamentum latum uteri)

Dây chằng rộng là một nếp phúc mạc, gồm hai lá liên tiếp với phúc mạc phủ mặt bàng quang và mặt ruột của tử cung và vòi tử cung tới thành bên chậu hông.

– Mặt trước dưới liên quan với bàng quang, có một nếp phúc mạc đi từ sừng tử cung chếch xuống dưới, ra trước, ra ngoài tới thành chậu hông, do dây chằng tròn đội lá trước lên tạo nên.

– Mặt sau trên liên quan với các quai ruột non và đại tràng sigma, có dây chằng riêng của buồng trứng đội lên và có mạc treo buồng trứng dính vào.

– Bờ trong dính vào bờ bên tử cung, giữa hai lá có mạch tử cung, di tích bào thai của ống trung thận.

– Bờ ngoài dính vào thành bên chậu hông, ở đây hai lá của dây chằng rộng liên tiếp ở phía trước và phía sau với phúc mạc thành.

– Bờ trên tự do, nơi hai lá trước và sau liên tiếp với nhau và bọc lấy vòi tử cung.

– Bờ dưới gọi là đáy dây chằng rộng, nơi hai lá của dây chằng rộng tách xa nhau và liên tiếp ở phía trước và phía sau với phúc mạc thành.

Ykhoaonline.com

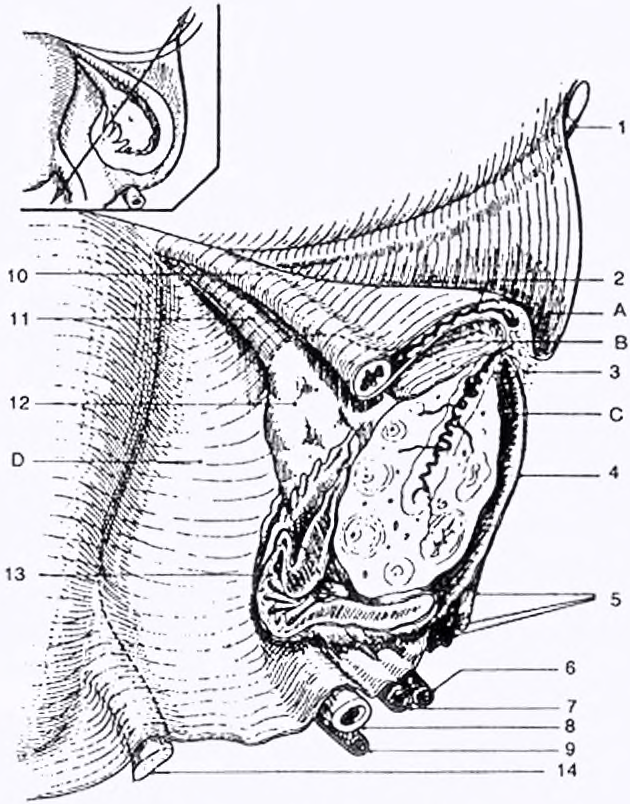

Hình 27.10. Dây chằng rộng và các nếp

A. Hố trước buồng trứng; B. Ngách vòi buồng trứng;
C. Ngách buồng trứng – thành; D. Hố cạnh tử cung.

1. Dây chằng tròn; 2. Mạc treo vòi; 3. Mạc treo buồng trứng; 4. Hố buồng trứng; 5. Động mạch, tĩnh mạch và thần kinh bịt; 6. Động mạch rốn; 7. Động mạch tử cung; 8. Niệu quản; 9. Động mạch âm đạo; 10. Vòi tử cung; 11. Dây chằng riêng của buồng trứng; 12. Buồng trứng; 13. Tua vòi; 14. Dây chằng tử cung – cùng.

Trong đáy dây chằng rộng có động mạch tử cung bắt chéo trước niệu quản cách cổ tử cung 1,5cm.

Phần trên dây chằng rộng tỏa ra 3 cánh: cánh trước do dây chằng tròn đội lá trước của dây chằng rộng lên. Cánh trên là vòi tử cung và mạc treo vòi tử cung. Cánh sau là buồng trứng và mạc treo buồng trứng (Hình 27.11).

Dây chằng rộng cùng với tử cung tạo nên một vách đứng ngang nhìn ra trước và xuống dưới, chia chậu hông bé thành hai phần: phần trước có bàng quang, phần sau có trực tràng, các quai hồi tràng và một phần đại tràng sigma.

Tai ban dep cua sach tai day

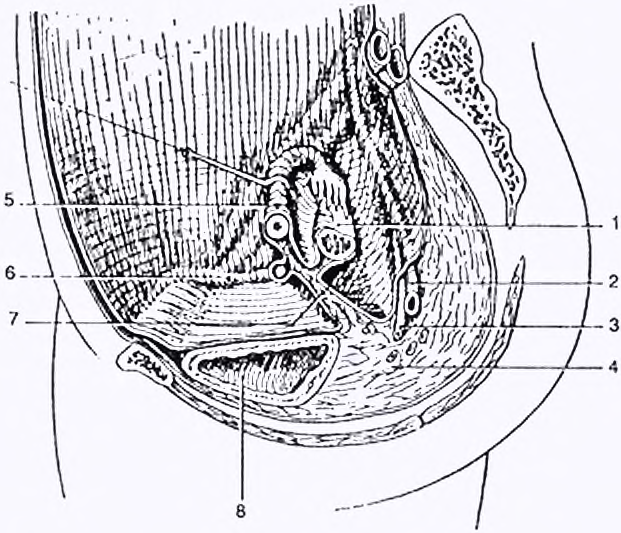

Hình 27.11. Cắt đứng dọc ở một bên chậu hông

1. Buồng trứng; 2. Niệu quản; 3. Động mạch tử cung; 4. Nền (đáy) dây chằng rộng; 5. Vòi tử cung; 6. Dây chằng tròn; 7. Dây chằng rộng; 8. Bàng quang.

b) Dây chằng tròn tử cung (ligamentum teres uteri)

Là một thừng sợi mô liên kết dài 15cm, đường kính từ 3 – 5mm đi từ sừng tử cung, phía trước dưới vòi tử cung, chạy xuống dưới ra ngoài và ra trước bắt chéo bó mạch bàng quang, bó mạch thần kinh bịt, phần tắc của động mạch rốn, rồi chui qua vòng bẹn sâu, đi qua ống bẹn, tỏa ra tận hết trong mô liên kết của gò mu và môi lớn âm hộ. Có các mạch thần kinh và bạch huyết chạy kèm theo dây chằng tròn. Các mạch bạch huyết chạy cùng dây chằng tròn nhận bạch huyết từ phần trên tử cung và đổ vào các hạch bạch huyết bẹn nông nên trong ung thư tử cung, các tế bào ung thư có thể di căn theo đường bạch huyết này.

c) Dây chằng tử cung – cùng (Hình 27.12)

Là dải mô liên kết và cơ trơn đi từ mặt sau gần bờ bên cổ tử cung rồi tỏa ra sau lên trên đi qua mặt bên trực tràng tới mặt trước xương cùng. Dây chằng này đội phúc mạc lên tạo thành nếp tử cung – trực tràng.

d) Dây chằng ngang cổ tử cung

Cũng là một dải mô liên kết bám vào bờ bên cổ tử cung và đỉnh phần bên vòm âm đạo, chạy ngang sang bên tới thành bên chậu hông, dưới đáy dây chằng rộng, trên hoành chậu hông (dây chằng Mackenrodt).

Ykhoaonline.com

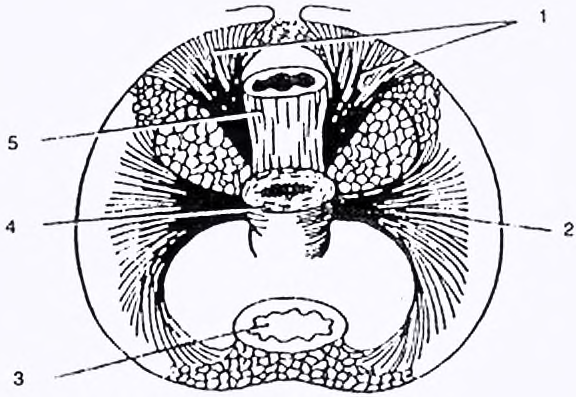

A

1. Các dây chằng tử cung – cùng; 2. Dây chằng ngang; 3. Bàng quang; 4. Cổ tử cung; 5. Trực tràng.

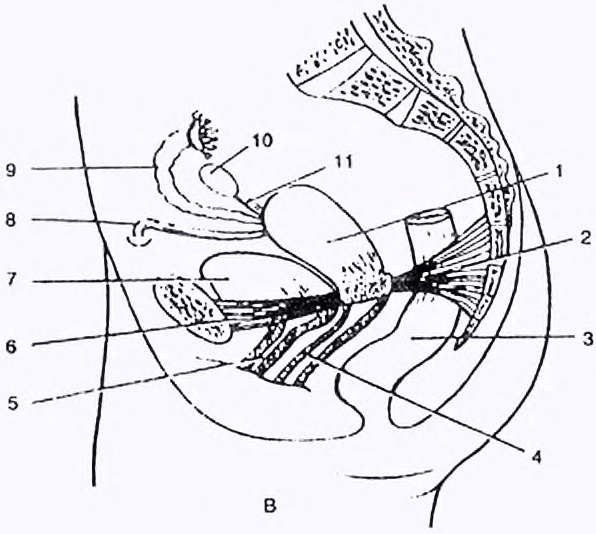

B

1. Tử cung; 2. Dây chằng tử cung – cùng; 3. Trực tràng; 4. Âm đạo; 5. Niệu đạo; 6. Dây chằng mu – cổ tử cung; 7. Bàng quang; 8. Dây chằng tròn; 9. Vòi tử cung; 10. Buồng trứng; 11. Dây chằng riêng của buồng trứng.

Hình 27.12. Các dây chằng của tử cung

Tai ban dep cua sach tai day

1.3.6. Mạch và thần kinh của tử cung

a) Động mạch

Tử cung được cấp máu bởi động mạch tử cung. Động mạch tử cung (arteria uterina) tách ra từ động mạch chậu trong (A. iliaca interna), đường đi của động mạch được chia làm 3 đoạn (Hình 27.12; 27.13).

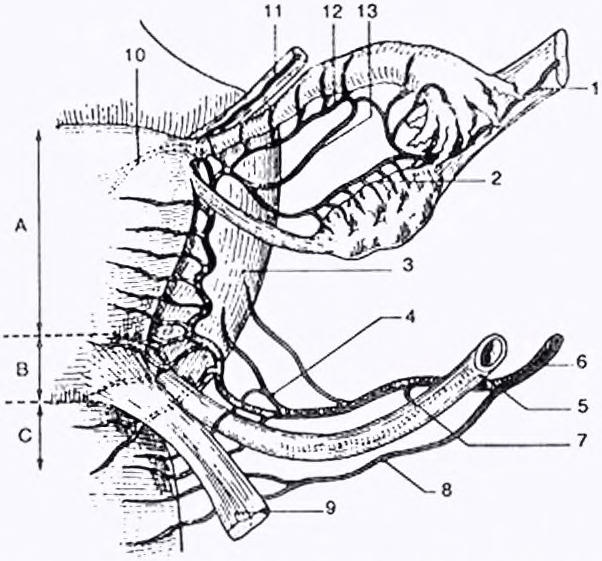

Hình 27.13. Các nhánh của động mạch tử cung (nhìn từ phía sau)

A. Thân tử cung; B. Phần trên âm đạo của cổ tử cung; C. Vòm âm đạo.

1. Động mạch buồng trứng; 2. Cung động mạch dưới buồng trứng; 3. Bàng quang; 4. Nhánh bàng quang; 5. Niệu quản; 6. Động mạch tử cung; 7. Nhánh niệu quản; 8. Nhánh âm đạo; 9. Dây chằng tử cung – cùng; 10. Nhánh đáy tử cung; 11. Nhánh cho dây chằng tròn; 12. Cung ĐM dưới vòi tử cung; 13. Nhánh vòi.

– Đoạn thành bên chậu hông: động mạch nằm áp sát vào mạc của cơ bịt trong, tạo nên giới hạn dưới của hố buồng trứng.

– Đoạn đáy dây chằng rộng: rời thành bên chậu hông, động mạch chạy ngang vào trong đi trong đáy dây chằng rộng tới bờ bên cổ tử cung. Động mạch bắt chéo phía trước niệu quản trong lớp mô cạnh cổ tử cung cách cổ tử cung 1,5cm, cần chú ý để không kẹp vào niệu quản khi thắt động mạch tử cung trong thủ thuật cắt tử cung.

– Đoạn bờ bên tử cung: từ đáy dây chằng rộng sau khi đã bắt chéo trước niệu quản, động mạch tử cung quặt lên trên, chạy xoắn dọc theo bờ bên tử cung giữa hai lá của bờ trong dây chằng rộng (Hình 27.14).

Ykhoaonline.com

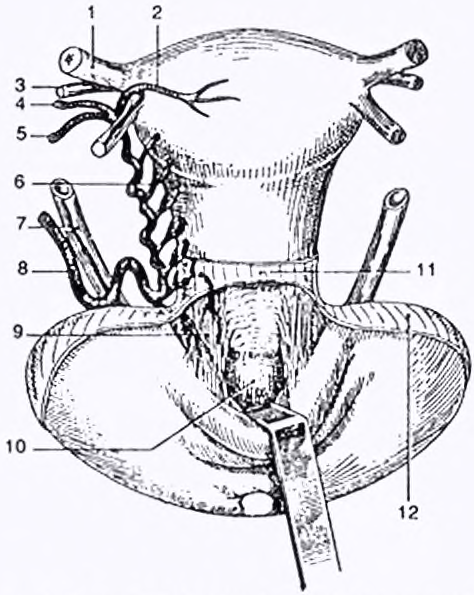

Hình 27.14. Động mạch tử cung (nhìn từ phía trước với bàng quang lật xuống dưới)

1. Vòi tử cung; 2. Nhánh đáy tử cung; 3. Dây chằng riêng của buồng trứng; 4. Nhánh vòi; 5. Nhánh buồng trứng; 6. Các nhánh cho thân tử cung; 7. Niệu quản; 8. Động mạch tử cung; 9. Dây chằng tử cung – bàng quang; 10. Âm đạo; 11. Ổ lõm (túi cùng) tử cung – bàng quang; 12. Phúc mạc phủ bàng quang.

Trên đường đi cho các nhánh âm đạo (rami vaginales) còn gọi là các động mạch đơn âm đạo (Aa. azygoi vaginae), các nhánh xoắn (rami helicini) nuôi cổ và thân tử cung. Ở sừng tử cung, động mạch cho 2 nhánh tận: nhánh buồng trứng (ramus ovaricus) và nhánh vòi tử cung (ramus tubarius). Hai nhánh này tiếp nối với các nhánh tương ứng của động mạch buồng trứng.

b) Tĩnh mạch

Các tĩnh mạch tử cung (Vv. uterinae) đổ vào đám rối tĩnh mạch tử cung (plexus venosus uterinus) dày đặc ở bờ bên tử cung rồi cùng với đám rối tĩnh mạch âm đạo (plexus venosus vaginalis) đổ vào tĩnh mạch tử cung, cuối cùng đổ vào tĩnh mạch chậu trong.

c) Bạch mạch

Bạch mạch ở cổ và thân tử cung thông với nhau, đổ vào một thân chung chạy dọc bên ngoài động mạch tử cung và cuối cùng đổ vào các hạch bạch huyết của động mạch chậu hoặc cạnh động mạch chủ bụng.

d) Thần kinh

Tử cung được chi phối bởi đám rối tử cung âm đạo (plexus uterovaginalis),

Tai ban dep cua sach tai day

tách từ đám rối hạ vị dưới (plexus hypogastricus inferior), đi trong dây chằng tử cung cùng để tới tử cung ở chỗ eo tử cung.

1.4. Âm đạo (vagina)

Âm đạo là một ống cơ mạc rất đàn hồi đi từ cổ tử cung tới tiền đình âm hộ.

Âm đạo nằm ở phía sau bàng quang và niệu đạo, phía trước trực tràng và ống hậu môn. Âm đạo chạy chếch xuống dưới, ra trước theo trục của chậu hông nên trục âm đạo cùng đường ngang qua chậu hông tạo nên một góc 70^0 quay ra sau. Hai thành trước và sau của âm đạo áp sát vào nhau, thành trước âm đạo dài 7,5cm, thành sau dài hơn 9cm.

1.4.1. Liên quan

Âm đạo có hai thành: trước và sau, hai bờ bên, hai đầu trên và dưới.

a) Các thành

– Thành trước (paries anterior) liên quan ở nửa trên với đáy bàng quang và với phần cuối của hai niệu quản, nửa dưới với niệu đạo. Giữa thành trước âm đạo với các thành phần trên có mô liên kết nhão, tạo thành một vách. Khi đẻ khó, thành trước âm đạo có thể bị rách, kéo theo rách bàng quang, gây rò bàng quang – âm đạo.

Cổ bàng quang ở cách đáy phần trước vòm âm đạo độ 3cm, còn lỗ niệu quản mở vào bàng quang thì cách vòm âm đạo 2cm.

– Thành sau (paries posterior) từ trên xuống dưới có liên quan như sau:

– Một phần tư trên thành sau được phúc mạc phủ, nên liên quan với túi cùng trực tràng – tử cung, vách âm đạo – trực tràng và với trực tràng. Có thể bị rò trực tràng – âm đạo khi đẻ khó gây rách thành sau âm đạo.

– Hai phần tư (2/4) giữa của âm đạo chọc qua hoành chậu hông, ở phía trên màng trinh 2,5cm.

Một phần tư (1/4) dưới âm đạo tiếp tục chạy chếch ra trước, còn ống hậu môn bẻ gập ra sau tạo thành khoang tam giác âm đạo – trực tràng nơi có trung tâm gân đáy chậu, có các thớ cơ dính trực tràng vào âm đạo.

b) Bờ bên

– Ở trên, bờ bên âm đạo liên quan với đáy dây chằng rộng, có niệu quản và các nhánh của mạch và thần kinh âm đạo.

– Ở giữa âm đạo chọc qua hoành chậu hông.

– Ở dưới âm đạo vào vùng đáy chậu, liên quan với cơ khít âm môn, với hành âm đạo và tuyến tiền đình.

Ykhoaonline.com

c) Hai đầu

– Đầu trên dính vào cổ tử cung tạo thành vòm âm đạo, phần sau vòm sâu 2cm liên quan *với* túi cùng trực tràng – tử cung.

– Đầu dưới mở vào tiền đình âm hộ. Ở trinh nữ, lỗ của đầu dưới âm đạo được đậy bởi một nếp niêm mạc thủng ở giữa gọi là màng trinh (hymen), những lần giao hợp, màng trinh rách còn lại những mảnh rách xung quanh lỗ này, gọi là các cục màng trinh (carunculae hymenales). Lỗ dưới âm đạo được các thớ của cơ hành xốp bao quanh như một cơ thắt.

1.4.2. Hình thể trong và cấu tạo

Ở mặt trong âm đạo, niêm mạc tạo nên những nếp ngang gọi là các nếp nhăn âm đạo (rugae vaginales). Trên mặt trước và mặt sau lại có một lồi dọc gọi là cột nếp nhăn (columnae rugarum), cột nếp nhăn trước (columna rugarum anterior) thường phát triển hơn cột nếp nhăn sau (columna rugarum posterior).

Về cấu tạo: âm đạo được cấu tạo bởi hai lớp:

– Áo cơ (tunica muscularis) là lớp ngoài gồm hai loại thớ: thớ dọc ở ngoài và thớ vòng ở trong.

– Áo niêm mạc (tunica mucosa): niêm mạc âm đạo tạo nên các nếp và các cột như đã nói ở trên.

Niêm mạc dính chặt vào lớp cơ và được cấu tạo bởi lớp biểu mô vẩy lát tầng không sừng hoá. Sau tuổi dậy thì biểu mô này dày lên và chứa nhiều glycogen.

Glycogen tăng lên sau khi rụng trứng và giảm dần cho tới cuối kỳ kinh. Niêm mạc âm đạo không có tuyến nhầy, chất nhầy trong âm đạo là do các tuyến ở cổ tử cung tiết ra.

1.4.3. Mạch và thần kinh

a) Động mạch:

Âm đạo được cấp máu bởi động mạch âm đạo (A. vaginalis) tách từ động mạch chậu trong, và các nhánh âm đạo (rami vaginales) của động mạch tử cung (Hình 27.15).

b) Tĩnh mạch:

Mạch của âm đạo tạo thành đám rối tĩnh mạch âm đạo (plexus venosus vaginalis) nối với đám rối tĩnh mạch tử cung ở trên với đám rối tĩnh mạch bàng quang (plexus venosus vesicalis) ở trước và sau cùng đổ vào tĩnh mạch chậu trong.

c) Bạch mạch:

Bạch mạch của âm đạo đổ vào chuỗi hạch động mạch tử cung hoặc chuỗi hạch động mạch âm đạo rồi đổ vào chuỗi hạch chậu.

Tai ban dep cua sach tai day

d) Thần kinh:

Gồm các thần kinh âm đạo (nervi vaginales) tách từ đám rối tử cung âm đạo (plexus uterovaginalis) và từ các thần kinh tạng chậu hông (nervi splanchnici pelvici). Phần dưới của âm đạo được chi phối bởi các nhánh của thần kinh thẹn (nervus pudendus).

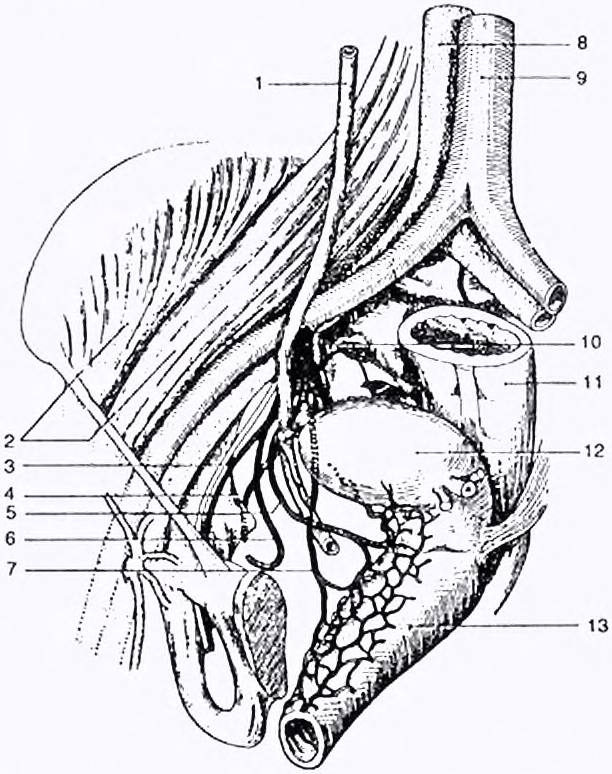

Hình 27.15. Các động mạch tử cung và âm đạo (nguyên ủy và đường đi)

1. Niệu quản; 2. Cơ thắt lưng chậu; 3. Động mạch bịt; 4. Động mạch thẹn trong; 5. Động mạch tử cung; 6. Động mạch rốn; 7. Động mạch âm đạo; 8. Tĩnh mạch chủ dưới; 9. Động mạch chủ bụng; 10. Động mạch chậu trong; 11. Trực tràng; 12. Tử cung; 13. Âm đạo.

2. CÁC CƠ QUAN SINH DỤC NGOÀI CỦA NỮ (Organa genitalia feminina externa)

Cơ quan sinh dục ngoài của nữ gồm âm hộ, âm vật và vú.

2.1. Âm hộ (pudendum femininum)

Âm hộ gồm một chỗ lõm ở giữa mà đáy của nó có niệu đạo, âm đạo mở vào gọi

Ykhoaonline.com

là tiền đình âm đạo. Mỗi bên của tiền đình được giới hạn bởi hai nếp da kề liền nhau, nếp ngoài là môi lớn, nếp trong là môi *bé*. Các môi lớn tận hết ở phía trước trên bởi một chỗ hơi lồi gọi là gò mu. Ngoài ra còn có các tuyến tiết ra chất nhầy gọi là tuyến tiền đình lớn và nhỏ (Hình 27.16).

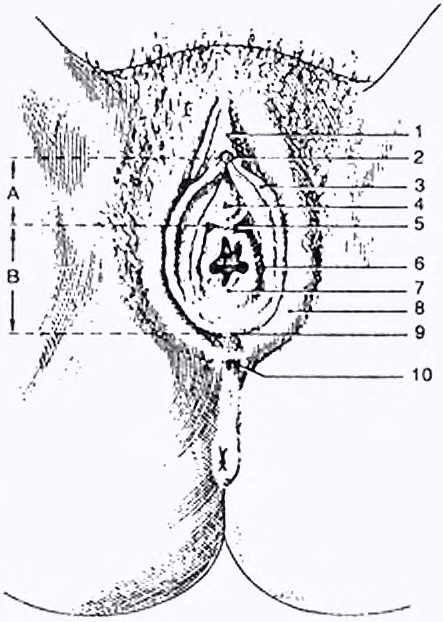

Hình 27.16. Âm hộ (các môi lớn bị kéo ra ngoài)

A. Tiền đình niệu đạo; B. Tiền đình âm đạo

1. Bao âm vật; 2. Quy đầu âm vật; 3. Môi bé; 4. Lỗ ngoài của niệu đạo; 5. Mào niệu đạo; 6. Lỗ của tuyến tiền đình lớn; 7. Màng trinh; 8. Môi lớn; 9. Hãm môi; 10. Hố tiền đình.

2.1.1. Gò mu (mons pubis)

Là một chỗ lồi tròn ở phía trước khớp dính mu (symphysis pubica), được tạo nên bởi các mô mỡ ở dưới da. Da ở gò mu có lông xoăn xuất hiện từ tuổi dậy thì.

Gò mu liên tiếp ở phía sau với môi lớn, còn ở phía trước thì lẫn vào thành bụng trước, hai bên là nếp lằn bẹn.

2.1.2. Môi lớn âm hộ (labium majus pudendi)

Là hai nếp da lồi dọc đi từ gò mu xuống dưới và ra sau. Môi lớn dài khoảng 8cm, rộng 2cm, ngăn cách với da đùi bởi rãnh sinh dục – đùi. Môi lớn có hai mặt:

Tai ban dep cua sach tai day

mặt ngoài được phủ bởi da sẫm màu vì có nhiều sắc tố, nhiều tuyến bã và có lông (từ tuổi dậy thì); mặt trong nhẵn, màu hồng, ngăn cách với môi bé bởi rãnh liên môi. Bờ trong môi lớn tự do giới hạn nên khe âm hộ (rima pudendi). Hai môi lớn gặp nhau ở phía trước tạo thành mép trước môi (commissura labiorum anterior) và gặp nhau ở phía sau tạo thành mép sau môi (commissura labiorum posterior), mép này ở cách hậu môn khoảng 3cm.

Về cấu tạo, môi lớn gồm có da, lớp cơ trơn dartos và các mô mỡ dày, có nhiều sợi chun đàn hồi. Dây chằng tròn tận hết trong lớp mô này của môi lớn.

2.1.3. Môi bé âm hộ (labium minus pudendi)

Là hai nếp da nhỏ, không có mô mỡ, dài khoảng 5cm, rộng 0,5cm nằm ở phía trong môi lớn, ngăn cách với môi lớn bởi rãnh liên môi. Đầu trước của môi bé tách ra một nếp nhỏ ở trên bọc lấy âm vật, tạo nên bao âm vật, và một nếp dưới nằm dưới âm vật tạo nên hãm âm vật. Đầu sau dính với môi bé bên đối diện tạo thành một nếp gọi là hãm môi âm hộ (frenulum labiorum pudendi).

2.1.4. Tiền đình âm đạo (vestibulum vaginae)

Là một chỗ lõm như một cái hố (hố tiền đình âm dạo – fossa vestibuli vaginae) nằm giữa mặt trong hai môi bé âm hộ, phía trước lõm, có âm vật, phía sau là hãm môi âm hộ. Ở đáy tiền đình có lỗ ngoài niệu đạo (ostium urethrae externum) và lỗ âm dạo (ostium vaginae), hành tiền đình (bulbus vestibuli) và tuyến tiền đình bé (glandulae vestibulares minores).

Hành tiền đình (bulbus vestibuli) là hai khối mô cương nằm ở hai bên lỗ âm dạo.

Lỗ âm dạo ở trinh nữ được đậy bởi màng trinh (hymen). Màng trinh là một nếp niêm mạc thủng một lỗ ở giữa. Màng trinh có nhiều dạng, thường thấy dạng hình nhẫn, rộng nhất ở phía sau. Đôi khi màng trinh gồm hai nếp bán nguyệt, bờ lõm của nếp hướng về phía mu. Cũng có khi màng trinh che lỗ âm đạo và có nhiều lỗ thủng nhỏ. Có khi là một màng che kín lỗ âm đạo mà không có lỗ thủng nào (màng trinh không thủng). Khi màng trinh bị rách để lại những mảnh nhỏ bên bờ lỗ âm đạo gọi là các cục màng trinh (carunculae hymenales).

Lỗ ngoài niệu đạo nằm ở phía sau quy đầu âm vật khoảng 2,5cm, ngay phía trước lỗ âm đạo.

2.1.5. Tuyến tiền đình lớn (glandula vestibularis major)

Gồm hai tuyến nhỏ hình trứng, nằm ở hai bên lỗ âm đạo trong phần sau khối bên của hành tiền đình. Mỗi tuyến có một ống tiết dài khoảng 2cm đổ vào trong rãnh giữa môi bé và chỗ bám của màng trinh.

Trong thời kỳ hoạt động sinh dục, tuyến dài từ 10 – 15mm, cao 8mm và dày 5mm (Hình 27.17).

Ykhoaonline.com

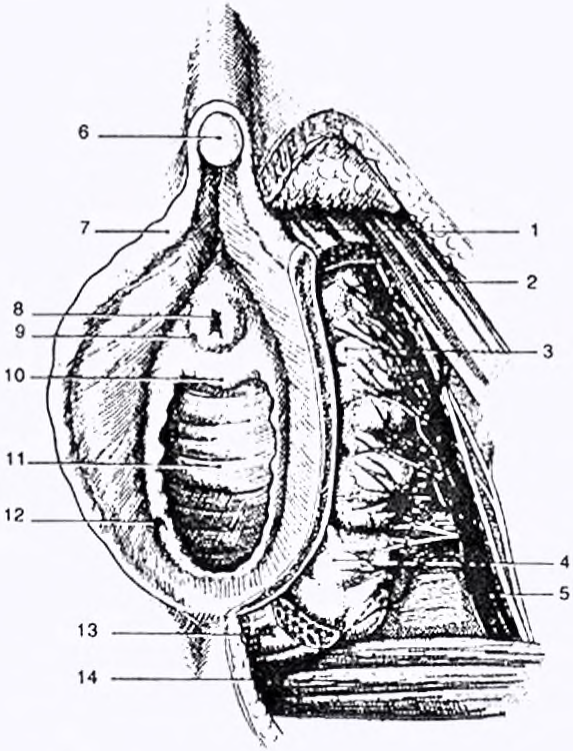

Hình 27.17. Tuyến tiền đình lớn

1. Cơ hành xốp; 2. Cơ ngồi hang; 3. Hành tiền đình; 4. Tuyến tiền đình lớn; 5. Động mạch, tĩnh mạch và thần kinh đáy chậu sâu; 6. Quy đầu âm vật; 7. Môi bé; 8. Lỗ ngoài của niệu đạo; 9. Lỗ của tuyến cạnh niệu đạo; 10. Cựa niệu đạo; 11. Âm đạo; 12. Lỗ của tuyến tiền đình; 13. Cơ hành xốp; 14. Cơ ngang đáy chậu nông.

2.2. Âm vật (clitoris)

Là một mô cương, tương đương với dương vật ở nam giới. Âm vật nằm ở ngay đầu trước khe âm hộ, phía dưới và sau mép trước môi.

Âm vật gồm có thân và hai trụ (crus et corpus clitoridis). Thân âm vật gồm hai vật hang (corpus cavernosum clitoridis dextrum et sinistrum). Vật hang âm vật được tạo nên bởi mô cương bọc trong một bao sợi. Hai vật hang ở thân âm vật được ngăn cách với nhau bởi một vách sợi gọi là vách vật hang (Septum corporum cavernosum). Mỗi vật hang có một đầu sau nằm dọc theo ngành ngồi xương mu, gọi là trụ âm vật (crus clitoridis). Đầu trước tự do của hai vật hang chụm lại tạo nên một củ tròn, rất nhạy cảm gọi là quy đầu âm vật (glans clitoridis). Nếp trên

Tai ban dep cua sach tai day

của dầu trước môi bé chạy vòng lên trên âm vật, cùng với nếp tương ứng của môi bé bên đối diện tạo nên bao âm vật (preputium clitoridis), còn nếp dưới của dầu trước môi bé chạy phía dưới âm vật và dính vào mặt dưới âm vật cùng với nếp dưới bên đối diện tạo nên hãm âm vật (frenulum clitoridis).

Âm vật được bọc trong một lá mạc gọi là mạc âm vật (fascia clitoridis).

2.3. Mạch và thần kinh

2.3.1. Động mạch

– Động mạch cấp máu cho gò mu, môi lớn và môi bé là các động mạch thẹn ngoài, nhánh của động mạch đùi.

– Động mạch của âm hộ, hành tiền đình, tuyến tiền đình âm vật là nhánh của động mạch đáy chậu (A. perinealis); động mạch hành âm đạo (A. bulbivaginae), động mạch mu âm vật (A. dorsalis clitoridis) và động mạch sâu âm vật (A. profunda clitoridis), chúng là các nhánh của động mạch thẹn trong (A. pudenda interna).

2.3.2. Tĩnh mạch

Các tĩnh mạch của âm hộ đổ vào tĩnh mạch thẹn trong và tĩnh mạch thẹn ngoài.

2.3.3. Bạch mạch

Bạch huyết của âm hộ đổ vào các hạch bẹn nông. Bạch huyết của âm vật đổ về các hạch bẹn sâu hoặc các hạch chậu.

2.3.4. Thần kinh

Chi phối cho gò mu và môi lớn là các thần kinh môi trước (nervi labiales anteriores) nhánh của thần kinh chậu – bẹn (N. ilio – inguinalis) và nhánh sinh dục (ramus genitalis) của thần kinh sinh dục đùi (N. genitofemoralis).

Các phần khác do các thần kinh môi sau (nervi labiales posteriores), thần kinh mu âm vật (N. dorsalis clitoridis) là các nhánh của các thần kinh đáy chậu (nervi perineales) tách từ thần kinh thẹn (N. pudendus).

Ngoài ra còn một số sợi thần kinh tự chủ tách từ các thần kinh tạng chậu (nervi splanchnici pelvici) và các thần kinh hang âm vật (nervi cavernosi clitoridis) chạy đến hành tiền đình, tuyến tiền đình và vật hang âm vật.

2.4. Vú (mamma)

Vú của nữ là tuyến tiết ra sữa, phát triển mạnh sau tuổi dậy thì, trong những tháng cuối của thời kỳ mang thai, đặc biệt sau khi đẻ.

Vú nằm ở thành trước ngực đi từ nách đến bờ bên xương ức, và từ xương sườn 2 tới xương sườn 6.

Thường có hai vú, trường hợp dị dạng có thể có một dãy vú phụ (mammae accessoriae).

Ykhoaonline.com

2.4.1. Hình thể ngoài

Vú có hình mâm xôi gọi là thân vú (corpus mammae), nửa dưới lồi hơn tạo thành rãnh dưới vú ngăn cách với da ngực. Rãnh càng sâu khi vú càng xệ xuống. Phần trên ngoài của vú kéo dài lên trên ra ngoài hướng tới nách, gọi là mỏm ngoài (processus lateralis).

Ở trung tâm mặt trước vú có một lồi tròn gọi là núm vú (papilla mammaria). Trên núm vú có nhiều lỗ nhỏ là lỗ tiết của các ống tiết sữa. Xung quanh núm vú có một quầng da sẫm màu hơn gọi là quầng vú (areola mammae). Trên mặt quầng vú nổi lên những cục nhỏ do các tuyến quầng vú (glandulae areolares) đẩy lồi lên. Khi có thai núm vú và quầng vú sẫm màu hơn, các cục ở quầng vú nổi rõ hơn và to hơn (Hình 27.18).

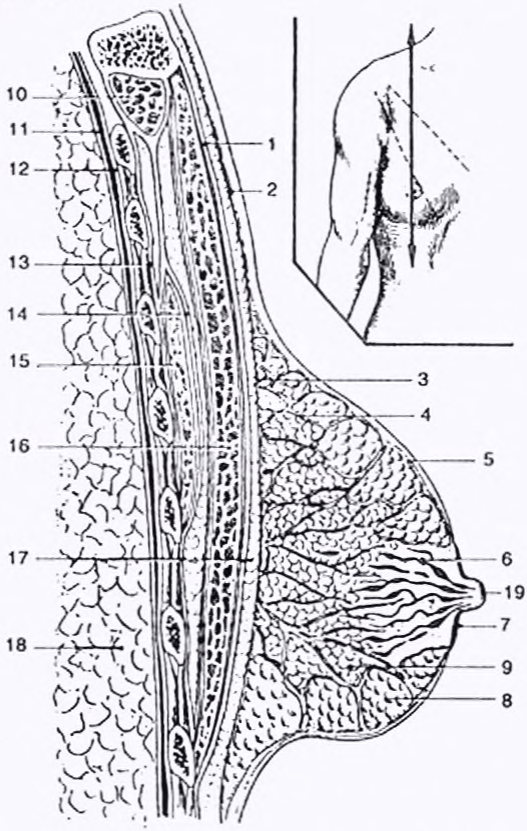

Hình 27.18. Vú của nữ giới (cắt đứng dọc)

1. Mạc cơ ngực lớn; 2. Mạc nông của ngực; 3. Lá sau vú; 4. Dây chằng treo vú; 5. Lá trước vú; 6. Ống sữa; 7. Quầng vú; 8. Lớp mỡ trước vú; 9. Thuỳ tuyến vú; 10. Cơ dưới đòn; 11. Phế mạc; 12. Mạc nội ngực; 13. Mạc ngực sâu; 14. Mạc đòn ngực; 15. Cơ ngực bé; 16. Cơ ngực to; 17. Khoang tế bào sau vú; 18. Phổi; 19. Núm vú.

Tai ban dep cua sach tai day

2.4.2. Cấu tạo

Từ nông vào sâu, vú được cấu tạo bởi:

– Da: mềm mại được tăng cường bởi các thớ cơ trơn ở quầng vú.

– Mô dưới da có nhiều mô mỡ tập trung thành các hố mỡ (dễ bị áp xe dưới da).

Tuyến sữa (glandula mammaria) bao gồm các mô tuyến, mô sợi liên kết với các thuỳ, các mô mỡ trong khe giữa các thuỳ. Mô dưới da bao phủ tuyến và tạo thành nhiều vách, lách vào tuyến giữa các tiểu thuỳ. Từ phần mạc phủ tuyến có những dải sợi chạy ra trước để tới da và núm vú, những dải sợi này phát triển mạnh nhất ở phần trên vú tạo nên các dây chằng treo vú (ligamenta suspensoria mammaria). Trong ung thư vú các dây chằng này bị co lại do bị xơ hoá làm cho da và núm vú bị lõm và tụt vào sâu. Mô tuyến có màu hồng nhạt và chắc, chúng tập trung thành những đám tuyến. Mỗi đám tuyến tạo nên một thuỳ, dẹt trước sau, ở trung tâm dày hơn ở ngoại vi. Có khoảng 15 – 20 thuỳ tuyến vú (lobi glandulae mammariae). Mỗi thuỳ gồm nhiều tiểu thuỳ (lobuli glandulae mammariae) cùng với các mô liên kết, mạch máu và các ống.

Khi đã phát triển đầy đủ, các tiểu thuỳ bao gồm một đám nang tuyến tròn, các nang này mở vào các ống tiết nhỏ, các ống nhỏ hợp lại tạo thành ống lớn hơn, các ống lớn hơn này lại đổ vào một ống tiết, gọi là ống tiết sữa (ductus lactiferi). Mỗi thuỳ tuyến có một ống tiết sữa, như vậy có khoảng 15 – 20 ống tiết sữa. Các ống tiết sữa hội tụ ở núm vú. Trước khi ống tiết sữa đổ ra ở núm vú, ống phình ra tạo thành xoang sữa (sinus lactiferi).

– Lớp mỡ sau vú rất dày, ngay trên mạc nông của ngực (hay bị áp xe vú ở đây).

2.4.3. Mạch và thần kinh

a) Động mạch

Vú được cấp máu bởi các nhánh của động mạch ngực trong (A. thoracica interna), nhánh của động mạch dưới đòn và các nhánh của động mạch ngực ngoài (A. thoracica externa), nhánh của động mạch nách (Hình 27.19).

b) Tĩnh mạch

Tĩnh mạch tạo thành một mạng nông vòng quanh đáy của núm vú, nhìn rõ khi có thai hoặc lúc nuôi con bú.

Các tĩnh mạch sâu đổ vào tĩnh mạch ngực trong (V. thoracica interna) và tĩnh mạch ngực ngoài (V. thoracica externa).

c) Bạch mạch

Bạch mạch của tuyến vú bắt nguồn từ đám rối bạch huyết trong mô liên kết gian thuỳ và trong thành của các ống sữa. Các mạch này thường thông nối với đám rối bạch huyết dưới da và đặc biệt quanh núm vú với các đám rối dưới quầng vú. Điều này rất quan trọng trong sự lan truyền của ung thư từ cơ quan khác.

Ykhoaonline.com

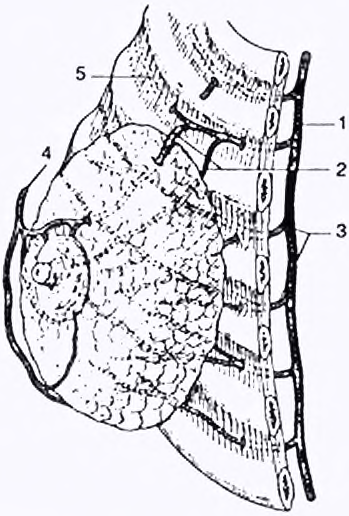

Hình 27.19. Động mạch của vú

1. Động mạch ngực trong; 2. Các nhánh sâu; 3. Các động mạch gian sườn trước; 4. Động mạch ngực ngoài; 5. Động mạch gian sườn sau.

Các hạch bạch huyết đi từ vú vòng qua bờ trước của nách để tận hết ở các hạch ngực của nách (nodi lymphatici pectorales), một số đổ vào hạch dưới vai (nodi lymphatici subscapulares) của nách. Ở phần trên vú, các mạch di chạy tới các hạch đỉnh nách (nodi lymphatici axillares apicales). Nhìn chung các hạch ở nách nhận 75% bạch huyết của vú.

Phần còn lại đi tới các hạch cạnh ức (nodi lymphatici parasternales) và qua các mạch bạch huyết chạy theo các nhánh bì ngoài của động mạch gian sườn sau để tới các hạch gian sườn (nodi lymphatici intercostales).

d) Thần kinh

Vú được chi phối bởi các nhánh bì trước và các nhánh bì ngoài (rami cutaneus anterior et lateralis) của các thần kinh gian sườn (nervi intercostales) IV, V và VI, cùng các nhánh trên đòn của đám rối cổ. Các nhánh của thần kinh gian sườn nói trên còn dẫn các sợi giao cảm tới vú. Nhưng sự tiết sữa là do sự kiểm soát của các hormon tuyến buồng trứng và tuyến yên.

Tai ban dep cua sach tai day

28. ĐÁY CHẬU

(Perineum)

1. ĐẠI CƯƠNG

Đáy chậu là thành dưới của ổ bụng, gồm tất các phần mềm (cân, mạc, cơ, dây chằng) đậy chậu hông nhỏ ở phía dưới hoành chậu (diaphragma pelvis). Đáy chậu có hình thoi được giới hạn bởi lỗ chậu dưới:

– Ở phía trước là cung mu (arcus pubicus) và dây chằng cung mu (ligamentum arcuatum pubis).

– Phía sau là đỉnh xương cụt.

– Hai bên là ụ ngồi, ngành ngồi mu và dây chằng cùng – ụ (lig. sacrotuberale)

Để tiện mô tả người ta thường chia đáy chậu thành hai phần có hình tam giác, bởi một đường ngang qua phía trước hai ụ ngồi (Hình 28.1).

– Phần trước gọi là đáy chậu trước, tam giác niệu sinh dục hay vùng niệu sinh dục (regio urogenitalis) có các tạng niệu sinh dục (niệu đạo ở nam và niệu đạo, âm đạo ở nữ) chọc qua (Hình 28.2).

– Phần sau gọi là đáy chậu sau, tam giác hậu môn hay vùng hậu môn (regio analis) có ống hậu môn chọc qua.

Đáy chậu trước được cấu tạo phức tạp bởi nhiều lớp cơ mạc và các cơ quan sinh dục ngoài, khác nhau giữa nam và nữ. Đáy chậu sau giống nhau ở cả hai giới, chỉ có ống hậu môn và hố ngồi hậu môn.

Trong sản khoa, thực tế người ta cũng thường quan niệm "đáy chậu chủ yếu là đáy chậu trước, nên cố GS. Đinh Văn Thắng đã gọi đó là "tầng sinh môn".

Trong Danh từ giải phẫu quốc tế ngày nay (N.A. 1985) trong mục "đáy cháu người ta cũng liệt kê chủ yếu các lớp của đáy chậu trước. Còn "hố ngồi – hậu môn" được mô tả riêng như một khoang ở dưới phần sau của hoành chậu, chứa đầy mô mỡ liên tiếp với mô mỡ dưới da.

2. ĐÁY CHẬU TRƯỚC

Tuy đáy chậu trước của nam và nữ khác nhau, song về cấu tạo từ nông vào sâu ở cả hai giới đều bao gồm các lớp sau:

Ykhoaonline.com

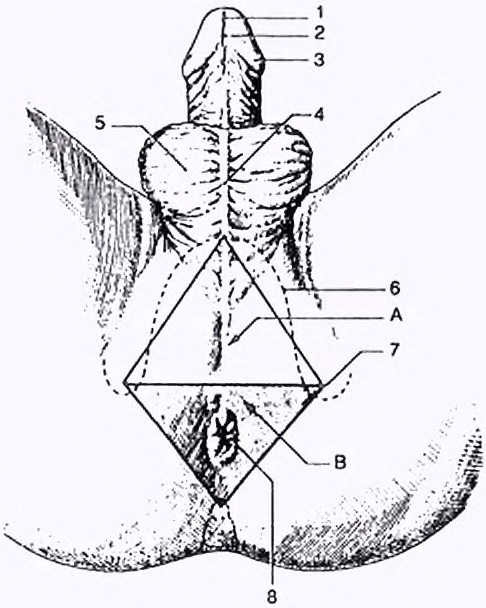

Hình 28.1. Đáy chậu nam

A. Đáy chậu niệu – sinh dục (đáy chậu trước); B. Đáy chậu hậu môn (đáy chậu sau)

1. Lỗ ngoài của niệu đạo; 2. Hãm bao quy đầu; 3. Vành quy đầu; 4. Đường đan bìu; 5. Bìu; 6. Ngành ngồi mu; 7. Ụ ngồi; 8. Lỗ hậu môn.

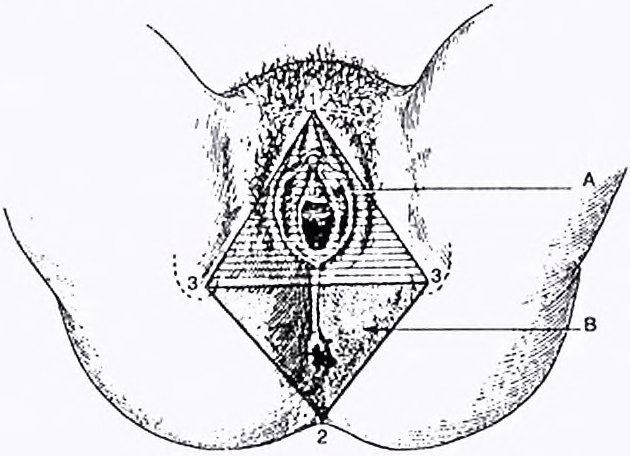

Hình 28.2. Đáy chậu nữ

A. Đáy chậu niệu – sinh dục (đáy chậu trước); B. Đáy chậu hậu môn (đáy chậu sau)

1. Khớp dính mu; 2. Xương cụt; 3. Ụ ngồi.

Tai ban dep cua sach tai day

– Da, mô dưới da.

– Mạc đáy chậu nông.

– Khoang đáy chậu nông với các cơ ngang đáy chậu nông, cơ ngồi hang và cơ hành xốp.

– Màng đáy chậu.

– Khoang đáy chậu sâu: trong khoang có cơ ngang đáy chậu sâu và cơ thắt niệu đạo.

2.1. Đáy chậu trước ở nam giới: chỉ có niệu đạo chọc qua

2.1.1. Da

Da phủ đáy chậu khá nhạy cảm, dọc theo đường giữa có đường đan đáy chậu (raphe perinealis).

2.1.2. Mạc đáy chậu nông (fascia perinei superficialis)

Mạc đáy chậu nông gồm 2 lớp: lớp mỡ ở nông và lớp màng ở sâu.

– Mô dưới da gồm 1 mô mỡ nhão, có lẫn một số sợi cơ trơn. Ở phía trước liên tiếp với lớp cơ trơn dartos của bìu, còn ở phía sau liên tiếp với lớp mô dưới da quanh hậu môn. Ở hai bên liên tiếp với lớp mạc nông của mặt trong đùi.

– Mạc đáy chậu nông là một màng mỏng ở ngay sát dưới mô mỡ dưới da. Ở hai bên mạc bám vào ngành dưới xương mu, ngành xương ngồi cho tới ụ ngồi. Ở phía sau, mạc hòa lẫn với bờ sau của màng đáy chậu và trung tâm gân đáy chậu.

2.1.3. Khoang đáy chậu nông (spatium perinei superficiale)

Là một khoang nằm giữa:

– Mạc đáy chậu nông ở dưới, và

– Màng đáy chậu ở trên (Hình 28.3; 28.5).

Trong khoang có gốc các tạng cương của dương vật, các cơ ngang đáy chậu nông, cơ ngồi hang, cơ hành xốp và các mạch máu, thần kinh đến các cơ này.

a) Cơ ngang đáy chậu *nông* (M. transversus perinei superficialis)

Là một cơ hẹp kém phát triển, đôi khi không có.

– Cơ bám vào phần trước trong ụ ngồi, chạy ngang vào trong, bám tận vào trung tâm gân đáy chậu.

Thần kinh chi phối: nhánh đáy chậu của thần kinh thẹn.

– *Động tác:* cả hai cơ cùng co giúp cho việc cố định trung tâm gân đáy chậu.

b) Cơ ngồi hang (M. ischiocavernosus):

Gồm hai cơ ở hai bên bám vào mặt trong ụ ngồi và ngành ngồi mu, bao phủ mặt dưới hai rễ của vật hang hay trụ dương vật (và bám tận ở đó).

Ykhoaonline.com

– *Thần kinh chi phối:* nhánh đáy chậu của thần kinh thẹn.

Động tác: khi co, ép vào trụ dương vật làm máu từ dương vật khó trở về gây cương dương vật.

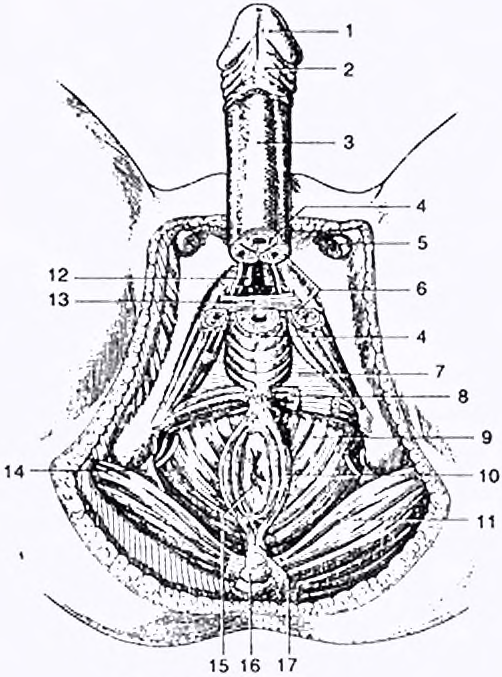

Hình 28.3. Đáy chậu nam

1. Quy đầu; 2. Bao quy đầu; 3. Phần tự do của dương vật; 4. Vật xốp; 5. Thừng tinh; 6. Vật hang; 7. Màng đáy chậu; 8. Cơ ngang đáy chậu nông; 9. Cơ nâng hậu môn; 10. Cơ thắt ngoài hậu môn; 11. Cơ mông lớn; 12. Dây chằng cung; 13. Dây chằng ngang; 14. Dây chằng cùng – ụ ngồi; 15. Hậu môn; 16. Xương cụt; 17. Dây chằng hậu môn cụt.

c) Cơ hành xốp (M. bulbospongiosus)

Bao phủ mặt dưới hành xốp, nằm trên đường giữa của đáy chậu, phía trước hậu môn.

– Cơ bám vào trung tâm gân đáy chậu và đường đan đáy chậu. Các thớ cơ chạy tỏa ra hai bên ở dưới hành xốp: các thớ sau nhất tận hết ở màng đáy chậu. Các thớ giữa vòng quanh hành xốp và một phần vật xốp rồi tận hết bởi một lá cân chắc bám vào phần trên của vật xốp. Các thớ trước tỏa ra mặt bên của vật xốp, một phần bám tận ở thân dương vật, một phần tạo nên một dải gân phủ các mạch mu dương vật.

– *Thần kinh chi phối:* nhánh đáy chậu của thần kinh thẹn.

– *Động tác:* cả hai cơ cùng co gây nên cương dương vật, tống những giọt nước tiểu hay tinh dịch cuối cùng khỏi niệu đạo.

Tai ban dep cua sach tai day

Giữa các cơ trong khoang đáy chậu nông còn có mạch và thần kinh đáy chậu nông tận hết bởi các nhánh bìu sau và nhánh đáy chậu của thần kinh đùi bì sau. Chúng chạy từ sau ra trước, giữa cơ ngồi hang và cơ hành xốp. Nhánh ngang của động mạch đáy chậu chạy ngang trên cơ ngang đáy chậu nông.

2.1.4. Khoang đáy chậu sâu (spatium perinei profundum)

Khoang đáy chậu sâu là khoang nằm ở trên màng đáy chậu và dưới hoành chậu. Nằm trong khoang có cơ ngang đáy chậu sâu, cơ thắt niệu đạo.

a) Màng đáy chậu (membrana perinei) (Hình 28.4)

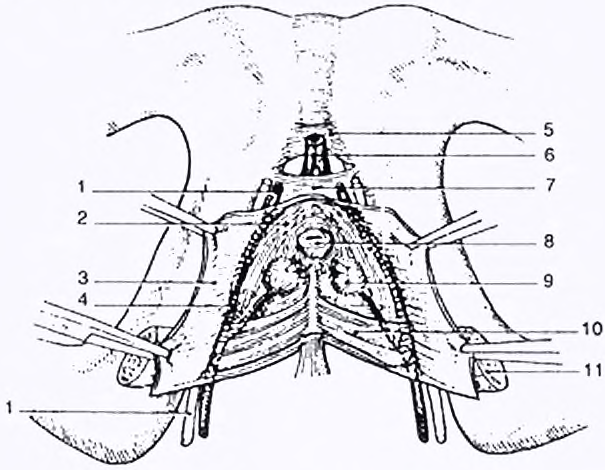

Hình 28.4. Hoành niệu – sinh dục nam giới

1. Động mạch và thần kinh mu dương vật; 2. Cơ thắt niệu đạo; 3. Màng đáy chậu; 4. Động mạch, tĩnh mạch và thần kinh đáy chậu sâu; 5. Dây chằng cung; 6. Tĩnh mạch mu dương vật; 7. Dây chằng ngang đáy chậu; 8. Niệu đạo; 9. Tuyến hành niệu đạo; 10. Cơ ngang đáy chậu sâu; 11. Cơ ngang đáy chậu nông.

Màng đáy chậu trước đây còn gọi là mạc hoành niệu – sinh dục dưới (fascia diaphragmatis urogenitalis inferior) là một lá mạc dày, nằm ngang, hình tam giác đáy quay ra sau, ở giữa dính vào trung tâm gân đáy chậu, hai bên dính dọc bờ sau cơ ngang đáy chậu nông và lớp màng nông của mạc đáy chậu nông. Hai bờ bên của màng đáy chậu bám vào ngành dưới xương mu, ngành xương ngồi ở trên trụ dương vật. Đỉnh của màng đáy chậu rất dày quay ra trước ở ngay sau cung mu, tạo nên dây chằng ngang đáy chậu (ligamentum transversum perinei). Giữa dây chằng ngang đáy chậu và dây chằng cung mu có tĩnh mạch mu sâu dương vật (hay âm vật ở nữ) đi vào trong chậu hông và thần kinh mu dương vật chạy tới mu dương vật.

Niệu đạo chọc qua màng đáy chậu ở phía sau bờ dưới khớp dính mu khoảng 2 – 3cm. Vòng quanh hai bên lỗ niệu đạo có các mạch và thần kinh của hành xốp và niệu đạo, các ống của tuyến hành niệu đạo, các động mạch sâu dương vật.

Ykhoaonline.com

b) Cơ ngang đáy chậu sâu (M. transversus perinei profundus)

– *Nguyên ủy*: bám vào mặt trong ngành xương ngồi.

– *Đường đi và bám tận:* chạy ngang vào trong để tận hết ở trung tâm gân đáy chậu.

– *Thần kinh chi phối:* thần kinh mu dương vật, một nhánh của thần kinh thẹn.

– *Động tác:* ép vào tuyến hành niệu đạo, co thắt đoạn màng của niệu đạo và giúp cố định trung tâm gân đáy chậu (Hình 28.5).

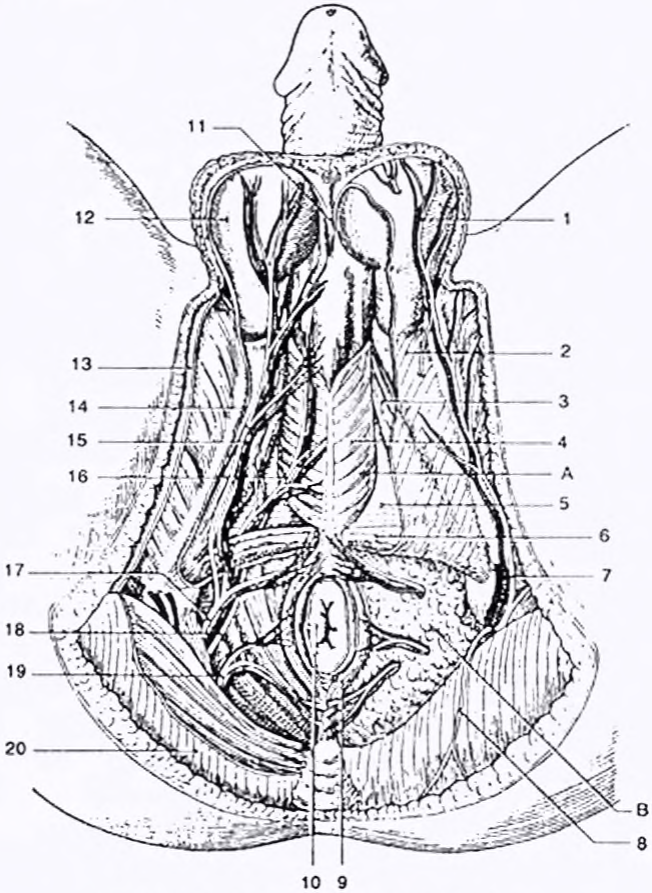

Hình 28.5. Đáy chậu nam (mạch và thần kinh)

A. Hành xốp và cơ hành xốp; B. Hố ngồi hậu môn

1. Nhánh bìu sau; 2. Mạc đáy chậu nông; 3. Cơ ngồi – hang; 4. Cơ hành xốp; 5. Màng đáy chậu; 6. Cơ ngang đáy chậu nông; 7. Nhánh đáy chậu của thần kinh bì đùi sau; 8. Thần kinh bì mông dưới; 9. Cơ thắt ngoài hậu môn; 10. Hậu môn; 11. Vách bìu; 12. Tinh hoàn; 13. Mạc đùi; 14. Mạc đáy chậu nông; 15. Động mạch và thần kinh đáy chậu nông; 16. Động mạch và thần kinh đáy chậu sâu; 17. Động mạch và thần kinh đáy chậu; 18. Thần kinh mu dương vật; 19. Động mạch và thần kinh trực tràng dưới; 20. Mạc nông.

Tai ban dep cua sach tai day

c) Cơ thắt niệu đạo (M. sphincter urethrae)

Cơ nằm xung quanh phần màng của niệu đạo, gồm hai loại thớ:

– Các thớ nông (hay dưới) đi từ mặt trong ngành dưới xương mu, dây chằng ngang đáy chậu, chạy ra sau ở hai bên niệu đạo rồi hội tụ để bám tận ở trung tâm gân đáy chậu.

– Các thớ sâu (hay trên) đi từ lá mạc của bó mạch thẹn, chạy vào trong bao quanh đoạn màng của niệu đạo.

– *Thần kinh chi phối:* thần kinh mu dương vật.

– *Động tác:* khi cơ co ép vào niệu đạo màng, tống các giọt nước tiểu hay tinh dịch cuối cùng ra khỏi niệu đạo màng (Hình 28.6).

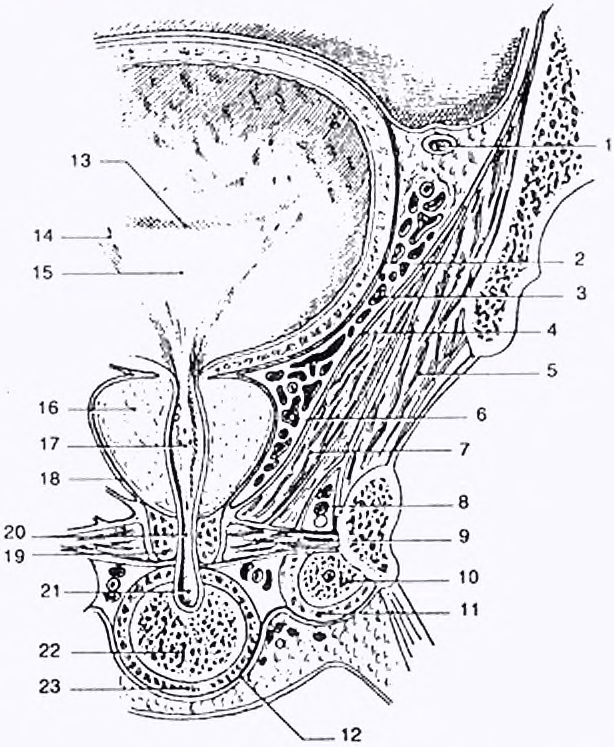

Hình 28.6. Cắt đứng ngang qua đáy chậu trước ở nam giới (qua bàng quang, niệu đạo)

1. Ống dẫn tinh; 2. Mạc bàng quang; 3. Đám rối tĩnh mạch bàng quang; 4. Mạc chậu thành; 5. Cơ bịt trong; 6. Đám rối tĩnh mạch tiền liệt; 7. Cơ nâng hậu môn; 8. Thần kinh thẹn và động mạch, tĩnh mạch thẹn trong; 9. Cơ ngang đáy chậu sâu; 10. Vật hang; 11. Cơ ngồi hang; 12. Mạc đáy chậu nông; 13. Nếp gian niệu quản; 14. Lỗ niệu quản; 15. Tam giác bàng quang; 16. Tuyến tiền liệt; 17. Lối tinh; 18. Mạc tiền liệt; 19. Cơ thắt niệu đạo; 20. Phần màng của niệu đạo; 21. Phần xốp của niệu đạo; 22. Vật xốp; 23. Cơ hành xốp.

Ykhoaonline.com

2.1.5. Trung tâm gân đáy chậu (centrum tendineum perinei)

Là một nút cơ và sợi nằm trên đường giữa, phía trước hậu môn 1,25cm, liên quan chặt chẽ với hành dương vật. Tất cả các cơ ngang đáy chậu nông và sâu, cơ hành xốp, cơ thắt ngoài hậu môn và các thớ trước của cơ nâng hậu môn bám vào nút này. Ngoài ra còn có các sợi cơ dọc (cơ trơn) từ bóng trực tràng và ống hậu môn tận hết ở đây. Các mạc đáy chậu nông, màng đáy chậu cùng bám vào trung tâm gân đáy chậu.

Trung tâm gân đáy chậu đặc biệt quan trọng ở phụ nữ vì nó có thể bị xé rách trong khi đẻ. Do đó, để tránh tổn thương, trong khi đẻ người ta làm thủ thuật cắt tầng sinh môn.

Trong một số phẫu thuật vào cơ quan sinh dục hay hậu môn, trực tràng bằng đường đáy chậu thì trung tâm gân đáy chậu rất quan trọng vì phải cắt trung tâm gân này. Vì vậy, trung tâm gân đáy chậu được coi như chìa khoá mở toàn vùng đáy chậu (Hình 28.7).

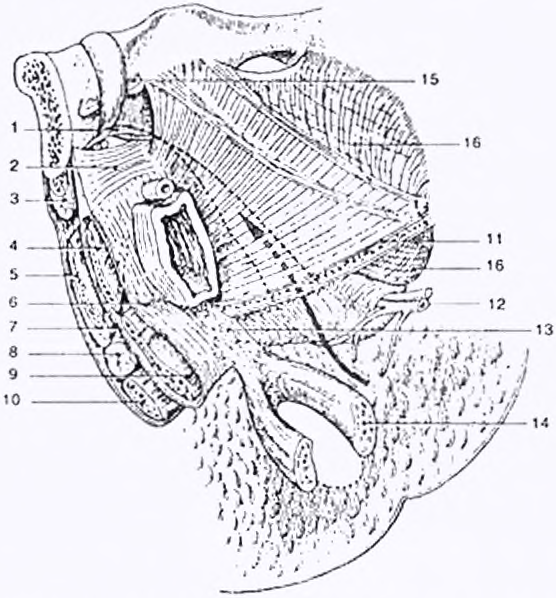

Hình 28.7. Các lớp đáy chậu trước và trung tâm gân đáy chậu ở nữ giới

1. Dây chằng cung; 2 Dây chằng ngang của đáy chậu; 3. Cơ ngồi hang; 4. Cơ thắt niệu đạo âm đạo; 5. Cơ hành xốp; 6. Mạc hoành niệu sinh dục trên; 7. Màng đáy chậu (mạc hoành niệu sinh dục dưới); 8. Tuyến tiền đình lớn; 9. Cơ ngang đáy chậu sâu; 10. Cơ ngang đáy chậu nông; 11. Cơ nâng hậu môn; 12. Động mạch thẹn trong và thần kinh thẹn; 13. Trung tâm gân đáy chậu; 14. Cơ thắt ngoài hậu môn; 15. Dây chằng mu – bàng quang; 16. Cơ bịt trong.

* [Chú thích về TNGP (theo Trịnh Văn Minh): Hình 28.7 của P.Kamine 1987 ở đây vẫn dựa theo quan điểm của các tác giả cũ Anh, Mỹ và Đức, mô tả "hoành niệu sinh dục", tạo bởi hai lá mạc trên và dưới, kẹp lấy các cơ thắt niệu đạo âm đạo và cơ ngang đáy chậu sâu ở giữa. Song TNGPQT, T.A.1997 ngày nay không có từ "hoành niệu sinh dục" (urogenital diaphragm), mà chỉ công nhận có một màng đáy chậu (membrana perinei), tương ứng với "mạc hoành niệu sinh dục dưới" mà thôi].

Tai ban dep cua sach tai day

2.2. Đáy chậu trước ở nữ giới

Về cấu tạo, các lớp của đáy chậu nữ cũng giống như ở nam giới, nhưng vì còn có âm hộ và lại có âm đạo chọc qua nên có một số khác biệt về cấu trúc, nhất là về cơ. Các mạc, mạch máu và thần kinh cũng giống như ở nam giới.

2.2.1. Khoang đáy chậu nông (Hình 28.8)

Trong khoang này ở nữ cũng có các tạng cương và 3 cơ: cơ ngang đáy chậu nông, cơ ngồi hang và cơ hành xốp. Nhưng các tạng cương đều nhỏ hơn của nam giới. Hành xốp và cơ hành xốp bị âm đạo chọc qua nên tách làm hai phần.

– Cơ ngang đáy chậu nông nhỏ hơn, kém phát triển hơn cơ của nam giới.

– Cơ hành xốp vòng quanh lỗ âm đạo, phủ lên phần bên hành tiền đình. Ở phía sau cơ hành xốp, bám vào trung tâm gân đáy chậu và hòa hợp với cơ thắt ngoài hậu môn. Từ đó các thớ cơ chạy ra trước ở hai bên âm đạo để bám tận ở vật hang âm vật, có một bó sợi vòng qua thân âm vật có tác dụng ép tĩnh mạch mu sâu.

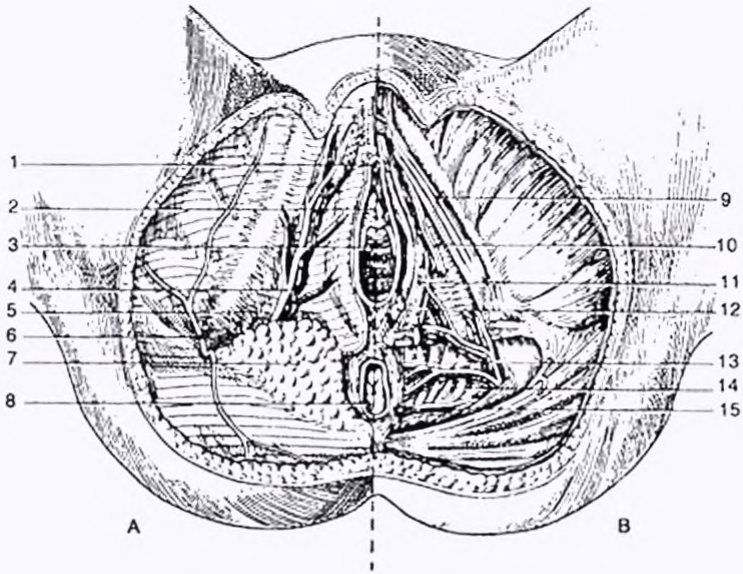

Hình 28.8. Đáy chậu nữ

A. Lớp dưới da; B. Khoang đáy chậu nông

1. Âm vật; 2. Lỗ ngoài của niệu đạo; 3. Âm đạo; 4. Động mạch, tĩnh mạch và thần kinh đáy chậu nông; 5. Mạc đáy chậu nông; 6. Nhánh đáy chậu của thần kinh bì đùi sau; 7. Mô mỡ và hố ngồi hậu môn; 8. Hậu môn; 9. Cơ ngồi hang, 10. Thần kinh hành niệu đạo; 11. Cơ hành xốp; 12. Tuyến tiền đình lớn; 13. Thần kinh trực tràng dưới; 14. Cơ nâng hậu môn; 15. Cơ thắt ngoài hậu môn.

Ykhoaonline.com

Như vậy cơ hành xốp khi co vừa làm cương âm vật vừa có tác dụng làm khít âm đạo.

Cơ ngồi – hang: nhỏ hơn cơ của nam giới, cơ che phủ trụ âm vật. Cơ ngồi hang đi từ mặt trong ụ ngồi phía sau trụ âm vật và ngành dưới xương mu. Cơ tận hết bởi một cân bám vào các bên của mặt dưới trụ âm vật (Hình 28.9).

Khi cơ co ép vào trụ âm vật, làm cương âm vật.

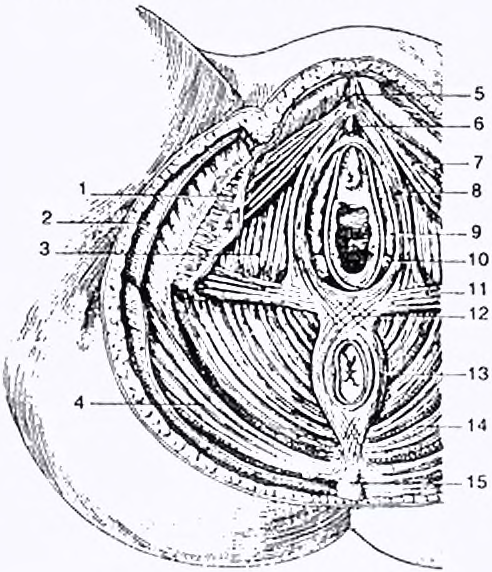

Hình 28.9. Các cơ của đáy chậu nữ

1. Mạc đáy chậu nông; 2. Mạc nông; 3. Màng đáy chậu; 4. Cơ mông lớn; 5. Dây chằng treo âm vật; 6. Âm vật; 7. Cơ ngồi hang; 8. Cơ hành xốp; 9. Hành tiền đình; 10. Tuyến tiền đình lớn; 11. Cơ ngang đáy chậu nông; 12. Trung tâm gân đáy chậu; 13. Cơ thắt ngoài hậu môn; 14. Cơ nâng hậu môn; 15. Xương cụt.

2.2.2. Khoang đáy chậu sâu

– Màng đáy chậu của nữ yếu hơn của nam giới. Ngoài niệu đạo và các mạch thần kinh tương tự như ở nam giới, màng đáy chậu của nữ còn bị âm đạo chọc qua và lớp áo ngoài của âm đạo hòa lẫn vào màng đáy chậu (Hình 28.10).

– Cơ ngang đáy chậu sâu đi từ ngành xương ngồi, chạy vào trong ở phía sau âm đạo. Các sợi trước của cơ tận hết trong thành của âm đạo.

– Cơ thắt niệu đạo cũng gồm các sợi nông và các sợi sâu. Các sợi nông đi từ dây chằng ngang, chạy ra sau trên mặt bên niệu đạo, một số sợi từ hai bên đan xen với nhau giữa niệu đạo và âm đạo, một số sợi khác tận hết ở thành âm đạo (Hình 28.11).

Các sợi sâu vòng quanh lỗ dưới của niệu đạo.

Tai ban dep cua sach tai day

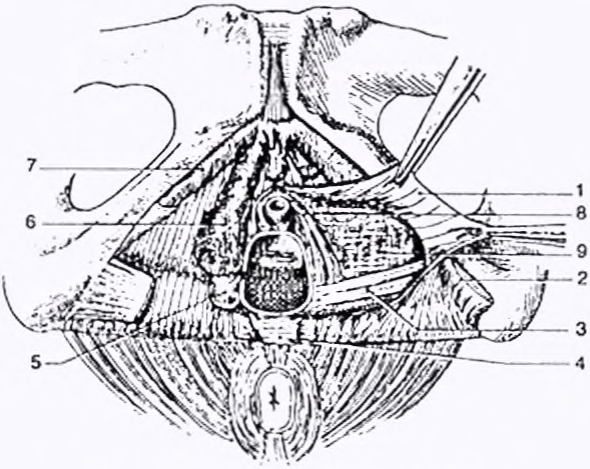

Hình 28.10. Đáy chậu trước của nữ giới

1. Màng đáy chậu; 2. Cơ ngang đáy chậu nông; 3. Cơ ngang đáy chậu sâu; 4. Trung tâm gân đáy chậu; 5. Tuyến tiền đình lớn; 6. Hành tiền đình; 7. Vật hang; 8. Cơ thắt niệu đạo; 9. Mạc hoành chậu dưới.

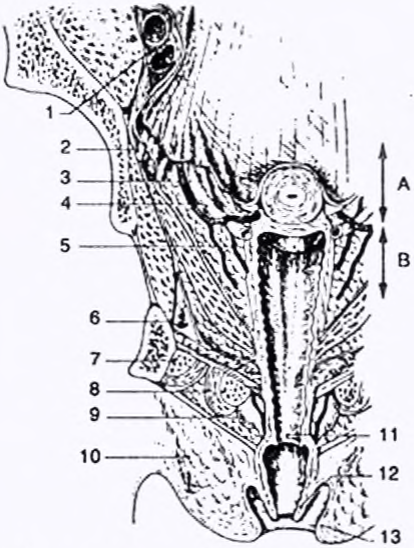

Hình 28.11. Thiết đồ đứng ngang qua đáy chậu trước nữ (qua âm đạo và âm hộ)

A. Dây chằng rộng; B. Cạnh cổ tử cung

1. Động mạch và tĩnh mạch chậu ngoài; 2. Động mạch, tĩnh mạch và thần kinh bịt; 3. Động mạch tử cung; 4. Niệu quản; 5. Động mạch âm đạo; 6. Động mạch, tĩnh mạch thẹn trong và thần kinh thẹn; 7. Vật hang và cơ ngồi hang; 8. Hành tiền đình và cơ hành xốp; 9. Tuyến tiền đình lớn; 10. Tổ chức mỡ; 11. Màng trinh; 12. Môi bé; 13. Môi lớn.

Ykhoaonline.com

3. ĐÁY CHẬU SAU

Đáy chậu sau hay vùng hậu môn là vùng nằm ở phía sau vùng niệu sinh dục giữa hai dây chằng cùng – ụ ở phía sau bên và ở dưới hoành chậu.

Đáy chậu sau được phủ bởi một lớp da xung quanh hậu môn. Da ở quanh lỗ hậu môn có nhiều tuyến bã, tuyến mồ hôi, thường có màu sẫm vì chứa nhiều sắc tố và tạo thành những nếp tỏa hình tia do các vách sợi đàn hồi nằm ngay dưới da co kéo tạo nên. Dưới da không có lớp mạc nông.

Đáy chậu sau hay vùng hậu môn gồm có: ống hậu môn bao quanh bởi cơ thắt ngoài hậu môn và hai bên là hai hố chứa đầy mỡ gọi là hố ngồi – hậu môn.

3.1. Cơ thắt ngoài hậu môn (M. sphincter ani externus)

Là một cơ vân mà các thớ chạy vòng ôm quanh toàn bộ ống hậu môn. Cơ được chia làm 3 phần:

– Phần dưới da (pars subcutanea) là một dải cơ dọc rộng khoảng 15mm bao quanh phần thấp nhất của ống hậu môn, dưới bờ dưới của cơ thắt trong hậu môn (M. sphincter ani internus), nằm ngay dưới da quanh lỗ hậu môn. Ở phía trước, một số sợi của phần dưới da tận hết ở trung tâm gân đáy chậu. Ở phía sau, các sợi bám vào dây chằng hậu môn – cụt (lig. anococcygeum).

– Phần nông (pars superficialis) nằm trên phần dưới da. Ở phía sau bám vào đỉnh xương cụt, đường dan hậu môn – cụt. Ở phía trước: sau khi bao quanh ống hậu môn ở phần giữa của cơ thắt trong hậu môn, các sợi của phần nông bám tận vào trung tâm gân đáy chậu.

– Phần sâu (pars profunda) là một dải sợi vòng dày bao quanh phần trên cơ thắt trong hậu môn. Các thớ sâu của phần sâu cơ thắt ngoài hậu môn hòa lẫn với các thớ của cơ mu – trực tràng. Ở phía trước ống hậu môn, các thớ cơ của phần sâu bắt chéo và liên tiếp với các thớ của cơ ngang đáy chậu nông, đặc biệt ở nữ giới. Ở phía sau, một số sợi của cơ bám vào dây chằng hậu môn – cụt.

– *Thần kinh chi phối:* nhánh trực tràng dưới của thần kinh thẹn và nhánh đáy chậu của thần kinh cùng IV.

– *Động tác:* cơ co làm thắt ống hậu môn. Trong khi phân thoát ra ngoài, cơ giãn ra, phần dưới của ống hậu môn mở và dẹt ra, do vậy màng niêm mạc của phần dưới ống hậu môn lộ ra ở lỗ hậu môn.

3.2. Hố ngồi – hậu môn (fossa ischio analis)

Hố ngồi hậu môn (trước đây còn gọi là "hố ngồi trực tràng" là một hốc chứa mỡ ở phía sau đáy chậu, hai bên ống hậu môn, ở dưới là da vùng hậu môn và ở trên là hoành chậu (Hình 28.12).

Tai ban dep cua sach tai day

Trên thiết đồ đứng ngang hố ngồi – hậu môn, có hình tam giác với 3 thành:

– Thành ngoài là cơ và mạc cơ bịt trong. Trên mạc cơ bịt trong có ống thẹn (canalis pudendalis). Ống được tạo nên do sự tách đôi của mạc cơ bịt trong, trong ống có mạch thẹn trong và thần kinh thẹn.

– Thành trên trong là hoành chậu và cơ thắt ngoài hậu môn.

Thành dưới là da vùng hậu môn.

Ở phía trước, hố ngồi – hậu môn được giới hạn bởi bờ sau của màng đáy chậu.

Hố có một ngách ở phía trước lách giữa khoang đáy chậu sâu và hoành chậu, đôi khi ra tới tận khoang sau mu (spatium retropubicum).

Ở phía sau hố được giới hạn bởi bờ dưới cơ mông to và dây chằng cùng – ụ ngồi (ligamentum sacrotuberale).

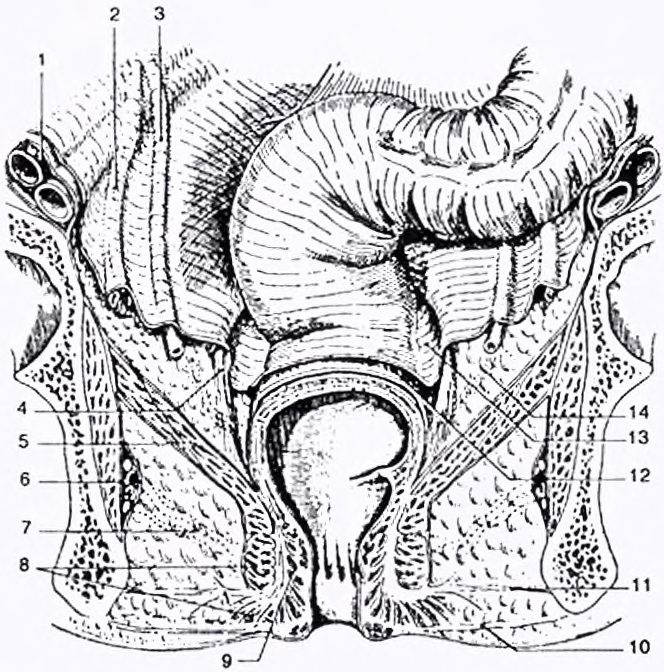

Hình 28.12. Hố ngồi hậu môn (cắt đứng ngang qua chậu hông bé của nữ giới)

1. Động mạch và tĩnh mạch chậu ngoài; 2. Bó mạch buồng trứng; 3. Niệu quản; 4. Dây chằng tử cung – cùng; 5. Cơ nâng hậu môn; 6. Thần kinh thẹn và bó mạch thẹn trong ở trong ống thẹn; 7. Động mạch và tĩnh mạch trực tràng dưới; 8. Cơ thắt ngoài hậu môn; 9. Cơ thắt trong hậu môn; 10. Mạc nông của đáy chậu; 11. Dải sợi của hố ngồi hậu môn; 12. Mạc trực tràng; 13. Hố cạnh trực tràng; 14. Động mạch và tĩnh mạch trực tràng giữa.

Ykhoaonline.com

Hai hố ở hai bên thông với nhau ở phía sau ống hậu môn. Vì vậy áp xe hố ngồi hậu môn bên này có thể lan sang hố bên đối diện.

Hố ngồi – hậu môn chứa đầy mô mỡ. Mô mỡ ở đây tạo thành một khối gọi là thể mỡ hố ngồi – hậu môn (corpus adiposum fossae ischio – analis).

Các mạch và thần kinh trực tràng dưới chạy từ ngoài vào trong qua hố. Các nhánh đáy chậu và xiên bì của đám rối cùng chạy trong phần sau của hố, còn trong phần trước của hố có các mạch và thần kinh bìu sau (hay môi sau ở nữ).

4. HOÀNH CHẬU (diaphragma pelvis) (Hình 28.13)

Là một hoành cơ mạc tạo nên đáy của ổ bụng ở trên đáy chậu và hố ngồi hậu môn. Hoành chậu gồm có các cơ và mạc của hoành chậu.

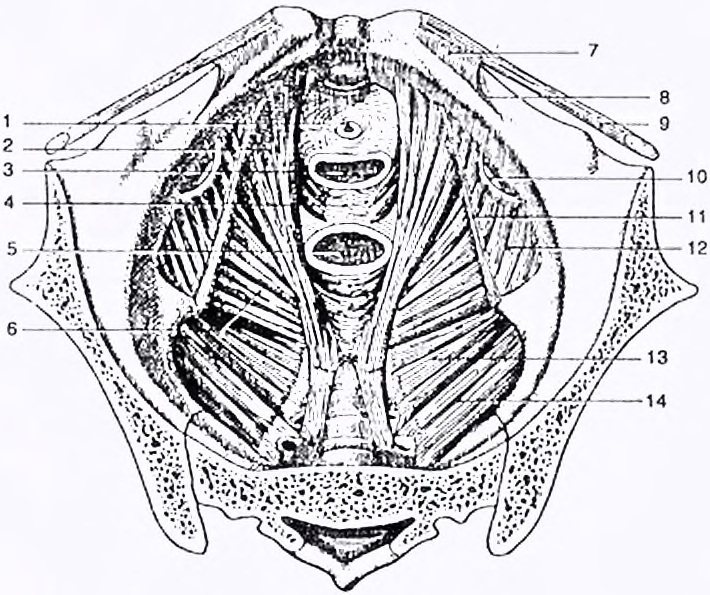

Hình 28.13. Hoành chậu (mặt trên)

1. Niệu đạo; 2. Cơ mu cụt; 3. Âm đạo; 4. Trung tâm gân đáy chậu; 5. Trực tràng; 6. Cơ chậu cụt; 7. Dây chằng khuyết; 8. Dây chằng lược; 9. Dây chằng bẹn; 10. Lỗ bịt; 11. Cung gân của mạc chậu; 12. Cơ bịt trong; 13. Cơ cụt; 14. Cơ hình quả lê.

4.1. Các cơ hoành chậu: gồm có cơ nâng hậu môn, cơ cụt và cơ thắt ngoài hậu môn.

4.1.1. Cơ nâng hậu môn (M. elevator ani) (Hình 28.14)

Cơ nâng hậu môn là một cơ rộng và mỏng, có hai cơ ở hai bên tạo nên phần lớn sàn chậu hông.

Tai ban dep cua sach tai day

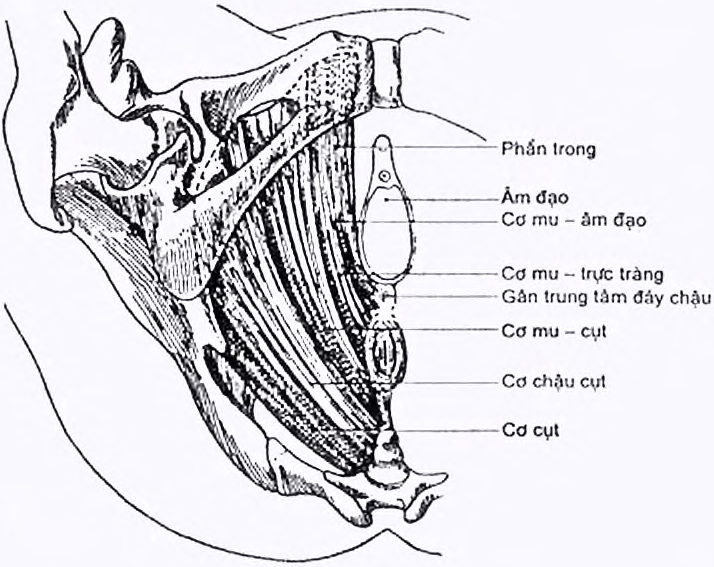

Hình 28.14. Cơ nâng hậu môn (nhìn từ dưới lên)

a) Nguyên ủy:

Cơ bám ở phía trước vào mặt sau thân xương mu và ở phía sau vào gai ngồi.

Giữa thân xương mu và gai ngồi, cơ bám vào mạc bịt (fascia obturatoria) và cung gân của mạc chậu (arcus tendineus fasciae pelvis).

b) Đường đi và tận cùng

Từ nguyên ủy, các thớ cơ chạy ra sau để đến xương cụt. Các thớ trong nhất chạy thẳng ra sau, các thớ từ chỗ bám ở phía ngoài và sau chạy ra sau và chếch vào trong.

– Các thớ trong nhất chạy ra sau và chếch xuống dưới, qua mặt bên của tuyến tiền liệt để bám tận ở trung tâm gân đáy chậu, tạo nên cơ nâng tiền liệt (M. elevator prostatae). Ở nữ, các thớ trong nhất chạy qua bờ bên âm đạo, bám vào âm đạo nên gọi là cơ mu – âm đạo (M. pubovaginalis).

– Các thớ ngoài hơn chạy ra sau và xuống dưới, qua mặt bên tuyến tiền liệt (hay âm đạo ở nữ) tới chỗ gấp giữa bóng trực tràng và ống hậu môn, các thớ của hai cơ hai bên đan xen nhau, hòa lẫn với lớp cơ dọc ở thành của trực tràng và các thớ của cơ thắt ngoài hậu môn. Các thớ này tạo nên cơ mu – trực tràng (M. puborectalis).

Ykhoaonline.com

Về phương diện hình thái, cơ nâng hậu môn được chia thành hai cơ:

– Cơ mu – cụt (M. pubococcygeus) đi từ mặt sau xương mu và phần trước mạc bịt, các thớ cơ chạy thẳng ra sau tới mặt bên ống hậu môn rồi tận hết ở xương cụt. Ở giữa ống hậu môn và xương cụt các thớ của hai cơ mu – cụt ở hai bên đan xen với nhau tạo nên một lớp cơ sợi dày ở trên đường đan hậu môn cụt, gọi là dây chằng hậu môn – cụt (lig. anococcygeum).

– Cơ chậu – cụt (M. iliococcygeus) bám vào gai ngồi và phần sau của cung gân mạc chậu, các thớ cơ từ nguyên ủy chạy ra sau chếch vào trong tận hết ở xương cụt. Ở người, cơ này kém phát triển nên nhiều thớ cơ được thay thế bởi các thớ sợi. Các thớ của hai cơ chậu – cụt ở hai bên đan xen nhau trên đường giữa đi từ ống hậu môn tới xương cụt gọi là đường đan hậu môn cụt.

Ở các động vật có vú bậc thấp, cả hai cơ mu – cụt và chậu – cụt bám tận vào các đốt sống đuôi. Cơ chậu – cụt có tác dụng tạo nên các cử động của đuôi sang hai bên, còn cơ mu – cụt kéo đuôi xuống dưới và ra trước giữa hai chân. Khi đuôi con vật biến mất, các cơ mu – cụt và chậu – cụt phải đảm nhiệm dần vai trò tạo nên sàn chậu hông để thích ứng với tư thế đứng thẳng.

– *Thần kinh chi phối:* cơ nâng hậu môn được chi phối bởi các nhánh của thần kinh sống cùng 3 và 4.

4.1.2. Cơ cụt (M. coccygeus)

Cơ cụt nằm ở phía sau cơ nâng hậu môn, có hình tam giác.

– *Nguyên ủy:* cơ bám vào mặt chậu của gai ngồi và dây chằng cùng – gai (ligmentum sacrospinale).

– *Bám tận:* cơ cụt chạy ra sau, vào trong bám tận vào bờ xương cụt và phía bên của phần dưới xương cùng.

– *Thần kinh chi phối:* các nhánh của thần kinh cùng 4 và 5.

4.1.3. Chức năng của cơ nâng hậu môn và cơ cụt

– Nâng đỡ các tạng trong ổ bụng và chậu hông.

– Cùng các cơ thành bụng làm tăng áp lực ổ bụng.

– Làm thắt đầu dưới của trực tràng, âm đạo, kiểm soát tiểu tiện (cơ nâng tuyến tiền liệt và cơ mu – âm đạo) và làm cường kiện trung tâm gân đáy chậu.

– Cơ mu – trực tràng có vai trò trong việc làm gấp giữa bóng trực tràng và ống hậu môn. Khi đại tiện, cơ này giãn làm chỗ gập thẳng ra, làm cho phân thoát ra ngoài dễ dàng. Ở phụ nữ, cơ này còn có vai trò hướng dẫn đầu thai nhi đi thẳng ra ngoài khi sinh đẻ.

Tai ban dep cua sach tai day

4.2. Mạc chậu hông (fascia pelvis)

* [Chú thích về TNGP (theo Trịnh Văn Minh): Trước đây hai từ "fascia iliaca" và "fascia pelvis" chuyển sang tiếng Việt vẫn được dịch chung lẫn lộn là "mạc chậu". Vậy chúng tôi đề nghị dịch lại, phân biệt 2 từ như sau:

– "Fascia iliaca" trước đây vẫn dịch là mạc chậu; nay nên dịch rõ hơn là mạc cánh chậu, vì os ilium là xương cánh chậu. Mạc cánh chậu là (m. iliacus), ở thành ngoài chậu hông to.

– "Fascia pelvis" là "mạc chậu hông": Chỉ toàn bộ các lá mạc ở trong chậu hông nhỏ, gồm các mạc phủ các thành chậu hông và các mạc phủ các tạng chậu hông].

Mạc chậu hông gồm mạc chậu tạng và mạc chậu thành.

4.2.1. Mạc chậu tạng (fascia pelvis visceralis) *hay mạc tạng chậu hông*

Mạc chậu tạng là lớp mô liên kết ngoài phúc mạc, bao phủ các tạng trong chậu hông nhỏ. Tuỳ từng chỗ, mà nó mang tên khác nhau: Mạc bàng quang, mạc tiền liệt, mạc trực tràng (ở nam), mạc âm đạo, mạc tử cung (ở nữ). (Hình 28.8, 18.9).

Mạc tiền liệt (fascia prostatae) là lớp mô liên kết bọc quanh tuyến tiền liệt. Trong lớp mô này có mạch và thần kinh tới tuyến tiền liệt và niệu đạo tiền liệt; ở phía trước mạc tiền liệt gắn với xương mu bởi dây chằng mu – tiền liệt (ligamentum puboprostaticum).

Phần sau của mạc tiền liệt kéo dài lên trên tới phía sau bàng quang, ở giữa bàng quang và trực tràng ở nam còn gọi là *vách trực tràng – bàng quang* (septum rectovesicale). Còn mạc ở giữa trực tràng và âm đạo ở nữ gọi là *vách trực tràng – âm đạo* (septum rectovaginale).

Mạc chậu tạng liên tiếp với mạc chậu thành.

4.2.2. Mạc chậu thành (fascia pelvis perietalis) *hay mạc thành chậu hông*

Mạc chậu thành là lớp mô liên kết ngoài phúc mạc, phủ các thành chậu hông nhỏ. Mạc phủ chủ yếu cơ nâng hậu môn, và cơ bịt trong (Hình 28.12).

Ở trên, mạc chậu thành liên tiếp mạc cánh chậu (fascia iliaca) dọc theo phần sau đường cung xương chậu. Ở phía trước mạc bám vào phía sau thân xương mu.

Mạc phủ cơ bịt trong gọi là *mạc bịt* (fascia obturatoria). Các mạch thẹn trong và thần kinh thẹn nằm ở thành ngoài hố ngồi – hậu môn, được bọc trong một chẽ của mạc bịt gọi là *ống thẹn* (canalis pudendalis). Chẽ mạc này tách từ phần dưới của mạc bịt, bọc lấy mạch rồi chạy lên trên hòa hợp với mạc hoành chậu dưới.

4.2.3. Mạc hoành chậu

Không có tên trong T.A.1997; về thực chất vẫn chỉ là một phần của mạc chậu thành; Gồm hai lá mạc phủ hai mặt của hoành chậu hông, tạo bởi cơ nâng hậu môn và cơ ngồi cụt:

a) Mạc hoành chậu trên (fascia diaphragmatis pelvis superior)

Là lá mạc phủ mặt trên cơ nâng hậu môn. Ở hai bên, mạc hoành chậu trên

Ykhoaonline.com

bám vào thành chậu hông dọc theo đường bám của cơ nâng hậu môn. Ở phía trước, mạc bám vào mặt sau khớp dính mu, phía trên bờ dưới của khớp khoảng 2cm. Từ đó mạc bám sang hai bên vào mặt sau ngành trên xương mu và vào mạc bịt, hòa lẫn với mạc bịt.

Phần bám của mạc hoành chậu trên đi từ phía sau khớp dính mu tới gai ngồi dày lên, tạo nên một dải, gọi là cung gân mạc chậu (arcus tendineus fasciae pelvis).

b) Mạc hoành chậu dưới (fascia diaphragmatis pelvis inferior)

Là lá mạc mỏng phủ mặt dưới cơ nâng hậu môn. Mạc hoành chậu dưới tạo nên thành trên trong của hố ngồi – hậu môn; ở trên liên tiếp với mạc bịt dọc theo đường bám của cơ nâng hậu môn. Ở dưới mạc hoành chậu dưới liên tiếp với mạc của cơ thắt niệu đạo và mạc của cơ thắt ngoài hậu môn.

Tai ban dep cua sach tai day

Download Sách miễn phí tại Ykhoaonline.com

HEVOBCO
CÔNG TY CỔ PHẦN SÁCH ĐẠI HỌC - DẠY NGHỀ
(HIGHER EDUCATIONAL AND VOCATIONAL BOOKS JSC)
Địa chỉ: 25 Hàn Thuyên - Hà Nội - Tel: 043.9724715
Chi nhánh tại TP. Hồ Chí Minh : 240 Trần Bình Trọng - Quận 5
Email: info@hevobco.com.vn - web: http://www.hevobco.com.vn

TÌM ĐỌC SÁCH GIÁO KHOA Y HỌC CỦA NHÀ XUẤT BẢN GIÁO DỤC VIỆT NAM

1. Sinh học phân tử	GS. TS. Nguyễn Văn Thanh (Chủ biên)
2. Bào chế và sinh dược học, Tập 2	PGS. TS. Lê Quan Nghiệm - TS. Huỳnh Văn Hoá (Đồng chủ biên)
3. Thực vật dược	TS. Trương Thị Đẹp (Chủ biên)
4. Ký sinh trùng	PGS. TS. Phạm Văn Thân (Chủ biên)
5. Hoá đại cương	PGS. TSKH. Phan An (Chủ biên)
6. Điều dưỡng cơ bản 1	PGS. TS. Phạm Văn Linh TS. Lê Văn An (Đồng Chủ biên)
7. Điều dưỡng cơ bản 2	PGS. TS. Hoàng Ngọc Chương
8. Kiểm nghiệm thuốc	BSCKII. Trần Đức Thái (Đồng Chủ biên)
9. Nhãn khoa	Trần Tích (Chủ biên)
10. Sinh lý học	PGS. TS. Hoàng Thị Phúc (Chủ biên)
11. Phẫu thuật miệng, Tập 1	GS. TS. Phạm Thị Minh Đức (Chủ biên)
12. Hoá phân tích, Tập 1	TS. BS. Lê Đức Lánh (Chủ biên)
13. Công nghệ bào chế dược phẩm	PGS. TS. Võ Thị Bạch Huệ (Chủ biên)
14. Dược lý học	PGS. TS. Hoàng Minh Châu (Chủ biên)
15. Vệ sinh phòng bệnh	GS. TS. Đào Văn Phan (Chủ biên)
16. Dinh dưỡng	PGS. TS. Trần Văn Dần (Chủ biên)
17. Sức khoẻ sinh sản	TS. Phạm Thị Thuỷ Hoà (Chủ biên)
18. Lý thuyết thiết bị hình ảnh y tế, Tập 1	TS. Bùi Thị Thu Hà (Chủ biên)
19. Lý thuyết thiết bị hình ảnh y tế, Tập 2	KS. Trần Văn Son (Chủ biên)
	KS. Lê Tiến Khoan (Chủ biên)

Bạn đọc có thể mua sách tại các Công ty Sách - Thiết bị trường học ở các địa phương
Hoặc các cửa hàng sách của Nhà xuất bản Giáo dục Việt Nam :

- Tại TP. Hà Nội : 25 Hàn Thuyên; 14/3 Nguyễn Khánh Toàn; 232 Tây Sơn; 187 Giảng Võ; 51 Lò Đúc; 45 Hàng Chuối; 67B Cửa Bắc; 45 Phố Vọng; Ngõ 385 Hoàng Quốc Việt.
- Tại TP. Đà Nẵng : 78 Pasteur ; 247 Hải Phòng; 71 Lý Thường Kiệt.
- Tại TP. Hồ Chí Minh : 2A Đinh Tiên Hoàng, Quận 1; 231 Nguyễn Văn Cừ ; 240 Trần Bình Trọng, Quận 5; 116 Đinh Tiên Hoàng, Phường 1, Quận Bình Thạnh.
- Tại TP. Cần Thơ : 162D Đường 3 tháng 2, Quận Ninh Kiều.
- Tại website bán hàng trực tuyến : www.sach24.vn

8 934994 080521

Giá: 196.000 đ

Ykhoaonline.com